

# Desartrodese de anca – relato de três casos\*

## *Hip Desarthrodesis – Report of Three Cases*

Diogo Lino Moura<sup>1</sup>  António Figueiredo<sup>1</sup>

<sup>1</sup> Departamento de Ortopedia, Centro Hospitalar e Universitário de Coimbra, Coimbra, Portugal

Address for correspondence Diogo Lino Moura, Departamento de Ortopedia, Centro Hospitalar e Universitário de Coimbra, Coimbra, Portugal (e-mail: dmoura@gmail.com).

Rev Bras Ortop 2019;54:83–86.

### Resumo

A desartrodese de anca, isto é, a conversão da artrodese ou fusão óssea cirúrgica em uma artroplastia de substituição articular da anca, é uma intervenção difícil e desafiante, na medida em que é preciso reconstruir uma articulação perante uma consolidação óssea e uma imobilização muitas vezes de longa duração entre fêmur e acetábulo, já com importantes alterações anatômicas e retrações dos tecidos moles adjacentes, com encurtamento do membro associado. Visto que a artrodese de anca é uma cirurgia cada vez mais raramente aplicada, consequentemente a desartrodese é cada vez menos frequente. Nesse artigo, os autores apresentam três casos raros de pacientes com artrodeses da anca de longa duração submetidos a conversão para artroplastia total e descrevem a técnica de desartrodese usada e seus resultados clínico-funcionais.

### Palavras-chave

- ▶ artrodese
- ▶ artroplastia
- ▶ anca

### Abstract

Hip desarthrodesis, which is the conversion of an arthrodesis or of a surgical bone fusion into a hip replacement arthroplasty, is a difficult and challenging operation because of the need of a joint reconstruction in cases with bone fusion and an often long-term immobilization between the femur and the acetabulum, with important anatomic changes, retractions of adjacent soft tissues, and an associated limb shortening. Hip arthrodesis is an operation performed less and less; consequently, its desarthrodesis is even rarer. The present report details three rare cases of patients with long-term hip arthrodesis who were submitted to hip replacement conversion arthroplasty; it describes the applied surgical techniques and their clinical and functional outcomes.

### Keywords


- ▶ arthrodesis
- ▶ arthroplasty
- ▶ hip

## Introdução

O aumento das exigências funcionais dos pacientes e do tempo de sobrevivência da artroplastia total da anca, bem como o desenvolvimento de cirurgias conservadoras da anca dolorosa, fez com que a artrodese da anca se tornasse uma intervenção de recurso e uma opção de revisão de última

linha.<sup>1-4</sup> Apesar de permitir alívio algíco, a perda da mobilidade articular tem como consequência biomecânica cargas compensatórias excessivas nas articulações adjacentes que provocam alterações degenerativas sintomáticas, em particular da coluna lombar, do joelho homolateral e da anca contralateral. Além disso, os pacientes ficam limitados na marcha e muitos são incapazes de se sentar. A cirurgia que pode resolver essas limitações é a desartrodese, isto é, a conversão da fusão óssea numa artroplastia.<sup>2,5,6</sup> Visto a artrodese da anca ser uma cirurgia cada vez menos indicada, a desartrodese é também por consequência cada vez menos

\* Trabalho desenvolvido no Departamento de Ortopedia, Centro Hospitalar e Universitário de Coimbra, Coimbra, Portugal. Publicado originalmente por Elsevier Editora Ltda. © 2018 Sociedade Brasileira de Ortopedia e Traumatologia.

 Diogo Lino Moura's ORCID is <https://orcid.org/0000-0003-4037-2442>.

received  
May 20, 2017  
accepted  
June 6, 2017  
published online  
January 17, 2018

DOI <https://doi.org/10.1016/j.rbo.2017.06.029>.  
ISSN 0102-3616.

Copyright © 2019 by Sociedade Brasileira de Ortopedia e Traumatologia. Published by Thieme Revinter Publicações Ltda, Rio de Janeiro, Brazil

License terms



frequente. Apresentamos três raros casos de desartroses da anca efetuadas pelo mesmo cirurgião.

## Relato dos Casos

### Técnica de Desartrose

Inicialmente procede-se ao planejamento pré-operatório, em particular do grau de dismetria a corrigir e as características do material de artrose a extrair. Através de via de abordagem posterior, procede-se à osteotomia do colo femoral *in situ*. A identificação da grande chanfradura ciática, U radiológico, colunas acetabular anterior e posterior e orifício obturador permite localizar a cavidade acetabular original. Para saber até onde avançar na fresagem acetabular, os autores perfuram o centro da cavidade acetabular progressivamente com uma broca fina até deixar de sentir consistência óssea. O comprimento da broca em posição intraóssea corresponderá à quantidade óssea remanescente no acetábulo até posição intrapélvica, deve a profundidade da fresagem ser inferior a esse comprimento. A fluoroscopia intraoperatória poderá também ser útil na identificação do nível de osteotomia do colo femoral e do verdadeiro fundo acetabular. Nessa fase procura-se corrigir o encurtamento do membro e garantir uma amplitude de movimentos aceitável à custa de libertação de tecidos moles retraídos (entre as quais tenotomia do psoasíliaco, retofemoral, ísquio-tibiais e adutor longo). Em seguida, faz-se a fresagem femoral e aplicação dos componentes protésicos após provas de estabilidade. Uma vez que a maioria das desartroses é efetuada em idades relativamente jovens, que estão associadas a bom capital ósseo, a fixação protésica preferida é a não cimentada, reforçada com parafusos no acetábulo. O par articular de escolha é o metal-polietileno. A duração da cirurgia está entre as duas e três horas e a perda sanguínea é aproximadamente de 1.000 mL. O pós-operatório consiste em marcha com canadianas com carga parcial durante dois meses, seguida de período prolongado de reabilitação com foco no aparelho abductor.

### Caso 1

Paciente, sexo masculino, aos 18 anos foi submetido a artrose da anca direita com placa cobra devido a artrose dolorosa em contexto de espondilite anquilosante (►Fig. 1). Passados 15 anos com artrose, foi submetido a desartrose por queixas de reduzida funcionalidade. Ao contrário dos outros casos, nesse paciente foi usado um par metal-metal. Após oito anos de seguimento, o Hip Harris Score é de 78,7, faz marcha com uma canadiana com Trendelenburg ligeiro e refere um índice de satisfação com a cirurgia de 4 em 5 (escala de 0 a 5). Esse paciente desenvolveu uma reação metal-metal, resolvida com substituição da interface por metal-polietileno.

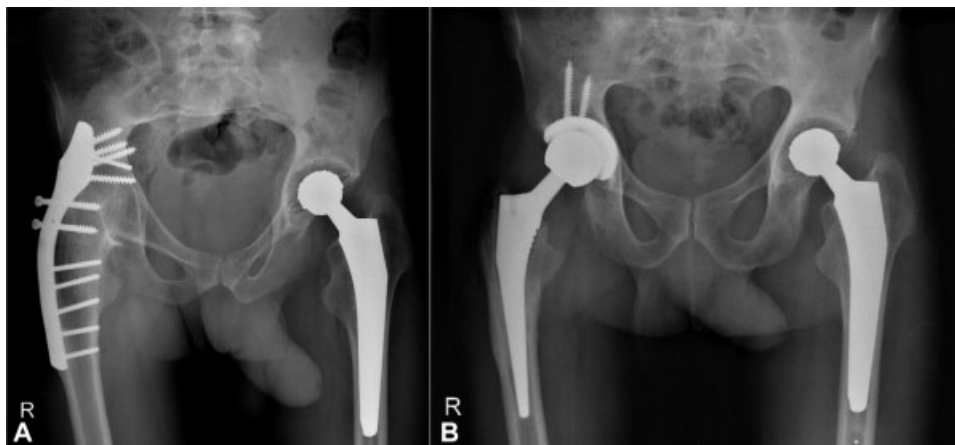
### Caso 2

Paciente, sexo masculino, aos 14 anos foi submetido a artrose da anca esquerda com placa devido a fratura da anca (►Fig. 2). Passados 59 anos com artrose, foi submetido a desartrose por queixas de dismetria, dor axial na coluna lombar e no joelho homolateral. Devido à pobre função da musculatura abduutora e à estabilidade da neoarticulação insuficiente verificadas intraoperatoriamente, aplicou-se uma prótese com dupla mobilidade. Após três anos de seguimento, refere melhoria das queixas algicas ainda que de forma incompleta, o Hip Harris Score é de 89,3, faz marcha autônoma com Trendelenburg ligeiro e refere um índice de satisfação de 5 em 5.

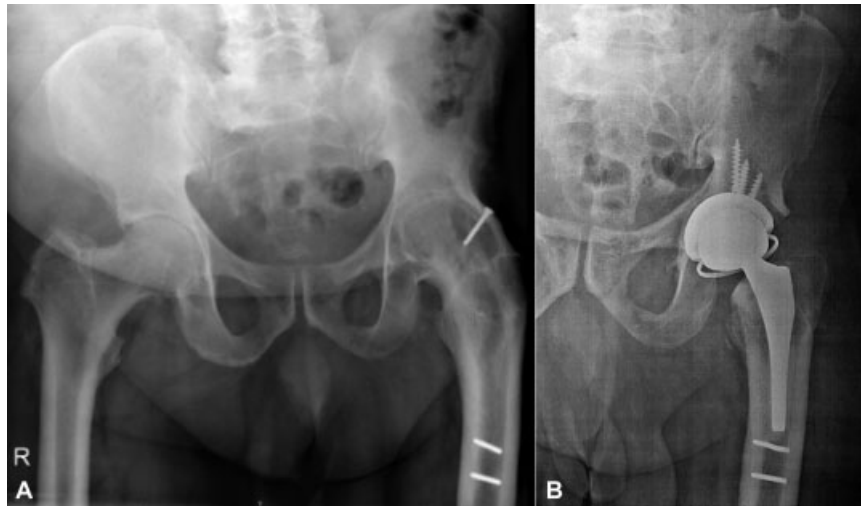
### Caso 3

Paciente, sexo feminino, aos 15 anos foi submetida a artrose da anca esquerda com parafusos devido a fratura da anca (►Figs. 3 e 4). Passados 31 anos com artrose, foi submetida a desartrose por queixas de reduzida funcionalidade. Por fissura femoral na aplicação da haste, reforçou-se o fêmur proximal com cerclage. Após dois anos de seguimento, o Hip Harris Score é de 94,6, faz marcha autônoma com Trendelenburg ligeiro e refere um índice de satisfação de 5 em 5.

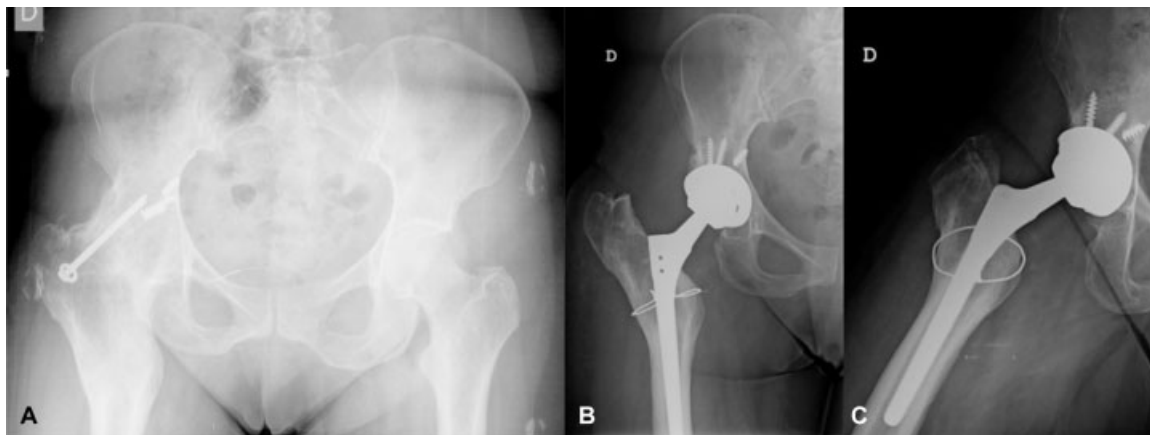
Não se registaram mais complicações e em todos os casos conseguiram-se membros isométricos.



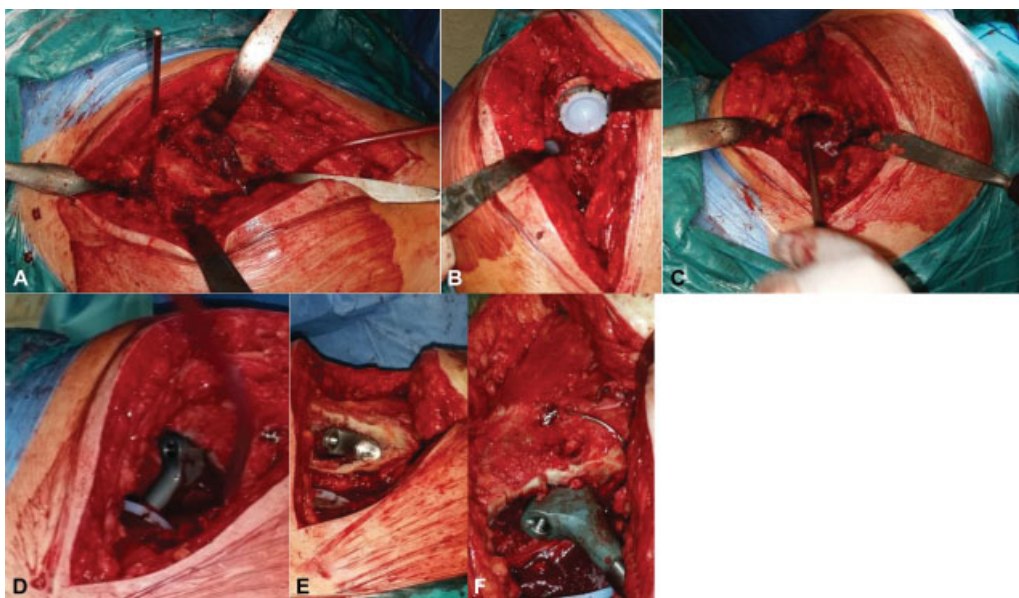
**Fig. 1** (A) radiografia demonstra artrose da anca direita com placa de cabeça de cobra; (B) radiografia demonstra desartrose da anca direita aos oito anos de seguimento pós-operatório.



**Fig. 2** (A) radiografia demonstra artrodese da anca esquerda; (B) radiografia demonstra desartrodese da anca esquerda aos quatro anos de seguimento pós-operatório.



**Fig. 3** (A) radiografia demonstra artrodese da anca direita com parafusos transarticulares; (B) radiografia demonstra desartrodese da anca direita aos três anos de seguimento pós-operatório.



**Fig. 4** (A) via posterolateral e osteotomia do colo femoral antes da fresagem acetabular; (B) aplicação do componente acetabular; (C) preparação femoral; (D) provas de estabilidade; (E) aplicação de haste não cimentada e fissura iatrogênica; (F) aplicação de haste femoral definitiva e cerclage de reforço.

## Discussão

A desartrodese da anca é uma intervenção desafiante, na medida em que se tem de reconstruir uma articulação perante uma fusão óssea e uma imobilização de longa duração entre fêmur e acetábulo, já com importantes alterações anatômicas e retrações dos tecidos moles, com encurtamento do membro associado.<sup>1,2,5,7-9</sup> A alteração da biomecânica da anca, a existência de uma cirurgia prévia (a artrodese) e a complexidade da intervenção fazem com que esteja associada a taxas importantes de complicações, entre as quais insuficiência do aparelho abdutor, instabilidade, descolamento protésico e infecção.<sup>1-3,6,8,10</sup> A única complicação verificada nos casos descritos foi uma reação metal-metal, algo não relacionado com a desartrodese, mas com o par articular usado e que atualmente está em desuso. O uso de uma cúpula de dupla mobilidade no caso 2 permitiu provavelmente evitar uma instabilidade por insuficiência dos abdutores e garantir bons resultados funcionais nesse paciente. O maior desafio cirúrgico da desartrodese é o reconhecimento e a criação da cavidade acetabular no centro de rotação da anca, enquanto o maior desafio no pós-operatório é a reabilitação da musculatura abduutora atrofiada, desvascularizada e sem função durante décadas com a anca artrodeseada.<sup>3,4,7,9,10</sup> Ainda assim, consegue-se uma recuperação importante da função abduutora, o que confirma pelo sinal de Trendelenburg presente ser apenas ligeiro após período reabilitação progressiva. Apesar de a desartrodese ser uma intervenção exigente e com elevado índice de complicações relatado na literatura, esses casos mostram que através duma técnica cirúrgica e reabilitação adequadas essa pode ter resultados funcionais satisfatórios e reduzida taxa de complicações, per-

mite melhorar substancialmente a qualidade de vida dos pacientes com artrodese da anca.

### Conflitos de Interesse

Os autores declaram não haver conflitos de interesse.

### Referências

- 1 Stover MD, Beaulé PE, Matta JM, Mast JW. Hip arthrodesis: a procedure for the new millennium? *Clin Orthop Relat Res* 2004; (418):126-33
- 2 Jain S, Giannoudis PV. Arthrodesis of the hip and conversion to total hip arthroplasty: a systematic review. *J Arthroplasty* 2013; 28(9):1596-602
- 3 Joshi AB, Markovic L, Hardinge K, Murphy JC. Conversion of a fused hip to total hip arthroplasty. *J Bone Joint Surg Am* 2002;84-A(8): 1335-41
- 4 Reikerås O, Bjerkreim I, Gundersson R. Total hip arthroplasty for arthrodesed hips. 5- to 13-year results. *J Arthroplasty* 1995;10(4): 529-31
- 5 Beaulé PE, Matta JM, Mast JW. Hip arthrodesis: current indications and techniques. *J Am Acad Orthop Surg* 2002;10(4):249-58
- 6 Neumann D, Thaler C, Dorn U. Femoral shortening and cementless arthroplasty in Crowe type 4 congenital dislocation of the hip. *Int Orthop* 2012;36(3):499-503
- 7 Swanson MA, Huo MH. Total hip arthroplasty in the ankylosed hip. *J Am Acad Orthop Surg* 2011;19(12):737-45
- 8 Kilgus DJ, Amstutz HC, Wolgin MA, Dorey FJ. Joint replacement for ankylosed hips. *J Bone Joint Surg Am* 1990;72(1):45-54
- 9 Amstutz HC, Sakai DN. Total joint replacement for ankylosed hips. Indications, technique, and preliminary results. *J Bone Joint Surg Am* 1975;57(5):619-25
- 10 Harris WH, McCarthy JC Jr, O'Neill DA. Femoral component loosening using contemporary techniques of femoral cement fixation. *J Bone Joint Surg Am* 1982;64(7):1063-7