


Fratura da diáfise de úmero associada a luxação de cotovelo e fratura do terço distal do antebraço: relato de caso*

Fracture of the Humeral Shaft Associated to Elbow Dislocation and Fracture of the Distal-third of the Forearm: Case Report

Jonatas Brito Alencar Neto¹ Maria Luzete Costa Cavalcante² Renackson Jordelino Garrido³
Pedro Henrique Messias da Rocha³

¹ Departamento de Ortopedia e Traumatologia, Instituto Doutor José Frota, Fortaleza, Brasil

² Departamento de Ortopedia, Universidade Federal do Ceará, Hospital Walter Cantídio, Fortaleza, Brasil

³ Hospital Walter Cantídio, Universidade Federal do Ceará, Fortaleza, Brasil

Address for correspondence Maria Luzete Costa Cavalcante, Departamento de Ortopedia e Traumatologia, Instituto Doutor José Frota, Fortaleza, CE, Brasil (e-mail: marialuzetecosta@gmail.com).

Rev Bras Ortop 2019;54:73–77.

Resumo

A fratura da diáfise do úmero associada a luxação posterolateral do cotovelo e fratura de terço distal dos ossos do antebraço é uma lesão rara, não relatada na literatura pesquisada. Alguns estudos reportam a associação de duas dessas lesões, porém não foram encontrados relatos com as três ipsilateralmente nas bases PubMed, Lilacs e Bireme. Os autores apresentam o caso de um paciente de 13 anos, do sexo masculino, com história de queda de aproximadamente três metros de altura. Foi atendido em um hospital terciário de referência em traumatologia com diagnóstico de fratura diafisária do úmero associada a luxação do cotovelo, lesão da placa fisária do rádio e fratura de terço distal da ulna ipsilateral esquerda. O paciente foi submetido a redução incruenta de todas as lesões sob sedação anestésica; posteriormente à redução, optou-se pelo uso de tala antebraquiopalmar e tipoia comercial tipo Velpeau como tratamento da fratura diafisária de úmero. Após uma semana, o paciente apresentou desvio da fratura diafisária do úmero, foi submetido a tratamento cirúrgico com hastes flexíveis de forma retrógrada, gesso antebraquiopalmar e tipoia comercial do tipo Velpeau.


Palavras-chave

- ▶ fraturas do úmero
- ▶ cotovelo
- ▶ pinos ortopédicos
- ▶ fios ortopédicos
- ▶ fixação interna de fraturas

Abstract

Humeral shaft fractures combined with elbow dislocation and fracture of the distal third of the bones of the forearm are uncommon. No description of this simultaneous

* Trabalho desenvolvido no Instituto Doutor José Frota, Fortaleza, CE, Brasil. Publicado originalmente por Elsevier Editora Ltda. à 2018 Sociedade Brasileira de Ortopedia e Traumatologia.

 Maria Luzete Costa Cavalcante's ORCID is <https://orcid.org/0000-0002-3363-6916>.

Keywords

- ▶ humeral fractures
- ▶ elbow
- ▶ orthopedic pins
- ▶ orthopedic wires
- ▶ internal fixation of fractures

association has been found in the same patient. Some studies report the association of these two lesions; however, no reports on the three ipsilateral lesions have been found at the PubMed, Lilacs and Bireme databases. The present report describes a case that occurred in a 13-year-old boy who suffered a fall from a height of approximately three meters and was admitted to a trauma hospital. Radiographs showed an ipsilateral humeral shaft fracture combined with elbow dislocation and a fracture of the distal-third of the bones of the forearm. Under general anesthesia, the injuries were readily reduced by closed manipulation, obtaining a satisfactory reduction of the injuries. Following this, an antebrachio palmar splint and a commercial Velpeau shoulder immobilizer for the treatment of the humerus diaphyseal fracture were used. After 1 week, the patient presented non-alignment of the diaphyseal fracture of the humerus and was submitted to surgical treatment with flexible retrograde intramedullary nailing, antebrachio palmar cast, and a commercial Velpeau shoulder immobilizer.

Introdução

As fraturas da diáfise do úmero correspondem a 3–5% das fraturas em menores de 16 anos, são mais comuns abaixo dos três e acima dos 10 anos.¹ O acometimento da região diafisária representa menos de 20% das fraturas umerais em crianças.²

As fraturas do terço distal do rádio são comuns em crianças,³ são importantes quando acometem a placa de crescimento e requerem um cuidado no manejo, a fim de evitar redução do arco de movimento (ADM) e deformidades permanentes.

A luxação de cotovelo tem uma incidência de 3% de todas as luxações em crianças. A maior incidência ocorre na segunda década de vida, principalmente entre os 13 e 14 anos, é mais comum em meninos na proporção 2:1. O mecanismo de trauma em geral decorre de quedas com a mão em hiperextensão e o cotovelo com 30° de flexão.

A ocorrência simultânea de fratura de um ou os dois ossos do antebraço e fratura diafisária do úmero ipsilateral denomina-se “cotovelo flutuante.”⁴ Representa 2% das lesões traumatológicas em crianças e decorre geralmente de traumas de alta energia.⁵

Entretanto, não foram encontrados relatos na literatura pesquisada, nas bases Pubmed, Lilacs e Bireme da associação das três lesões (fratura da diáfise do úmero associada a luxação do cotovelo e fratura do terço distal dos ossos do antebraço) ipsilaterais no mesmo paciente.

Relato de Caso

Criança de 13 anos com história de queda de três metros de altura admitida em hospital terciário de referência traumatológica com dor, edema, deformidade e limitação de movimento em membro superior esquerdo. Ao exame clínico, apresentava-se em bom estado geral, eupneico, responsivo,

orientado no tempo e espaço. O membro acometido não apresentava alterações de pulso radial distal. O exame neurológico era normal. O exame radiográfico revelou o diagnóstico de fratura diafisária do úmero de traço oblíquo com encurtamento de 2 cm e angulação em varo associada a luxação posterior do cotovelo, epifisiólise do terço distal do

rádio Salter Harris I e fratura em galho verde de terço distal da ulna ipsilaterais (▶ Fig. 1).

A criança foi submetida à redução incruenta da luxação de cotovelo, da epifisiólise e da fratura em galho verde da ulna, sob sedação anestésica, foi obtida redução satisfatória (▶ Fig. 2). Optou-se pelo uso de tala antebraquiopalmar associada a tipoia comercial tipo *Velpeau* como tratamento para fratura diafisária do úmero com obtenção de redução e alinhamento satisfatórios. Após uma semana, o paciente apresentou desvio da fratura do úmero, foi submetido a tratamento cirúrgico com hastes flexíveis (*Titanium Elastic Nail System – Synthes®*) de forma retrógrada e posterior gesso antebraquiopalmar e tipoia comercial tipo *Velpeau* (▶ Fig. 3).

As hastes flexíveis foram introduzidas com acessos de 2 cm, um posterior transtendão do tríceps e outro posterolateral entre o tríceps e bíceps braquial, com devida proteção de partes moles. Foram introduzidas duas hastes de espessura 2,5 mm, configurou 80% do canal medular umeral do paciente (6,25 mm) com cálculo da angulação de cada haste de 30° com ápice no foco de fratura.²

Após a fixação com hastes, foi avaliada a estabilidade do cotovelo com estresse em varo e valgo a 30° e 60° na articulação, sem alterações da estabilidade.

O paciente foi acompanhado ambulatorialmente com 15 dias, um, dois, três e cinco meses, fez radiografias AP e perfil do braço, cotovelo e punho nas respectivas consultas, avaliaram-se consolidação óssea, funcionalidade articular e observação de possíveis complicações. Foi iniciada a movimentação precoce de ganho de ADM do cotovelo na primeira semana pós-operatória, com relato de dor e dificuldade para ganhar ADM por incômodo no ponto de entrada das hastes. O gesso antebraquiopalmar foi retirado com cinco semanas, seguido de exercícios para ganho de ADM e fortalecimento do punho.

No terceiro mês pós-operatório houve irritação cutânea na entrada das hastes flexíveis e consequente exposição. Foi submetido a curativos seriados, evoluiu para cicatrização completa. Caso as hastes fossem introduzidas anterogradamente pela face lateral proximal do úmero, tal complicação poderia ter sido evitada.

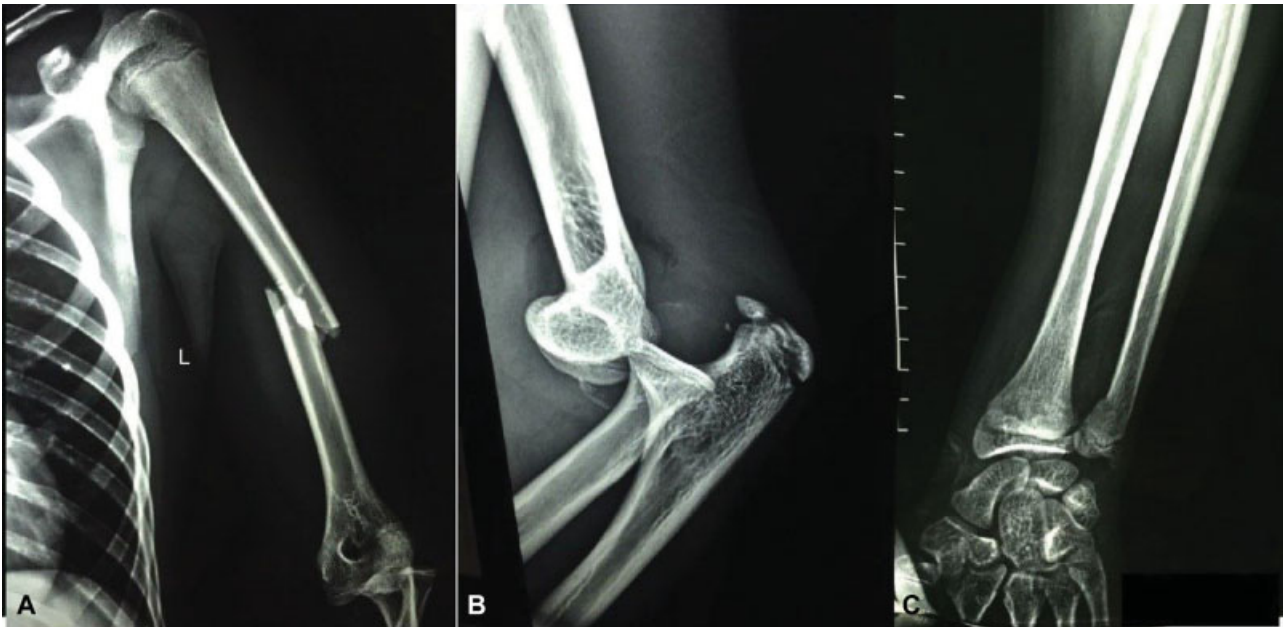

Fig. 1 Fratura diafisária de úmero esquerdo (A); Luxação de cotovelo esquerdo (B); Lesão epifisária de rádio esquerdo e fratura em galho verde de terço distal da ulna esquerda (C).

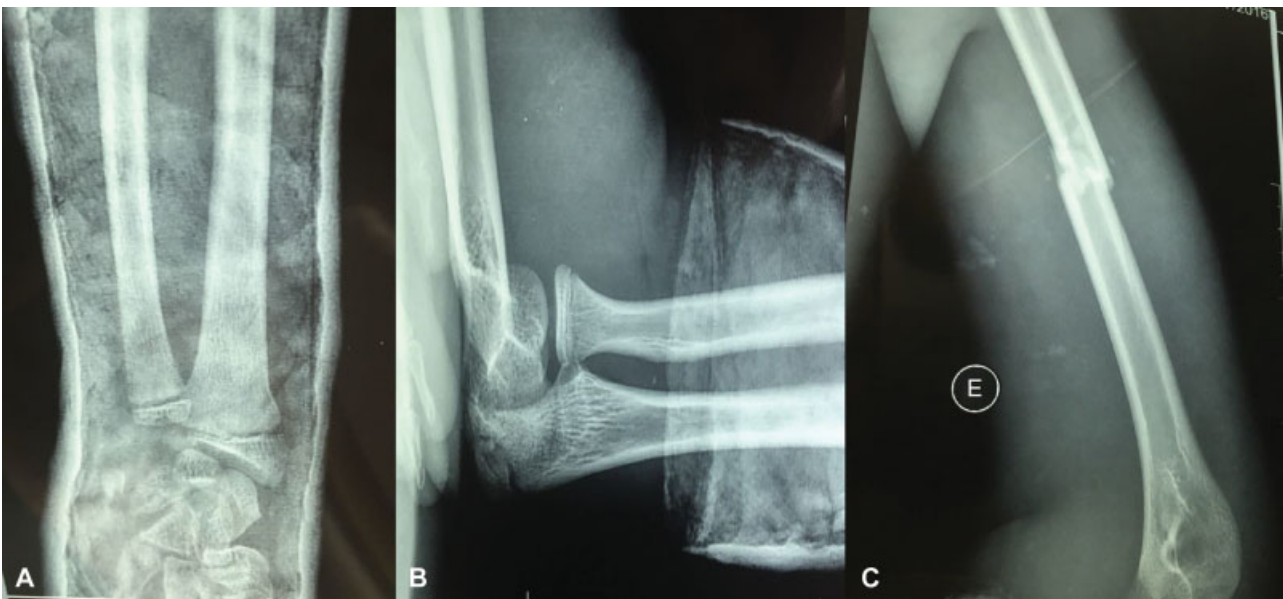


Fig. 2 Redução incruenta da epifisiólise de rádio distal esquerdo e da fratura em galho verde de ulna esquerda (A); Redução incruenta da luxação de cotovelo esquerdo (B); Redução incruenta de fratura diafisária de úmero esquerdo (C).

Após cinco meses de acompanhamento, as hastas foram retiradas. O paciente encontra-se em acompanhamento ambulatorial em processo de reabilitação motora, apresenta perda dos últimos 5° de extensão e últimos 5° de flexão do cotovelo com pronossupinação totalmente preservada e ADM completo do punho sem dor ou instabilidade em cotovelo, punho e mão (–Fig. 4).

Discussão

A luxação do cotovelo tem incidência de 3–6% em crianças e as fraturas diafisárias do úmero em 5% do montante total de

fraturas nesse grupo.^{1,2,6} Aproximadamente 15% de todas as fraturas em crianças envolvem a fise. Já as fraturas de rádio distal representam até um terço de todas as fraturas pediátricas.⁷ Dessas, 20% acometem a zona da fise do terço distal do rádio.² Dentre as lesões fisárias do rádio distal, 58% são do tipo Salter Harris II.⁸

Alguns estudos trazem a associação de duas dessas três lesões, geralmente com ocorrência simultânea de fratura de um ou dos dois ossos do antebraço e fratura diafisária do úmero, lesão conhecida como “cotovelo flutuante,” que tem incidência entre 2–17%.^{5,9} Não foram encontrados registros na literatura pesquisada da associação dessas três lesões no mesmo paciente.

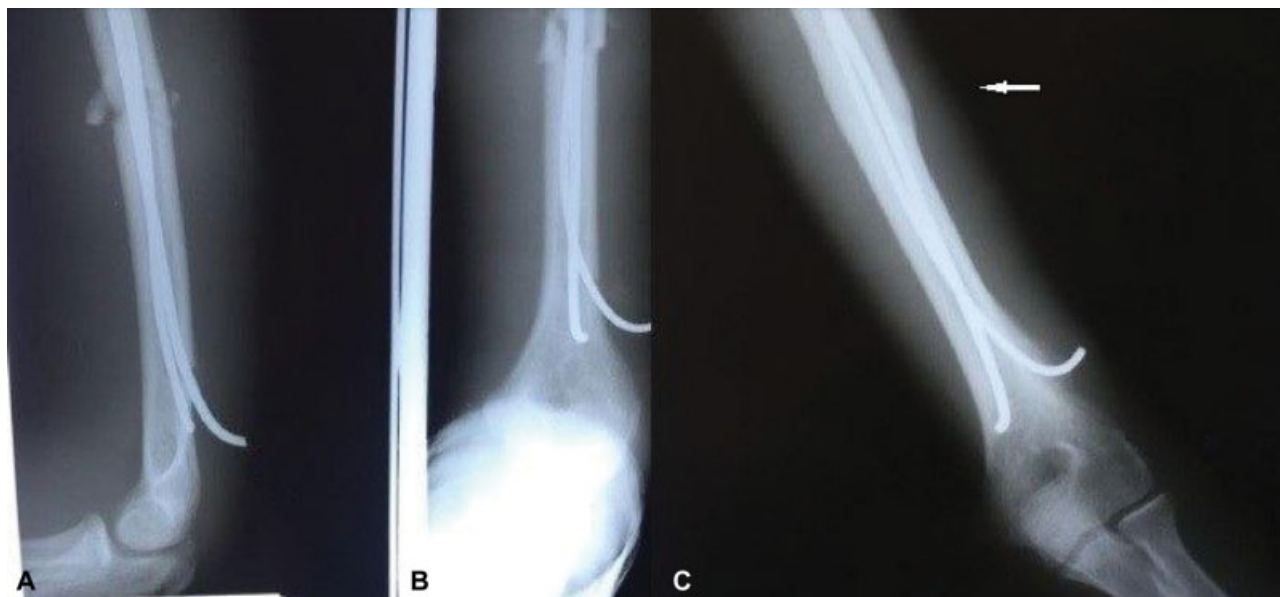


Fig. 3 Radiografias em perfil e AP mostram a fixação adequada com as hastes flexíveis (A) e (B); consolidação da fratura após cinco meses (C).

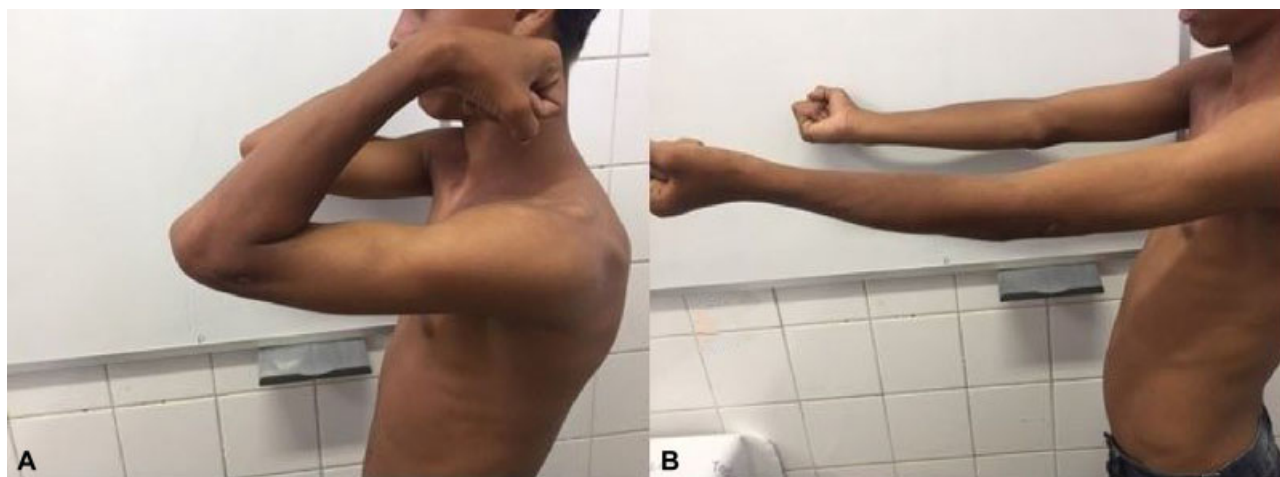

Fig. 4 Arco de movimento do paciente com perda de 5° de flexão (A) e 5° de extensão (B).

Quando há associação de lesões, o tratamento deve considerar cada injúria para restabelecimento da anatomia, congruência articular e ADM do membro. No caso relatado, optou-se por redução incruenta da luxação do cotovelo e da epifisiólise do rádio, seguida de imobilização com tala antebraquiopalmar da articulação distal.⁸ Fraturas de rádio distal em crianças, na maioria das vezes, podem ser tratadas de forma incruenta, devido a maior capacidade de remodelamento ósseo. Há critérios radiográficos e clínicos para que esse paciente fosse tratado de maneira não cirúrgica, como a angulação frontal da fratura menor do que 10° e ausência de lesão neurovascular.²

O método de abordagem inicial da fratura diafisária do úmero apresenta respaldo na literatura.¹⁰ O paciente apresentava critérios radiográficos que permitiam o tratamento não cirúrgico, como desvio em varo menor do que 30° e rotação interna menor do que 15°,² caracterizando uma fratura estável. Entretanto, após uma semana,

a redução foi perdida e então foi feita a opção pelo tratamento cirúrgico.

O uso de hastes flexíveis é indicado para o tratamento de fraturas diafisárias de úmero.² Em comparação com o tratamento conservador, o uso das hastes propicia melhor alinhamento anatômico, redução do tempo de internação hospitalar, retorno mais rápido às atividades diárias e melhor controle da dor.¹⁰

Conflitos de Interesse

Os autores declaram não haver conflitos de interesse.

Referências

- 1 Canavese F, Marengo L, Cravino M, Giacometti V, Pereira B, Dimeglio A, et al. Outcome of conservative versus surgical treatment of humeral shaft fracture in children and adolescents:

- comparison between nonoperative treatment (Desault's Bandage), external fixation and elastic stable intramedullary nailing. *J Pediatr Orthop* 2017;37(3):e156-63
- 2 Rockwood CA, Beaty JH, Kasser JR. *Rockwood and Wilkins' fractures in children*. Philadelphia: Lippincott, Williams & Wilkins; 2015
 - 3 Barnes J, Webb M, v Fearon P, . Salter-Harris II forearm fracture reduction and fixation using a buttress plate. *BMJ Case Rep* 2014; 2014:bcr2013202868
 - 4 Stanitski CL, Micheli LJ. Simultaneous ipsilateral fractures of the arm and forearm in children. *Clin Orthop Relat Res* 1980;(153):218-22
 - 5 Malheiros DS, Bárbara GHS, Mafalda LG, Madureira JL, Braga GF, Terra DL. Floating Elbow In Children: A Descriptive Study Of 31 Cases Attended In A Reference Center For Pediatric Trauma. *Rev Bras Ortop* 2015;46(5):501-4
 - 6 Subasi M, Isik M, Bulut M, Cebesoy O, Uludag A, Karakurt L. Clinical and functional outcomes and treatment options for paediatric elbow dislocations: Experiences of three trauma centres. *Injury* 2015;46(Suppl 2):S14-18
 - 7 Pannu GS, Herman M. Distal radius-ulna fractures in children. *Orthop Clin North Am* 2015;46(2):235-48
 - 8 Abraham A, Handoll HH, Khan T. Interventions for treating wrist fractures in children. *Cochrane Database Syst Rev* 2008;(2): CD004576
 - 9 Suresh S. Management of "floating elbow" in children. *Indian J Orthop* 2007;41(4):386-9
 - 10 Kelly DM. Flexible intramedullary nailing of pediatric humeral fractures: indications, techniques, and Tips. *J Pediatr Orthop* 2016;36(Suppl 1):S49-55