

# Fratura pantrocantérica: incidência da complicação em pacientes com fratura trocantérica tratados com parafuso dinâmico de quadril em um hospital do Sul do Brasil\*

## *Pantrochanteric Fracture: Incidence of the Complication in Patients with Trochanteric Fracture Treated with Dynamic Hip Screw in a Hospital of Southern Brazil*

Marcelo Teodoro Ezequiel Guerra<sup>1</sup> Luiz Giglio<sup>2</sup> Bruno Cornelios Leite<sup>2</sup>

<sup>1</sup>Serviço de Ortopedia e Traumatologia, Universidade Luterana do Brasil (Ulbra), Canoas, Brasil

<sup>2</sup>Serviço de Ortopedia e Traumatologia, Hospital Universitário de Canoas, Canoas, Brasil

Address for correspondence Luiz Giglio, Serviço de Ortopedia e Traumatologia, Hospital Universitário de Canoas, Canoas, RS, Brasil (e-mail: lgiglio17@hotmail.com).

Rev Bras Ortop 2019;54:64–68.

### Resumo

**Objetivo** Investigar a incidência de fraturas pantrocantéricas nos casos de fraturas trocantéricas tratadas com parafuso dinâmico de quadril em nosso serviço.

**Métodos** Uma amostra de 54 pacientes com fraturas trocantéricas tratadas com parafuso dinâmico de quadril foi incluída neste estudo retrospectivo. Foram avaliadas radiografias pré-cirúrgicas para classificação das fraturas com o sistema AO/OTA, identificação de osteoporose radiográfica e mensuração da espessura da cortical lateral, enquanto nas imagens pós-operatórias imediatas foi avaliada a presença de fratura pantrocantérica.

**Resultados** A amostra final apresentou a incidência de 16,7% de fraturas pantrocantéricas. A espessura da parede lateral foi significativamente mais baixa no grupo com a complicação ( $p < 0,001$ ). Embora a incidência de fraturas classificadas como 31.A2 tenha sido maior no grupo com fratura pantrocantérica, a diferença não foi significativa ( $p = 0,456$ ).

**Conclusão** O percentual de fraturas pantrocantéricas nesse serviço encontra-se em acordo com trabalhos prévios. Houve associação entre espessura da cortical lateral e ocorrência de fratura iatrogênica da parede lateral. Não houve diferença significativa entre classificação das fraturas e fratura pantrocantérica, possivelmente devido ao tamanho da amostra.

### Palavras-chave

- ▶ fratura do fêmur proximal
- ▶ fratura trocantérica
- ▶ DHS
- ▶ fratura pantrocantérica
- ▶ espessura da parede lateral

### Abstract

**Objective** The aim of the present study was to investigate the incidence of pantrochanteric fractures in cases of trochanteric fractures treated with dynamic hip screw in our service.

\* Trabalho desenvolvido no Hospital Universitário de Canoas, RS, Brasil. Publicado originalmente por Elsevier Editora Ltda. © 2018 Sociedade Brasileira de Ortopedia e Traumatologia.

Luiz Giglio's ORCID is <https://orcid.org/0000-0002-7144-3170>.

**Keywords**

- ▶ proximal femur fracture
- ▶ trochanteric fracture
- ▶ DHS
- ▶ pantrochanteric fracture
- ▶ lateral wall thickness

**Methods** A sample of 54 patients with trochanteric fractures treated with dynamic hip screws was included in this retrospective study. Preoperative radiographs were evaluated for fracture classification using the Arbeitsgemeinschaft für Osteosynthesefragen (Association for the Study of Internal Fixation, in German)/Orthopedic Trauma Association (AO/OTA) system for the identification of radiographic osteoporosis and for the measurement of the lateral femoral wall thickness. In the immediate postoperative images, the presence of pantrochanteric fracture was evaluated.

**Results** The final sample presented an incidence of 16.7% of pantrochanteric fractures. The thickness of the lateral wall was significantly lower in the group with the complication ( $p < 0.001$ ). Although fractures classified as 31-A2 were more numerous in the group with pantrochanteric fracture, the difference was not statistically significant ( $p = 0.456$ ).

**Conclusion** The percentage of pantrochanteric fractures in this service is in accordance with previous studies. There was an association between lateral femoral wall thickness and the occurrence of iatrogenic fracture of the lateral cortex. There was no significant difference between fracture classification and pantrochanteric fracture, possibly due to sample size.

**Introdução**

As fraturas da extremidade proximal do fêmur compõem um desafio por sua complexidade nos diversos âmbitos de tratamento. O aumento na incidência destas fraturas, a necessidade de serviços com capacidade para instauração de rápido tratamento, o acompanhamento para reabilitação pós-operatória e as altas taxas de mortalidade são algumas das dificuldades que permeiam o manejo. Sabe-se que as fraturas pertrocantéricas apresentam elevadas taxa de mortalidade pós-operatória dentre as fraturas tratadas cirurgicamente.<sup>1</sup>

As técnicas de fixação mais utilizadas para as fraturas pertrocantéricas são com parafuso de compressão dinâmica (Dynamic Hip Screw/DHS) e com haste intramedular (HIM/PFN). A escolha do método depende basicamente da experiência do cirurgião e do grau de complexidade da fratura. O maior entendimento da importância do córtex lateral na estabilidade dessa patologia tem auxiliado a escolha do melhor tratamento. O DHS tornou-se o padrão-ouro na terapêutica das fraturas pouco complexas. Porém, em situações em que há comprometimento da integridade da parede lateral no momento do trauma, as hastes são a melhor opção. Elas agem como um apoio lateral e evitam a medialização com escorregamento excessivo da diáfise femoral.

Com o aumento da incidência e do tratamento cirúrgico das fraturas pertrocantéricas, houve também um crescimento do número de complicações. A fratura pantrocantérica representa uma complicação operatória que tem sido descrita e estudada recentemente.<sup>2</sup> Ela corresponde ao comprometimento iatrogênico da parede lateral previamente intacta durante a perfuração com a broca do parafuso deslizante ou da haste intramedular,<sup>3</sup> convertendo as fraturas pertrocantéricas do tipo 31-A1 ou 31-A2 em um padrão mais instável (31-A3).

O objetivo deste trabalho é investigar a incidência de fraturas pantrocantéricas nos casos de fraturas do tipo 31-A1 e A2 tratadas com DHS em nosso serviço.

**Material e Métodos**

Trata-se de um estudo retrospectivo de análise quantitativa. A busca de pacientes foi feita com o uso do código S72.1 da décima revisão da Classificação Internacional de Doenças, que diz respeito às fraturas pertrocantéricas, em sistema de prontuários eletrônicos próprio de nosso hospital. Foram identificados 214 pacientes entre novembro de 2015 a agosto de 2016. A seguir analisamos as radiografias da pelve e quadril, nas incidências anteroposterior e anteroposterior e lateral, respectivamente, no momento da admissão e no primeiro dia pós-operatório destes pacientes.

Foram incluídos no estudo pacientes com idade maior ou igual a 60 anos, admitidos com fratura trocantérica e tratados com DHS no período citado acima, compondo assim a amostra final de 54 pacientes.

Consideramos como critérios de exclusão: óbitos pré-operatórios, transferências, tratamento conservador e com outros materiais de síntese (PFN/DCS).

Os dados foram incluídos em planilha do Excel 2017. As variáveis estudadas foram idade, sexo, presença de fratura da parede lateral femoral secundária a tratamento cirúrgico de fratura trocantérica com DHS, sinais radiográficos de baixa densidade mineral óssea, medição em milímetros da espessura da parede lateral femoral pré-operatória, lateralidade e classificação (AO/OTA).<sup>4</sup>

As variáveis quantitativas foram descritas por média e desvio-padrão e as categóricas por frequências absolutas e relativas. Para comparar médias, o teste t de Student foi aplicado. Na comparação de proporções, o teste qui-quadrado de Pearson ou o exato de Fisher foi aplicado. O nível de significância adotado foi de 5% ( $p < 0,05$ ) e as análises foram feitas no programa SPSS versão 21.0.

O tratamento cirúrgico ocorreu entre 48h e 72h após trauma. Os procedimentos foram realizados em nosso hospital por equipes de ortopedistas com o auxílio de residentes de segundo e terceiro ano.

**Tabela 1** Caracterização da amostra

Variáveis	n = 54
Idade (anos) – média ± DP	80,7 ± 8,4
Sexo feminino – n (%)	35 (64,8)
Espessura da cortical lateral (mm) – média ± DP	31,9 ± 8,6
Baixa espessura de cortical lateral (< 20,5 mm) – n (%)	6 (11,1)
Osteoporose radiográfica – n (%)	29 (53,7)
Classificação AO/OTA – n (%)	
A1	21 (38,9)
A2	33 (61,1)
Lateralidade – n (%)	
Direita	31 (57,4)
Esquerda	23 (42,6)

Abreviações: AO/OTA, Associação para o Estudo de Fixação Interna (do alemão) / Associação de Trauma Ortopédico (*Orthopedic Trauma Association*).

## Resultados

Foram avaliados 59 casos de fraturas pertrocantéricas em pacientes com idade igual ou superior a 60 anos e operados com DHS em um hospital do Sul do Brasil de novembro de 2015 a agosto de 2016. Destes, três foram a óbito (5,1%), um transferido (1,7%) e um tratado conservadoramente (1,7%). Assim, a amostra foi composta por 54 casos, conforme a ► **Tabela 1**.

Dentre a amostra final verificamos a incidência de nove casos de fraturas pantrocantéricas evidenciadas em radiografias pós-operatórias (► **Fig. 1**).

A espessura da cortical lateral foi significativamente mais baixa no grupo com fratura pantrocantérica. Apesar da prevalência de osteoporose radiográfica ter sido superior no grupo com fratura pantrocantérica, a diferença não foi significativa ( $p = 0,480$ ). Mesmo que as fraturas classificadas como 31.A2 tenham sido superiores no grupo com fratura pantrocantérica,

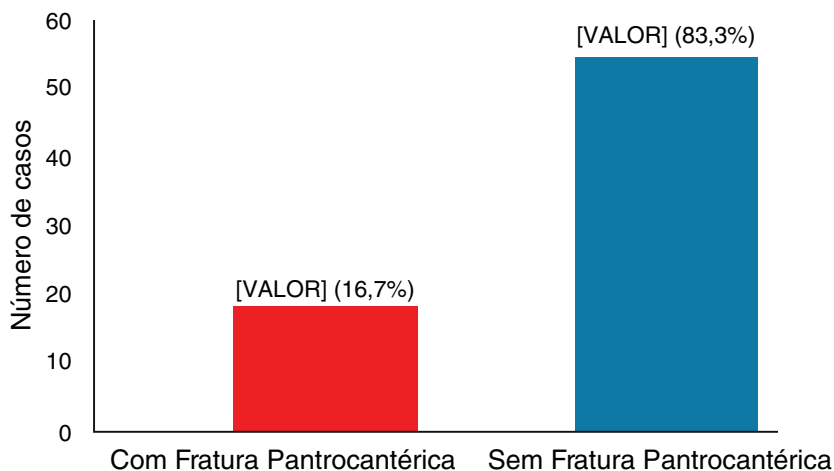
a diferença não foi significativa ( $p = 0,456$ ). Isso pode ser devido ao pequeno número de casos com a complicação ( $n = 9$ ). Apesar do lado direito ter sido mais acometido no grupo com fratura pantrocantérica, a diferença não foi significativa ( $p = 0,273$ ) (► **Tabela 2**).

No grupo com osteoporose radiográfica a média de idade foi significativamente maior ( $p = 0,024$ ) e com maior proporção no sexo feminino ( $p = 0,034$ ), conforme apresenta a ► **Tabela 3**.

## Discussão

O presente trabalho se propôs a quantificar a incidência de uma complicação traumatológica relativamente frequente que ainda carece de dados em nosso país. A fratura pantrocantérica é considerada uma complicação iatrogênica como descrita por Gotfried et al.<sup>2</sup> e mensurar a sua incidência pode ser considerada uma avaliação do quão técnico temos sido no tratamento das fraturas trocantéricas, frequentes na rotina dos traumatologistas. Em nosso estudo encontramos 16,7% dessa complicação, o que é compatível com a literatura pesquisada, apesar de ainda não haver consenso a respeito da real incidência das fraturas pantrocantéricas. Porém, os estudos de Langford et al.<sup>5</sup> e Bendo et al.<sup>6</sup> nos mostram, a partir de uma estimativa, que os valores são bastante relevantes. Respectivamente, o primeiro constata fratura perioperatória da parede lateral em 20% da sua amostra de 337 pacientes tratados com parafusos deslizantes, enquanto o segundo mostra falha da fixação em 18% da sua amostra de 142 pacientes. Ambos os trabalhos avaliaram as incidências através de radiografias intra ou perioperatórias, enquanto nosso estudo avaliou apenas as imagens pós-operatórias.

A avaliação isolada de radiografias após cirurgia pode ser deficitária para a identificação e o tratamento adequado precoce para as fraturas pantrocantéricas. Em uma amostra com mais de 200 pacientes, o estudo de Palm et al.<sup>3</sup> observou que a maioria das fraturas iatrogênicas da parede lateral ocorria durante o procedimento cirúrgico, assim como concluiu que o principal preditor da necessidade de reintervenção cirúrgica era o seu comprometimento. Ainda, os autores

**Fig. 1** Distribuição da amostra quanto à incidência de fratura pantrocantérica.

**Tabela 2** Associação com a fratura pantrocantérica

Variáveis	Com fratura pantrocantérica (n = 9)	Sem fratura pantrocantérica (n = 45)	p
Idade (anos) – média ± DP	78,4 ± 8,8	81,2 ± 8,4	0,380
Sexo feminino – n (%)	7 (77,8)	28 (62,2)	0,468
Espessura da cortical lateral (mm) – média ± DP	22,7 ± 5,4	33,8 ± 8,0	< 0,001
Baixa espessura de cortical lateral (< 20,5 mm) – n (%)	4 (44,4)	2 (4,4)	0,005
Osteoporose radiográfica – n (%)	6 (66,7)	23 (51,1)	0,480
Classificação AO/OTA – n (%)			
A1	2 (22,2)	19 (42,2)	0,456
A2	7 (77,8)	26 (57,8)	
Lateralidade – n (%)			
Direita	7 (77,8)	24 (53,3)	0,273
Esquerda	2 (22,2)	21 (46,7)	

Abreviações: AO/OTA, Associação para o Estudo de Fixação Interna (do alemão) / Associação de Trauma Ortopédico (*Orthopedic Trauma Association*).

**Tabela 3** Associação da idade e sexo com osteoporose radiográfica

Variáveis	Com osteoporose radiográfica (n = 29)	Sem osteoporose radiográfica (n = 25)	p
Idade (anos) – média ± DP	83,1 ± 7,5	78,0 ± 8,8	0,024
Sexo feminino – n (%)	23 (79,3)	12 (48,0)	0,034

concluíram que as fraturas trocantéricas que evoluem com violação da parede lateral no momento intraoperatório não são estabilizadas apenas com o uso de parafuso deslizante e, portanto, requerem outros métodos de fixação durante ou após a cirurgia<sup>3</sup> – o que reforça a necessidade de conhecimento da complicação por parte do cirurgião para adequado planejamento pré-operatório e do tratamento.

Com o crescente reconhecimento de que a integridade da parede lateral é fundamental no tratamento das fraturas trocantéricas<sup>2,7</sup> e da evidência de complicações e necessidade de reintervenção cirúrgica nos casos de fratura intra e pós-operatória, têm surgido estudos que tentam prever a chance dessa complicação ocorrer. O artigo pioneiro de Hsu et al.<sup>8</sup> propôs-se a criar um método para identificar pacientes com risco aumentado de desenvolver fratura secundária da parede lateral. Esse trabalho retrospectivo avaliou os resultados de 208 pacientes com fraturas trocantéricas que receberam tratamento cirúrgico com DHS. Como preditor eles usaram uma medida radiográfica da espessura da parede lateral (*lateral femoral wall thickness*), que é estabelecida por uma linha longitudinal traçada 3 cm para distal a partir do tubérculo inominado do trocanter maior e segue direção cefálica em um ângulo de 135° até o traço da fratura. Os resultados evidenciam que, da amostra total, 20% dos pacientes apresentaram fratura secundária da parede lateral e, dentre esses, a média da espessura da cortical lateral era significativamente inferior à dos pacientes que não apresentaram essa complicação (médias de 18,4 mm versus 27 mm). Assim, o estudo concluiu que a

medida radiológica da espessura da parede lateral é um confiável preditor de fratura intra e pós-operatória, e o ponto de corte estipulado é de 20,5 mm. Nosso estudo usou a medida proposta por Hsu et al.<sup>8</sup> para correlacionar à incidência das fraturas pantrocantéricas em nosso serviço e apresentou significância estatística. Porém, é válido citar que a mensuração foi feita manualmente através do sistema métrico digital do software usado para visualização das radiografias. Isto, associado ainda às discretas variações rotacionais dos membros e da pelve durante o posicionamento e a obtenção das radiografias dos pacientes, pode estar associado a uma imprecisão não mensurável na medição do índice. Os autores ainda recomendam que as fraturas trocantéricas que apresentarem uma espessura da parede lateral menor do que a medida de corte não devem receber tratamento apenas com DHS.<sup>8</sup> Outros trabalhos comprovam que em fraturas instáveis e com consequente comprometimento da parede lateral o tratamento cirúrgico deve ser combinado, e não isolado com DHS, para melhores resultados funcionais.<sup>9,10</sup> A tomografia computadorizada é outra opção considerada mais fidedigna para a mensuração da espessura da parede lateral,<sup>11</sup> porém não compõe a avaliação de rotina em nosso serviço, devido aos altos custos e à menor praticidade quando comparada às radiografias.

A inexperiência técnica do cirurgião também deve ser considerada como fator importante na incidência das fraturas pantrocantéricas, mais precisamente por se tratar de uma complicação oriunda do uso da broca do parafuso deslizante. A adequada exposição, o ponto de entrada e a força aplicada

no momento da perfuração são exemplos de fatores importantes e associados diretamente à experiência do cirurgião e que certamente influenciam no desfecho. O hospital em que este estudo foi feito conta com serviço de residência médica em ortopedia e traumatologia e muitos dos casos são realizados pelos residentes sob a supervisão dos preceptores.

O uso de outros tipos de implante para o tratamento das fraturas trocantéricas, como o PFN, exigem uma curva maior de aprendizado,<sup>12</sup> o que torna o procedimento com DHS mais frequentemente realizado por residentes. A inexperiência desses pode ter influenciado o número de fraturas iatrogênicas deste trabalho, apesar de não ser quantificável. Outro determinante a ser citado é a qualidade do material cirúrgico disponível.

A densidade mineral óssea é considerada fator preditivo para as fraturas trocantéricas, as quais raramente afetam indivíduos com densidade óssea maior do que 1 g/cm.<sup>13</sup> A tentativa em nosso estudo de avaliar a osteoporose apenas por meios radiográficos é incompleta, sendo necessária a comprovação através da densitometria óssea. É plausível que a não significância estatística entre a incidência de fraturas pantrocantéricas e os pacientes com osteoporose radiográfica esteja intimamente relacionada a isso.

O sistema de classificação AO/OTA também pode ser usado como preditor de fraturas iatrogênicas da parede lateral. Foi evidenciado que as fraturas trocantéricas com padrões mais complexos, 31.A2 e seus subtipos 1 e 2, apresentam maior risco de complicação.<sup>14</sup> Os padrões mais elevados dessa classificação se correlacionam com uma maior instabilidade das fraturas trocantéricas, o que está diretamente associado a maior mortalidade pós-operatória.<sup>15</sup> Em nosso trabalho, apesar do número de fraturas mais complexas (31.A2) ter sido maior no grupo que apresentou fratura pantrocantérica, não houve significância estatística. Uma explicação plausível para esse resultado é a baixa amostra total de pacientes. Vale ressaltar que sempre existe discordância inter e intraobservadores no uso de sistemas de classificação para fraturas.

## Conclusão

O presente estudo demonstra que a incidência de fraturas pantrocantéricas foi de 16.7% (9) da amostra. Este valor encontra-se em acordo com trabalhos prévios. Houve associação entre espessura da cortical lateral e ocorrência de fratura iatrogênica da parede lateral. Não houve diferença significativa entre classificação das fraturas e fratura pantrocantérica, possivelmente devido ao tamanho da amostra. Estudos com mais pacientes são necessários para obtenção de maior significância estatística.

## Conflitos de Interesse

Os autores declaram não haver conflitos de interesse.

## Referências

- 1 Brauer CA, Coca-Perrillon M, Cutler DM, Rosen AB. Incidence and mortality of hip fractures in the United States. *JAMA* 2009;302(14):1573-9
- 2 Yechiel G. The pantrochanteric hip fracture: an iatrogenic entity. *J Orthop Trauma* 2012;26(4):197-9
- 3 Palm H, Jacobsen S, Sonne-Holm S, Gebuhr P; Hip Fracture Study Group. Integrity of the lateral femoral wall in intertrochanteric hip fractures: an important predictor of a reoperation. *J Bone Joint Surg Am* 2007;89(3):470-5
- 4 Müller ME. [Classification and international AO-documentation of femur fractures]. *Unfallheilkunde* 1980;83(5):251-9
- 5 Langford J, Pillai G, Ugliaioro AD, Yang E. Perioperative lateral trochanteric wall fractures: sliding hip screw versus percutaneous compression plate for intertrochanteric hip fractures. *J Orthop Trauma* 2011;25(4):191-5
- 6 Bendo JA, Weiner LS, Strauss E, Yang E. Collapse of intertrochanteric hip fractures fixed with sliding screws. *Orthop Rev* 1994;(Suppl):30-7
- 7 Haidukewych GJ. Intertrochanteric fractures: ten tips to improve results. *J Bone Joint Surg Am* 2009;91(3):712-9
- 8 Hsu CE, Shih CM, Wang CC, Huang KC. Lateral femoral wall thickness. A reliable predictor of post-operative lateral wall fracture in intertrochanteric fractures. *Bone Joint J* 2013;95-B(8):1134-8
- 9 Gupta RK, Sangwan K, Kamboj P, Punia SS, Walecha P. Unstable trochanteric fractures: the role of lateral wall reconstruction. *Int Orthop* 2010;34(1):125-9
- 10 Boopalan PR, Oh JK, Kim TY, Oh CW, Cho JW, Shon WY. Incidence and radiologic outcome of intraoperative lateral wall fractures in OTA 31A1 and A2 fractures treated with cephalomedullary nailing. *J Orthop Trauma* 2012;26(11):638-42
- 11 Sharma G, Singh R, Gn KK, Jain V, Gupta A, Gamanagatti S, et al. Which AO/OTA 31-A2 pertrochanteric fractures can be treated with a dynamic hip screw without developing a lateral wall fracture? A CT-based study. *Int Orthop* 2016;40(5):1009-17
- 12 Yli-Kyyny TT, Sund R, Juntunen M, Salo JJ, Kröger HP. Extra- and intramedullary implants for the treatment of pertrochanteric fractures – results from a Finnish National Database Study of 14,915 patients. *Injury* 2012;43(12):2156-60
- 13 Lorich DG, Geller DS, Nielson JH. Osteoporotic pertrochanteric hip fractures: management and current controversies. *Instr Course Lect* 2004;53:441-54
- 14 Joshi D, Dhamangaonkar AC, Ramawat S, Goregaonkar AB. Predictors of iatrogenic lateral wall fractures while treating intertrochanteric fracture femur with the dynamic hip screw system in Indian patients. *Eur J Orthop Surg Traumatol* 2015;25(4):677-82
- 15 Chehade MJ, Carbone T, Awwad D, Taylor A, Wildenauer C, Ramasamy B, et al. Influence of Fracture Stability on Early Patient Mortality and Reoperation After Pertrochanteric and Intertrochanteric Hip Fractures. *J Orthop Trauma* 2015;29(12):538-43