

# Unterschiede in der Therapie entzündlich rheumatischer und degenerativer Füße. Die Vorfußchirurgie

## Differences in the Treatment of Rheumatic and Degenerative Feet: Forefoot Surgery

### Autor

Kathryn Hassel

### Institute

Orthopädische Rheumatologie, Vitos Orthopädische Klinik Kassel gGmbH, Kassel, Germany

### Schlüsselwörter

rheumatoide Arthritis, Vorfußpathologien, gelenkerhaltene Eingriffe

### Key words

rheumatoid disease, forefoot deformities, joint-preserving surgery

### Bibliografie

Akt Rheumatol 2022; 47: 226–232

DOI 10.1055/a-1814-4096

ISSN 0341-051X

© 2022. Thieme. All rights reserved.

Georg Thieme Verlag, Rüdigerstraße 14, 70469 Stuttgart, Germany

### Korrespondenzadresse

Dr. med. Kathryn Hassel

Vitos Orthopädische Klinik Kassel gGmbH

orthopädische Rheumatologie

Wilhelmshöher Allee 345

34131 Kassel

Germany

Tel.: 05613084838

kathryn.hassel@vitos-okk.de

### ZUSAMMENFASSUNG

Der Unterschied zwischen rheumatischen und degenerativen Veränderungen am Fuß liegt in der fortschreitenden Destruktion der Gelenke bei persistierender Synovialitis der rheumatoiden Arthritis (RA). Unter der heute wirksameren immunsuppressiven Therapie und eines frühen und aggressiven Beginns zeigen sich mildere Verlaufsformen. So können zunehmend auch gelenkerhaltende Verfahren der Vorfußchirurgie Anwendung finden. Entscheidend ist hier jedoch die Remission mit sicherer Krankheitskontrolle für den gelenkerhaltenden Eingriff. Dennoch ist das Rezidiv- und Fehlstellungsrisiko aufgrund wiederkehrender arthritischer Phasen höher. Rheumaorthopädische Standardverfahren, wie die Arthrodesse des Großzehengrundgelenkes mit Resektion der Metatarsaleköpfchen haben aber Ihren Stellenwert beim Vollbild des erosiven rheumatischen Vorfußes nicht verloren. Ein standardisiertes Vorgehen fehlt. Umso wichtiger ist es, mit jedem Patienten individuell die richtigen Maßnahmen zu festzulegen.

### ABSTRACT

The difference between rheumatoid forefoot deformity and degenerative pathologies lies in the progressive destruction of the joint. With immunosuppressive therapy being more effective today, joint-preserving surgery is becoming more and more important. However, joint-preserving surgery requires stable remission and disease control. Nevertheless, the risk of deformities occurring again is higher in rheumatoid arthritis patients due to recurrent phases of arthritis. Standard procedures such as arthrodesis of the first metatarsal joint with resection of the lesser metatarsal heads are still needed. Individual decisions must be made for each patient to achieve the best possible results.

### Einleitung

Sind die alten Zeiten der klassischen Rheumaoperationen am Vorfuß mit Arthrodesse des Großzehengrundgelenkes und Resektionsarthroplastik der Mittelfußköpfchen in der Ära der Biologika vorbei? Kann man Rheumafüße wie alle anderen Füße operieren? Gibt es dos und don'ts in der „modernen Rheumachirurgie?

Die rheumatoide Arthritis gilt als häufigster Vertreter entzündlicher Gelenkerkrankungen mit chronischem Verlauf und hebt sich von degenerativen Pathologien am Vorfuß durch die bisweilen schnell voranschreitende Destruktion der Gelenke ab. Bereits zu Beginn der Diagnosestellung zeigen sich bei einem Großteil der Patienten Manifestationen an Händen und Füßen.

Prädilektionsstellen am Fuß sind häufig die Metatarsophalangealgelenke (MTP), später auch die proximalen Interphalangealgelenke (PIP) und das Talonavikulargelenk (TNG). Über die Hälfte der Patienten entwickeln im Laufe der ersten Jahre Probleme im Bereich des Vorfußes [1].

Durch die rechtzeitige und über die Jahre verbesserte Diagnostik sowie das Prinzip des „Hit hard and early“ sind die schweren Verläufe damaliger Zeiten mit dem klassischen „pied rond rhumatismale“ nicht mehr auf der Tagesordnung des Rheumaorthopäden. Das heißt nicht dass es diese nicht mehr gibt, denn durch die moderne Medizin ist auch die Lebenserwartung der Rheumapatienten gestiegen. Da die Prävalenz der rheumatoiden Arthritis bei 0,3 %-1,2 % liegt und diese mit zunehmendem Alter ansteigt (um 6 % höher ab dem 65. Lebensjahr), wird es auch in Zukunft weiterhin Patienten mit rheumatischer Grunderkrankung und Fußbeschwerden geben [2]. Trotz Remission im Disease Activity Score (DAS 28) zeigen ca. 35 % eine Krankheitsaktivität mit Schwellung oder Schmerz in den MTP Gelenken [3]. Nicht zuletzt darauf begründet, dass beim DAS 28 die Füße nicht mit abgebildet werden.

Die Behandlungsstrategie rheumatischer Fußdeformitäten unterscheidet sich maßgeblich von der Therapie degenerativer oder monoartikulärer Erkrankungen. Aufgrund des systemischen entzündlichen Krankheitsgeschehens mit multilokulärem Gelenkbefall bei der rheumatoiden Arthritis ist ein ganzheitliches Therapiekonzept erforderlich.

Hier muss insbesondere beim Rheumatiker das Gesamtbild betrachtet werden. Bestehen weitere Gelenkdestruktionen die vorrangig behandelt werden müssen? Sind postoperative Entlastungen an Unterarmgehstützen überhaupt möglich aufgrund von Arthritiden der Hände, der Ellenbogen- oder der Schultergelenke? Bestehen Komorbiditäten wie beispielsweise Durchblutungsstörungen, Polyneuropathien oder schlechte Hautverhältnisse [4]? Nicht zuletzt die Rolle der immunsupprimierenden Medikamente und das damit einhergehende Risiko für Wundheilungsstörungen.

Die Wahl der Reihenfolge von Operationen gleichwertiger Notwendigkeit unterliegt orthopädisch-rheumatologischen Grundsätzen. Um die Gefähigkeit der Patienten zu erhalten sollten Operationen an der unteren Extremität vor Eingriffen an der oberen Extremität durchgeführt werden. Auch werden um proximal gelegene Fehlstellungen auszugleichen, Operationen möglichst von proximal nach distal durchgeführt [5]. Zusammenfassend benötigt man ein gemeinsam mit dem Patienten erstelltes Therapiekonzept.

## Rheumatisch versus degenerativ bedingter Hallux valgus; knöcherne Korrekturingriffe am 1. Mittelfußstrahl

Betrachtet man die Ätiologie der Hallux valgus Deformität, dann unterscheidet sich der rheumatische Hallux valgus in der zumeist erworbenen Deformität durch fortschreitende Entzündungsprozesse im Gegensatz zur angeborenen oder degenerativen Genese der „Normalbevölkerung“.

Die rheumatische Vorfußdeformität ist gekennzeichnet durch die Spreizfußsymptomatik mit Verlust der am unbelasteten Fußes bestehenden Querwölbung. Durch die Insuffizienz der Tibialis posterior Sehne kommt es zu einer zunehmenden Rückfußvalgisie-

rung. Hierdurch und durch die damit einhergehende Vorfußabduktion kommt es zu einer Mehrbelastung des 1. Mittelfußstrahls mit zunehmender Instabilität im Tarsometatarsale I Gelenk (TMT I) sowie zu einer Pronationsfehlstellung der Großzehe.

Sowohl der rheumatische Vorfuß als auch der degenerative Vorfuß können die typischen Veränderungen eines Hallux valgus mit Hammerzehen oder gar Klauenzehen mit Luxationen der MTP Gelenke beinhalten.

Die Kombination der MTP I Arthrodese mit Resektionsarthroplastik der übrigen MTP Gelenke gilt als Goldener Standard in der Behandlung rheumatischer Vorfußdeformitäten [6]. Durch die verbesserte Krankheitskontrolle mittels moderner medikamentöser Therapie hat der Schweregrad an radiologischen Veränderungen abgenommen. Es tritt ein Wandel ein in der operativen Ausrichtung der rheumaspezifischen Vorfußchirurgie.

Entscheidend für die Wahl des Operationsverfahrens ist die Betrachtung des Rückfußes. Auch wenn Patienten Ihre Hauptbeschwerden im Bereich des Vorfußes angeben liegt ein erheblicher Teil der Vorfußdeformitäten im Bereich des Rückfußes [7].

Bei Behandlungen der Fehlstellungen am 1. Strahl müssen bei der präoperativen Planung die Besonderheiten des rheumatischen Fußes bedacht werden. So bestehen häufig im Gegensatz zum degenerativen Fuß plantare oder mediale Bursitiden, die mitadressiert werden müssen.

Die genaue präoperative Evaluation des Röntgenbildes ist für die Wahl der Operationsmethode essentiell. Beim rheumatischen Fuß können häufig gelenknahe Usuren und intraossäre Zysten diagnostiziert werden, die ein erhöhtes Risiko oder gar eine Kontraindikation für distale Osteotomien darstellen.

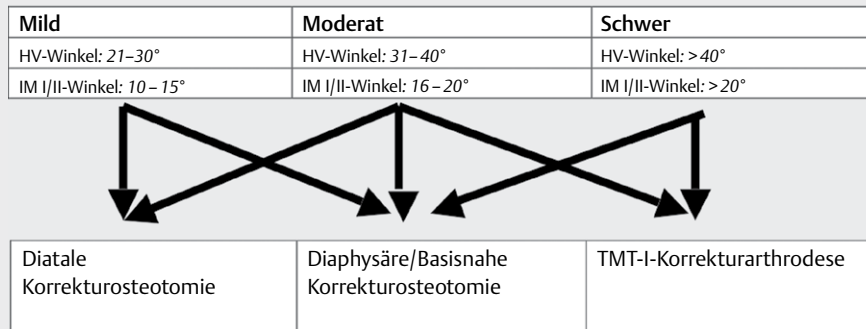
Generell basiert die Verfahrenswahl auf der AWMF-Leitlinie Hallux valgus [8] (► **Abb. 1**), dem Intermetatarsalen Winkel  $\frac{1}{2}$ , dem Hallux valgus Winkel, dem distalen metatarsalen Gelenkflächenwinkel (DMAA) und auch auf der Stabilitätsprüfung des TMT I Gelenkes

Prinzipiell können Korrekturverfahren am 1. Mittelfußstrahl durch eine korrigierende Arthrodese im TMT I Gelenk oder des Großzehengrundgelenks, proximale, diaphysäre oder retrokapitale Osteotomien erfolgen. Besteht eine Remission am rheumatischen Vorfuß kann gelenkerhaltend operiert werden. Ebenso sollte nach Möglichkeit in den frühen Larsen-Dale-Eek Stadien 1–3 einer gelenkerhaltenden Operation den Vorzug gegeben werden [5].

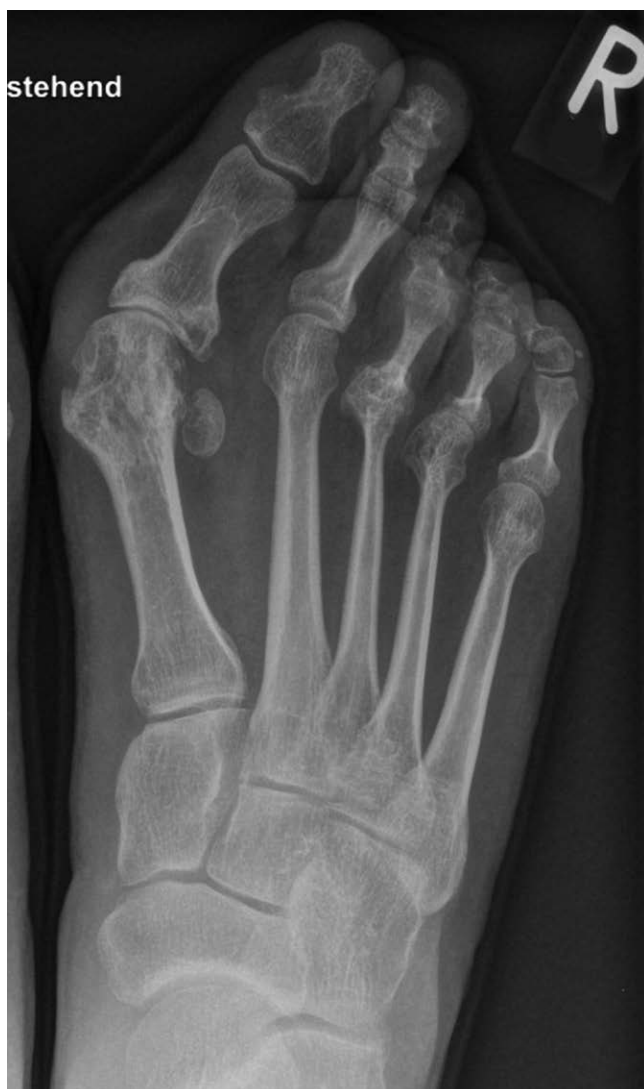## TMT I Arthrodese versus proximale oder distale Osteotomien

Häufig bestehen beim rheumatischen Vorfuß zeitgleich eine Abflachung oder Aufhebung des Fußlängsgewölbes mit gleichzeitiger Valgisierung des Rückfußes. Hier sollte die Indikation zur primären TMT I Arthrodese ggf. in Kombination mit einer Chevronosteotomie zur Korrektur des distalen Gelenkflächenwinkels (DMAA) großzügig gestellt werden [9, 10].

Aufgrund der schlechteren Knochenqualität bis hin zur manifesten Osteoporose beim Rheumatiker sollte zuklappenden Verfahren aufgrund der primär höheren Knochenaufgabe im Gegensatz zu aufklappenden Verfahren der Vorzug gegeben werden.



► **Abb. 1** Algorithmus zur operativen Behandlung des symptomatischen Hallux valgus. Ergänzung: Beim Vorliegen einer Instabilität des TMT-I-Gelenkes kann auch beim milden Hallux valgus die TMT-I-Korrekturarthrodesis indiziert sein



► **Abb. 2** rheumatischer Fuß einer jungen Patientin mit guter Krankheitskontrolle

Yano et al. konnten für eine closing wedge Osteotomie an 105 rheumatischen Vorfüßen eine Rezidivrate von 10,5% finden, die Überlebensrate nach gelenkerhaltender Operation betrug 89,5% nach 7 Jahren [11].

Generell zeigte sich ein zufriedenstellendes Ergebnis in den kurz- bis mittelfristigen Verläufen in der radiologischen Auswertung, Langzeitergebnisse hingegen sind bislang leider nur unzureichend vorhanden [12].

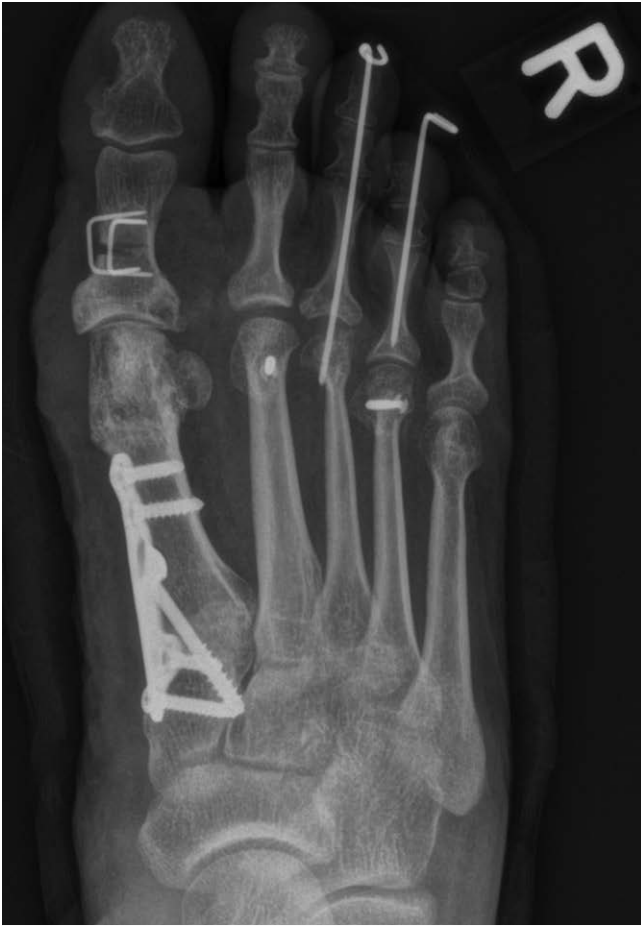Die weit verbreitete Scarf-Osteotomie erfordert eine gute Knochendichte und ist im Allgemeinen beim Rheumatiker nicht die erste Wahl. Dennoch konnten Barouk et al. in einem follow up von 6 Jahren eine Zufriedenheit von 95% zeigen [13]. Eine unvollständige Kontrolle der rheumatischen Krankheitsaktivität ist ein Risikofaktor für schlechtere klinische Ergebnisse und Wiederauftreten der Hallux valgus Deformität. Die Entzündung des Synovialgewebes mit hierdurch verursachter Gelenklaxizität zeigt sich ursächlich verantwortlich [14] (► **Abb. 2–4**).

### MTP I Gelenk: Arthrodesis, Reg Joint, Resektionsarthroplastiken, Silikon oder Prothese?

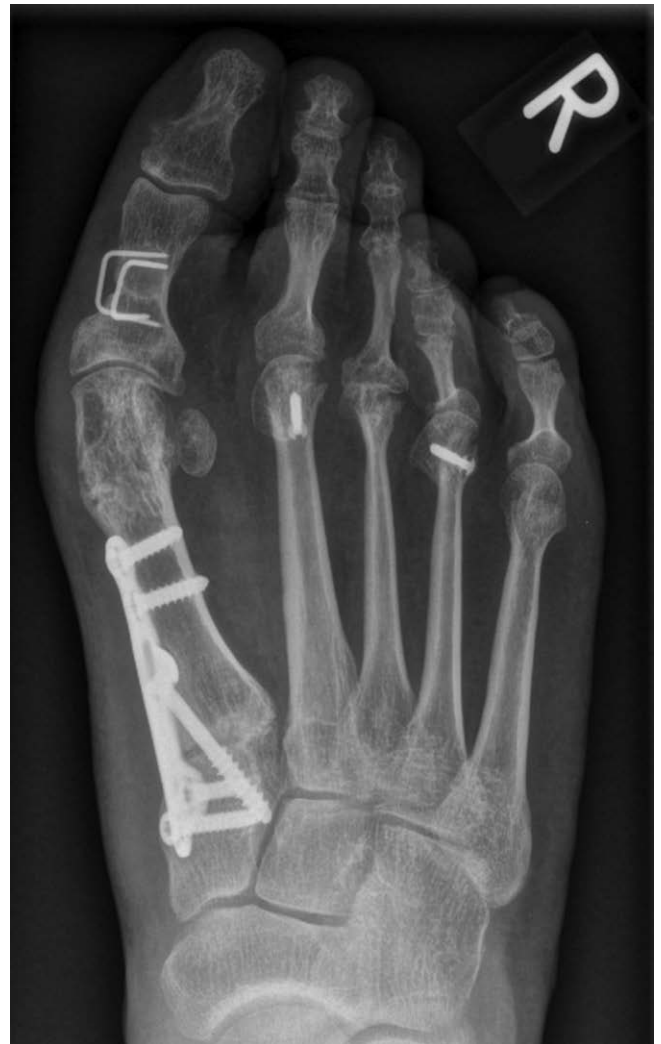Höhergradige Gelenkdestruktionen (LDE-Stadien 4–5) erfordern meist Arthrodesen, Prothesen oder auch Resektionsarthroplastiken.

Die früher häufig durchgeführte Resektionsarthroplastik der Basis der Grundphalanx nach Keller-Brandes ist heute fast vollständig verlassen worden. Aufgrund der Desinsertion der kurzen Beugesehne von Ihrem Ansatz wird die Großzehe kraftlos und in Ihrer Achse nicht mehr beeinflussbar [15].

Gute Ergebnisse hingegen können für die modellierende sparsame Köpfchenreduktion nach Hueter-Mayo mit Interposition eines Polylactid Spacers gezeigt werden. Nach Resektion von 6–10 mm wird ein biodegradierbarer Polylactidspacer (Reg Joint, Fa. Scaffold) eingebracht, der sich innerhalb von 2 Jahren in einen bindegewebigen Puffer umwandelt. Nach 5 Jahren konnte hier eine signifikante Verbesserung im AOFAS Score, Schmerz (VAS) und Funktion (VAS) im Vergleich zur alleinigen Resektionsarthroplastik oder der Arthrodesis gezeigt werden [16] (► **Abb. 5, 6**).



► **Abb. 3** postoperatives Bild nach gelenkerhaltender Operation, aufgrund intraoperativer Destruktion musste am MTP III Gelenk anstelle einer Weilosteotomie eine sparsame Köpfchenresektion erfolgen.



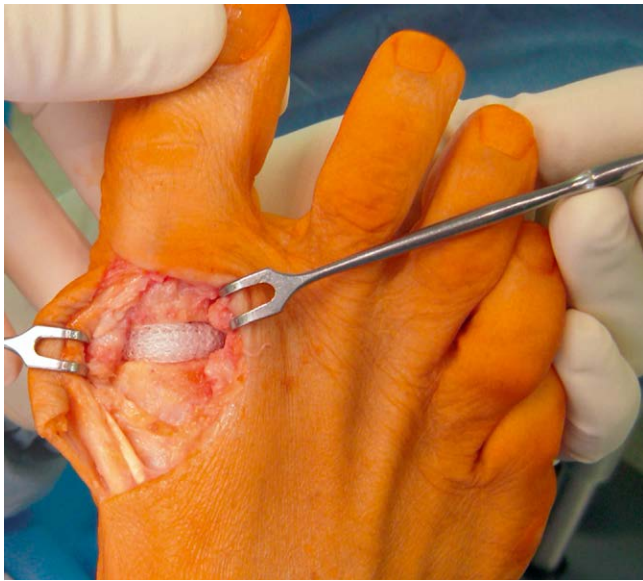► **Abb. 4** Patientin nach einem ¾ Jahr und zwischenzeitlich massivem Krankheitsschub. Es zeigt sich die Rezidivfehlstellung v. a. im arthritischen Gelenk des MTP IV.

Als Alternative zum Reg Joint Spacer ist der von Swanson in den 1960er Jahren entwickelte Silastikspacer zu nennen mit einer Überlebenszeit von 87 % nach 10 Jahren [17]. Die Implantation von Swansonprothesen führte zunächst zur Schmerzreduktion und somit zur weitgehenden Zufriedenheit der Patienten. Aufgrund zunehmender Misserfolge mit Fremdkörperreaktionen, abriebbedingten Osteolysen und Prothesenbrüchen kam man zur Erkenntnis, dass sich Silikonimplantate auf Dauer nicht für gewichtstragende Gelenke eignen [18].

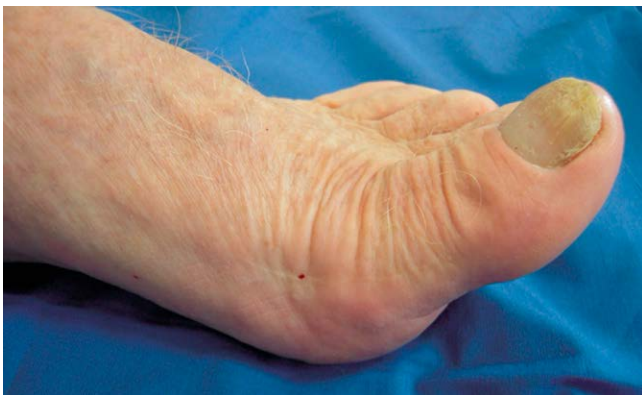Die Endoprothetik am Großzehengrundgelenk unterliegt sehr hohen Anforderungen, so wechseln die Rotationszentren während eines normalen Bewegungszyklus von distal-plantar nach proximal dorsal. Im normalen Bewegungsablauf wirken Kompressionszugkräfte, reaktive Bodenkräfte und Translationsscherkräfte zeitgleich auf das Großzehengrundgelenk und tragen somit 87,9 % des Körpergewichtes [19].

Die postoperative implantationsspezifische Komplikationsrate in der Endoprothetik am Großzehengrundgelenk ist hoch. Lockerungsraten von bis zu 52 % nach 3 Jahren je nach Prothesentyp und allgemeine Revisionsraten von bis zu 29 % lassen auf einen Durchbruch der Endoprothese warten [20–23].

Die Endoprothetik am Großzehengrundgelenk hat sich, unter anderem wegen der frühzeitigen Lockerung im weichen Knochen des Rheumatikers, nicht durchgesetzt. Die Arthrodesis am MTP I Gelenk stellt eine definitive und sehr gut belastbare Lösung dar und gilt nach wie vor als Standard für die Versorgung beim Arthritiker als auch beim Arthrotiker. Es zeigt sich eine deutliche Überlegenheit der Arthrodesis gegenüber der Prothese für das klinische Outcome der Schmerzreduktion sowie der Komplikations- und Revisionsraten [24]. Die Ergebnisse für die Arthrodesis sind sehr gut, die Revisionsrate ist gering [25], auch wenn über eine Reihe an Komplikationen wie z. B. der Pseudarthrosenrate (2–13 %) und Transfermetatarsalgien berichtet wird [26, 27]. Im Zuge der modernen winkelstabilen Plattensysteme zur Osteosynthese ist die Anzahl der Pseudarthrosen deutlich gesunken. Nicht zuletzt gilt jedoch auch die Mehrbelastung des Interphalangealgelenkes (IP) Gelenkes mit einer möglich folgenden Destruktion zu beachten.



► **Abb. 5** Reg Joint Spacerimplantation.



► **Abb. 6** klinisches Bild 10 Jahre nach Reg Joint Implantation

## MTP II-V Gelenk: Hoffmann-Tillmann, OP nach Weil oder Reg Joint?

Bei der Entwicklung des rheumatischen Spreizfußes mit seinen Facetten der Kleinzehendeformitäten spielt die Artikulosynovialitis der Kleinzehengrundgelenke eine entscheidende Rolle. Durch den daraus entstehenden Verlust der plantaren Gelenkstabilisierung kommt es zur dorsalen Luxation der Zehengelenke mit Subluxation (Krallenzehe) oder kompletter irreponibler Luxation (Klauenzehe). Es kommt zur plantaren Fehlbeschwiellung begünstigt durch die beim Rheumatiker häufig auftretende Atrophie des plantaren Fettpolsters.

Nach wie vor gilt hier die Resektionsarthroplastik nach Hoffman und Tillmann mittels Resektion aller Metatarsaleköpfechen und Rezentrierung der Beugesehnen mit Raffung der plantaren Platte als Goldstandard. Der plantare Zugang ermöglicht zudem noch eine Plantarisierung der Zehen durch einen raffenden Dermodeseeffekt

bei ellipsoidem Ausschneiden der Haut. Häufig bestehende Bursitiden können mitadressiert werden.

In Kombination mit einem belastungsstabilen 1. Strahl können einheitlich gute Ergebnisse erzielt werden. So konnte in einer Langzeitstudie von 20 Jahren eine Zufriedenheit der Patienten von 80 % und eine Beschuhbarkeit im Konfektionsschuhwerk von 60 % gezeigt werden [6]. Nachteile ergeben sich in der Ausbildung einer sagittalen Instabilität, ungünstigeren plantaren Druckverhältnissen mit folglich schlechterem Barfußgang.

Unter einer engmaschigen Kontrolle der Krankheitsaktivität können an den Metatarsalegelenken II-V unter Remission auch gelenkerhaltende Eingriffe durchgeführt werden sofern 2/3 des Gelenknorpels intakt sind. Eine Reihe an Studien zeigen in mittelfristigen Nachuntersuchungszeiträumen gleichwertige Ergebnisse für die Durchführung gelenkerhaltender subkapitaler Osteotomien im Vergleich zur Resektion [28].

Ein Vorteil der Weilosteotomie liegt in einem präoperativ gut bestimmbar Verkürzungsausmaß und der Verhinderung der Plantarisierung durch die Entnahme einer zusätzlichen Knochenscheibe. Im Gegensatz zur Resektionsarthroplastik ist die Wiederherstellung und Rekonstruktion der plantaren Stabilisatoren unter Erhalt des Gelenks sowie die Optimierung des Zehenbodenkontaktes möglich. Nachteilig ist die Entstehung einer Steifheit oder Arthrofibrose aufgrund intraartikulärer Narbenbildung. Dennoch konnte in Studien eine signifikante Verbesserung bezüglich Schmerz, Funktion und Alignment erzielt werden [29].

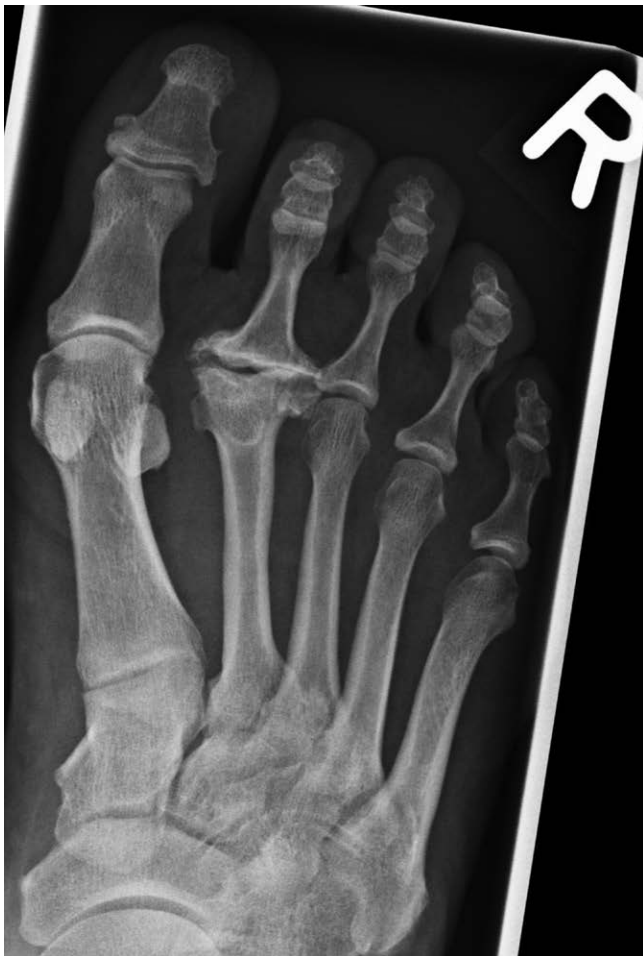Alternativ zum intraartikulären Verfahren der Weilosteotomie können hier auch extraartikuläre Metatarsaleosteotomien infrage kommen mit der Risikominimierung der postoperativen Bewegungseinschränkungen der Gelenke [30]. Die früher häufig propagierte Osteotomie nach Helal ohne Osteosynthese ist zunehmend verlassen worden aufgrund des unvorhersehbaren Verhaltens des Metatarsaleköpfechens und der Gefahr der Transfermetatarsalgie.

Zusammenfassend gilt die rheumatoide Arthritis jedoch als schubweise verlaufende Erkrankung bei der durch erneute Krankheitsschübe mit einer Verschlechterung der Ergebnisse nach gelenkerhaltender Therapie im Bereich der MTP II-V zu rechnen ist. Demgegenüber steht die bessere die Kontrolle der Zehen im Barfußstand durch den Gelenkerhalt.

Die Implantation eines Reg Joint Spacers zusätzlich zur Resektionsarthroplastik bietet an den MTP Gelenken II-V ein additives Verfahren zum Erhalt des Gelenkspaltes und Ausbildung eines Neogelenkes. Der Reg Joint Spacer ist auch einsetzbar bei arthrotischen Veränderungen wie z. B. dem Morbus Köhler II, wenn aufgrund der ausgeprägten Destruktionen andere Osteotomieverfahren nicht erfolgversprechend scheinen [31] (► **Abb. 7, 8**).

## IP I, PIP II-V, DIP II-V: Arthroplastik, Arthrodeuse oder Reg Joint?

Im Wesentlichen findet sich bei der Wahl des Operationsverfahrens von Krallen- und Hammerzehen kein Unterschied bei Patienten mit und ohne RA. Bei der Hammerzehe mit schmerzhaftem Clavus an der Zehenkuppe kann eine Arthrodeuse z. B. mit einer selbstschneidenden Schraube durchgeführt werden. Bei kontraktem Zehen-

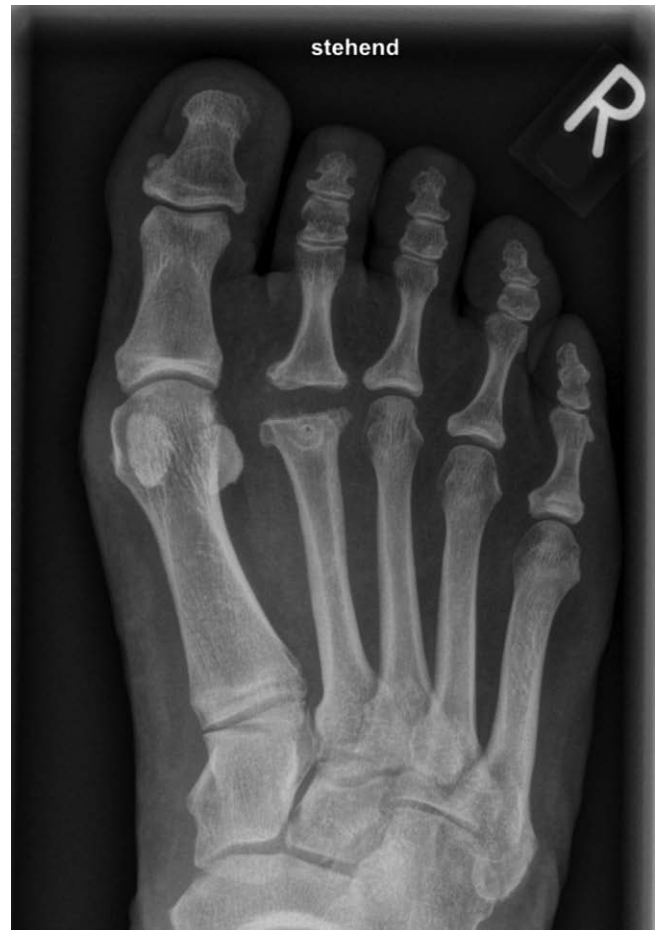

► **Abb. 7** Morbus Köhler II präoperatives Röntgenbild.

endgelenk ist der Arthrodese des distalen Interphalangealgelenkes (DIP) der Vorzug zu geben.

Bei kontrakten Krallenzehen ist die PIP Arthrodese die OP Methode der Wahl. Im Gegensatz zur alleinigen Grundgliedköpfchenresektion nach Hohmann ist die Rezidivrate hierbei niedriger. Die PIP Arthrodese kann mit einem temporären intramedulärem Draht fixiert werden. Alternativ werden auf dem Markt eine Vielzahl intramedullärer Implantate angeboten. Wesentlich für den Erfolg ist das sich das Zehengrundgelenk in reponierter Stellung befindet. Somit ist die PIP Arthrodese nur ratsam bei völlig freier Plantarflexion im MTP Gelenk und muss ansonsten mit additiven Maßnahmen, z. B. Girdelstone Taylor Sehnentransfer, Weilosteotomie kombiniert werden.

Für die Behandlung der Arthrose im Großzehengelenk hat sich ebenfalls die Arthrodese mit einer Schraube bewährt. Einzig bei der schmerzhaften IP Arthrose und bereits arthrodiesiertem Großzehengrundgelenk hat sich die zusätzliche Arthrodese des IP Gelenk als problematisch herausgestellt. Eine Möglichkeit besteht in der Implantation eines Reg Joint Spacers in das IP Gelenk.



► **Abb. 8** postoperatives Röntgenbild 9 Monate postoperativ mit gut erhaltener Gelenksalthöhe.

## Fazit

Auch unter moderner medikamentöser Therapie in der Behandlung der rheumatoiden Arthritis finden sich weiterhin Pathologien der Vorfüße. Moderne Verfahren der Fußchirurgie sind auch beim Rheumatiker in Remission anwendbar jedoch mit dem höheren Risiko von Rezidiven im Falle von erneuten Krankheitsschüben. Eine verlässliche Krankheitskontrolle ist absolut erforderlich. Der Goldstandard der Resektionsarthroplastiken und Arthrodesen hat seinen Stellenwert nicht verloren. Ein verlässlicher Therapiealgorithmus für die Behandlung entzündlicher Fußdeformitäten fehlt. Das Therapiekonzept des Rheumatikers betrifft nicht nur den Fuß sondern muss unter Abwägung des gesamten Bewegungsapparates erfolgen.

Umso wichtiger ist das sorgfältige Erarbeiten einer erfolgversprechenden OP-Indikation durch den orthopädischen Rheumatologen sowie die konstante und regelmäßige Betreuung der Patienten.

## Interessenkonflikt

Die Autorinnen/Autoren geben an, dass kein Interessenkonflikt besteht.

## Literatur

- [1] Stolt M, Suhonen R, Leino-Kilpi H. Foot health in patients with rheumatoid arthritis – A scoping review. *Rheumatol. Int* 2017; 37: 1413–1422. doi:10.1007/s00296-017-3699-0
- [2] Gabriel SE, Michaud K. Epidemiological studies in incidence, prevalence, mortality, and comorbidity of the rheumatic diseases. *Arthritis Res Ther* 2009; 11: 229. doi:10.1186/ar2669
- [3] van der Leeden M, Steultjens MP, van Schaardenburg D et al. Forefoot disease activity in rheumatoid arthritis patients in remission: results of a cohort study. *Arthritis Res Ther* 2010; 12: R3. doi:10.1186/ar2901
- [4] Reeves CL, Peadar AJ, Shane AM. The complications encountered with the rheumatoid surgical foot and ankle. *Clin Podiatr Med Surg* 2010; 27: 313–325. doi:10.1016/j.cpm.2009.12.002. PMID: 20470960
- [5] Rehart S, Sell S. Expertise Orthopädische Rheumatologie. 1. Aufl. Thieme; 2016: S176–S178
- [6] Simon MJK, Strahl A, Mussawy H et al. Forefoot Reconstruction Following Metatarsal Head Resection Arthroplasty With a Plantar Approach-A 20-Year Follow-Up. *Foot Ankle Int* 2019; 40: 769–777
- [7] Fuhrmann RA. Die Behandlung der rheumatischen Fußdeformität. *Orthopäde* 2002; 31: 1187–1197
- [8] AWMF S2e Leitlinie Hallux valgus, Registernummer 033-018, 04/2014
- [9] Popelka S, Vavřík P, Hromádka R et al. Lapidus-Operation bei Patienten mit rheumatoider Arthritis-kurzfristig erreichte Ergebnisse. *Z Orthop Unfall* 2008; 146: 80–85
- [10] Niki H, Hirano T, Akiyama Y et al. Long-term outcome of joint preserving surgery by combination metatarsal osteotomies for shortening for forefoot deformity in patients with rheumatoid arthritis. *Mod Rheumatol* 2015; 25: 683–688
- [11] Yano K, Ikari K, Tobimatsu H et al. Patient Reported and Radiographic Outcomes of Joint Preserving Surgery for Rheumatoid Forefoot Deformities: A Retrospective Case Series with Mean Follow-up of 6 Years. *J Bone Joint Surg Am* 2021; 103: 506–516
- [12] Yano K, Ikari K, Tobimatsu H et al. Joint Preserving Surgery for Forefoot Deformities in Patients with Rheumatoid Arthritis: A Literature Review. *Int J Environ Res Public Health* 2021; 18: 4093
- [13] Barouk LS, Barouk P. Joint-preserving surgery in rheumatoid forefoot: preliminary study with more than two year follow-up. *Foot Ankle Clin* 2007; 12: 435–454
- [14] Kushioka J, Hirao M, Tsuboi H et al. Modified Scarf Osteotomy with Medial Capsule Interposition for Hallux Valgus in Rheumatoid Arthritis: A Study of Cases Including Severe First Metatarsophalangeal Joint Destruction. *J Bone Joint Surg Am* 2018; 100: 765–776
- [15] Fuhrmann RA, Anders JO. The long-term results of resection arthroplasties of the first metatarsophalangeal joint in rheumatoid arthritis. *Int Orthop* 2001; 25: 312–316
- [16] Hassel K, Mai S, Mai B. 5-Jahres-Ergebnisse eines neuen biodegradierbaren Implantats für die Behandlung des Hallux rigidus. Eine prospektive randomisierte Studie. *OUP* 2015; 9: 442–447. DOI 10.3238/oup.2015.0442–0447
- [17] Hanyu T, Yamazaki H, Ishikawa H et al. Flexible hinge toe implant arthroplasty for rheumatoid arthritis of the first metatarsophalangeal joint: long-term results. *J Orthop Sci* 2001; 6: 141–147
- [18] Shereff MJ, Jahss MH. Complications of silastic implant arthroplasty in the hallux. *Foot Ankle* 1980; 1: 95–101
- [19] Jacob HA. Forces acting in the forefoot during normal gait – an estimate. *Clin Biomech (Bristol, Avon)* 2001; 16: 783–792
- [20] Fuhrmann R. Komplikationen in der Behandlung von Fehlentwicklungen und Erkrankungen des Fußes. In: Wirth C J, Mutschler W, Hrsg. *Komplikationen in Orthopädie und Unfallchirurgie*. Stuttgart: Thieme; 2009: 492–513
- [21] Kundert HP, Zollinger-Kies H. Endoprothetik bei Hallux rigidus. *Orthopäde* 2005; 34: 748–757
- [22] Lange J, Merk H, Barz T et al. Mittelfristige Ergebnisse der ToeFit-Großz ehengrundgelenksendoprothese. *Z Orthop Unfall* 146: 2008; 609–615
- [23] Seeber E, Knessl J. Treatment of hallux rigidus with the TOEFIT-PLUS™ joint replacement system. *Interact Surg* 2; 2007:77–85
- [24] Stevens J, de Bot RTAL, Hermus JPS et al. Clinical Outcome Following Total Joint Replacement and Arthrodesis for Hallux Rigidus: A Systematic Review. *JBS Rev* 2017; 5: e2
- [25] Bennett GL, Kay DB, Sabatta J. First metatarsophalangeal joint arthrodesis: an evaluation of hardware failure. *Foot and Ankle Int* 2005; 26: 593–596
- [26] Bennett GL, Sabatta J. First metatarsophalangeal joint arthrodesis: evaluation of plate and screw fixation. *Foot and Ankle Int* 2009; 3: 752–757
- [27] Kelikian AS. Technical considerations in the hallux metatarsal-phalangeal arthrodesis. *Foot Ankle clin* 2005; 10: 167–190
- [28] Schrier JC, Keijsers NL, Matricali GA et al. Resection or preservation of the metatarsal heads in rheumatoid forefoot surgery? A randomised clinical trial. *Foot Ankle Surg* 2019; 25: 37–46
- [29] Trieb K, Hofstaetter SG, Panotopoulos J et al. The Weil osteotomy for correction of the severe rheumatoid forefoot. *Int Orthop* 2013; 37: 1795–1798
- [30] Hirao M, Ebina K, Tsuboi H et al. Outcomes of modified metatarsal shortening offset osteotomy for forefoot deformity in patients with rheumatoid arthritis: Short to mid-term follow-up. *Mod Rheumatol* 2017; 27: 981–989
- [31] Hassel K, Bergmann M, Heers G. Anwendungsmöglichkeiten des biodegradierbaren Spacers (Reg Joint® Fa.Scaffdex) in der Fußchirurgie bei Erwachsenen und Jugendlichen *OUP* 2022: accepted