

# Interdisziplinäre Plastische und Rekonstruktive Chirurgie von Plattenepithelkarzinomen des Kopf-Hals-Bereichs

## Interdisciplinary plastic and reconstructive Surgery of HNSCC




Autorinnen/Autoren

S. Remmert<sup>1</sup>, F. Sack<sup>1</sup>, S. Hasenberg<sup>1</sup>, M. Lehnhardt<sup>2</sup>, Y. Steubing<sup>2</sup>, F. Puszcz<sup>2</sup>

### Institut

- 1 Klinik für Hals-, Nasen- und Ohrenheilkunde, Kopf- und Halschirurgie Helios St. Anna-Klinik, Duisburg-Huckingen
- 2 Universitätsklinik Plastische Chirurgie und Handchirurgie, Schwerbrandverletzentzentrum, Sarkomzentrum, BG Universitätsklinikum Bergmannsheil Bochum

### Schlüsselwörter

HNSCC, Plattenepithelkarzinom, anterolateral thigh flap, Rekonstruktionsmethoden, ALT, Radialistransplantat, Fibulatransplantat

### Keywords

HNSCC, reconstruction, anterior lateral tight flap, radial forearm flap, vascularized fibula flap

### Bibliografie

Laryngo-Rhino-Otol 2024; 103: S3–S27

DOI 10.1055/a-2181–9088

ISSN 0935-8943

© 2024. The Author(s).

This is an open access article published by Thieme under the terms of the Creative Commons Attribution-NonDerivative-NonCommercial-License, permitting copying and reproduction so long as the original work is given appropriate credit. Contents may not be used for commercial purposes, or adapted, remixed, transformed or built upon. (<https://creativecommons.org/licenses/by-nc-nd/4.0/>)

Georg Thieme Verlag, Rüdigerstraße 14,  
70469 Stuttgart, Germany

### Korrespondenzadresse

Prof. Stephan Remmert  
Klinik für Hals-, Nasen- und Ohrenheilkunde, Kopf- und Halschirurgie  
Helios St. Anna-Klinik  
Albertus-Magnus-Str. 33  
47259 Duisburg  
[stephan.remmert@helios-gesundheit.de](mailto:stephan.remmert@helios-gesundheit.de)

### ZUSAMMENFASSUNG

Das Plattenepithelkarzinom ist das häufigste Malignom im Bereich der Mundhöhle, des Pharynx und des Larynx. Auch im

Zeitalter modernster medikamentöser Behandlungsverfahren ist und bleibt derzeit die radikale Resektion dieser Tumoren der therapeutische Goldstandard. Der mit der Operation verbundene Verlust anatomischer Strukturen verstärkt zwangsläufig die durch den Tumor selbst hervorgerufenen Funktionsstörungen. Dabei wird der Umfang der funktionellen Defizite maßgeblich vom Resektionsausmaß bestimmt. Komplette Organresektionen, wie die Glossektomie, die komplette Gaumenresektion, die Laryngektomie oder die quere Pharyngo-Laryngektomie führen zu schwersten Funktionsausfällen, wie Störungen des Schluckaktes mit lebensbedrohlichen Aspirationen und Artikulationsstörungen bis hin zur Sprechunfähigkeit. Mit Hilfe der plastisch-rekonstruktiven Chirurgie lassen sich der Gewebeverlust ersetzen und die spezifischen Funktionen des oberen Aerodigestivtraktes erhalten bzw. wiederherstellen.

In den letzten Jahrzehnten haben sich die rekonstruktiven Operationsverfahren im Rahmen der Behandlung maligner Tumoren des Kopf-Hals-Bereichs enorm weiter entwickelt. Um diese optimal zu nutzen, ist ein umfassendes, interdisziplinäres Therapiekonzept Voraussetzung für den onkologischen und funktionellen Erfolg. Dabei spielen neben allgemeinmedizinischen und sozialen vor allem operationstechnische Parameter die entscheidende Rolle bei der Wahl der Rekonstruktionsmethode. In wie weit die operativen Maßnahmen fachübergreifend erfolgen müssen, hängt von der Lokalisation der Defekte im Kopf-Hals-Bereich und von der Art des benötigten Ersatzgewebes ab. Hierbei kommt neben der Expertise der HNO-Chirurgen die Expertise der Plastischen Chirurgen, der Mund-Kiefer-Gesichts-Chirurgen und der Abdominalchirurgen besonders zum Tragen. Der Einsatz unterschiedlicher Gewebe, die Kombination verschiedener Transplantate und Lappen oder die Präformierung von Spenderregionen ermöglichen Rekonstruktionen weit über das Maß der alleinigen Wiederherstellung der Oberflächenintegrität. Die funktionellen Ergebnisse und damit die Lebensqualität der Patienten nach chirurgischer Therapie ausgedehnter Tumoren der genannten Lokalisationen hängen entscheidend von der Art der Rekonstruktion ab. Deshalb wird im nachfolgenden Referat der besondere Schwerpunkt auf die Wahl der Rekonstruktionsmethode und die Rekonstruktionstechnik bei Gewebeverlust nach Resektionen von Plattenepithelkarzinomen im Kopf-Hals-Bereich (HNSCC) gelegt.

## ABSTRACTS

Squamous cell carcinomas are the most common malignancies in the oral cavity, pharynx, and larynx. Even in the age of the most modern drug treatment methods, radical resection of these tumors is and currently remains the therapeutic gold standard. The loss of anatomical structures associated with surgery inevitably increases the functional deficits caused by the tumor itself. In this context, the extent of functional deficits is largely determined by the extent of resection. Complete organ resections, such as glossectomy, complete palate resection, laryngectomy, or transverse pharyngo-laryngectomy, lead to severe functional deficits, such as swallowing disturbances with life-threatening aspiration and articulation disorders up to the inability to speak. With the help of plastic reconstructive surgery, the lost tissue can be replaced and the specific functions of the upper aerodigestive tract can be preserved or restored.

In recent decades, reconstructive surgical procedures have developed enormously in the treatment of malignant tumors of the head and neck. In order to make optimal use of them, a com-

prehensive, interdisciplinary therapy concept is a prerequisite for positive oncological and functional outcome. In addition to general medical and social parameters, surgical parameters play a crucial role in the choice of the reconstruction method. The extent to which the surgical measures must be interdisciplinary depends on the localization of the defects in the head and neck region and on the type of replacement tissue required. Here, the expertise of plastic surgery, oral and maxillofacial surgery, and abdominal surgery comes into play in particular. The use of different tissues, the combination of different grafts and flaps, or the preforming of donor regions allow reconstructions far beyond the level of simply restoring surface integrity. The functional results and thus the quality of life of patients after surgical therapy of extensive tumors of the mentioned localizations depend decisively on the type of reconstruction. Therefore, in the following review, special emphasis 1 be placed on the choice of reconstruction method and reconstruction technique for tissue loss after resections of HNSCC.

## Inhaltsverzeichnis

Zusammenfassung	S3	4.2	Anterolateral thigh (ALT)-Lappenplastik	S8
1. Einleitung (Remmert, Sack)	S4	4.3	Freies Fibulatransplantat	S9
2. Plattenepithelkarzinome des Kopf- Hals-Bereichs (Head and Neck Squamous-Cell Carcinoma) (Lehnhardt, Puszcz)	S6	5.	Rekonstruktionstechniken (Remmert, Sack)	S10
3. Mikrochirurgie (Lehnhardt, Puszcz)	S6	5.1	Defekte von Mundboden und Nachbarstrukturen	S11
4. Häufig genutzte Lappenplastiken in der Hals-Nasen-Ohrenheilkunde (Lehnhardt, Puszcz)	S7	5.2	Defekte der Zunge und Nachbarstrukturen	S12
4.1 Radialis-Lappenplastik	S7	5.3	Defekte des weichen Gaumens	S19
		5.4	Defekte des Kehlkopfs und des Schlunds	S20
		6.	Literatur	S25

## Einleitung (Remmert, Sack)

Mit Hilfe der plastisch-rekonstruktiven Chirurgie werden Funktionen des menschlichen Körpers wiederhergestellt, die infolge von Fehlbildungen, Traumata, Tumorresektionen und anderen Krankheiten beeinträchtigt wurden oder vollständig verloren gingen.

Die häufigste Ursache für plastisch-rekonstruktive Maßnahmen im Kopf-Halsbereich, speziell im oberen Aerodigestivtrakt, ist die Resektion von malignen Tumoren.

Die primär durch die Tumoren selbst hervorgerufenen Funktionsstörungen werden häufig durch die Tumorresektion zusätzlich verstärkt.

Generell hinterlassen komplette Organresektionen wie beispielsweise die Glossektomie, die komplette Gaumenresektion, die Laryngektomie oder die quere Pharyngo-Laryngektomie die schwerwiegendsten funktionellen Defizite. Dazu zählen Störungen der oralen und pharyngealen Schluckphase [1–6] mit mangelhafter Mundhygiene [5, 6], lebensbedrohlicher Aspiration [1, 7–11] und nasaler Regurgitation [12, 13] sowie Artikulationsstörungen [1, 6, 8, 14, 15] und Störungen der Stimm-schallerzeugung [16–21].

Aber auch Teilresektionen können ab einer bestimmten Größe zu nachhaltigen Störungen der oropharyngolaryngealen Funktionen führen. Mit schweren Schluckproblemen z. B. muss man rechnen, wenn mehr als 50 % einer am Schluckakt beteiligten Struktur reseziert werden müssen [2, 22–24].

In Abhängigkeit von der Tumorlokalisation können dabei unterschiedliche Funktionen isoliert, aber auch kombiniert, beeinträchtigt werden. So führen Resektionen im Bereich des oralen Anteils der Zunge und des vorderen Mundbodens vorrangig zu Störungen der Artikulation und der Vorbereitungsphase des Schluckaktes [3, 6, 25–28]. Betroffen sind dabei die Bolusvorbereitung, die Boluslateralisation sowie das Bolushaltevermögen [6, 25].

Nach Teilverlusten des Zungengrundes dagegen kommt es zu einer Abnahme der Zungenschubkraft und dadurch zu Veränderungen des pharyngealen Vortriebs [6, 27]. Ähnlich negative funktionelle Auswirkungen auf die Boluspropulsion haben Resektionen im Bereich des weichen Gaumens und der Tonsillenloge. Ein Substanzverlust in dieser Region führt durch eine velopalatina-

le Insuffizienz zu einer Druckentweichung in den Nasopharynx [12, 13, 27, 29].

Resektionen der suprahyoidalen Mundbodenmuskulatur zerstören den vorderen Aufhängungsapparat des Kehlkopfes und behindern eine normale Larynxelation während der pharyngealen Schluckphase [3, 6, 25, 28, 30]. Durch die mangelhafte oder fehlende vorwärts und aufwärts gerichtete Kehlkopfbewegung wird der pharyngoösophageale Sphinkter nur unzureichend geöffnet und durch den fehlenden „Saugdruck“ der normale Schluckakt erschwert [6, 31].

Substanzverluste des Kehlkopfes haben Störungen der Verschlussmechanismen des oberen Luftweges zur Folge. Diese existieren in Form von „Verschlussventilen“ auf drei Ebenen:

- Epiglottisebene (mit aryepiglottischen Falten)
- Taschenbandebene und
- Stimmbandebene [32].

Bei Resektionen im Bereich dieser Strukturen besteht grundsätzlich die Gefahr lebensbedrohlicher Aspirationen [3, 23, 25, 32, 33]. Darüber hinaus wird in den meisten Fällen die Erzeugung des primären Stimmchalls beeinträchtigt oder geht vollständig verloren.

Wegen der beschriebenen schwerwiegenden Funktionsstörungen besteht nach ausgedehnten Tumorresektionen im oberen Aerodigestivtrakt die absolute Notwendigkeit der Wiederherstellung der Anatomie bzw. der Rekonstruktion verlorengegangener Gewebe- und Organteile. Dies hat in der Vergangenheit zur Entwicklung zahlreicher Rekonstruktionsmethoden geführt, wobei in der Regel ein autologer Gewebeersatz favorisiert wird.

Mitte der 60er Jahre waren es die regionalen Lappen, wie der Deltopektorallappen [34], der Stirnlappen [35] oder der Temporalislappen [36], die zum Verschluss dieser Defekte verwendet wurden. Dies erforderte mehrzeitige operative Sitzungen über viele Wochen.

Fortschritte erzielte man Ende der 70er Jahre mit der Entwicklung der myokutanen Insellappen. Durch den myokutanen Pectoralis-major-Lappen [5, 37, 38], den Sternokleidomastoideuslappen [39] oder den Latissimus-dorsi-Lappen [40] ließ sich erstmals die Anatomie im Bereich ausgedehnter Defekte mit einzeitigen Rekonstruktionen wiederherstellen.

Zur gleichen Zeit kam es zu einer sprunghaften Entwicklung der bereits 1959 von Seidenberg und Mitarbeitern zum ersten Mal beim Menschen durchgeführten mikrovaskulären Gewebetransplantation [41].

Durch die Verfeinerung des mikrochirurgischen Instrumentariums und der Verbesserung der Gefäßnahttechnik stellten sich die ersten klinischen Erfolge ein, die eine gezielte Erforschung neuer Spendergebiete auslösten.

In den Jahren von 1979–1984 wurden das Beckenkamm- [42], das Unterarm- [43], das Oberarm- [44], das Skapula- [45] und das Paraskapulatransplantat [46] beschrieben.

Heute stehen eine große Anzahl von Transplantaten mit unterschiedlichen Gewebekomponenten von verschiedenen Spenderregionen zur Verfügung. Darüber hinaus haben aktuelle Entwicklungen des mikrochirurgischen Transfers von autologen Gewebetransplantaten, die von einzelnen Gefäßarkaden bzw. Perforatorgefäßen versorgt werden, Einzug in die klinische Praxis gefunden.

Durch diese Vielfalt rekonstruktiver Möglichkeiten können verloren gegangene anatomische Strukturen besonders unter funktionellen Gesichtspunkten optimal ersetzt werden. Der Einsatz unterschiedlicher Gewebe, die Kombination verschiedener Transplantate und Lappen ggf. mit Präformierung von Spenderregionen ermöglichen heute Rekonstruktionen weit über das Maß der alleinigen Wiederherstellung der Oberflächenintegrität. Die Art der Rekonstruktion ist abhängig vom Resektionsausmaß, der Lokalisation und dem angestrebten funktionellen Ergebnis, das für die Lebensqualität der Patienten entscheidend ist [3, 4, 8, 10, 47, 48].

Um die, sich in den letzten Jahrzehnten enorm entwickelten chirurgischen Möglichkeiten für die Therapie maligner Tumoren im Kopf-Hals-Bereich optimal zu nutzen, ist ein umfassendes, interdisziplinär erarbeitetes Therapiekonzept die Voraussetzung für den onkologischen und funktionellen Erfolg. In Zusammenarbeit von Chirurgen, Anästhesisten, Radiologen, Strahlentherapeuten, Logopäden u. a. muss der therapeutische Weg individuell abgestimmt und entsprechend festgelegt werden.

Inwieweit die notwendigen operativen Maßnahmen fachübergreifend erfolgen müssen, hängt zum einen von der Lokalisation der Defekte im Kopf-Hals-Bereich und zum anderen von der Art des benötigten Ersatzgewebes ab. Darüber hinaus können die eigenen fachspezifischen chirurgischen Möglichkeiten durch eine enge interdisziplinäre Zusammenarbeit im Sinne der onkologischen und funktionellen Ergebnisse sinnvoll erweitert werden. Die wichtigsten Kooperationspartner der HNO-Chirurgen sind dafür:

1. Mund-Kiefer-Gesichtschirurgen (Rekonstruktionen des Kiefers)
2. Plastische Chirurgen (Transplantatentnahmen, Mikrogefäßanastomosen)
3. Gefäßchirurgen (Mikrogefäßanastomosen, Ersatz der A. carotis)
4. Abdominalchirurgen (Jejunumtransplantat)
5. Neurochirurgen

Grundsätzlich werden plastisch rekonstruktive Maßnahmen im Kopf-Halsbereich nach ausgedehnten Resektionen von T3- und T4-Tumoren erforderlich. Sie verfolgen 2 Ziele:

1. die Wiederherstellung der Form (Anatomie),
2. die Erhaltung bzw. die Wiederherstellung der Funktion.

Um diesen Zielen vollumfänglich gerecht werden zu können müssen bei der Auswahl der Rekonstruktionsmethode verschiedene allgemeinmedizinische, soziale und vor allem operationstechnische Parameter Berücksichtigung finden. Denn je anspruchsvoller, je komplexer und je zeitaufwendiger die Rekonstruktion ist, desto größer sind die Anforderungen an den Patienten, das Therapieteam und die Nachsorge:

- Allgemeinmedizinische Parameter: Der Allgemeinzustand und das Alter des Patienten wirken sich vorrangig auf die postoperative Komplikationsrate aus. Dabei stellt ein hohes Lebensalter keine grundsätzliche Kontraindikation für diese Eingriffe dar. Dagegen begrenzen Alkoholfolgeerkrankungen mit Einschränkung der Herz-, der Lungen- und der Leberfunktion die Indikation erheblich.
- Soziale Parameter: Eine entscheidende Rolle bei der Therapiewahl spielen die Compliance des Patienten und sein soziales Umfeld. Dabei gilt der Grundsatz: Je stärker die Motivation des Patienten, je größer das Krankheitsverständnis und je besser

sein soziales Umfeld sind, desto zumutbarer sind aufwendige Rekonstruktionen mit oft langwierigen Rehabilitationsphasen.

- Operationstechnische Parameter: Zu den wichtigsten operationstechnischen Parametern zählen die Lokalisation, die Größe und die Form des Defekts. Darüber hinaus wird die Rekonstruktionsmethode maßgeblich von der Art und vom Volumen des zu ersetzenden Gewebes bestimmt. Mitentscheidend für das operative Vorgehen ist auch, ob es sich um einen Primär- oder Sekundäreingriff handelt und ob in bereits bestrahltem Gebiet operiert werden muss.

Die zuletzt genannten operationstechnischen Parameter erfordern nicht selten eine enge interdisziplinäre Zusammenarbeit mit den o.g. chirurgischen Fachdisziplinen. So muss die Wiederherstellung der Okklusion nach Resektionen im knöchernen Kiefer einschließlich der Transplantatentnahme (Fibula, Beckenkamm) durch Kollegen der Mund-Kiefer-Gesichtschirurgie erfolgen. Die Hebung von Schleimhauttransplantaten, wie beispielsweise Jejunum oder Colon kann nur durch die Abdominal-Chirurgen durchgeführt werden. Bei sehr komplexen mehrschichtigen Defekten hilft die breite Expertise der Plastischen Chirurgie bei der Transplantatentnahme zur Umsetzung des Grundsatzes „Gleiches Gewebe durch gleiches Gewebe“ zu ersetzen.

## Plattenepithelkarzinome des Kopf- Hals-Bereichs (Head and Neck Squamous-Cell Carcinoma) (Lehnhardt, Puszcz)

Plattenepithelkarzinome des Kopf-Hals-Bereichs (engl. Head and Neck Squamous-Cell Carcinoma; HNSCC) gehen aus der Mukosa der Mundhöhle, des Pharynx und des Larynx hervor und stellen das häufigste Malignom in dieser Lokalisation dar [49]. In Deutschland stehen sie an Platz 15 (Frauen) sowie Platz 7 (Männer) der häufigsten Tumorentitäten [50]. Hinsichtlich ihrer Mortalität waren sie im Jahr 2019 für 1479 (Frauen), respektive 3888 Todesfälle (Männer) verantwortlich [50]. Als Hauptrisikofaktoren sind Nikotin- sowie starker Alkoholkonsum, aber auch mangelnde Mundhygiene anzusehen. Darüber hinaus bestehen starke Assoziationen mit Infektionen durch humane Papillomviren (HPV), insbesondere dem Subtyp HPV-16. HNSCCs werden daher mittlerweile in HPV-assoziiert und nicht-HPV-assoziiert eingeteilt [51], wobei die HPV-assoziierten Karzinome tendenziell mit einer besseren Prognose für die Patienten einhergehen [52]. Dies liegt an den zumeist jüngeren und gesünderen Patienten, die, anders als nicht-HPV-assoziierte HNSCCs, in der Regel keine Komorbiditäten durch jahrelangen Nikotin- und/oder Alkoholkonsum aufweisen.

Es existieren keine allgemeinen Frühsymptome, die auf das Vorliegen eines HNSCCs hinweisen können. Vielmehr orientieren sich eventuelle Beschwerden an den anatomischen Lokalisationen ihres Auftretens. So können bspw. chronische Ulzera, Dysphagie, Dysphonie, Atemwegsbehinderungen bis hin zu Hirnnervenausfällen ein Hinweis auf das Vorliegen eines HNSCCs sein. Des Weiteren können die für alle Malignome unspezifischen Symptome wie unklarer Gewichtsverlust, Schmerzen und Abgeschlagenheit auftreten.

Beim Verdacht eines HNSCC sollte neben der obligatorischen, ausführlichen Anamnese auf unspezifische Lymphknotenschwellungen geachtet werden. Außerdem gehört die Spiegeluntersu-

chung oder flexible Laryngoskopie zum diagnostischen Standard. Das initiale Staging beinhaltet eine Panendoskopie mitsamt Feinnadel- bzw. Inzisionsbiopsie zur histopathologischen Diagnosesicherung sowie kontrastmittelgestützte Computertomographien von Kopf, Hals, Thorax und Abdomen. Dazu ergänzend können Sonographien und PET-CTs durchgeführt werden.

Die Klassifikation dieser Tumoren erfolgt nach den gängigen TNM- bzw. UICC-Systematiken und kann im Einzelnen in den jeweiligen Leitlinien konsultiert werden. Anhand der TNM- bzw. UICC-Klassifikation wird auch das Therapieregime festgelegt. Dieses Vorgehen sollte immer in einem multidisziplinären Team, z. B. im Rahmen einer interdisziplinären Tumorkonferenz besprochen und eruiert werden.

Hinsichtlich der Therapie stehen neben der operativen Resektion, mit welcher sich dieses Referat im vorliegenden dezidiert beschäftigt, die Strahlen- sowie Systemtherapie zur Verfügung. Frühe Tumorstadien können dabei in der Regel durch alleinige operative oder strahlentherapeutische Maßnahmen kurativ behandelt werden. Bei fortgeschrittenen Tumoren oder nicht-kurativen Behandlungsansätzen stehen die Radio- sowie Systemtherapie im Vordergrund.

## Mikrochirurgie (Lehnhardt, Puszcz)

Mikrochirurgie stellt im weitesten Sinne eine Bezeichnung für diffezile chirurgische Eingriffe an sehr feinen Gewebsstrukturen dar, die in zahlreichen chirurgischen Disziplinen verwendet werden. Sie zeichnet sich insbesondere dadurch aus, dass sie mithilfe von sehr stark vergrößernden optischen Sehhilfen an kleinsten anatomischen Strukturen unterschiedliche operative Eingriffe ermöglicht. Neben diversen Lupenbrillensystemen, welche üblicherweise eine bis zu 6-fache Vergrößerung ermöglichen, werden hierfür meistens als Vergrößerungsinstrumente spezielle mit effektiven Lichtquellen ausgestattete Operationsmikroskope eingesetzt. Diese erreichen im Durchschnitt zwischen 6- und 40-fache Vergrößerungen. In Verbindung mit speziellen Operationsinstrumenten und sehr feinen Nahtmaterialien können daher kleinste Strukturen behandelt werden, z. B. die Vereinigung von arteriellen, venösen oder lymphatischen Systemen durch Mikrogefäßanastomosen bei der Transplantation von Geweben in der rekonstruktiven Chirurgie.

Die Geschichte der Mikrochirurgie, war und ist immer eng verknüpft mit der Geschichte der Mikroskopie. Die Erfindung von ersten Mikroskopen wird Janssen in Holland 1590 zugeschrieben, und die Beschreibung eines Blutkreislaufs von Harvey 1628 und von Hooke ließen das wissenschaftliche Interesse an der Mikroskopie entstehen. Antonie van Leeuwenhoek, der über 500 Mikroskope baute, veröffentlichte 1678 erstmals eine Schrift über seine Beobachtungen von Mikroorganismen unter dem Mikroskop [53]. Seit Paré, der neben der von ihm propagierten Methode der Leitungsblockade durch kurzzeitiges Abdrücken von Nerven zur Wundversorgung auch die Ligatur von verletzten Gefäßen 1552 einführte, bestand die Versorgung von Gefäßverletzungen in der Unterbindung. Lambert beschrieb bereits 1761 in seiner Monografie „A new technique of treating an aneurysm“, dass Hallowell 1759 eine verletzte Brachialarterie nicht ligiert, sondern durch eine Naht rekonstruiert habe. Zwischen 1800 und 1900 wurden dank der Bemühungen von Eck, Carrel, Czerny und Guthrie, Varianten der

gefäßchirurgischen Verbindungen beschrieben. Die erste End-zu-End-Gefäßanastomose geht auf Jassinowski 1899 zurück. Neben End-zu-End- oder End-zu-Seit-Anastomosen wurde in der Folge auch die Interposition von autologen Venentransplantaten etabliert. Die Geschichte der modernen Mikrochirurgie, wie sie heute verstanden wird, wird allgemein mit dem ersten Einsatz eines statischen monokularen Mikroskops für die Inspektion des Ohres durch den schwedischen HNO-Arzt Carl-Olof Siggesson Nylén (1892–1978) verknüpft. Nylén benutzte im Jahr 1921 erstmals ein von ihm eigens für chirurgische Zwecke umgebautes Stativmikroskop zur intraoperativen Inspektion des freigelegten Endolymphschlauchs im Bogengang des Ohres bei einem Kaninchen. Sein Lehrer Holmgren setzte dann das Mikroskop noch im gleichen Jahr im klinischen Einsatz bei einem Patienten bei der chirurgischen Behandlung einer Otosklerose ein. Nylén hatte hierfür ein modifiziertes monokulares Brinell-Leitz-Mikroskop eingesetzt. Sein Kollege Gunnar Holmgren (1875–1954) entwickelte 1923 ein binokulares Mikroskop und schuf die Voraussetzungen für ein räumliches Sehen während der chirurgischen Dissektion. Die Verwendung solcher Operationsmikroskope und die klinische Nutzung der optischen Vergrößerung blieben aber zunächst einem kleinen Kreis von Otologen vorbehalten und auf wenige Indikationen beschränkt.

Letztlich wurde erst Anfang der 1950er Jahre durch die Firma Carl Zeiss eine konstruktive Entwicklung des Operationsmikroskops eingeleitet, die eine grundlegende Verbreitung in verschiedenen chirurgischen Gebieten nach sich zog. Voraussetzung war ein Mikroskopkörper, der praktisch in allen Ebenen des Raums beweglich war und eine unterschiedliche Vergrößerung bei gleichem Arbeitsabstand erlaubte. Während zunächst ein sehr sperriger Mikroskopkörper mit eingeschränkter Mobilität und einem kleinen Operationsfeld sowie einer limitierten Schärfentiefe die Möglichkeiten begrenzte, sind moderne Mikroskope mittlerweile vom Bau her wesentlich leichter. Durch entsprechende solide und bewegliche fahrbare Stative ergab sich eine praktische Anwendbarkeit in unterschiedlichen Operationssälen, die entscheidend zum Siegeszug der mikrochirurgischen Technik in vielen chirurgischen Disziplinen beigetragen hat. Eine wesentliche Verbesserung war dabei die Konstruktion eines stereoskopischen Mikroskops mit eigener koaxialer Lichtquelle, welches auf einem ausreichend stabilen Stativ und mit frei beweglicher Optik, sowie stufenlos einstellbaren verschiedenen Vergrößerungen bei gleichbleibendem Arbeitsabstand eine Verfügbarkeit in unterschiedlichen Operationssälen und bei diversen Arbeitsabständen und anatomischen Lokalisationen erlaubt. Dazu kamen ferner fest installierte Deckenmikroskope sowie motorbetriebene verstellbare Objektive. Moderne OP-Mikroskope sind gut beweglich oder aufgrund von Deckeninstallationen leichter positionierbar. Durch Kaltlichtquellen wurde die Ausleuchtung des mikrochirurgischen Operationsfeldes signifikant verbessert. Die Position des Mikroskops kann entweder mit sterilen Handgriffen oder über Fußschalter beliebig verändert werden. Der Kopf des Mikroskops kann in beliebige Ebenen gekippt werden, sodass die jeweilige Stellung dem Operationsfeld angepasst werden kann. Der Fokus für die Schärfentiefe erlaubt ein größeres Arbeitsfeld und die wechselweise bei den verschiedenen Operationsphasen benötigten Vergrößerungsfaktoren lassen sich mit z. B. Fußschaltern zwischen 6-facher und 40-facher Vergrößerung stufenlos während der Operation verändern. Auch erlauben die

Einrichtungen heutzutage ein Mitbeobachten des Operationsvorgangs durch den Assistenten in gleicher Qualität wie durch den Operateur. Darüber hinaus können selbstverständlich Bildsignale abgegriffen werden und projiziert, übertragen oder aufgezeichnet werden.

Für die rasante Entwicklung der Mikrochirurgie waren neben allgemeinen Entwicklungen der chirurgischen Heilkunst und dem zunehmenden klinischen Einsatz von Operationsmikroskopen in der Folge die Entwicklung und die Perfektion von Mikroinstrumenten, Mikronähten und Mikronadeln maßgebend. Die Herstellung von feinen Mikroinstrumenten, die ursprünglich von Uhrmacher- und Feinmechanikerwerkzeugen abgeleitet waren, ebenso wie die hochpräzise Fertigung dünnster Nahtmaterialien mit speziellen atraumatischen Mikronadeln, führten zu einer Ausweitung und stetigen Weiterentwicklung der Mikrochirurgie.

Durch den permanenten technischen Fortschritt sowie das Ziel, immer feinere Strukturen zu handhaben und zu behandeln haben sich die Grenzen des operativ-möglichen also konsequent zum kleineren hin verschoben. Dabei sind vor allem die klinische Etablierung von Perforator-Lappenplastiken, auf die im Folgenden auch eingegangen wird, sowie die Entwicklung der Lymphchirurgie als Triebfeder zu nennen [54, 55]. Hinsichtlich der weiteren technischen Innovationen ist mit der Roboter-assistierten Mikrochirurgie in den letzten Jahren ein neues Feld aufgekommen, das die Mikrochirurgie in den kommenden Jahrzehnten weiter beeinflussen und optimieren wird. So stehen bis dato zwar erst zwei kommerziell-erhältliche Operationsroboter für die Mikrochirurgie zur Verfügung, jedoch zeigen erste klinische Studien an Perforator-Lappenplastiken [56] sowie Lymphgefäßen [57] vielversprechende Ergebnisse. Insbesondere die Herunterskalierung des natürlichen Tremors erlaubt es die Grenzen des operativ-möglichen zu erweitern.

## Häufig genutzte Lappenplastiken in der Hals-Nasen-Ohrenheilkunde (Lehnhardt, Puszcz)

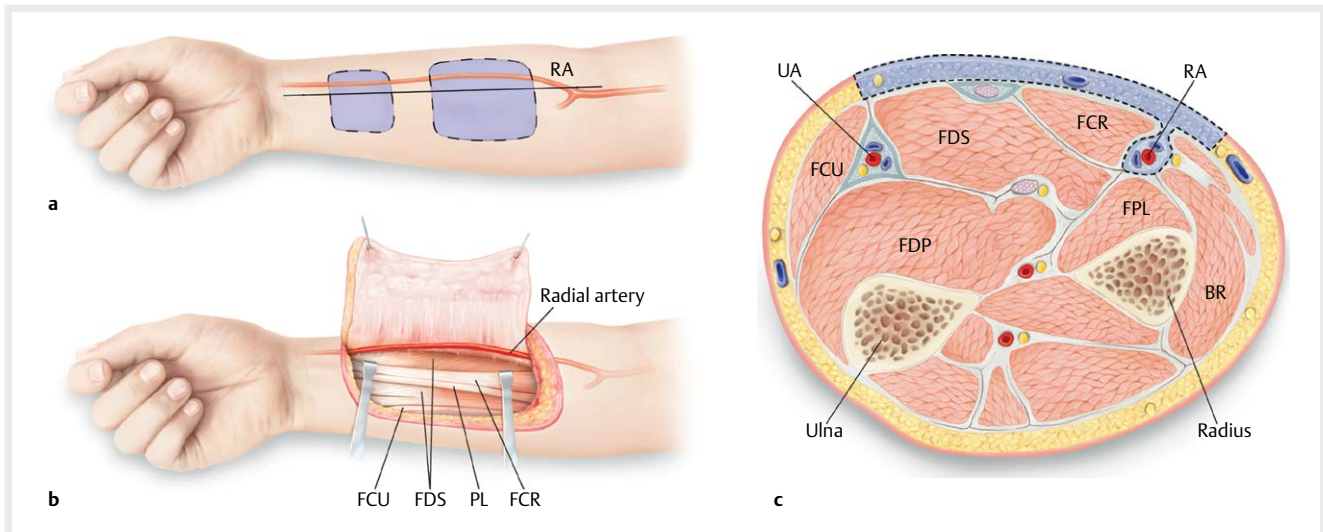
Durch die Erforschung von Spendergebieten mit axialer Gefäßversorgung stehen heute zahlreiche Transplantate mit unterschiedlichen Gewebekomponenten zur Verfügung. In der Kopf-Hals-Region werden dabei bevorzugt das Unterarmtransplantat, das anteriore Oberschenkeltransplantat (ALT) und das freie Fibulatransplantat eingesetzt.

Im Folgenden soll nun auf diese Lappenplastiken eingegangen werden.

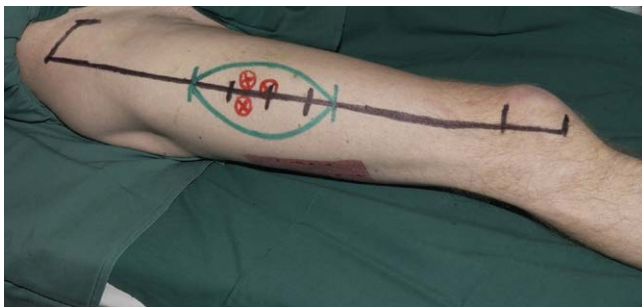
### Radialis-Lappenplastik

Der Radialis-Lappen ist ein fasziokutane Lappen, der sich insbesondere für die Rekonstruktion bzw. den Verschluss kleinerer Defekte (bis ca. 8 x 16 cm) eignet. Da der Lappen sogar gefaltet werden kann, sind auch dreidimensionale Designs möglich. Namensgebend für die Lappenplastik ist ihr hauptversorgendes Gefäß, die A. radialis. Präoperativ ist daher unbedingt die Blutversorgung des Spenderarmes mit dem Allen-Test zu überprüfen. Jedoch stellt auch ein positives Testergebnis keine absolute Kontraindikation zur Entnahme dar, da die A. radialis mit einem retrograden V. cephalica- oder V. saphena-Transplantat rekonstruiert werden kann. Auch osteokutane Varianten dieser Lappenplastik sind vorbeschrieben und eignen sich somit auch zur Rekonstruktion knöcherner Defekte [58]. Der Spenderarm wird in der Regel auf einem Armtisch ausge-

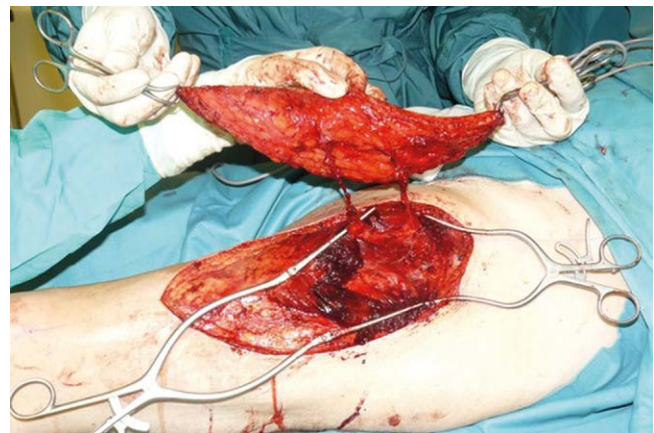




► **Abb. 1** Operationsskizze einer Radialis-Lappenplastik am rechten Unterarm. (a) Die Lappenplastik kann entlang der eingezeichneten Lappen-Achse gehoben werden (blau markiert) und befindet sich medial der A. radialis (RA). (b) Der Lappen (blau markiert) wird unterhalb der Faszie am lateralen Rand der Sehne des M. flexor carpi radialis (FCR) gehoben. PL, M. palmaris longus; FDS, M. flexor digitorum superficialis; FCU, M. flexor carpi ulnaris. (c) Querschnitt des rechten Unterarmes mit eingezeichneter Ebene (blau markiert) der Lappenhebung. FPL, M. flexor pollicis longus; FDP, M. flexor digitorum profundus; BR, M. brachioradialis; UA, A. ulnaris. Quelle: Beredjikian PK et al. 2020. Hand Surgery, page 400. DOI: 10.1055/b-0040-177493.



► **Abb. 2** Präoperative Einzeichnung der geplanten ALT-Entnahmestelle mitsamt markierter Perforatoren und Lappendesign.



► **Abb. 3** Intraoperativer Befund einer ALT-Lappenplastik vor Durchtrennung der versorgenden Perforatoren.

lagert. Eine Oberarmblutsperrung kann vorgelegt werden, sollte jedoch zur intraoperativen Perfusionskontrolle nicht regelhaft genutzt werden. Die radiale Lappengrenze bildet in der Regel die A. radialis, nach ulnar kann der Lappen bis zu zwei Drittel des volaren Unterarmes einnehmen. Dies hat zudem den Vorteil, dass die Haut am volaren, ulnaren Unterarm häufig weniger stark behaart ist. Falls eine Sehne in den Lappen integriert werden soll, kann die Sehne des M. palmaris longus integriert werden. Die Präparation beginnt in der Regel von distal und geht bis auf die Fascia antebrachii, welche mitgehoben wird. Peritendinöses Gewebe sollte jedoch belassen werden, um postoperative Verklebungen zu vermeiden. Die A. radialis und ihre Begleitvene werden dargestellt und ligiert. Anschließend wird der Lappen nach proximal frei präpariert, wobei unbedingt auf den dorsalen Ast des N. radialis zu achten ist, der an dieser Stelle durch den M. brachioradialis zum distalen Unterarm zieht. Falls die V. radialis kaliberschwach sein sollte, kann auch die V. cephalica in den Lappen integriert werden. So kann der Lappen bis ins proximale Unterarmdrittel gehoben werden. Der Hebedefekt muss in der Regel mit Spalthaut verschlossen werden, ein Primärverschluss ist selten möglich. Postoperativ ist zu beachten, dass der

Haarwuchs an der Lappenplastik erhalten bleibt, sodass hier im Verlauf unter Umständen eine Laserepilation notwendig ist (► **Abb. 1**).

### Anterolateral thigh (ALT)-Lappenplastik

Die ALT-Lappenplastik ist eine der am meisten genutzten Lappenplastiken der rekonstruktiven Chirurgie. Durch seine Vielseitigkeit hat er sich in vielen verschiedenen anatomischen Regionen sowie in unterschiedlichen Fachrichtungen als sog. „Workhorse-flap“ etabliert [59]. Die Erstbeschreibung dieses Lappens erfolgte im Jahr 1984 durch Song und Kollegen [60]. Mittlerweile existieren zahlreiche anatomische Studien [61, 62] und umschriebene Operationsvarianten [63, 64] des ALT, so dass die Operationsmethode bestens etabliert ist.

Beim ALT handelt es sich um eine fasziokutane Perforatorlappenplastik, die aus dem anterolateralen Oberschenkel entnommen wird. Die arterielle Versorgung erfolgt dabei über Perforatoren aus

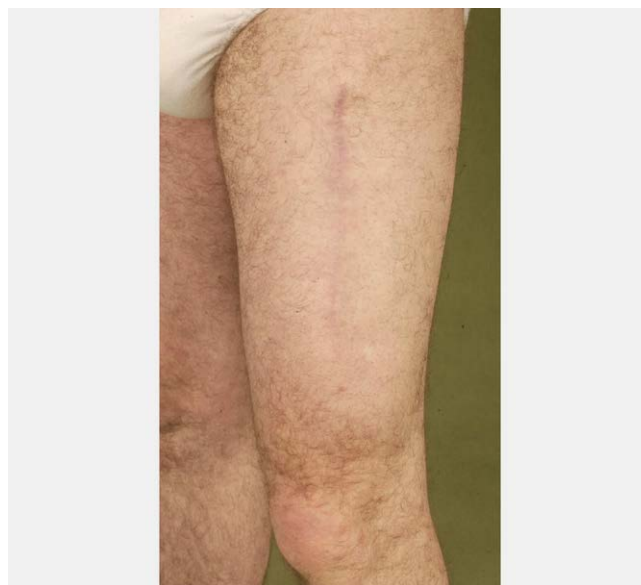dem R. descendens der A. circumflexa femoris lateralis. Diese Perforatoren können präoperativ mittels farbkodierter Duplexsonographie markiert werden und befinden sich häufig im mittleren Drittel auf einer gedachten Linie von der Spina iliaca anterior superior zum lateralen Patellarand (► **Abb. 2**).

Abhängig vom Spender sowie der Empfängerregion sind Lappengrößen von bis zu 8 x 25 cm möglich. Die Perforatoren verlaufen entweder als septokutane Perforatoren im intermuskulären Septum zwischen den Mm. rectus femoris und vastus lateralis oder als muskulokutane Perforatoren durch den M. vastus lateralis. Begleitet wird der deszendierende Ast der A. circumflexa femoris lateralis von einem oder mehreren nervalen Muskelästen zum Vastus lateralis, die aus dem N. femoralis stammen. Eine sensible Innervation des ALT-Lappens ist durch Äste des N. cutaneus femoris lateralis gegeben, der im Bedarfsfall in die Lappenplastik eingeschlossen und im Bereich der Empfängerregion koaptiert werden kann. Die Hebung der ALT-Lappenplastik erfolgt in der Regel in Rückenlage. Die Lappenplastik wird zunächst zentriert über den zuvor dopplersonographisch dargestellten Bereich geplant. Anschließend erfolgt eine weitestgehend gerade Inzision am medialen Rand der Lappenplastik. Nach Präparation auf die Oberschenkelfaszie erfolgt entweder eine epifasziale oder subfasziale Präparation nach lateral. Inwiefern die Faszie in die Lappenplastik inkludiert wird, hängt v. a. von den Notwendigkeiten an der Empfängerstelle ab. Bei der Präparation nach lateral werden dann die vorhandenen Perforatoren identifiziert und dargestellt. Abhängig von deren Lokalisation, der notwendigen Länge des Gefäßstiels und den individuellen anatomischen Gegebenheiten kann zu diesem Zeitpunkt die Lappenplastik noch in kraniokaudaler Richtung verschoben werden. Zusätzlich werden jetzt wie oben beschrieben, die für die Perfusion der Lappenplastik notwendigen Perforatoren identifiziert (► **Abb. 3**).

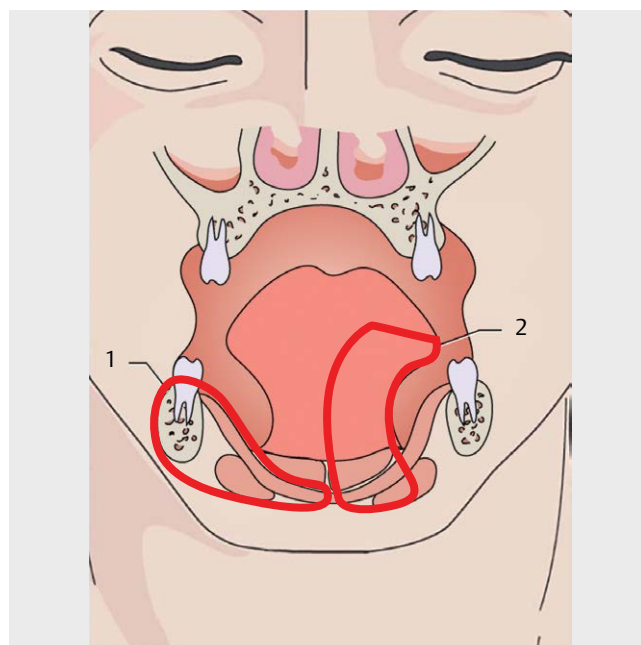
Nach Durchtrennung der überflüssigen Perforatoren wird dann der Gefäßstiel von peripher nach zentral verfolgt. Die Präparationsschicht ist dabei stets direkt auf dem Gefäß und keinesfalls mit einem »Sicherheitsabstand«, weil ein solcher das Risiko einer Verletzung des Stiels eher erhöht. Die Präparation durch das intermuskuläre Septum ist in der Regel einfach, im Falle muskulokutaner Perforatoren kann die Präparation bis zum R. descendens allerdings schwierig und aufwendig werden. Hilfreich kann in diesem Fall die vorherige Darstellung des R. descendens im intermuskulären Septum unter dem M. rectus femoris sein, um die anatomischen Verhältnisse und das Konfluenz des Perforators mit der Gefäßachse einfacher zu identifizieren. Bei der Präparation des Gefäßstiels nach zentral/proximal sollte auf eine Schonung der begleitenden Nerven geachtet werden. Nach vollständiger Isolierung der ALT-Lappenplastik am R. descendens wird dieser zunächst kaudal ligiert und abgesetzt. Zeigt sich nach einer „Einlaufphase“ von einigen Minuten eine ausreichende kapilläre Blutung aus dem Lappenrand und eine zeitgerechte Rekapillarisation, kann die Lappenplastik zunächst arteriell und dann venös abgesetzt und zur Empfängerstelle transferiert werden.

### Freies Fibulatransplantat

Bei der freien Fibula handelt es sich um eine osteofasziokutane Lappenplastik, die sich insbesondere durch ihre Modularität auszeichnet, da sie sowohl als reiner Knochentransfer, aber auch wie oben beschrieben mit Hautinsel und Muskel genutzt werden kann. Erst-



► **Abb. 4** Minimaler Hebedefekt nach Entnahme einer ALT-Lappenplastik am linken Oberschenkel.



► **Abb. 5** Resektionsausmaß bei T 4-Mundbodentumor. In Rot ist das Resektionsausmaß eingezeichnet. 1 = bei Infiltration des Unterkiefers; 2 = bei Infiltration der inneren Zungenmuskulatur. Quelle: Remmert S. Expertise Funktionelle Wiederherstellung der oberen Luft- und Speisewege. Stuttgart: Thieme; 2015. DOI:10.1055/b-005-143303.

beschrieben wurde sie im Jahr 1975 durch Taylor und Kollegen [65], die jedoch noch einen posterioren Zugang zur Hebung des Transplantates vorsahen. In der klinischen Realität durchgesetzt hat sich jedoch der einige Jahre später beschriebene laterale Zugang von Gilbert [66]. Durch ihre längliche Form sowie hohen Kortikalisanteil stellt die Fibula einen guten Spenderknochen, z. B. zur Unterkieferrekonstruktion dar. Die Blutversorgung des Knochens erfolgt über die gleichnamige Arterie und Vene (A./V. fibularis auch: A./V.

peronea). Präoperativ sollte jedoch eine CT-gestützte Angiografie des Spenderbeines erfolgen, um etwaige Gefäßanomalien bzw. Versorgungsmuster darzustellen. Zunächst werden das proximale und distale Fibula-Ende sowie die Knochenachse markiert. Falls eine Hautinsel benötigt wird, kann diese entlang der Knochenachse eingezeichnet werden. Sie sollte jedoch mindestens 5 cm Abstand zum distalen Fibularand aufweisen. Soll nur die Fibula gehoben werden, erfolgt die Inzision entlang des hinteren Fibularandes. Die Dissektion verläuft bis zur Fibula und der Knochen wird herauspräpariert. Eine kleine Muskelmanschette von wenigen Millimetern Breite bleibt am Knochen haften. Wenn die proximalen und distalen Osteotomiestellen markiert sind, wird ein Retraktor verwendet, um den Knochen eng zu umschließen. Bei der Osteotomie sollten die distalen 6 cm unbedingt erhalten werden, um Instabilitäten im oberen Sprunggelenk zu vermeiden. Zudem wird der proximale Verlauf des Nervus peroneus am Fibulahals markiert, um diesen zu schonen. Wenn die Osteotomie mit einer oszillierenden Säge oder einer Giggly-Säge durchgeführt wird, sollten zum Schutz der Weichteile Homan-Haken verwendet werden. Am oberen und unteren Ende des Lappens können Knochenklammern angebracht werden, um einen anterioren und posterioren Zug auf die Memb-

rana interossea zu ermöglichen. Die Membrana interossea wird durchtrennt, die Arteria fibularis und die zugehörigen Venen werden dargestellt. Der distale Teil der Arterie und der Venen wird ligiert und durchtrennt und der Lappen kann dann auf dem Gefäßstiel nach oben angehoben und entnommen werden.

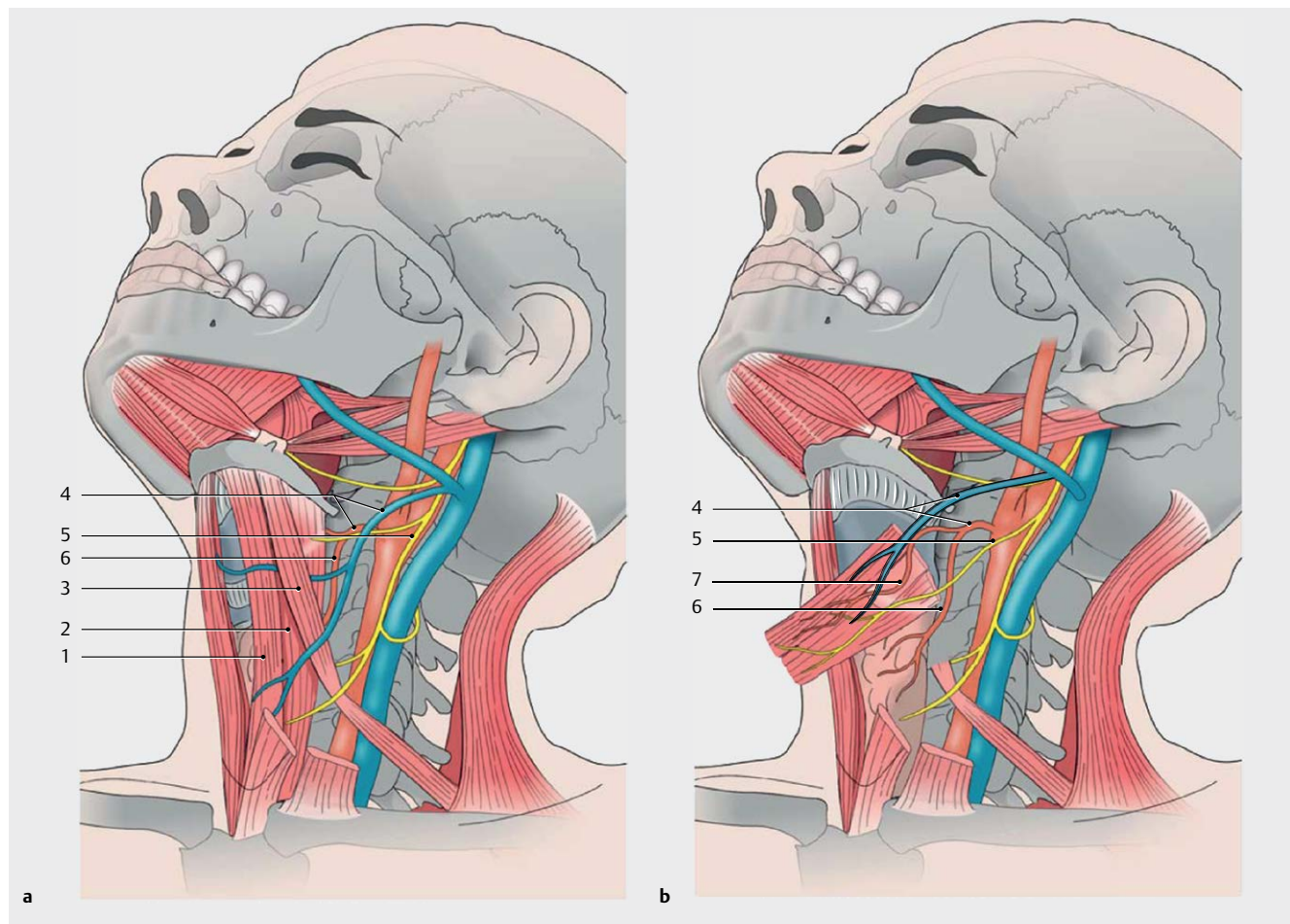
### Rekonstruktionstechniken (Remmert, Sack)

Nachfolgend werden für ausgedehnte Defekte im HNO-Bereich Operationsmethoden zur Wiederherstellung der Anatomie und der Funktionen dargestellt, die zu einem großen Teil in interdisziplinärer Zusammenarbeit durchgeführt werden.

Dabei werden unterschiedliche Rekonstruktionsverfahren im Bereich von folgenden Funktionseinheiten

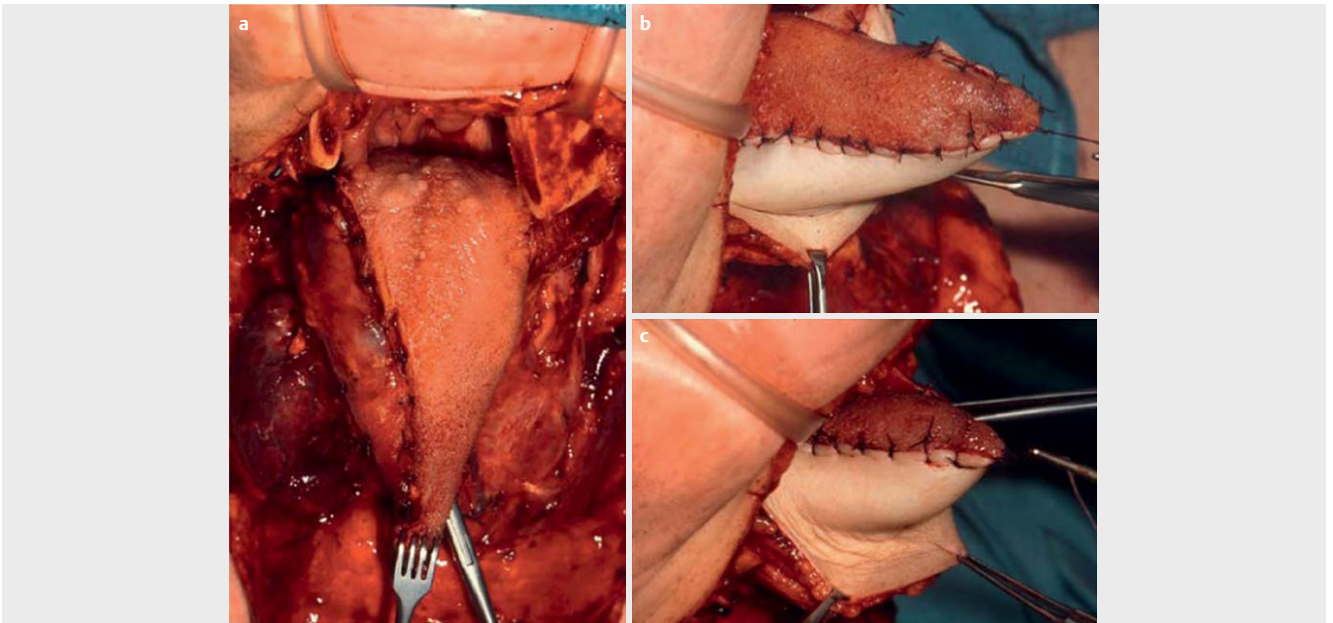
- Mundboden
- Zunge
- Weicher Gaumen
- Kehlkopf und Schlund

unter Berücksichtigung der organspezifischen Anatomie und Funktion besprochen.

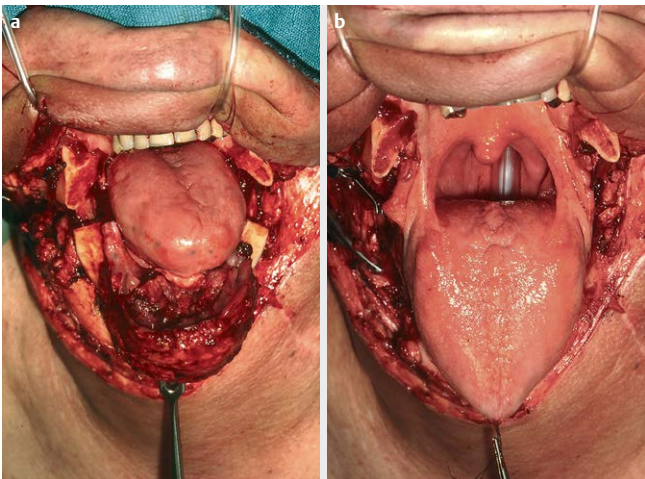


► **Abb. 6** Anatomie der infrahyoidalen Muskelgruppe und des infrahyoidalen Muskelfaszienlappens. **a** Infrahyoidale Muskelgruppe; **b** Neurovaskulärer infrahyoidaler Muskelfaszienlappen. 1 = M. sternohyoideus; 2 = M. sternothyroideus; 3 = M. omohyoideus; 4 = A. und V. thyroidea superior; 5 = Ansa cervicalis profunda; 6 = dorsaler Ast der A. thyroidea superior; 7 = ventraler Ast der A. thyroidea superior. Quelle: Remmert S. Expertise Funktionelle Wiederherstellung der oberen Luft- und Speisewege. Stuttgart : Thieme; 2015. DOI:10.1055/b-005-143303.

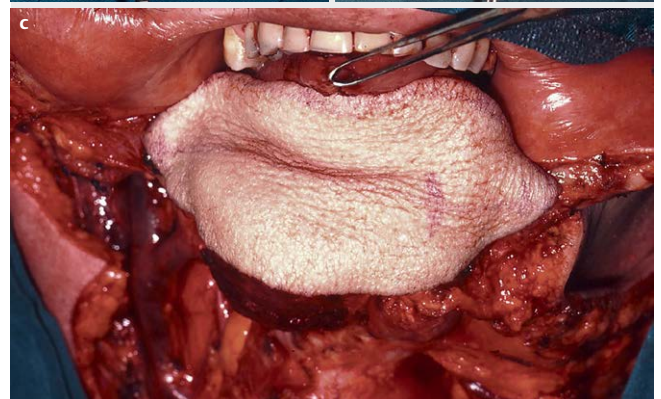
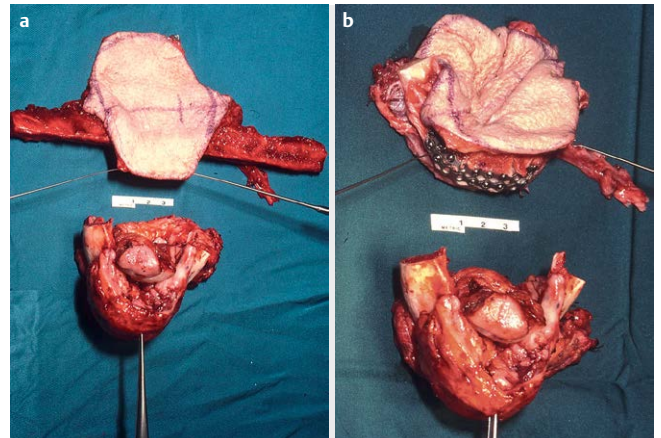




► **Abb. 7** Rekonstruktion bei einem Defekt nach Resektion eines T 4-Mundbodentumors mit einem neuromuskulären Muskelfaszienlappen und einem Unterarmtransplantat. **a** Neurovaskulärer infrahyoidaler Muskelfaszienlappen zur Rekonstruktion des Zungenvolumens. **b** Unterarmtransplantat zur Rekonstruktion der Zungenschleimhaut. **c** Ausformung der Umschlagsfalte und des Mundbodens. Quelle: Remmert S. Expertise Funktionelle Wiederherstellung der oberen Luft- und Speisewege. Stuttgart : Thieme; 2015. DOI:10.1055/b-005-143303.



► **Abb. 8** Tumorresektion eines T 4-Mundbodentumors mit Infiltration des Unterkiefers. **a** T 4-Mundbodentumor nach Dissektion des Unterkiefers. **b** Situation nach vollständiger Tumorresektion. Quelle: Remmert S. Expertise Funktionelle Wiederherstellung der oberen Luft- und Speisewege. Stuttgart : Thieme; 2015. DOI:10.1055/b-005-143303.



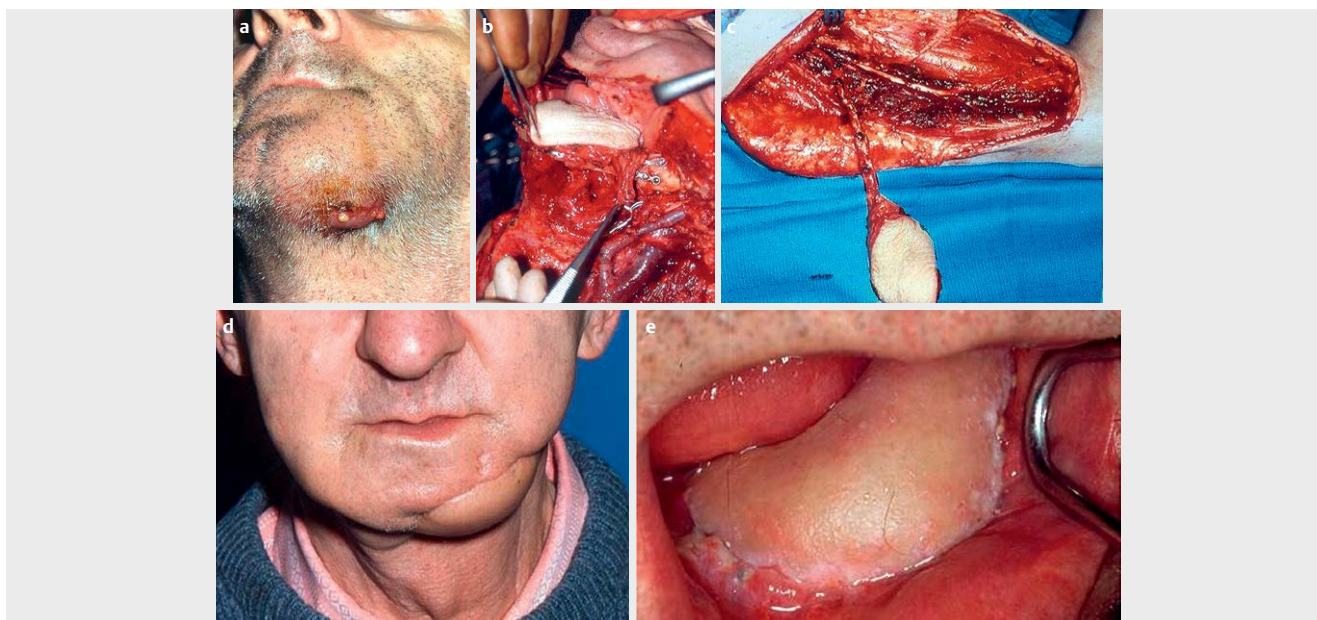► **Abb. 9** Rekonstruktion des Unterkiefers und des Mundbodens (gleicher Fall wie Abb. 7) mit einem Fibulatransplantat. **a** Fibulatransplantat mit Hautinsel und Tumorresektionspräparat. **b** Fibulatransplantat nach Knochenumformung. **c** Rekonstruktion des Unterkiefers, des Mundbodens und der Gingiva. Quelle: Remmert S. Expertise Funktionelle Wiederherstellung der oberen Luft- und Speisewege. Stuttgart : Thieme; 2015. DOI:10.1055/b-005-143303.

## Defekte von Mundboden und Nachbarstrukturen

Organüberschreitende Tumoren des Mundbodens (T4) wachsen vorrangig in die äußere Zungenmuskulatur oder brechen in den Unterkieferknochen ein (► **Abb. 5**).

## Mundbodentumoren mit Infiltration der Zungenmuskulatur

Bei Beteiligung des Zungenkörpers wird das Zungenvolumen mit einem infrahyoidalen Muskelfaszienlappen ersetzt (► **Abb. 6** und



► **Abb. 10** Rekonstruktion nach Resektion eines T4-Mundbodentumors, der durch die Haut nach außen durchbricht. **a** T4-Mundbodentumor mit Durchbruch durch die Haut. **b** Rekonstruktion des Mundbodens, der Gingiva und des Unterkiefers mit einem Fibulatransplantat mit Hautinsel. **c** Laterales Oberarmtransplantat am noch intakten Gefäßstiel. **d** Ein Jahr nach Rekonstruktion mit Fibula- und Oberarmtransplantat. **e** Im Bereich der Gingiva eingheilte Hautinsel vom Unterschenkel ein Jahr nach Rekonstruktion. Quelle: Remmert S. Expertise Funktionelle Wiederherstellung der oberen Luft- und Speisewege. Stuttgart: Thieme; 2015. DOI:10.1055/b-005-143303.

► **Abb. 7a**). Die Rekonstruktion des Mundbodens und der Zungenschleimhaut erfolgt mit einem Unterarmtransplantat (► **Abb. 7b**). Durch die Ausbildung einer Umschlagsfalte zwischen der Zungenunterseite und dem neuen Mundboden bleibt die Beweglichkeit der Zungenspitze erhalten (► **Abb. 7c**).

### Mundbodentumoren mit Infiltration des Unterkiefers

Nicht selten infiltrieren T4-Mundbodentumore den Unterkiefer. In diesen Fällen müssen die Planung und die Durchführung der Operation interdisziplinär zusammen mit den Mund-Kiefer-Gesichtschirurgen durchgeführt werden. In der Regel erfolgt die Rekonstruktion des Unterkiefers in einem Schritt mit der Tumorresektion und der Weichteilrekonstruktion. Alternativ ist für die Rekonstruktion des Unterkiefers aber auch ein zweizeitiges Vorgehen möglich. Dann überbrückt man den Knochendefekt mit einer Rekonstruktionsplatte und versorgt im ersten Schritt nur den Weichteildefekt. Wegen der besseren funktionellen und kosmetischen Ergebnisse sowie der geringeren Komplikationsraten ist ein einzeitiges Vorgehen zu favorisieren.

Insbesondere, wenn die Kinnregion der Mandibula im Rahmen der Tumorresektion verloren geht, ist die primäre knöcherne Rekonstruktion das Mittel der Wahl, da in Folge der „Weichteil-Last“ bzw. durch Muskelzug allogenes Material regelmäßig die Weichteile perforiert. In der Folge resultiert eine narbige Retraktion der Weichteile, die eine spätere Rekonstruktion erheblich erschwert.

Beim einzeitigen Vorgehen, wird zunächst die Mundbodenmuskulatur kaudal vom Zungenbein abgesetzt und der Unterkieferknochen bilateral mit Sicherheitsabstand vom Tumor dissektiert (► **Abb. 8a**). Danach kann das jetzt mobile Tumorkonglomerat übersichtlich im Bereich der Mundhöhle mit Sicherheitsabstand zur Zunge abgesetzt werden (► **Abb. 8b**).

Die Mund-Kiefer-Gesichtschirurgen formen das Fibulatransplantat mit der Hautinsel dem Tumorresektat entsprechend um (► **Abb. 9a, 9b**) und führen die osteosynthetische Rekonstruktion durch. Das mit der Fibula gehobene Hautareal vom Unterschenkel ersetzt ideal die Mundbodenweichteile und die Gingiva (► **Abb. 9c**).

### Mundbodentumoren mit Infiltration des Unterkiefers und Durchbruch durch die Haut

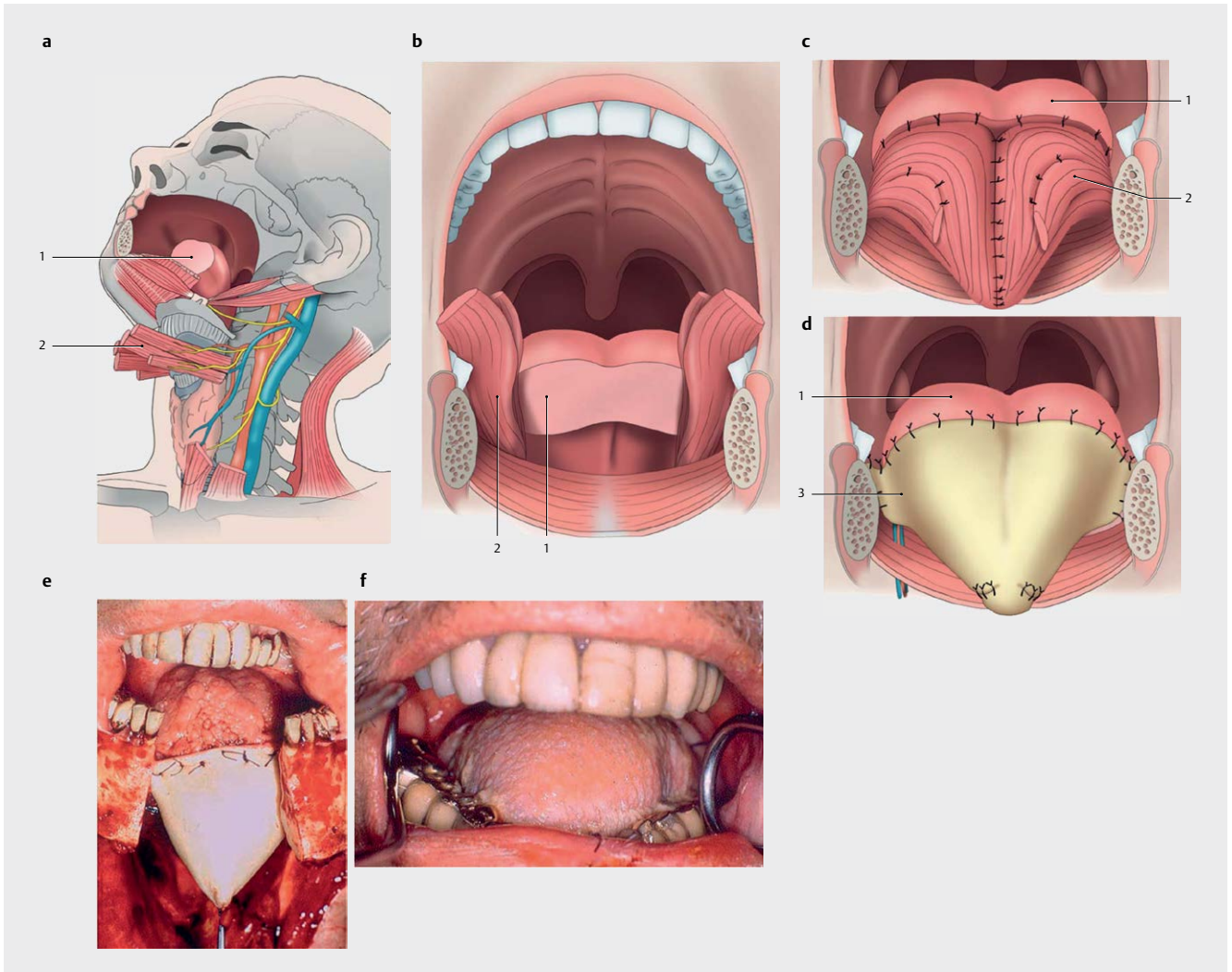
Noch umfangreicher gestalten sich die rekonstruktiven Maßnahmen, wenn das Karzinom nach Außen durch die Haut durchbricht (► **Abb. 10a**). Die Rekonstruktion des Mundbodens, der Gingiva und des Unterkiefers erfolgen wie im vorherigen Fall durch ein Fibulatransplantat mit Hautinsel (► **Abb. 10b**).

Für die Konturierung der äußeren Kinnweichteile benötigt man ein großflächiges, voluminöses Transplantat. Diese Eigenschaften bietet sehr gut das laterale Oberarmtransplantat (► **Abb. 10c**). Wegen der Verwendung von zwei Transplantaten – einem Fibula- und einem Oberarmtransplantat – ist zwangsläufig die doppelte Anzahl an Gefäßanastomosen nötig. Zusätzlich muss der Kehlkopf in eine schluckphysiologisch günstige Position gebracht werden. Dazu wird er mittels Drahtnähten an dem rekonstruierten Unterkiefer fixiert. So erzielt man eine der Larynxelation entsprechende Vorwärts- und Aufwärtsbewegung. Mit diesem hohen rekonstruktiven Aufwand sind auch bei ausgedehnten Tumoren ansprechende funktionelle und kosmetische Ergebnisse zu erzielen (► **Abb. 10d** u. ► **Abb. 10e**).

### Defekte der Zunge und Nachbarstrukturen

Die Wahl der Rekonstruktionsmethode muss den anatomischen Aufbau der Zunge und die spezifischen Funktionen des Organs





► **Abb. 11** Rekonstruktion der kompletten oralen Zunge. **a** Präparation der infrahyoidalen Muskelfaszienlappen. **b** Verlagerung der Muskellappen am Hinterrand des M. mylohyoideus in die Mundhöhle. **c** Fixierung der Muskellappen miteinander in der Mittellinie und am Zungengrund durch Nähte. **d** Auflegen und Vernähen des Unterarmtransplantats mit der Schleimhaut der Restzunge sowie der Schleimhaut des Alveolarkamms (schematische Zeichnung). **e** Auflegen und Vernähen des Unterarmtransplantats mit der Schleimhaut der Restzunge sowie der Schleimhaut des Alveolarkamms. **f** 12 Monate postoperativ; 1 = Zungenrest; 2 = neurovaskulärer infrahyoidaler Muskelfaszienlappen; 3 = Unterarmtransplantat. Quelle: Remmert S. Expertise Funktionelle Wiederherstellung der oberen Luft- und Speisewege. Stuttgart : Thieme; 2015. DOI:10.1055/b-005-143303.

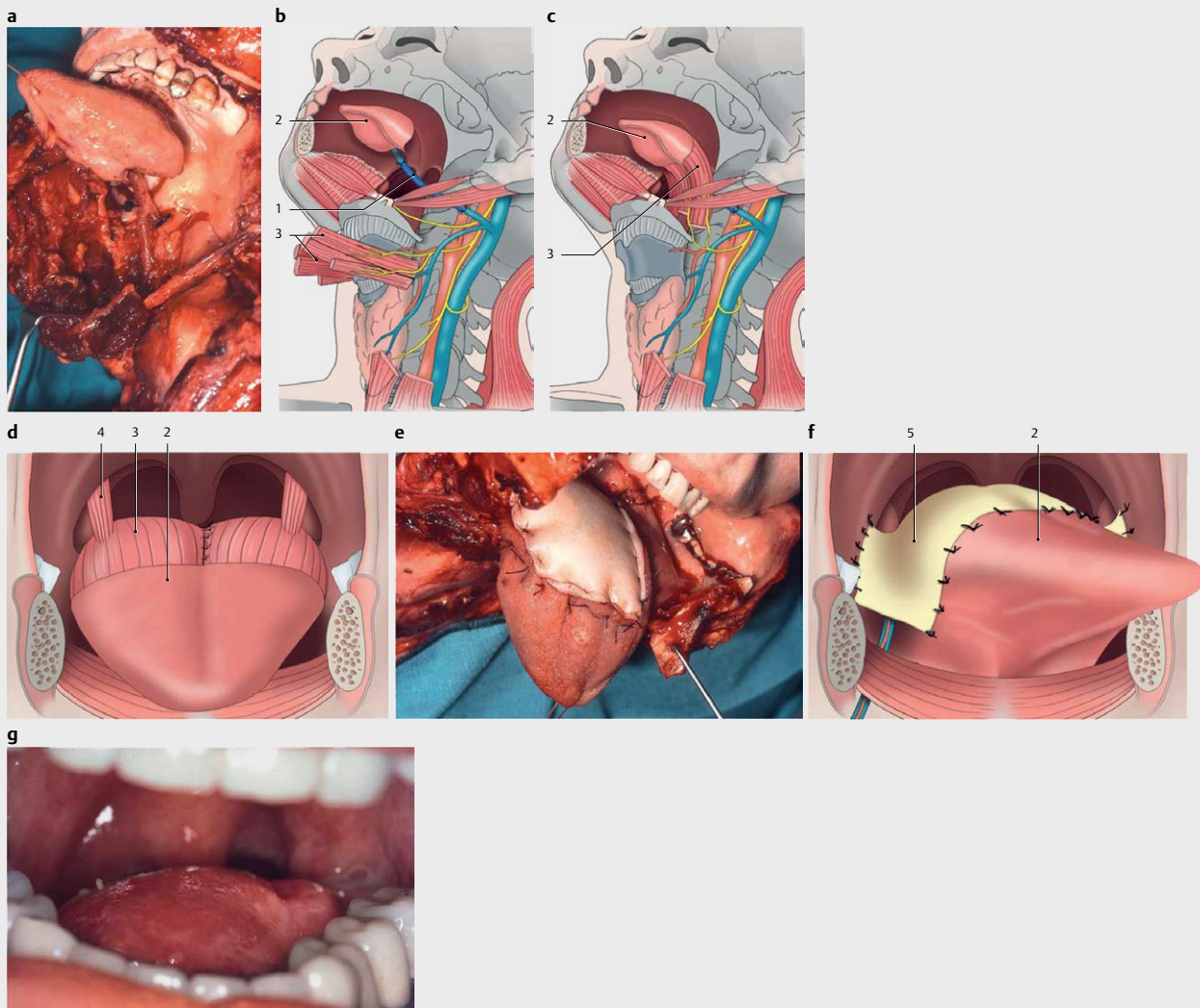
berücksichtigen. Von entscheidender Bedeutung sind folgende Rekonstruktionsparameter:

1. Erhaltung bzw. Wiederherstellung eines Buccoalveolar- bzw. Glossoalveolarsulkus. Diese Umschlagsfalten sind eine wichtige Voraussetzung für die Mobilität der Neozunge und für eine zahnprothetische Versorgung.
2. Kontakt der Neozunge mit dem Gaumen. Nur durch den Kontakt zwischen der Zunge und dem Gaumen werden ein Bolustransport und ein Bolushaltevermögen ermöglicht.
3. Reduktion des Mundhöhlentraums. Die Verkleinerung des Traums wird durch die Wiederherstellung des Zungenvolumens erreicht.
4. Vermeidung von Atrophie und Vernarbung.

Die Wiederherstellung eines angemessenen Zungenvolumens zur Reduktion des Mundhöhlentraums sollte auf Grund des haupt-

sächlich muskulären Defekts mit möglichst innervierter Muskulatur erfolgen. In Form des infrahyoidalen Muskellappens (IHL) steht ein myofaszialer Lappen mit konstantem Gefäß- Nervenstiel zur Verfügung, der in unmittelbarer Defektnachbarschaft über den üblichen Zugang zur Neck dissection entnommen werden kann [67, 68].

Für den Schleimhautersatz, für die Ausformung eines Glossoalveolarsulkus und zur Rekonstruktion der Nachbarregionen (laterale Oropharynxwand, weicher Gaumen, Mundboden) eignen sich, wenn durch lokale Lappenplastiken kein funktionell adäquater Defektverschluss möglich ist, besonders Unterarmtransplantate. Gegenüber Jejunumtransplantaten bieten sie die Vorteile der höheren Resistenz gegenüber mechanischer Belastung, der morbiditätsärmeren Transplantatentnahme und der möglichen Resensibilisierung durch Mikronervennaht zwischen dem N. cutaneus antebrachii und dem N. lingualis.



► **Abb. 12** Rekonstruktion des kompletten Zungengrunds. **a** Rekonstruktion der A. lingualis mit Veneninterponat. **b** Rekonstruktion der A. lingualis mit Veneninterponat (schematische Zeichnung). **c** Verlagerung der Muskellappen. **d** 90°-Rotation des oberen Bauches des M. omohyoideus in die Tonsillenloge beidseits. **e** Rekonstruktion der Schleimhaut mit einem Unterarmtransplantat. **f** Rekonstruktion der Schleimhaut mit einem Unterarmtransplantat (schematische Zeichnung). **g** 12 Monate postoperativ. Die orale Restzunge zeigt einen diskreten Volumenverlust. 1 = Veneninterponat zur Rekonstruktion der A. lingualis; 2 = tumorfreie Restzunge; 3 = neurovaskulärer infrahyoidaler Muskellappen; 4 = oberer Bauch des M. omohyoideus; 5 = Unterarmtransplantat. Quelle: Remmert S. Expertise Funktionelle Wiederherstellung der oberen Luft- und Speisewege. Stuttgart : Thieme; 2015. DOI:10.1055/b-005-143303.

Defekte des Unterkiefers in Kombination mit Zungendefekten werden in interdisziplinärer Zusammenarbeit mit den Kieferchirurgen bevorzugt primär ossär (Spenderregion: Fibula, Beckenkamm oder Scapula) rekonstruiert.

### Tumoren der oralen Zunge ohne Infiltration der Nachbarstrukturen

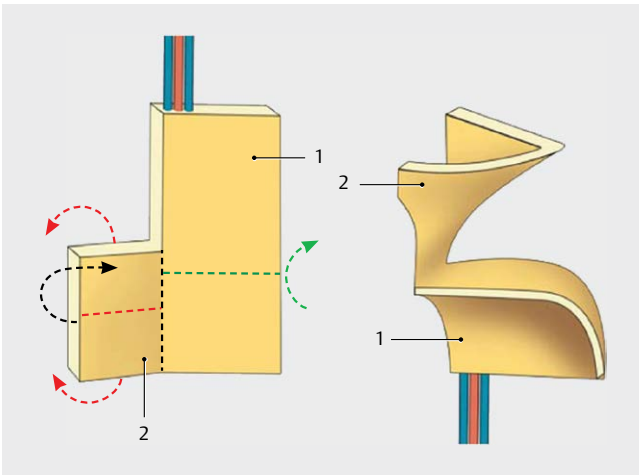
Bei Verlust der kompletten oralen Zunge erfolgt die Rekonstruktion durch Transposition eines infrahyoidalen Muskellappens (IHL) von beiden Seiten in Kombination mit einem Unterarmtransplantat. Dabei werden die Muskellappen am Hinterrand des M. mylohyoideus in die Mundhöhle verlagert, an der Muskulatur des Zungengrunds und miteinander in der Mittellinie durch Naht fixiert. Zur Deckung der transponierten Muskellappen wird ein Unterarm-

transplantat aufgelegt und mit der Schleimhaut der Restzunge sowie der Schleimhaut des Alveolarkamms vernäht (► **Abb. 11a–f**). Obwohl es regelhaft zu einem Einsprossen sensibler Nervenfasern aus der Peripherie in das Transplantat kommt, kann eine Nerven-anastomose zwischen dem N. lingualis und einem sensiblen Transplantatnerven die Qualität des taktilen Empfindungsvermögens verbessern.

### Tumoren des Zungengrunds ohne Infiltration der Nachbarstrukturen

Bei der kompletten Resektion des Zungengrunds ist durch den Verlust beider Zungenarterien der orale Zungenanteil nicht mehr durchblutet. Dieser tumorfreie, funktionell wichtige Zungenrest kann durch Interposition eines Venensegments zwischen die Arte-



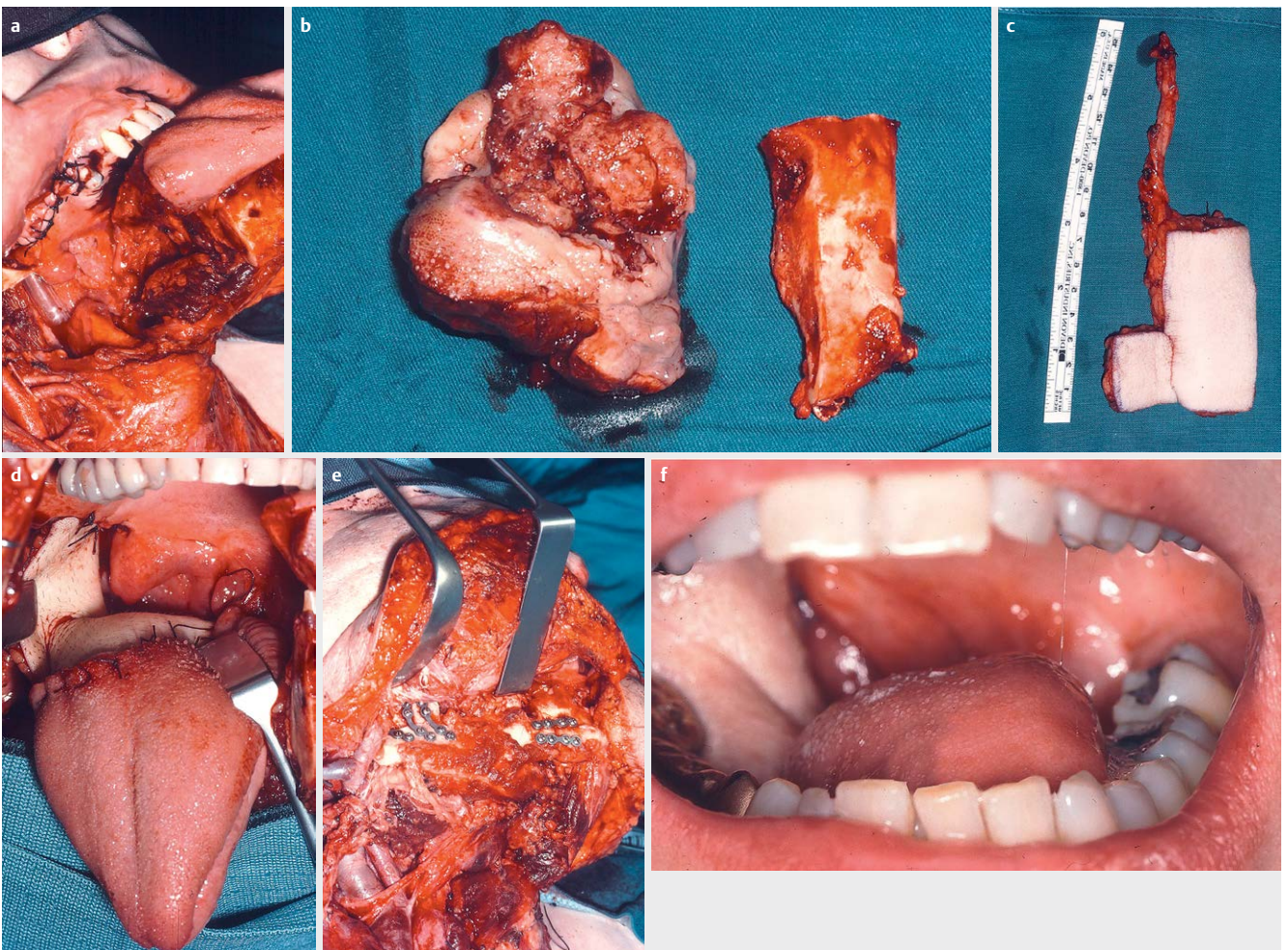


► **Abb. 13** Unterarmtransplantat zur Rekonstruktion des Zungengrunds und des weichen Gaumens. Die gestrichelten Linien zeigen die Achsen, um die das Transplantat gedreht werden muss (Pfeile). 1 = Zungengrund 2 = weicher Gaumen. Quelle: Remmert S. Expertise Funktionelle Wiederherstellung der oberen Luft- und Speisewege. Stuttgart : Thieme; 2015. DOI:10.1055/b-005-143303.

rienstümpfe einer Seite reperfundiert und erhalten werden. Durch Protektion einzelner Fasern des N. hypoglossus ist eine Restmotorik zu erwarten. Der Zungengrund wird durch die Transposition eines IHL von beiden Seiten in Kombination mit einem Unterarmtransplantat rekonstruiert. Dabei werden die Muskellappen an der Muskulatur des oralen Zungenrests und miteinander in der Mittellinie durch Naht fixiert. Für eine stabile Zuggurtung des neuen Zungengrunds über dem Kehlkopfeneingang wird der obere Bauch des M. omohyoideus um 90° in die Tonsillenloge rotiert und eingenäht. So erhält man eine sichere Protektion des Larynxeneingangs zur Vermeidung von Aspirationen. Zur Deckung der transponierten Muskellappen wird ein Unterarmtransplantat aufgelegt und mit der Schleimhaut der Restzunge sowie der lateralen Oropharynxwände vernäht (► **Abb. 12a–g**).

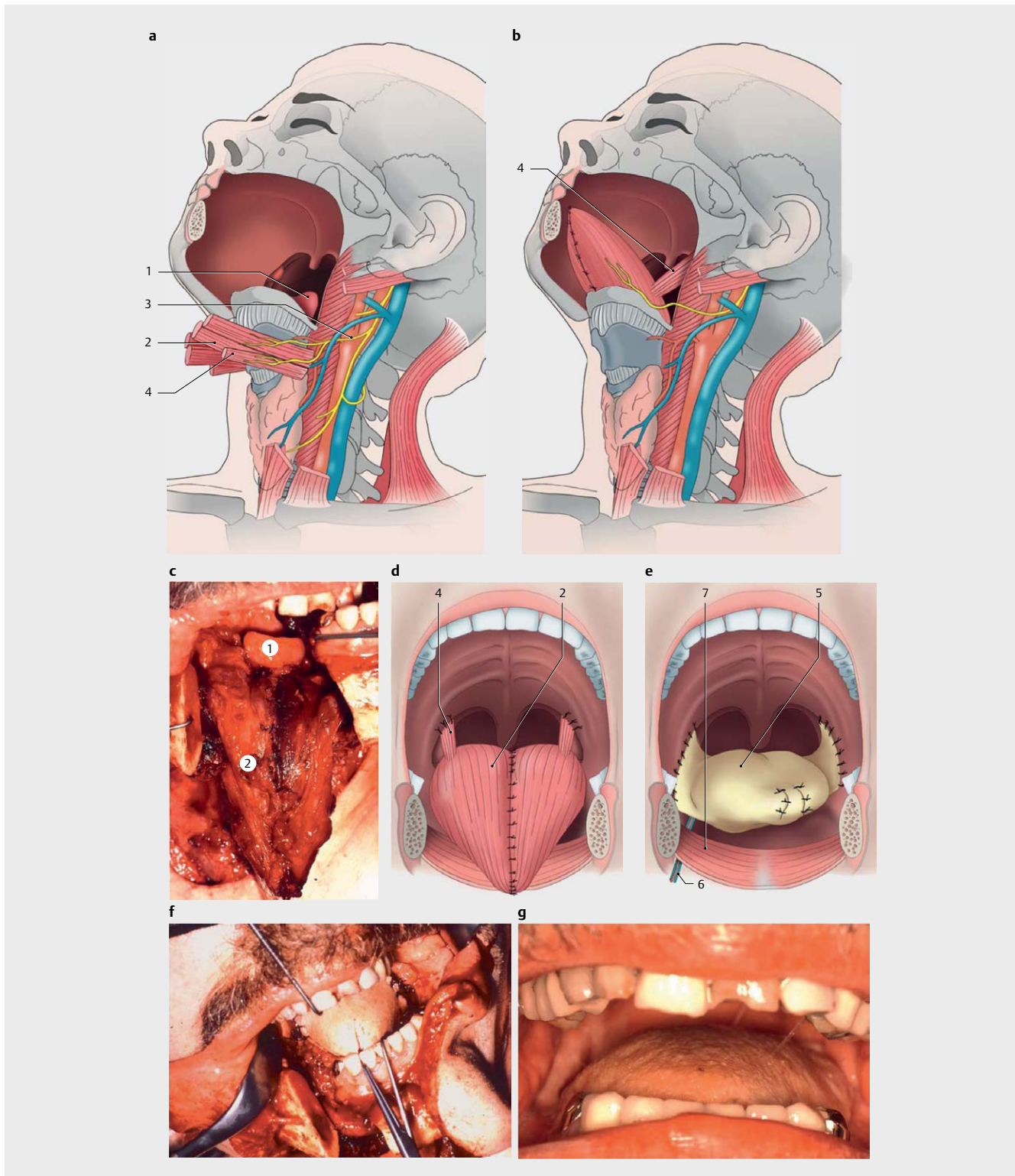
### Tumoren des Zungengrunds mit Infiltration der Nachbarstrukturen

Zungengrunddefekte können mit Gewebeverlusten im Bereich des weichen Gaumens, der lateralen Oropharynxwand, der Supraglottis



► **Abb. 14** Rekonstruktion des kompletten Zungengrunds, des weichen Gaumens und des Unterkiefers. **a** Resektionsdefekt. **b** Weichteil- und Knochenresektat. **c** Form des Unterarmtransplantats. **d** In den Gaumen- und Zungengrunddefekt eingenähtes Unterarmtransplantat. **e** Osteosynthese eines Fibulatransplantats. **f** 18 Monate postoperativ. Quelle: Remmert S. Expertise Funktionelle Wiederherstellung der oberen Luft- und Speisewege. Stuttgart : Thieme; 2015. DOI:10.1055/b-005-143303.

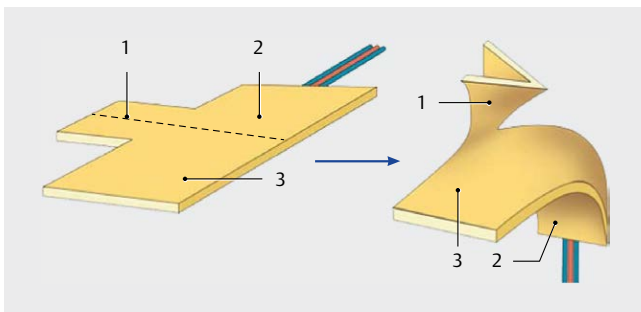




► **Abb. 15** Rekonstruktion nach kompletter Glossektomie ohne Beteiligung von Nachbarstrukturen. **a** Transposition des infrahyoidalen Muskelfaszienlappens (schematische Darstellung). **b** Fixierung der Muskellappen miteinander in der Mittellinie und am präepiglottischen Gewebe. **c** Aufbau des muskulären Zungenkörpers. **d** Zuggurtung des neuen Zungengrunds. **e** Rekonstruktion der Zungenschleimhaut. **f** Rekonstruktion der Zungenschleimhaut und der Umschlagsfalten. **g** 18 Monate postoperativ.

1 = Epiglottis; 2 = neurovaskulärer infrahyoidaler Muskelfaszienlappen; 3 = Ansa cervicalis; 4 = oberer Bauch des M. omohyoideus; 5 = Unterarmtransplantat; 6 = Gefäßstiel; 7 = M. mylohyoideus. Quelle: Remmert S. Expertise Funktionelle Wiederherstellung der oberen Luft- und Speisewege. Stuttgart : Thieme; 2015. DOI:10.1055/b-005-143303.

oder des Unterkiefers kombiniert sein. Bei Beteiligung der laterale Oropharynxwand muss das Unterarmtransplantat für den Schleimhautersatz des Zungengrunds entsprechend größer geplant und geformt werden (► **Abb. 13**). Diese zusätzlichen Transplantatanteile werden in die Oropharynxwand oder den Gaumenbereich eingenäht. Bei Mitbeteiligung des Unterkiefers entnimmt und modelliert der MKG-Chirurg zusätzlich ein gefäßgestieltes Knochenransplantat und interponiert es in den Defekt. Die Rekonstruktionen werden grundsätzlich von innen nach außen durchgeführt. Dabei wird nach der Resektion des Tumors das Zungengrundvolumen zunächst mit einem IHL aufgefüllt und die Schleimhaut des Zungengrunds sowie der weiche Gaumen mit einem Unterarmtransplantat rekonstruiert. Den Abschluss der rekonstruktiven Maßnahmen bildet die Interposition des Knochenransplantats mittels Osteosynthese. Selbst 18 Monate nach der Operation und postoperativer Strahlentherapie treten keine nennenswerten Transplantatschrumpfungen auf. Der rekonstruierte weiche Gaumen behält seine funktionell wichtige Flexibilität und sein Volumen (► **Abb. 14a–f**).



► **Abb. 16** Unterarmtransplantatplanung für Rekonstruktionen des Zungengrunds, der oralen Zunge und des weichen Gaumens. 1 = weicher Gaumen 2 = Zungengrund 3 = orale Zunge. Quelle: Remmert S. Expertise Funktionelle Wiederherstellung der oberen Luft- und Speisewege. Stuttgart: Thieme; 2015. DOI:10.1055/b-005-143303.

## Tumoren der oralen Zunge und des Zungengrunds ohne Infiltration der Nachbarstrukturen

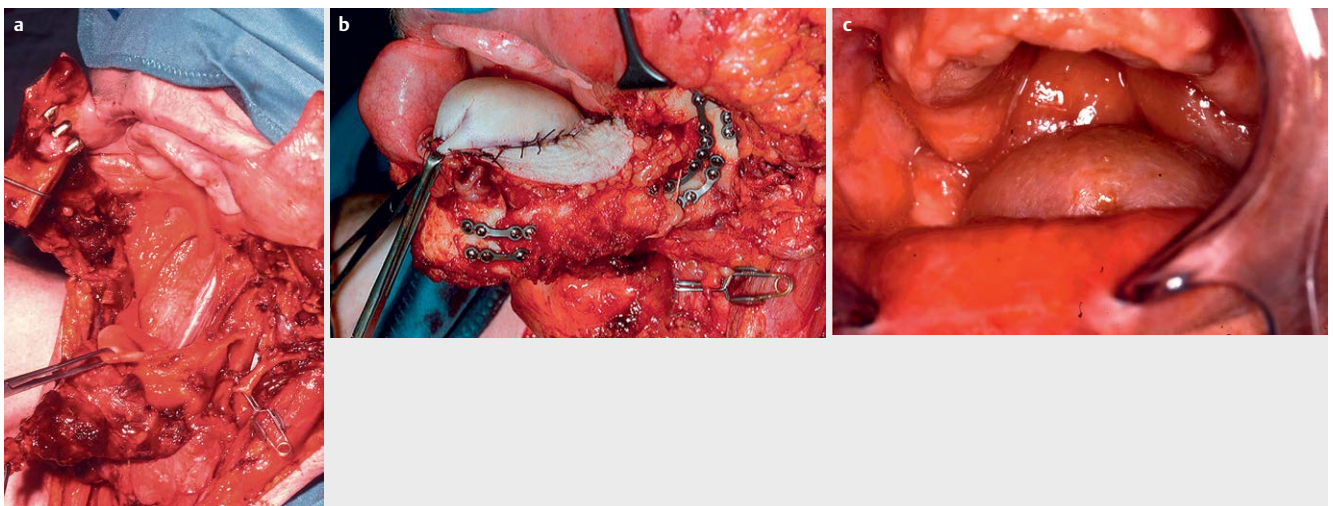
Bei einer kompletten Glossektomie wird die Zunge mittels Transposition eines IHL von beiden Seiten, in Kombination mit einem Unterarmtransplantat rekonstruiert. Dabei werden die Muskellappen miteinander in der Mittellinie und am präepiglottischen Gewebe mit Nähten fixiert. Für eine stabile Zuggurtung des neuen Zungengrunds über dem Kehlkopfengang wird der obere Bauch des M. omohyoideus um 90° in die Tonsillenloge rotiert und eingenäht. Zur Deckung der transponierten Muskellappen legt man ein Unterarmtransplantat auf und vernäht dieses mit der Schleimhaut der Gingiva sowie der lateralen Oropharynxwände. Der Gefäßstiel wird am Hinterrand des M. mylohyoideus in die Gefäßscheide geführt (► **Abb. 15a–g**).

Ziel der Wiederherstellung eines normalen Zungengrund- und oralen Zungenvolumens mit Ausformung einer Zungenspitze sowie eines Glossoalveolarsulkus ist die Gewährleistung der Larynxprotektion und der Verschlussmöglichkeit des Isthmus faucium. Darüber hinaus muss die Rekonstruktion eine passive Mobilität der Neozunge zum Kontakt mit dem Gaumen und mit der vorderen Zahnreihe ermöglichen. Diese passive Mobilität erfolgt über Kontraktion funktioneller Restmuskulatur im Bereich des Mundbodens und des Pharynx. Die motorische Innervation der transponierten Muskulatur soll langfristig eine Atrophie verhindern.

## Tumoren der oralen Zunge und des Zungengrunds mit Infiltration der Nachbarstrukturen

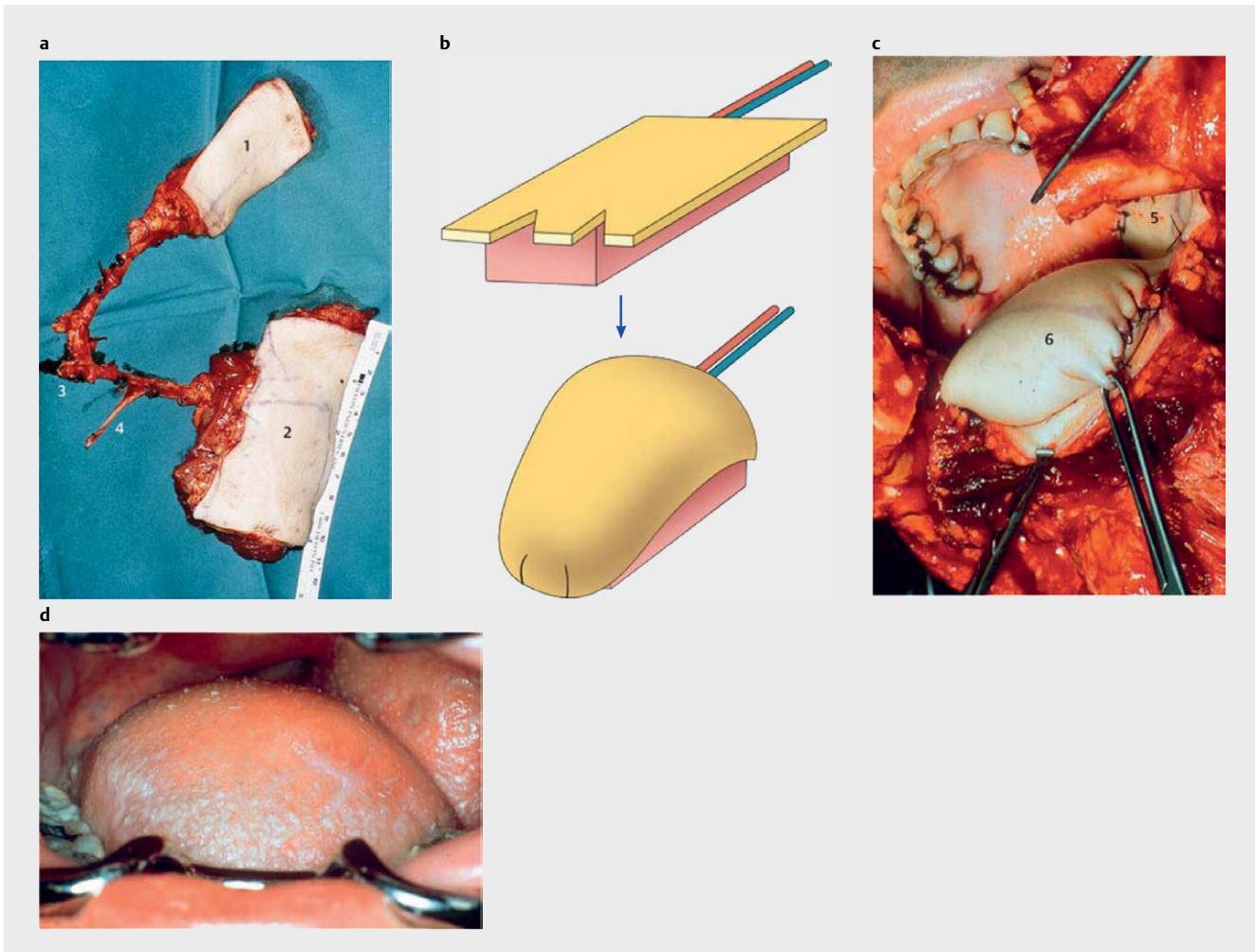
Komplette Glossektomien können mit Gewebeerlusten im Bereich des Mundbodens und der Gingiva mit oder ohne Beteiligung des Unterkiefers, mit Defekten im Bereich der Supraglottis und mit Defekten der lateralen Oropharynxwand kombiniert sein.

Die Rekonstruktion eines funktionsfähigen Glossoalveolarsulkus wird in Fällen größerer Verluste des Mundbodens und der Gingiva mit freiliegender Unterkiefer mit dem, für den Schleimhautersatz der resezierten Zunge notwendigem, Unterarmtransplantat

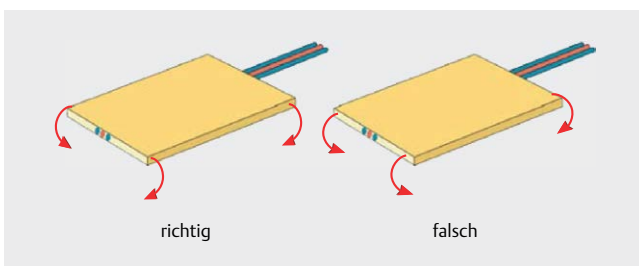


► **Abb. 17** Rekonstruktion nach kompletter Glossektomie und Unterkieferresektion. **a** Defekt nach Tumorresektion. **b** Osteosynthese des Fibulatransplantats und Ausformung des Glossoalveolarsulkus nach Rekonstruktion der Zunge durch neurovaskulären infrahyoidalen Muskelfaszienlappen beidseits und durch Unterarmtransplantat. **c** 24 Monate postoperativ. Quelle: Remmert S. Expertise Funktionelle Wiederherstellung der oberen Luft- und Speisewege. Stuttgart: Thieme; 2015. DOI:10.1055/b-005-143303.





► **Abb. 18** Rekonstruktion nach kompletter Glossektomie und Gaumenteilresektion (Rezidiveingriff). **a** Kombination aus myokutanem Latissimus-dorsi-Transplantat und kutanem Skapulatrtransplantat an einem gemeinsamen Gefäßstiel. **b** Umformung eines Latissimus-dorsi-Transplantats zur Zunge (schematische Darstellung). **c** Aufbau des weichen Gaumens und der Zunge. **d** 12 Monate postoperativ. 1 = Skapulatrtransplantat; 2 = Latissimus-dorsi-Transplantat; 3 = Gefäßstiel; 4 = motorischer Nerv des M. latissimus-dorsi; 5 = weicher Gaumen (Skapulatrtransplantat); 6 = Zunge mit Mundboden (M. latissimus-dorsi-Transplantat). Quelle: Remmert S. Expertise Funktionelle Wiederherstellung der oberen Luft- und Speisewege. Stuttgart : Thieme; 2015. DOI:10.1055/b-005-143303.



► **Abb. 19** Transplantatplanung für die Rekonstruktion des kompletten weichen Gaumens. Bei der Faltung des Transplantats (Pfeile) muss der Verlauf des Gefäßstiels beachtet werden. Quelle: Remmert S. Expertise Funktionelle Wiederherstellung der oberen Luft- und Speisewege. Stuttgart : Thieme; 2015. DOI:10.1055/b-005-143303.

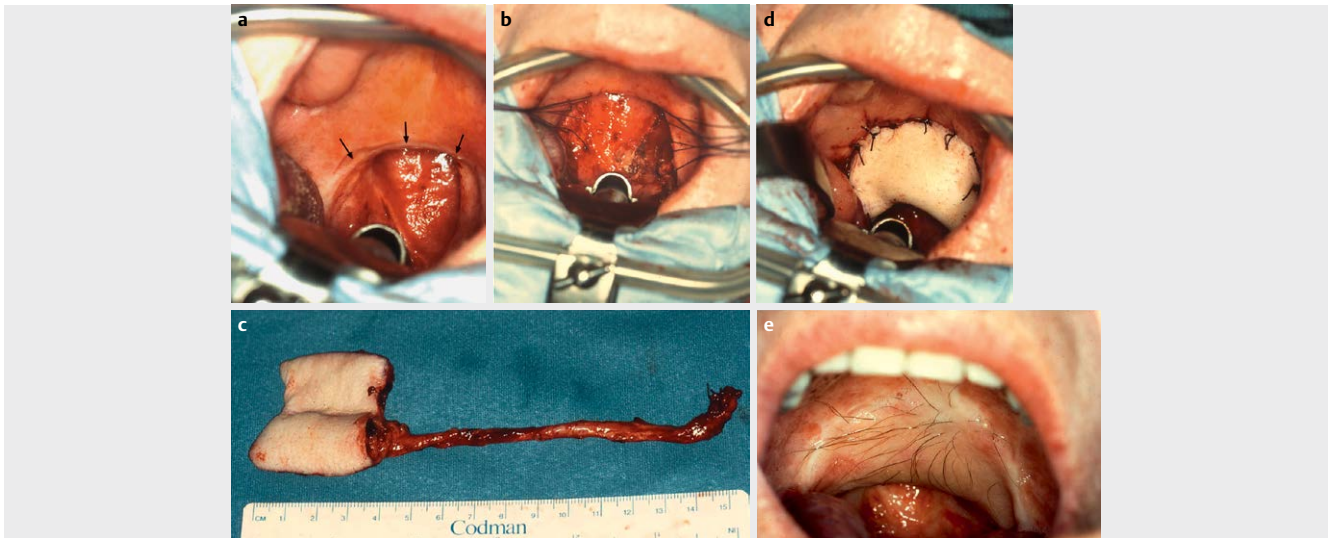
durchgeführt. Bei Mitbeteiligung der lateralen Oropharynxwand kann das Unterarmtransplantat, ähnlich wie in (► **Abb. 16**) dargestellt, geplant, entnommen und eingenäht werden.

In Fällen einer Mitbeteiligung des Unterkiefers wird ein Knochen- transplantat entnommen, modelliert und in den Defekt interponiert. Dabei sollte zusätzlich eine Hautinsel zur Rekonstruktion der Gingiva mit in die Transplantatentnahme einbezogen werden. Durch den getrennten Ersatz der Zungenschleimhaut (Unterarm- transplantat) und der Gingiva (Hautinsel des Knochen- transplantats) lässt sich ein Glossoalveolarsulkus ausformen (► **Abb. 17a–c**).

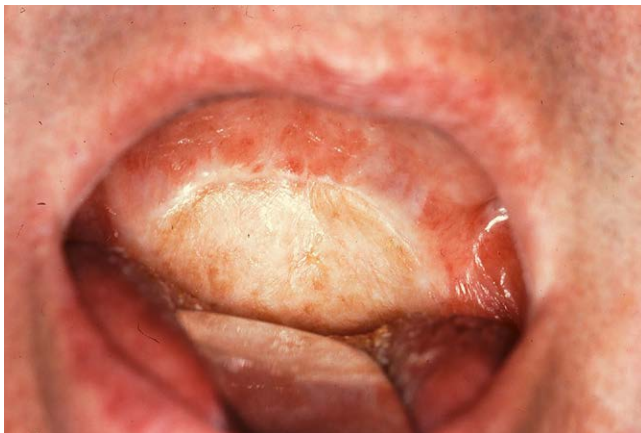Ist die Transposition des IHL nach Voroperation und/oder nach Bestrahlung nicht möglich, kann zur Rekonstruktion der kompletten Zunge und der lateralen Oropharynxwand ein kombiniertes Transplantat (Latissimus dorsi- und Skapulatrtransplantat) an einem Gefäßstiel eingesetzt werden.

Die Hautinsel des Latissimus dorsi Transplantats sollte hierbei 1–2cm größer als der darunterliegende Muskel umschnitten werden. Dieser muskelfreie Hautbezirk wird durch Diffusion ernährt und ist Voraussetzung zur Ausformung des Zungenkörpers und eines Glossoalveolarsulkus. Durch Resektion von Burow-Dreiecken





► **Abb. 20** Zustand nach laserchirurgischer Resektion des kompletten weichen Gaumens. **a** Ohne Rekonstruktion mit velopalatinaler Insuffizienz und permanenten Schluckstörungen. Die Pfeile zeigen die funktionslose Narbenplatte. **b** Vorgelegte Fäden zur Fixierung der Transplantathaut auf der Gaumenrückfläche. **c** Unterarmtransplantat zur sekundären Gaumenrekonstruktion. Die Haut wird zur Ausformung der Gaumenvorder- und -rückfläche um die Längsachse des Gefäßstiels gefaltet. **d** In den Defekt eingearbeitetes gefaltetes Unterarmtransplantat. **e** 1 Jahr nach sekundärer Gaumenrekonstruktion mit einem Unterarmtransplantat. Quelle: Remmert S. Expertise Funktionelle Wiederherstellung der oberen Luft- und Speisewege. Stuttgart: Thieme; 2015. DOI:10.1055/b-005-143303.



► **Abb. 21** Rekonstruktion des kompletten weichen Gaumens mit einem Unterarmtransplantat. Zustand 2 Jahre nach der Operation und Bestrahlung. Das Volumen ist unwesentlich reduziert, ohne funktionelle Einbußen. Quelle: Remmert S. Expertise Funktionelle Wiederherstellung der oberen Luft- und Speisewege. Stuttgart: Thieme; 2015. DOI:10.1055/b-005-143303.

- Flexibilität und Mobilität des rekonstruierten Gaumens zum nasopharyngealen Abschluss

### Tumoren des Gaumens ohne Infiltration der Nachbarstrukturen

Für komplette Gaumendefekte ist das Unterarmtransplantat das Gewebe der Wahl [69–72]. Dieses Transplantat erfüllt in vollem Umfang die eingangs erwähnten erforderlichen Rekonstruktionsparameter. Um auch bei diesen Resektionen eine Vernarbung infolge sekundäre Epithelialisation zu vermeiden, sollte das Transplantat gefaltet werden. So kann auch die Gaumenrückseite primär mit einem Epithel rekonstruiert werden. Dabei muss die Planung der Form und der Größe des Transplantats berücksichtigen, dass die Faltung in Längsrichtung um den Gefäßstiel erfolgen muss. Eine Faltung quer zum Gefäßstiel knickt diesen ab und gefährdet die Durchblutung hochgradig, speziell die venöse Drainage (► **Abb. 19**).

Die Einarbeitung des Transplantats in den Defekt erfolgt in der Regel transoral. Dabei muss zunächst die Haut für die Gaumenrückfläche mit Einzelknopfnähten am oberen Defektrand fixiert werden. Sukzessiv folgen weitere Hinterwandnähte entlang der lateralen und medialen Defektränder. Nach Umschlagen des Transplantats lassen sich leicht die Nähte der Gaumenvorderwand platzieren.

Als Alternative für die Naht der Gaumenrückfläche können auch Fäden vorgelegt werden. Die (► **Abb. 20a–d**) zeigen dieses Vorgehen nach einer laserchirurgischen kompletten Gaumenresektion ohne Rekonstruktion auf Grund eines Plattenepithelkarzinoms. Um die velopharyngeale Insuffizienz mit allen resultierenden Funktionseinbußen zu beheben, wurde der weiche Gaumen sekundär rekonstruiert. Die (► **Abb. 20d**) demonstriert das postoperative Ergebnis mit einem sehr guten Gaumenvolumen, bei dem eine hohe Flexibilität und Funktionalität gegeben sind. Von der Zungenschubkraft werden hinter dem rekonstruierten Velum ca. 60% des Nor-

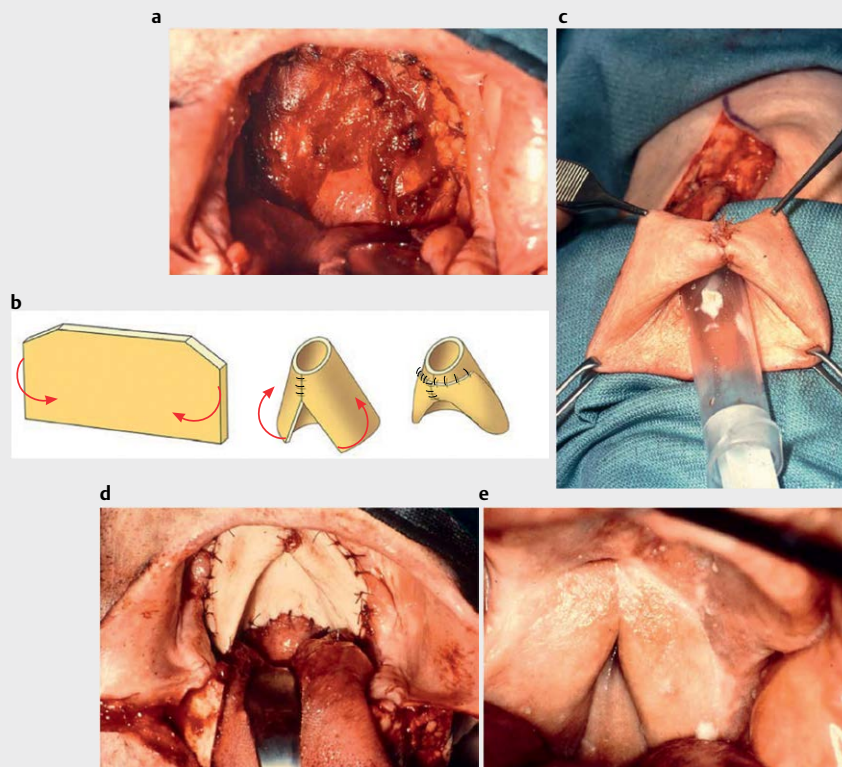
im Hautniveau lassen sich die Zungenspitze und der Mundboden modellieren.

Aus dem kutanen Skapulatransplantat erfolgt der Aufbau der Oropharynxwand (► **Abb. 18a–d**).

### Defekte des weichen Gaumens

Für die Wiederherstellung der Anatomie sowie der Funktion des weichen Gaumens müssen folgende Rekonstruktionsparameter in die Planung der Rekonstruktionsmethode eingehen:

- Adäquater Volumenersatz für das Gaumensegel
- Gewährleistung eines dorsalen Abschlusses der Mundhöhle als Voraussetzung für das Bolushaltevermögen



► **Abb. 22** Zirkulärer Oropharynxdefekt nach Resektion eines T4-Gaumenkarzinoms. **a** Defekt. **b** Transplantatformung (schematische Darstellung). **c** Transplantatformung am intakten Gefäßstiel im Unterarmbereich. Die Injektionsspritze dient als Platzhalter zur Ausformung der Epipharynxzirkumferenz. **d** Einarbeitung des vorgeformten Transplantats in den Defekt. **e** Zustand 2 Jahre nach Operation und Bestrahlung. Quelle: Remmert S. Expertise Funktionelle Wiederherstellung der oberen Luft- und Speisewege. Stuttgart : Thieme; 2015. DOI:10.1055/b-005-143303.

malldrucks aufgebaut mit einem nach unten gerichteten Druckgefälle [72].

Da bei Sekundärrekonstruktionen meistens keine Nachbestrahlung erfolgt, kann es zu mehr oder weniger störender Behaarung des Transplantats kommen (► **Abb. 20e**).

Nach Bestrahlung sieht man dieses Phänomen nicht, da die Hautanhangsgebilde zerstört werden. Das Volumen und die Flexibilität und damit die Funktionalität bleiben dagegen nahezu unbeeinträchtigt (► **Abb. 21**).

### Tumoren des Gaumens mit Infiltration der Nachbarstrukturen

Am häufigsten infiltrieren die Karzinome des weichen Gaumens die Tonsillenloge und die Pharynxwände. In selteneren Fällen sind neben dem Weichgaumen auch alle Oropharynxwände karzinom-infiltriert. Dann entsteht in Folge der Resektion ein sogenannter zirkulärer Oropharynxdefekt (► **Abb. 22a**). Auch für diese Situation ist das Unterarmtransplantat auf Grund seiner exzellenten Formbarkeit am besten geeignet. Es muss ein Transplantat von ca. 14cm Länge für die untere Oropharynxzirkumferenz und ca. 5–6cm Breite für die Höhe des weichen Gaumens geplant werden. Da die Epipharynxzirkumferenz deutlich geringer ist, kürzt man den oberen Transplantatrand entsprechend ein (► **Abb. 22b**). Dann formt man zunächst ein Rohr von 2–3cm Länge mit dem Epithel nach innen für den späteren Schleimhautersatz des Oropharynx. Anschließend

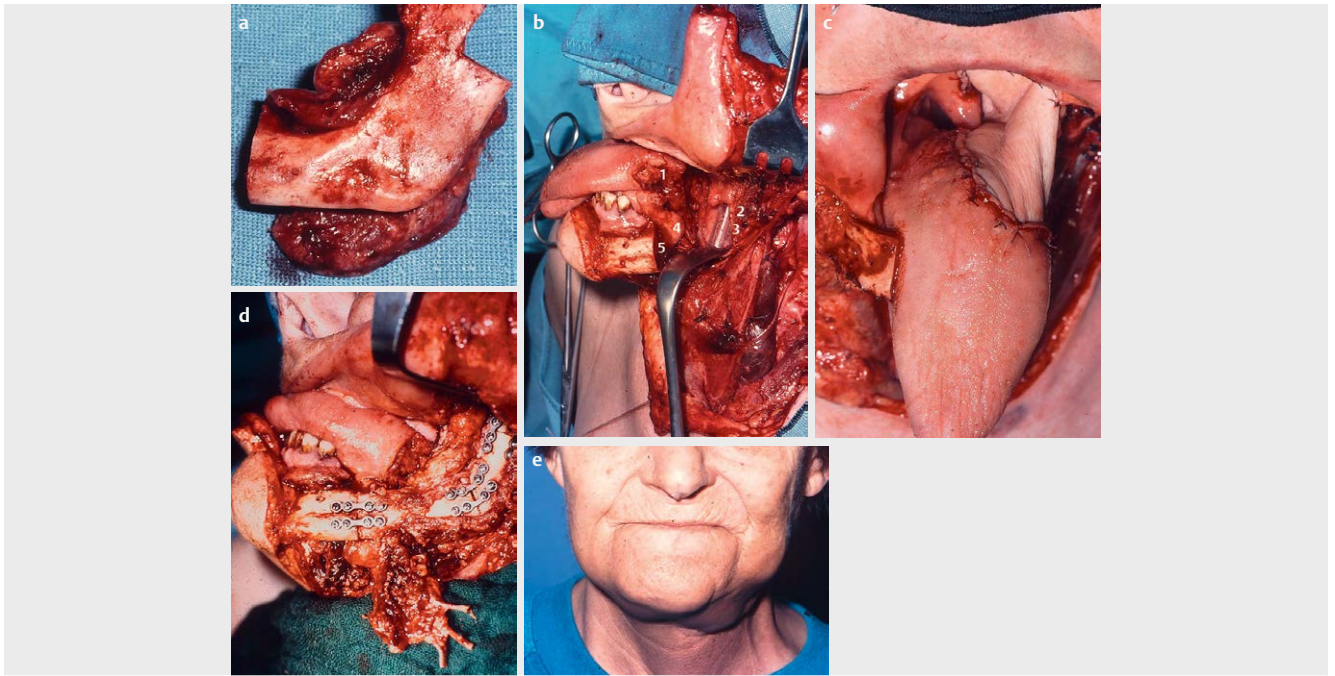
werden die freien, nicht vernähten Transplantatecken zurückgeschlagen und in der Mitte miteinander vernäht. So resultiert eine epithelisierte Gaumenvorderfläche. Die Modellierung erfolgt am noch intakten Gefäßstiel am Unterarm (► **Abb. 22c**). Nach Dissektion der Gefäße wird das umgeformte Transplantat in den Defekt eingenäht (► **Abb. 22d**). Es behält auch nach postoperativer Bestrahlung seine Form und gewährleistet eine suffiziente velopalatinale Verschlussfunktion ohne nasale Regurgitation und ohne Rhinophonia aperta (► **Abb. 22e**).

Bei einer knöchernen Beteiligung ist meistens der Unterkieferwinkel von Karzinominfiltrationen betroffen. Mit ausreichendem Sicherheitsabstand muss der Knochen en bloc mit dem Weichteiltumor reseziert werden. Das Zungengrundvolumen wird mit einem IHL aufgebaut. Die Wiederherstellung der Zungengrundschleimhaut, der lateralen Oropharynxwand, der Tonsillenloge sowie des weichen Gaumens erfolgt durch ein Unterarmtransplantat. Den Abschluss der rekonstruktiven Maßnahmen bildet die osteosynthetische Wiederherstellung der Unterkieferkontinuität mit einem gefäßgestielten Knochentransplantat. Das kosmetische Ergebnis 15 Monate nach der Operation zeigt eine symmetrische Unterkieferkontur (► **Abb. 23a–e**).

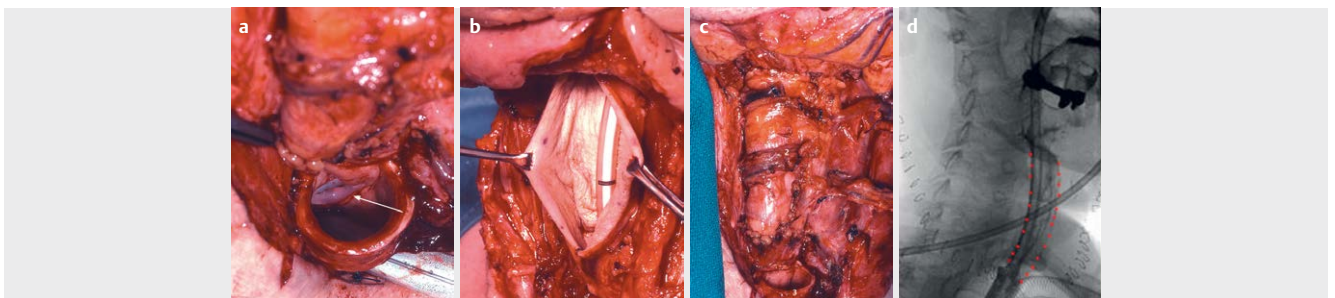
### Defekte des Kehlkopfs und des Schlunds

Nach ausgedehnten Teilresektionen im Rahmen von T3- und T4-Tumoren unterscheiden sich die Ziele und die Art der rekonstruk-





► **Abb. 23** Rekonstruktion nach Gaumenkarzinom mit Infiltration der Tonsillenloge, der lateralen Oropharynxwand, des Zungengrunds und des Unterkieferwinkels (T 4). **a** Tumorresektat. **b** Resektionsdefekt. **c** Weichteilrekonstruktion mit neurovaskulärem infrahyoidalem Muskelfaszienlappen und Unterarmtransplantat. **d** Unterkieferrekonstruktion mit Fibulatransplantat. **e** Postoperatives kosmetisches Ergebnis nach 2 Jahren. 1 = Zungengrunddefekt; 2 = Defekt der Tonsillenloge; 3 = Defekt der lateralen Oropharynxwand; 4 = Epiglottis; 5 = Defekt des Unterkiefers. Quelle: Remmert S. Expertise Funktionelle Wiederherstellung der oberen Luft- und Speisewege. Stuttgart : Thieme; 2015. DOI:10.1055/b-005-143303.



► **Abb. 24** Quere Laryngopharyngektomie, Rekonstruktion mit Unterarmtransplantat und Stimmprothese. **a** Platzierung der Stimmprothese (Pfeil). **b** Rekonstruktion des Pharynxschlachs: vor vertikaler Naht. **c** Rekonstruktion des Pharynxschlachs: nach vertikaler Naht. **d** Postoperative Kontrastmitteluntersuchung nach Rekonstruktion mit einem Unterarmtransplantat. Die rot gepunkteten Linien kennzeichnen den Neopharynx. 1 = Neopharynx; 2 = zirkulär-horizontal verlaufender Gefäßstiel; 3 = Trachea. Quelle: Remmert S. Expertise Funktionelle Wiederherstellung der oberen Luft- und Speisewege. Stuttgart : Thieme; 2015. DOI:10.1055/b-005-143303.

tiven Maßnahmen und die Dauer der postoperativen Rehabilitation von denen nach komplettem Organverlust.

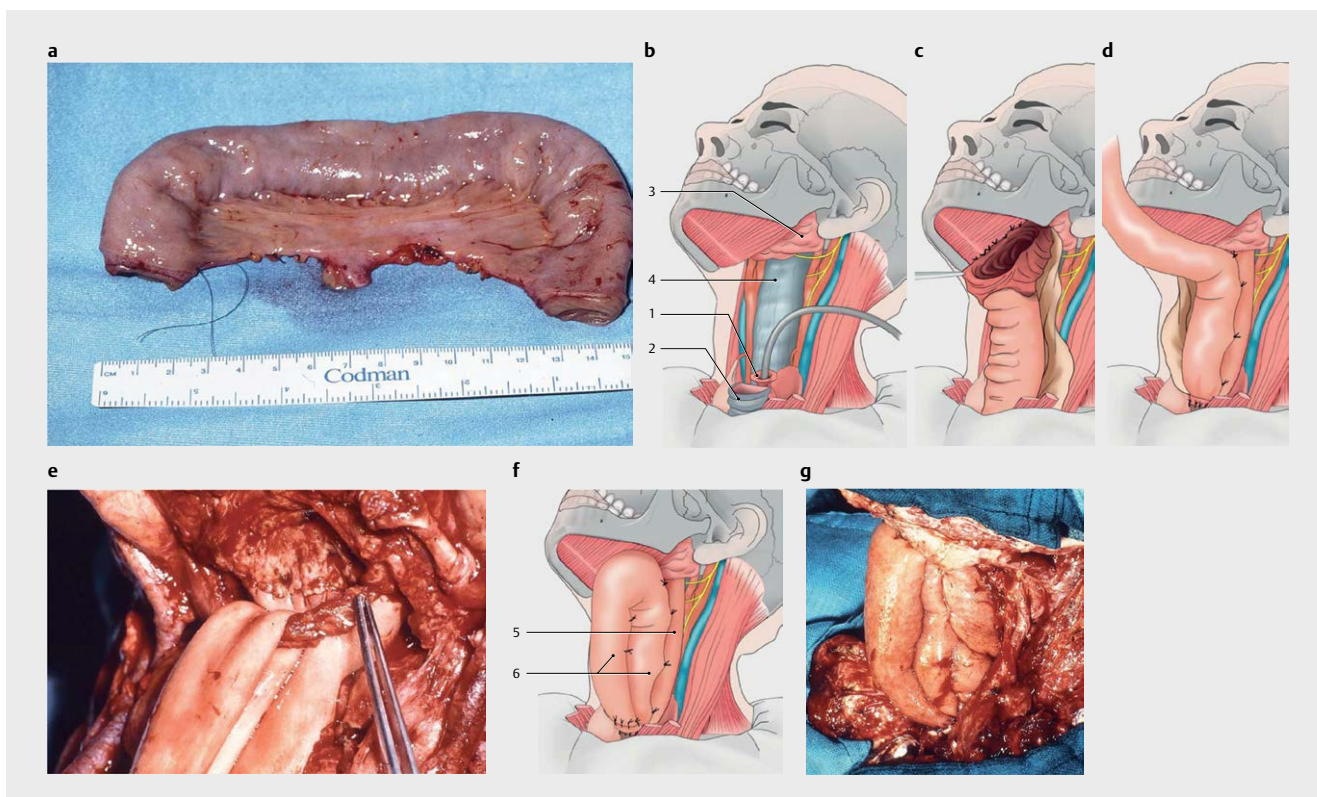
Rekonstruktionen nach Kehlkopfteilresektionen sind kompliziert und komplex. Sie sollen die Phonation und die Trennfunktion des Kehlkopfes für einen aspirationsfreien Schluckakt wiederherstellen und sind nötig, wenn mindestens ein Arytenoidknorpel reseziert wurde oder Defekte im Schild- oder Ringknorpel die Stabilität des Kehlkopfgerüsts gefährden. Die Funktionswiederkehr, vor allem ein aspirationsfreies Schluckvermögen, erfordert meistens einen langwierigen Trainingsprozess von Wochen bis Monaten und eine hohe Compliance des Patienten.

Rekonstruktionsmethoden nach Laryngektomie ohne Resektionen von Nachbarstrukturen (Pharynx, Zungengrund) sind ausschließlich auf die Erzeugung des primären Stimm-schalls ausge-

richtet. Alle Methoden der operativen Stimmrehabilitation sind „Stimmshunts“. In dieser Eigenschaft heben sie die Separation des Luft- und Speiseweges wieder auf, wodurch potentiell die Gefahr von Aspirationen entsteht. Die Rehabilitationsphase von einigen Tagen bis Wochen bis zur Wiederkehr der Phonation ist in der Regel kurz.

### Tumoren des Larynx mit Infiltration von Nachbarstrukturen (Pharynx)

Bei fortgeschrittenen Tumoren des Larynx und des Pharynx ist die quere Laryngopharyngektomie auch weiterhin Bestandteil der therapeutischen Optionen. Vor allem bei jüngeren Patienten kann man mit Hilfe der modernen rekonstruktiven Möglichkeiten in einer kur-



► **Abb. 25** Quere Laryngopharyngektomie, Rekonstruktion des Pharynxschlachs und Aufbau eines Stimm-Shunt mit Jejunumtransplantat. **a** Überlanges Jejunumtransplantat mit Fadenmarkierung des aboralen Endes. **b** Resektionsdefekt. **c** Längsinzision des aboralen Darmendes und trichterförmige Anastomose mit der Oropharynxschleimhaut. **d** End-zu-Seit-Anastomose mit dem Ösophaguseingang nach 180°-Wendung und Inzision des Jejunumtransplantats. **e** Biventerzügel. **f** Neopharynx und Stimm-Shunt (schematische Darstellung). **g** Neopharynx und Stimm-Shunt. 1 = Ösophaguseingang; 2 = Trachealkamin; 3 = Zungengrund; 4 = prävertebrale Faszie; 5 = Neopharynx; 6 = Stimmshunt. Quelle: Remmert S. Expertise Funktionelle Wiederherstellung der oberen Luft- und Speisewege. Stuttgart : Thieme; 2015. DOI:10.1055/b-005-143303.

zen Rehabilitationszeit eine deutliche Verbesserung der Lebensqualität erzielen.

Die rekonstruktiven Maßnahmen sind dabei auf die Schluck- und die Stimmrehabilitation ausgerichtet. Beide Ziele lassen sich sehr gut mit einer Kombination aus einem Unterarmtransplantat und einer Stimmprothese erreichen.

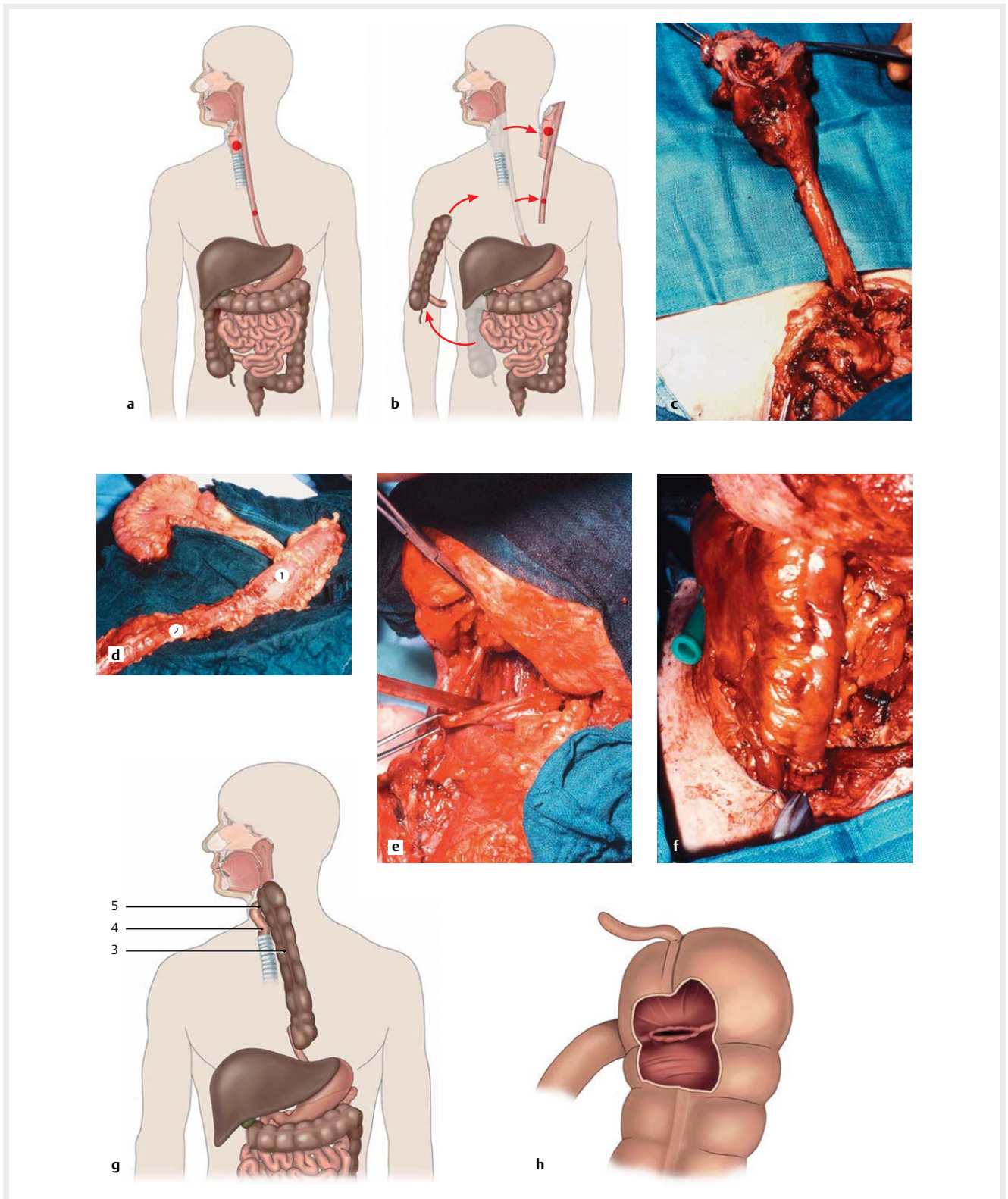
Nach erfolgter querer Laryngopharyngektomie wird in Höhe des Tracheostomas eine Stimmprothese platziert. Die Prothese sollte unterhalb des zu rekonstruierenden Pharynxdefekts in der tumorfreien Ösophagusvorderwand zu liegen kommen (► **Abb. 24a**).

Mit einem Unterarmtransplantat wird anschließend die Kontinuität des Speisewegs wiederhergestellt. Für ein weites Pharynxrohr muss ein 8–10cm x 5–6cm großes Transplantat gehoben und quer zwischen dem Oropharynx und dem Ösophaguseingang eingenäht werden. Der Verschluss zu einem Rohr erfolgt durch Einzelknopfnähte in vertikaler Richtung. Dabei zieht der Gefäßstiel in einem zirkulär- horizontalen Verlauf um den Neopharynx. Mit den angegebenen Transplantatdimensionen lässt sich ein ausreichend weiter Speiseweg rekonstruieren. Der Überschuss der Zirkumferenz für die Anastomose mit dem Ösophagus sollte nicht oder nur sehr begrenzt reduziert werden, um Stenosen vorzubeugen (► **Abb. 24a–d**).

Ein weiteres geeignetes Transplantat für die Rekonstruktion des Speisewegs ist das Jejunumtransplantat. Es bietet eine fast unbegrenzte Transplantatlänge, ist ein Schleimhauttransplantat und rohrförmig (► **Abb. 25a**). Diese Eigenschaften nutzend kann zur Rekonstruktion des zervikalen Speisewegs mit gleichzeitigem Aufbau eines Stimmshunts ein überlanges Jejunumsegment eingesetzt werden [73]. Nach querer Laryngopharyngektomie ist der Speiseweg vom Zungengrund bis zum Ösophaguseingang unterbrochen. Im Unterschied zur klassischen Laryngektomie werden 1–2 Knorpelspannen oberhalb des Tracheostomas als Trachealkamin erhalten. Zur Anpassung an die Oropharynxzirkumferenz muss das aborale Ende des Jejunumtransplantats gegenüber dem mesenterialen Fett in Längsrichtung inzidiert werden. Dadurch bleibt die Gefäßversorgung gewährleistet und eine trichterförmige Anastomose mit der Oropharynxschleimhaut ist möglich. Diese erfolgt mit durchgreifenden Einzelknopfnähten durch alle Wandschichten des Transplantats. Eine zweite fortlaufende Naht zwischen der Dünndarmserosa und der Oropharynxmuskulatur komplettiert die orale Anastomose.

Unter Vorspannung wird das Jejunumrohr anschließend abwärtsführend auf der prävertebralen Faszie mit Nähten fixiert und auf Höhe des Ösophaguseingangs (kaudaler Hypopharynxresektionsrand) um 180° gewendet. An der Knickstelle erfolgt nach querer Inzision des Darmrohrs die zweischichtige Anastomose mit dem





► **Abb. 26** Rekonstruktion bei Hypopharynx-Larynx-Karzinom mit simultanem Zweitkarzinom im Ösophagus. **a** Tumorlokalisierung (rote Punkte). **b** Quere Laryngopharyngektomie mit Ösophagusresektion und Rekonstruktionsplan. **c** Quere Laryngopharyngektomie mit Ösophagusresektion (intraoperatives Bild). **d** Präparation des Colon ascendens mit terminalem Ileum. **e** Nach Inzision des Zökums End-zu-Seit-Anastomose mit dem Oropharynx. **f** Anastomose des Ileums und der Trachea. **g** Rekonstruierter Speiseweg, Stimm-Shunt und Neoglottis. **h** Ileozökalklappe als Neoglottis. 1 = Colon ascendens; 2 = Ileum; 3 = Rekonstruktion des Speisewegs mit Colon ascendens; 4 = Aufbau des Stimmshunts mit terminalen Ileum; 5 = Ileozökalklappe als Neoglottis. Quelle: Remmert S. Expertise Funktionelle Wiederherstellung der oberen Luft- und Speisewege. Stuttgart : Thieme; 2015. DOI:10.1055/b-005-143303.

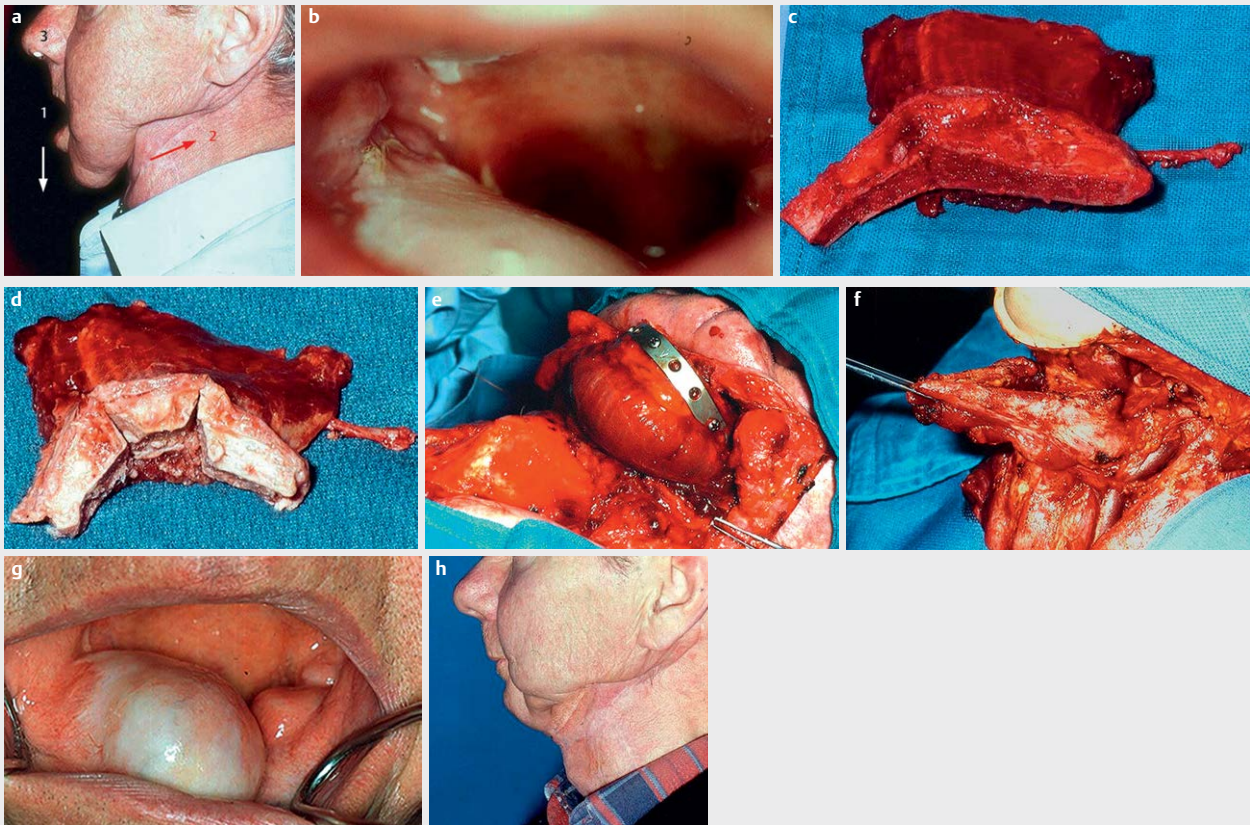
Ösophaguseingang. Der jetzt aufwärtsgerichtete Darm wird unterhalb des Mundbodens erneut um 180° gewendet und über einen Biventerzügel abwärts zum Trachealkamin geführt. Dort bildet die Anastomose des oralen Darmendes mit dem Trachealkamin den Abschluss der Rekonstruktion. Die Peristaltik und damit der Mukustransport sind von der Trachea zum Neopharynx gerichtet (► **Abb. 26a–g**).

Die Patienten beginnen in der Regel 10 Tage nach der Operation mit der oralen Kostaufnahme und nach 14 Tagen mit dem Sprechtraining. Während der Expiration wird dabei durch Verschluss des Tracheostomas der Luftstrom über den Stimmschunt in den Neopharynx geleitet. Durch Schwingungen des Systems kommt es zur Bildung eines primären Stimmschalls. Die Patienten sind, wie nach Versorgung mit einer Stimmprothese, vergleichbar schnell in der Lage zu sprechen.

In ca. 20% der Fälle von Larynx- und Pharynxkarzinomen treten Zweitkarzinome auf [74]. Wird dieses Zweitkarzinom im Ösophagus lokalisiert und simultan mit dem Larynx-Pharynxkarzinom diagnostiziert, kann jungen Patienten mit nachhaltigem Operations-

wunsch in Einzelfällen ein hochkomplexer interdisziplinärer Eingriff angeboten werden [75–77].

Dabei werden der Kehlkopf, der Schlund und die komplette Speiseröhre transzervikal und transabdominal reseziert. Die Rekonstruktion des Speisewegs erfolgt mit dem an der A. colica dextra gestielten Colon ascendens, der Aufbau des Stimmschunts mit dem seitlich abgehenden terminalen Ileum. Da die Blutversorgung über die A. colica dextra für die Versorgung des Dünndarmabschnitts nicht ausreicht, müssen Mikrogefäßanastomosen der Aa. und Vv. ileales mit entsprechenden Halsgefäßen erfolgen. Das Colon ascendens wird um 180° gedreht und kaudal End-zu-End mit dem Magen anastomosiert. Nach Durchzug durch den Thorax in den Hals und einer Inzision im Bereich des Zökums erfolgt eine End-zu-Seit-Anastomose mit den Oropharynxwänden. Die Verbindung des Ileums mit der Trachea vollendet den Aufbau des Stimmschunts. Dabei fungiert die Ileozökalklappe (Bauhini) als Neoglottis für die Phonation und als Verschlussventil zur Aspirationsprophylaxe (► **Abb. 26a–h**).



► **Abb. 27** Sekundärrekonstruktion nach kompletter Glossektomie, Unterkieferresektion und Rekonstruktion mit Pectoralis-major-Lappen. **a** Präoperative Analyse: Funktionseinbußen (1, 2 und 3) und mangelhafte Ästhetik. **b** Präoperative Analyse: atropher Pectoralis-major-Lappen als Zungenersatz. **c** Rekonstruktion: Beckenkammtransplantat mit M. obliquus internus abdominis. **d** Rekonstruktion: Beckenkammtransplantat mit M. obliquus internus abdominis nach Umformung. **e** Rekonstruktion: Wiederherstellung der Unterkieferkontinuität und Aufbau eines neuen Mundbodens. **f** Rekonstruktion: Präparation der neurovaskulären infrahyoidalen Muskelfaszienlappen. **g** Ergebnis: Neozunge nach Augmentation mit neurovaskulärem infrahyoidalem Muskelfaszienlappen. **h** Ergebnis: suffizienter Mundschluss, physiologische Position des Kehlkopfs, keine Nährsonde und normale Ästhetik.

1 = Mundschlussesuffizienz infolge fehlenden Unterkiefersupports; 2 = Kehlkopfverlagerung in den Schluckweg infolge fehlender Larynxsuspension; 3 = Dauernährsonde.

Quelle: R Emmert S. Expertise Funktionelle Wiederherstellung der oberen Luft- und Speisewege. Stuttgart : Thieme; 2015.

DOI:10.1055/b-005-143303.



Gerade bei diesen komplexen Fällen und der Notwendigkeit der damit verbundenen Funktionswiederherstellung wird das Potential der interdisziplinären Zusammenarbeit besonders deutlich.

Welche Auswirkungen die fehlende interdisziplinäre Zusammenarbeit auf die postoperative Funktion und die Lebensqualität hat, zeigt der nachfolgende Fall nach Glossektomie und Unterkieferteilresektion.

Bei der Erstopoperation erfolgten wegen eines T4- Karzinoms eine komplette Glossektomie und die Resektion des knöchernen Kinns. Der intraorale Weichteildefekt wurde mit einem Pektoralis-major-Lappen ohne Rekonstruktion des Unterkiefers verschlossen. Der Patient war sechs Jahre schluckunfähig und konnte nicht verständlich sprechen.

Durch den fehlenden Unterkiefer hatten die Kinnweichteile keinen Support und fielen nach unten. Das führte zu einer kompletten Mundschluss-Insuffizienz. Der Verlust der vorderen Aufhängung am Unterkiefer (über die Mundbodenmuskulatur), hatte eine Verlagerung des Larynx in den Schluckweg in Richtung Wirbelsäule zur Folge (► **Abb. 27a**). Zusätzlich war eine Larynxlevation während des Schluckakts unmöglich. In der Mundhöhle zeigte sich ein atropher Pektoralis-major-Lappen (► **Abb. 27b**). Ein Abschluss der Mundhöhle zum weichen Gaumen und damit ein Bolushaltervermögen, wie auch der Bolustransport waren unmöglich.

Die Wiederherstellung der Unterkieferkontinuität erfolgte mit einem zusammengesetzten osteomyokutanen Beckenkammtransplantat. Mit Hilfe von Keilexzisionen wurde der Knochen der Form des Kinns angepasst. Der zum Transplantat zugehörige M. obliquus internus abdominis ersetzte den Mundboden. Zwischen diesem neuen Diaphragma oris und dem atrophem Pektoralis major Lappen wurden zwei IHL platziert und damit ein ausreichendes Volumen der Neozunge als Stempel für den Bolustransport und als Abschluss zum weichen Gaumen hergestellt.

Ein Larynxhochzug mit Fixation am rekonstruierten knöchernen Kinn stellte den Kehlkopf in eine physiologische Schluckposition.

Die Rekonstruktion führte zu einer ästhetischen und funktionellen Rehabilitation mit oraler Kostaufnahme und verständlicher Artikulation (► **Abb. 27a–h**).

Mit den modernen Rekonstruktionsverfahren lassen sich nach Teil- und kompletten Organverlusten die Anatomie wie auch die spezifischen Funktionen wiederherstellen. Dabei spielt die entscheidende Rolle, vor allem für die Lebensqualität, dass besonders bei komplexen Defekten die Therapieplanung, die operative Durchführung und die Nachsorge interdisziplinär erfolgen.

## Interessenkonflikt

Die Autorinnen geben an, dass kein Interessenkonflikt besteht.

## Literatur

- [1] Haughey BH. Tongue reconstruction: concepts and practice. *Laryngoscope* 1993; 103: 1132–1141
- [2] Hirano M, Kuroiwa Y, Tanaka S, Matsuoka H, Sato K, Yoshida T. Dysphagia following various of surgical resection for oral cancer. *Ann Otol Rhinol Laryngol* 1992; 101: 138–141
- [3] Maier H, Schwetschke O, Weidauer H. Verminderte Aspiration nach ausgedehnten tumorchirurgischen Eingriffen im Bereich von Mundhöhle und Rachen durch Kehlkopfhochzug. *HNO* 1992; 40: 472–475
- [4] Shestak KC, Myers EN, Ramasastry SS, Jones NF, Johnson JT. Vascularized free-tissue transfer in head and neck surgery. *Am J Otolaryngol* 1993; 14: 148–154
- [5] Tiwari R, Karim AB, Greven AJ, Snow GB. Total glossectomy with laryngeal preservation. *Arch Otolaryngol Head Neck Surg* 1993; 119: 945–949
- [6] Urken ML, Moscoso JF, Lawson W, Biller HF. A systematic approach to the functional reconstruction of the oral cavity following partial and total glossectomy. *Arch Otolaryngol Head Neck Surg* 1994; 120: 589–601
- [7] Effron MZ, Johnson JT, Myers EN, Curtin H, Beery Q, Sigler B. Advanced carcinoma of the tongue. Management by total glossectomy without laryngectomy. *Arch Otolaryngol* 1981; 107: 694–697
- [8] Keyserlingk JR, de Francesco J, Breach N, Rhys-Evans P, Stafford N, Mott A. Recent experience with reconstructive surgery following major glossectomy. *Arch Otolaryngol Head Neck Surg* 1989; 115: 331–338
- [9] Myers E. The role of total glossectomy in the management of cancer of the oral cavity. *Otolaryngol Clin North Am* 1972; 5: 343–355
- [10] Sultan MR, Coleman JJ. Oncologic and functional considerations of total glossectomy. *Am J Surg* 1989; 158: 297–302
- [11] Weber RS, Ohlms L, Bowman J, Jacob R, Goepfert H. Functional results after total or near total glossectomy with laryngeal preservation. *Arch Otolaryngol Head Neck Surg* 1991; 117: 512–515
- [12] Maier H, Zöller J, Tiwari RM. M. masseter- Lappen und Wangenschleimhauttranspositions-lappen zur Rekonstruktion der dorsalen Mundhöhle und des Oropharynx. *Laryngo-Rhino-Otol* 1991; 70: 538–541
- [13] Maier H, Zöller J. Kombination von Velopharyngoplastik und Wangenschleimhauttranspositions-lappen zur primären Rekonstruktion des weichen Gaumens. *HNO* 1992; 40: 306–309
- [14] Lauciello FR, Vergo T, Schaaf NG, Zimmerman R. Prosthodontic and speech rehabilitation after partial and complete glossectomy. *J Prosthet Dent* 1980; 43: 204–211
- [15] Michiwaki Y, Ohno K, Imai S, Yamashita Y, Suzuki N, Yoshida H, Michi K. Functional effects of intraoral reconstruction with a free radial forearm flap. *J Craniomaxillofac Surg* 1990; 18: 164–168
- [16] Bates GJ, McFeeter L, Coman W. Pharyngolaryngectomy and voice restoration. *Laryngoscope* 1990; 100: 1025–1026
- [17] Harrison DF, Thompson AE. Pharyngolaryngoesophagectomy with pharyngogastric anastomosis for cancer of the hypopharynx: review of 101 operations. *Head Neck Surg* 1986; 8: 418–428
- [18] Maniglia AJ, Leder SB, Goodwin WJ, Sawyer R, Sasaki CT. Tracheogastric puncture for vocal rehabilitation following total pharyngolaryngoesophagectomy. *Head Neck* 1989; 11: 524–527
- [19] Mendelsohn M, Morris M, Gallagher R. A comparative study of speech after total laryngectomy and total laryngopharyngectomy. *Arch Otolaryngol Head Neck Surg* 1993; 119: 508–510
- [20] Schechter GL, Baker JW, Gilbert DA. Functional evaluation of pharyngoesophageal reconstructive techniques. *Arch Otolaryngol Head Neck Surg* 1987; 113: 40–44
- [21] Bleach N, Perry A, Cheesman A. Surgical voice restoration with the Blom-Singer prosthesis following Laryngopharyngoesophagectomy and pharyngogastric anastomosis. *Ann Otol Rhinol Laryngol* 1991; 100: 142–147
- [22] Aguilar NV, Olson ML, Shedd DP. Rehabilitation of deglutition problems in patients with head and neck cancer. *Am J Surg* 1979; 138: 501–507
- [23] Conley J. *Concepts in Head and Neck Surgery*. Stuttgart: Thieme; 1970

- [24] Summers GW. Physiologic problems following ablative surgery of the head and neck. *Otolaryngol Clin North Am* 1974; 7: 217–250
- [25] Logeman JA, Bytell DE. Swallowing disorders in three types of head and neck surgical patients. *Cancer* 1979; 44: 1095–1105
- [26] McConnel FM. Analysis of pressure generation and bolus transit during pharyngeal swallowing. *Laryngoscope* 1988; 98: 71–78
- [27] Michiwaki Y, Schmelzeisen R, Hacki T, Michi K. Articulatory function in glossectomized patients with immediate reconstruction using a free jejunum flap. *J Craniomaxillofac Surg* 1992; 20: 203–210
- [28] Walther EK, Rödel R, Deroover M. Rehabilitation der Schluckfunktion bei Patienten mit Pharynxkarzinomen. *Laryngo-Rhino-Otol* 1990; 69: 360–368
- [29] Zöller J, Maier H. Intraoral cheek transposition flap for primary reconstruction of the soft palate. *Int J Oral Maxillofac Surg* 1992; 21: 156–159
- [30] Salibian AH, Allison GR, Strelzow VV, Krugman ME, Rappaport I, McMicken BL, Etchepare TL. Secondary microvascular tongue reconstruction: functional results. *Head Neck* 1993; 15: 389–397
- [31] McConnell FM, Teichgraber JF, Adler RK. A comparison of three methods of oral reconstruction. *Arch Otolaryngol Head Neck Surg* 1987; 113: 496–500
- [32] Hannig C, Wuttge-Hannig A, Hörmann M, Herrmann IF. Kinematographische Untersuchungen des Pathomechanismus der Aspirationspneumonie. *Rofo* 1989; 150: 260–267
- [33] Sessions DG, Zill R, Schwartz SL. Deglutition after conservation surgery for cancer of the larynx and hypopharynx. *Otolaryngol Head Neck Surg* 1979; 87: 779–796
- [34] Bakamjian V, Littlewood M. Cervical skin flaps for intraoral and pharyngeal repair following cancer surgery. *Br J Plast Surg* 1964; 17: 191–210
- [35] Millard DR. Forehead flaps in immediate repair of head, face and jaw. *Am J Surg* 1964; 108: 508–513
- [36] McGregor IA. The temporal flap in intraoral cancer. Its use in repairing the post excisional defect. *Br J Plast Surg* 1963; 16: 318–335
- [37] Ariyan S. The pectoralis major myocutaneous flap: A versatile flap for reconstruction in the head and neck. *Plast Reconstr Surg* 1979; 63: 73–81
- [38] Beak SM, Biller HF, Krespi YP, Lawson W. The pectoralis major myocutaneous island flap for reconstruction of the head and neck. *Head Neck Surg* 1979; 1: 293–300
- [39] Ariyan S. One-stage reconstruction for defects of the mouth using a sternomastoid myocutaneous flap. *Plast Reconstr Surg* 1979; 63: 618–625
- [40] Olivari N. The latissimus flap. *Br J Plast Surg* 1976; 29: 126–128
- [41] Seidenberg B, Rosznak SS, Hurwitt ES. Immediate reconstruction of the cervical esophagus by a revascularized isolated jejunal segment. *Ann Surg* 1959; 149: 162–171
- [42] Taylor GI, Townsend P, Corlett R. Superiority of the deep circumflex iliac vessels as the supply for free groin flaps. *Plast Reconstr Surg* 1979; 64: 595–604
- [43] Yang GF, Chen PJ, Gao YZ, Liu XY, Li J, Jiang SX, He SP. Forearm free skin flap transplantation: a report of 56 cases. *Chin Med J* 1981; 61: 139–141
- [44] Song R, Song Y, Yu Y, Song Y. The upper arm free flap. *Clin Plast Surg* 1982; 9: 27–35
- [45] Dos Santos LF. The vascular anatomy and dissection of the free scapular flap. *Plast Reconstr Surg* 1984; 73: 599–604
- [46] Nassif TM, Vidal L, Bovet JL, Baudet J. The parascapular flap: a new cutaneous microsurgical free flap. *Plast Reconstr Surg* 1982; 69: 591–600
- [47] Aviv JE, Keen MS, Rodriguez HP, Stewart C, Gund E, Blitzer A. Bilobed radial forearm free flap for functional reconstruction of near-total glossectomy defects. *Laryngoscope* 1994; 104: 893–900
- [48] Urken ML, Biller HF. A new bilobed design for the sensate radial forearm flap to preserve tongue mobility following significant glossectomy. *Arch Otolaryngol Head Neck Surg* 1994; 120: 26–31
- [49] Chow LQM. *Head and Neck Cancer*. *N Engl J Med* 2020; 382: 60–72
- [50] Erdmann F, Spix C, Katalinic A, Christ M, Folkerts J, Hansmann J, Kranzhöfer K, Kunz B, Manegold K, Penzkofer A, Tremel K, Vollmer G, Weg-Remers S, Barnes B, Buttman-Schweiger N, Dahm S, Fiebig J, Franke M, Schönfeld I, Haberland J, Imhoff M, Kraywinkel K, Starker A, von Berenberg-Gossler P, Wienecke A. Krebs in Deutschland für 2017/2018. 13. Ausgabe. Robert Koch-Institut (Hrsg) und die Gesellschaft der epidemiologischen Krebsregister in Deutschland e.V. (Hrsg). Berlin 2021; 2021: 1–168
- [51] Johnson DE, Burtneß B, Leemans CR, Lui VVY, Bauman JE, Grandis JR. Head and neck squamous cell carcinoma. *Nat. Rev. Dis. Prim.* 2020; 6: 92
- [52] Chaturvedi AK, Engels EA, Pfeiffer RM, Hernandez BY, Xiao W, Kim E, Jiang B, Goodman MT, Sibug-Saber M, Cozen W, Liu L, Lynch CF, Wentzensen N, Jordan RC, Altekruse S, Anderson WF, Rosenberg PS, Gillison ML. Human papillomavirus and rising oropharyngeal cancer incidence in the United States. *J Clin Oncol* 2011; 29: 4294–4301
- [53] Parker V. Antony van Leeuwenhoek. *Bull Med Libr Assoc* 1965; 53: 442–447
- [54] Hong JJP, Song S, Suh HSP. Supermicrosurgery: Principles and applications. *J Surg Oncol* 2018; 118: 832–839
- [55] Hirche C, Engel H, Seidenstuecker K, Taeger C, Machens HG, Frick A, Harder Y. [Lympho-reconstructive microsurgery for secondary lymphedema: Consensus of the German-Speaking Society for Microsurgery of Peripheral Nerves and Vessels (DAM) on indication, diagnostic and therapy by lymphovenous anastomosis (LVA) and vascularized lymph node transfer (VLNT)]. *Handchir Mikrochir Plast Chir* 2019; 51: 424–433
- [56] Innocenti M, Malzone G, Menichini G. First-in-Human Free Flap Tissue Reconstruction Using a Dedicated Microsurgical Robotic Platform. *Plast Reconstr Surg* 2023; 151: 1078–1082
- [57] van Mulken TJM, Schols RM, Scharmga AMJ, Winkens B, Cau R, Schoenmakers FBF, Qiu SS, van der Hulst RRWJ. First-in-human robotic supermicrosurgery using a dedicated microsurgical robot for treating breast cancer-related lymphedema: a randomized pilot trial. *Nat Commun* 2020; 11: 757
- [58] Haynes WI, de Boutray M, Kennel T, Boetto J. Osteocutaneous radial forearm free flap for anterior cranial base reconstruction: Technical note. *Neurochirurgie* 2021; 67: 606–610
- [59] Wong CH, Wei FC. Anterolateral thigh flap. *Head Neck* 2010; 32: 529–540
- [60] Song YG, Chen GZ, Song YL. The free thigh flap: a new free flap concept based on the septocutaneous artery. *Br J Plast Surg* 1984; 37: 149–159
- [61] Koshima I, Fukuda H, Utunomiya R, Soeda S. The anterolateral thigh flap; variations in its vascular pedicle. *Br J Plast Surg* 1989; 42: 260–262
- [62] Sayyed AA, Abu El Hawa AA, Huffman SS, Deldar R, Bekeny JC, Attinger CE, Fan KL, Evans KK. Vascular Anatomy of the Anteromedial Thigh Flap: A Systematic Review. *Plast Reconstr Surg Glob Open* 2022; 10: e4546
- [63] Koshima I, Fukuda H, Soeda S. Free combined anterolateral thigh flap and vascularized iliac bone graft with double vascular pedicle. *J Reconstr Microsurg* 1989; 1989: 55–61
- [64] Tzouma G, Kopanakis NA, Tsakotos G, Skandalakis PN, Filippou D. Anatomic Variations of the Deep Femoral Artery and Its Branches: Clinical Implications on Anterolateral Thigh Harvesting. *Cureus* 2020; 12: e7867



- [65] Taylor GI, Miller GD, Ham FJ. The free vascularized bone graft. A clinical extension of microvascular techniques. *Plast Reconstr Surg* 1975; 55: 533–544
- [66] Gilbert A. Free vascularized bone grafts. *Int Surg* 1981; 66: 27–31
- [67] Rimmert SM, Majocco AM, Sommer KD, Ahrens KH, Weerda HG. Neue Methode der Zungenrekonstruktion mit neurovaskulären infrahyoidalen Muskelfaszienlappen. *Laryngo-Rhino-Otol* 1994; 73: 198–201
- [68] Rimmert SM, Sommer KD, Majocco AM, Weerda HG. The neurovascular infrahyoid muscle flap: a new method for tongue reconstruction. *Plast Reconstr Surg* 1997; 99: 613–618
- [69] Bootz F. Der freie Unterarmklappen zur Defektdeckung im Pharynx und Mundhöhlenbereich. *HNO* 1988; 36: 462–466
- [70] Bootz F, Becker D, Fliesek J. Funktionelle Ergebnisse und Überlebenswahrscheinlichkeiten bei Tumorpatienten nach Rekonstruktion in Mundhöhle und Oropharynx mit Hilfe des mikrovaskularisierten radialen Unterarmklappens. *HNO* 1993; 41: 380–384
- [71] Drommer RB. Die Rekonstruktion von großen Mundhöhlendefekten mit Hilfe des mikrovaskulär anastomosierten forearm flap. *Schweiz Monatsschr Zahnmed* 1984; 96: 774–778
- [72] Rimmert S, Sommer K, Krappen S, Gehrking E. Plastische Rekonstruktion von Defekten im Bereich des weichen Gaumens – funktionelle und onkologische Aspekte. *Laryngo-Rhino-Otol* 1997; 76: 169–177
- [73] Rimmert S, Müller G, Weerda H. Revaskularisierte überlange Jejunumsegmente in der einzeitigen Wiederherstellung von Stimm- und Sprechfunktion nach totaler Laryngopharyngektomie. *HNO* 1993; 41: 485–490
- [74] Dietz A. Kopf-Hals-Tumoren – Therapie des Larynx/Hypopharynxkarzinoms unter besonderer Berücksichtigung des Larynxorganerhalts. Bremen: Unimed; 2008
- [75] Lange J, Siewert RD. (Hrsg). *Esophageal carcinoma state of the art*. Berlin: Springer; 2000
- [76] Rimmert S. *Moderne Rekonstruktionsverfahren zur Wiederherstellung der Stimm- und Schluckfunktion nach ausgedehnten Tumorresektionen im oberen Aerodigestivtrakt*. Aachen: Shaker; 2000
- [77] Satorius A, Succo G, Mioli P, Merlino G. Reconstruction of the pharynx and cervical esophagus using ileocolic free autograft. *Am J Surg* 1999; 178: 316–322
- [78] Rimmert S. *Expertise Funktionelle Wiederherstellung der oberen Luft- und Speisewege*. Stuttgart: Thieme; 2015. DOI: 10.1055/b-005-143303