

Rekonstruktive Chirurgie des laryngo-trachealen Übergangs

Reconstructive Surgery of the Laryngotracheal Junction



Autorinnen/Autoren

Christian Sittel¹, Assen Koitschev¹, Carola Schön², Karl Reiter²

Institute

- 1 Klinikum der Landeshauptstadt Stuttgart gKAöR, Klinik für Hals-, Nasen-, Ohrenkrankheiten, Plastische Operationen, Standort Katharinenhospital, Haus D, Allgemeine HNO-Heilkunde, Standort Olgahospital: Pädiatrische HNO-Heilkunde, Otologie
- 2 Kinderklinik der Universität München am Dr. Hauner-schen Kinderspital, Klinikum der Universität München, Campus Innenstadt

Schlüsselwörter

Atemwegsstenose, inspiratorischer Stridor, Kehlkopffehlbildung, Atemwegs-chirurgie, Rekonstruktion Trachea, Kehlkopfrekonstruktion

Keywords

airway stenosis, inspiratory stridor, laryngeal malformation, airway surgery, tracheal reconstruction, laryngeal reconstruction

Bibliografie

Laryngo-Rhino-Otol 2024; 103: S148–S166

DOI 10.1055/a-2181-9576

ISSN 0935-8943

© 2024. The Author(s).

This is an open access article published by Thieme under the terms of the Creative Commons Attribution-NonDerivative-NonCommercial-Licence, permitting copying and reproduction so long as the original work is given appropriate credit. Contents may not be used for commercial purposes, or adapted, remixed, transformed or built upon. (<https://creativecommons.org/licenses/by-nc-nd/4.0/>).

Georg Thieme Verlag, Rüdigerstraße 14, 70469 Stuttgart, Germany

Korrespondenzadresse

Prof. Dr. med. Christian Sittel
Klinikum der Landeshauptstadt Stuttgart gKAöR
Klinik für Hals-, Nasen-, Ohrenkrankheiten, Plastische Operationen
Standort Katharinenhospital, Haus D, Allgemeine HNO-Heilkunde
Standort Olgahospital: Pädiatrische HNO-Heilkunde, Otologie
Kriegsbergstr. 60
70174 Stuttgart
Deutschland
c.sittel@klinikum-stuttgart.de

ZUSAMMENFASSUNG

Der laryngotracheale Übergang ist eine anatomische Region mit pathophysiologischen Besonderheiten. Vorliegende Übersichtsarbeit stellt Krankheitsbilder und Fehlbildungen vor, die sich im Kindes- und Jugendalter als auch bei Erwachsenen prä-dilektiv an dieser Lokalisation manifestieren. Das diagnostische Vorgehen wird erörtert. Die Möglichkeiten der operativen Rekonstruktion werden in Abhängigkeit von Pathologie und Lebensalter des Patienten dargestellt.

SUMMARY

The laryngotracheal junction is an anatomical region with special pathophysiological features. This review presents clinical pictures and malformations that manifest pre-dilectively at this localisation in children and adolescents as well as in adults. The diagnostic procedure is discussed. The possibilities of surgical reconstruction are presented depending on the pathology and age of the patient.

Contents

Zusammenfassung	S148	3.4 Systemerkrankungen	S151
Summary	S148	4. Atemwegsstenosen im Kindesalter	S152
1. Klinische Anatomie	S149	4.1 Subglottische Stenosen	S152
2. Diagnostik	S149	4.2 Glottische Stenosen	S152
3. Atemwegsstenosen im Erwachsenenalter	S150	4.3 Supraglottische Stenosen	S152
3.1 Intubations-assoziierte Stenose	S150	4.3.1 Laryngomalazie	S152
3.2 Idiopathische progressive subglottische Stenose (IPSS)	S150	5. Fehlbildungen	S153
3.3 Tracheotomie	S151	5.1 Glottisches web	S153
		5.2 Konnataler Stimmlippenstillstand	S153

5.3	Konatale subglottische Stenose	S154	8.	Offene Rekonstruktion von Atemwegsstenosen	S157
5.4	Dorsale laryngotracheale Spalte	S154	8.1	Cricotracheale Resektion (CTR)	S157
6.	Neubildungen	S155	8.2	Tracheasegmentresektion	S159
6.1	Hämangiome	S155	8.3	Laryngotracheale Rekonstruktion (LTR)	S160
6.2	Zysten des Recessus morgagni/Laryngozele	S155	9.	Spezielle operative Verfahren im Kindesalter	S161
6.3	Subglottische Zysten	S155	9.1	Erweiterte CTR	S161
6.4	Papillomatose	S155	9.2	Laryngotracheale Rekonstruktion mit autologem Schildknorpel	S161
7.	Operative Verfahren	S155	9.3	Rekonstruktion einer dorsalen Kehlkopf-Spalte	S163
7.1	Endoskopische Therapieoptionen bei Atemwegsstenosen	S155	9.4	Endoskopischer Verschluss dorsaler Kehlkopfspalten	S163
7.2	Hochdruck-Balldilatation	S156	9.5	Offener Verschluss dorsaler Kehlkopfspalten	S163
7.3	Anwendung eines Lasers	S157	9.6	Zweizeitiger Verschluss von laryngotrachealen Spalten Typ IV	S165
				Literatur	S165

1. Klinische Anatomie

Der Begriff des „laryngotrachealen Übergangs“ entspringt der klinischen Beobachtung einiger Besonderheiten, die dieser nur wenige Zentimeter lange Abschnitt des oberen Atemwegs bietet. Anatomisch handelt es sich um die Zone, die kranial am Unterrand des subglottischen Abhangs beider Stimmlippen beginnt und sich über den Ringknorpel auf die ersten Trachealspangen erstreckt. Die kaudale Begrenzung ist nicht eindeutig definiert. Besondere Bedeutung erhält dieser Bereich als Prädilektionsstelle einiger Krankheitsbilder, die sich entweder vorwiegend oder gar ausschließlich hier abspielen. Dazu gehören der kindliche „Pseudo-Croup“ bei akuten viralen Infektionen, der echte Croup im Rahmen einer Diphtherie, Atemwegsmanifestationen der Granulomatose mit Polyangiitis (früher M. Wegener), die idiopathische progressive subglottische Stenose sowie die zahlenmäßig besonders bedeutsame narbige subglottische Stenose, etwa nach Langzeitintubation, Tracheotomie oder durch andere Traumata verursacht. Der laryngotracheale Übergang beschreibt mithin die eigentliche Subglottis sowie den Beginn der cranialen Trachea als biologisch homogene, aber anatomisch heterogene Einheit. Besondere Bedeutung scheint dabei dem submukösen Gewebe auf der Ringknorpelplatte zuzukommen. Das Cricoid weist die anatomische Besonderheit auf, als einziger Abschnitt im Atemweg über die komplette Circumferenz vollständig knorpelig durchbaut zu sein. Anders als sein Name suggeriert, ist der Ringknorpel meist elliptisch geformt mit einer V-förmigen Vertiefung der Ringknorpelplatte. Dorsal bildet er die Gelenkflächen für die Arytaenoidknorpel und stützt somit die dorsale Glottis. Über die membrana cricothyroidea ist er elastisch mit dem Schildknorpel verbunden, mittels Kontraktion der Mm. cricothyroidei, als einziger Kehlkopfmuskel innerviert durch den M. laryngeus superior, kippt er die Arytaenoidknorpel nach dorsal und spannt somit die Stimmlippen vor (Rahmenspannung). Die Nn. recurrentes verlassen in Höhe des cranialen Ringknorpels ihren Sulcus zwischen Trachea und Ösophagus und streben nach variantenreicher Aufzweigung auf die Rückseite der Ringknorpelplatte, um über deren cranialen Rand das Larynxinnere zu erreichen.

2. Diagnostik

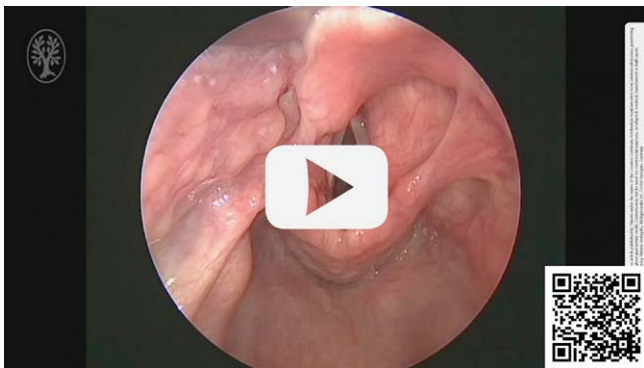Leitsymptom der Erkrankungen des laryngotrachealen Übergangs ist der inspiratorische Stridor. Ein weiterer Rückschluss auf Art und Ausprägung der Stenose ist auditiv jedoch nicht möglich. Der einfachen indirekten Laryngoskopie entgehen subglottische Veränderungen häufig, die transnasale flexible Endoskopie bietet eine höhere diagnostische Sicherheit. Dennoch wird die korrekte Diagnose trotz typischer Symptomatik erstaunlich häufig erst spät gestellt, insbesondere die Fehldiagnose Asthma bronchiale ist nicht selten anzutreffen. Die zuverlässigste diagnostische Maßnahme ist die endoskopische Untersuchung in Kurznarkose mit Hilfe starrer Optiken bzw. Operationsmikroskop. Nur auf diese Weise lassen sich sämtliche Einzelheiten umfassend erkennen und berücksichtigen. Ein weiterer Vorteil ist die Möglichkeit der palpatorischen Untersuchung bzw. Manipulation. Die präoperative diagnostische Endoskopie ist die wichtigste Maßnahme zur korrekten Diagnostik und dem zufolge auch zur korrekten Auswahl des Therapieverfahrens. Ihre Bedeutung sowie die Wichtigkeit der präzisen, akkuraten und reproduzierbaren Ausführung können daher kaum überschätzt werden.

Die einfachste und häufig ausreichende Technik besteht in der kurzen Inspektion in Apnoe. Bei komplexeren Situationen oder simultanen Interventionen sollte die Jet-Ventilation als zuverlässiges und kostengünstiges Verfahren bevorzugt werden. Alternativ ist eine intermittierende Intubation mit einem dünnen Tubus möglich. Hierbei ist darauf zu achten, dass vor der ersten Intubation eine primäre Endoskopie erfolgt, um tubusbedingte Veränderungen zu vermeiden, die eine exakte Diagnose vereiteln können. Sofern Atemwegsstenosen in einer gewissen Regelmäßigkeit untersucht werden, sollten fortgeschrittenere Beatmungsverfahren zur Verfügung stehen, mit denen auch sehr komplexe Beatmungssituationen sicher beherrscht werden können. Zu nennen sind hier die tubuslose supraglottische interpositionierte simultane hoch- und niederfrequente Jet-Beatmung, die Apnoe-Oxygenation mit Highflow-Sauerstoff sowie das Ventrain System. Speziell adaptierte Jet-Ventilation-Geräte gewährleisten eine gute Oxygenierung über längere Zeiträume auch bei sehr kleinen Kindern und Neugeborenen.

Die Lagerung des Patienten entspricht dem Vorgehen bei der Mikrolaryngoskopie, der Kopf ist extendiert, der Hals flektiert

► **Tab. 1** Klassifikation einer Stenose des Atemwegs nach der European Laryngological Society (ELS). Unterlokalisationen: supraglottisch/glottisch/subglottisch/tracheal. Die Summe der Unterlokalisationen wird als Buchstabe angegeben (a = 1 Lokalisation, b = 2 Lokalisationen usw.) Komorbidität: Die Präsenz von kardiopulmonalen Begleiterkrankungen wird mit einem „+“ codiert. Beispiel: Eine isolierte subglottische Stenose mit 60% Einengung bei einem Patienten mit COPD entspräche somit einem Grad IIIa+.

Grad I	Grad II	Grad III	Grad IV
<50% Einengung der Querschnittsfläche	50–70% Einengung der Querschnittsfläche	70–99% Einengung der Querschnittsfläche	Komplette Atresie
Anzahl der Unterlokalisationen	Anzahl der Unterlokalisationen	Anzahl der Unterlokalisationen	Anzahl der Unterlokalisationen
Komorbidität	Komorbidität	Komorbidität	Komorbidität



► **Video 1** Narbige subglottische Stenose nach Intubationsbeatmung.

(Schnüffelposition). Die oft zu beobachtende gleichzeitige Extension des Halses sowie die Unterstützung der Schulterpartie mit einem Lagerungskissen sind zu vermeiden, da sie die Exposition des Larynx erschweren [7].

Mit dem Spatellaryngoskop des Anästhesisten wird der Kehlkopf eingestellt, die Visualisierung erfolgt mit einer 0°-Optik von 30 cm Länge, bei Kindern entsprechend kürzer. Sehr zu empfehlen ist die routinemäßige Videoprojektion und Aufzeichnung. Sie erlaubt allen Beteiligten die simultane Information über die aktuelle Untersuchung und somit über eventuelle Risikosituationen. Die interdisziplinäre Diskussion des Falles anhand der aufgezeichneten hochauflösenden Videos ist außerordentlich hilfreich für die exakte Diagnostik und Therapieplanung.

Nach Optimierung der Bildparameter und Absaugen von Sekreten wird eine langsame Kamerafahrt von supraglottisch bis zur Carina und zurück ausgeführt. Die topographische Relation der Pathologie kann durch Markierungen am Endoskop über einen Fixpunkt (Zahnreihe) zuverlässig erfolgen.

Die Beurteilung der Atemwegsstenose sollte einem strukturierten und reproduzierbaren Verfahren folgen. Die wichtigsten Parameter sind hierbei Stenosegrad, Stenoselänge, Beteiligung von Ringknorpel und Stimmlippenebene, Konsistenz und Aktivitätsgrad. Ein aktuelles Konsensus-Papier der ELS bietet einen guten Leitfaden für die Beurteilung von Atemwegsstenosen [17]. Basierend auf der Cotton-Myer-Klassifikation wurde eine ELS-Klassifikation geschaffen, die einfach anzuwenden und zu memorieren ist

(► **Tab. 1**), aber dennoch mehr Informationen und einen höheren prognostischen Wert bietet [27].

Bei Erwachsenen steht die Dünnschicht-Computertomographie (ggf. mit Kontrastmittel) als bildgebendes Verfahren im Vordergrund, insbesondere bei Stenosen des laryngotrachealen Übergangs. Besonderes Augenmerk liegt auf den Veränderungen des Ringknorpels und der Ringknorpelplatte. Die Kernspintomographie kann bei der progressiven idiopathischen subglottischen Stenose die nahezu pathognomonische submuköse Weichteilverdickung oft gut darstellen. Dreidimensionale Rekonstruktionen können es erleichtern, die Topographie der Stenose rasch zu erfassen.

Im Kindes- und insbesondere Kleinkindesalter sind dagegen bildgebende Verfahren aufgrund des schwachen Kontrastes zwischen Knorpelstrukturen und umgebendem Weichteil nur bei speziellen Fragestellungen von Bedeutung.

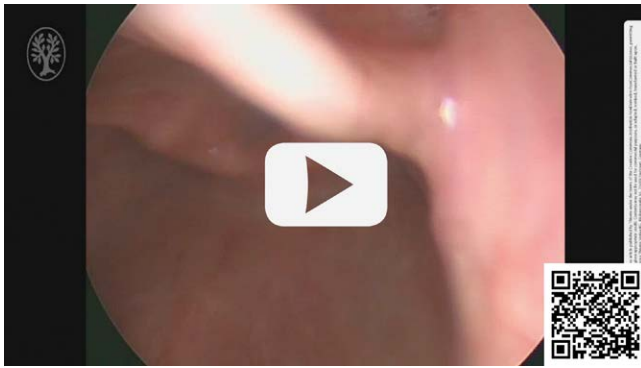
3. Atemwegsstenosen im Erwachsenenalter

3.1 Intubations-assoziierte Stenose

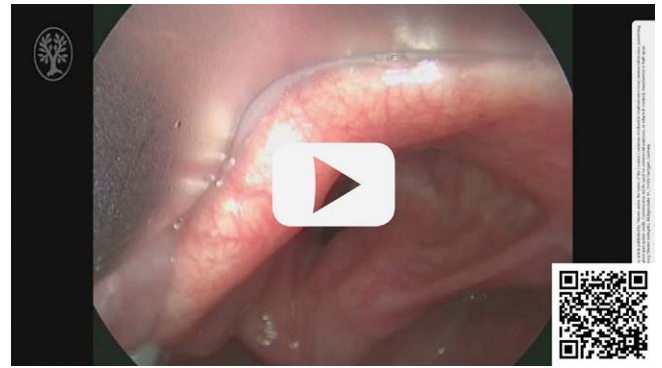Im Erwachsenenalter ist die Ausbildung einer Trachealstenose durch Intubation ein seltenes Ereignis (► **Video 1**). Neben der Länge der Tubusverweildauer [20] ist insbesondere ein eventuelles Intubationstrauma von Bedeutung, wie es insbesondere in Notfallsituationen auftreten kann. Der zugrunde liegende Pathomechanismus ist nicht abschließend geklärt, eine multifaktorielle Genese ist jedoch zu vermuten. Als zusätzliche Risikofaktoren gelten eine individuelle Disposition sowie ein ösophago-laryngealer Reflux. Die Abgrenzung insbesondere zur idiopathischen subglottischen Stenose kann schwierig sein. Als Grundregel gilt, dass bei einer Zeitspanne von mehr als 2 Jahren zwischen stattgehabter Intubation und erstmaligem Auftreten von Symptomen ein Zusammenhang als unwahrscheinlich gelten muss. Typischerweise manifestiert sich die intubations-assoziierte Stenose in Höhe des Ringknorpels und ist kurzstreckig. Im frühen Stadium der Stenosenbildung, vor Abschluss der vollständigen narbigen Durchbauung, kann eine endoskopische Therapie erfolgreich sein.

3.2 Idiopathische progressive subglottische Stenose (IPSS)

Die IPSS betrifft nahezu ausschließlich Frauen im gebärfähigen Alter (► **Video 2**). Die Symptomatik des inspiratorischen Stridors entwickelt sich zumeist über Jahre, akzelerierte Verläufe sind jedoch mög-



► **Video 2** Typisches Bild einer idiopathischen progressiven subglottischen Stenose (IPSS). Diese Erkrankung kommt nahezu ausschließlich Frauen im gebärfähigen Alter vor.



► **Video 3** Die sogenannte "A-Frame"-Deformität der Trachea entsteht typischerweise nach dem Verschluss eines Tracheostomas.

lich [29]. Ein auslösendes Ereignis muss durch die sorgfältige Anamnese ausgeschlossen werden, eine länger als 2 Jahre zurückliegende Intubation kann als ätiologisch unbedeutend gelten. Besonderes Augenmerk sollte dem Ausschluss einer Systemerkrankung gelten, insbesondere einer Polyangiitis mit Granulomatose (Morbus Wegener). Während Schwangerschaften sind beschleunigte Krankheitsverläufe typisch. In Kombination mit der eindeutigen Geschlechtsdisposition wurde dies von jeher als Hinweis auf einen möglichen Zusammenhang mit dem Stoffwechsel weiblicher Sexualhormone gewertet. Die Studienlage ist bislang hierzu widersprüchlich, in jüngster Zeit gibt es jedoch Hinweise, dass eine Dysbalance zwischen verschiedenen Typen von Östrogen- und Progesteronrezeptoren ätiologisch bedeutsam sein könnten, deren Bedeutung für die Wundheilung an anderer Stelle dokumentiert werden konnte [4–6]. Das endoskopische Erscheinungsbild ist uneinheitlich, zeigt jedoch immer eine unauffällige epitheliale Oberfläche, zumeist mit submukösen, korkenzieherartigen Narbensträngen. Nahezu pathognomonisch ist eine Vermehrung des submukösen Gewebes insbesondere im Bereich der Ringknorpelplatte, das nosologisch nicht zuzuordnen ist. In der Literatur werden zahlreiche ätiologische Modelle diskutiert, die vom ösophagotrachealen Reflux über Mikrotraumen durch Hustenanfälle bis hin zu chronischen Mykoplasmeninfektionen reichen [3, 8, 9]. Keines dieser Erklärungsmodelle kann jedoch das klinische Erscheinungsbild, den Verlauf der Erkrankung und insbesondere die Geschlechtsverteilung plausibel erklären. Entsprechend uneinheitlich sind die Vorschläge zur Therapie. Einige Autoren interpretieren die IPSS als fibrosierende Entzündung im Sinne einer begrenzten oder lokalisierten Systemerkrankung, woraus gefolgert wird, dass eine operative Sanierung den pathophysiologischen Prozessen unzureichend gerecht werde. Die Anwendung endoskopischer Verfahren, üblicherweise bestehend aus laserchirurgischen Maßnahmen, ggf. in Kombination mit einer Hochdruck-Balldilatation sowie intraläsionalen Injektionen mit Kortikosteroiden, zeigen sich jedoch in vielen Serien eher enttäuschende Ergebnisse mit insbesondere hoher Behandlungsfrequenz bei nur kurzen symptomfreien Intervallen [19, 23].

Die offene operative Rekonstruktion zielt darauf ab, die Zonen der Pathologie möglichst vollständig zu entfernen. Das Verfahren

der Wahl ist die cricotracheale Resektion (CTR, s. Kap. Operative Verfahren) - Entsprechende Daten in der Literatur zeigen überwiegend gute bis sehr gute Ergebnisse [1, 2, 10]. Dem gegenüber stehen jedoch ein höherer Aufwand sowie ein nicht zu unterschätzendes Komplikationsrisiko gerade in dieser Patientengruppe, die sich durch eine höhere Re-Stenosierungstendenz von anderen Stenoseformen unterscheidet.

3.3 Tracheotomie

Die häufigste Form der Tracheotomie-assoziierten Trachealstenose besteht in der sogenannten "A-Frame"-Deformation (► **Video 3**). Ursächlich ist ein Verlust von Trachealvorderwand, wie er iatrogen durch eine zu großzügige Resektion (insbesondere bei einem nekrotisierten Björk-Lappen) oder nach perioperativer Infektion mit nachfolgender Nekrose ausbildet. Die fehlende Vorderwandstabilität führt zu einer Instabilität der Trachealseitenwände, die sich dann nach Art der Form des Buchstaben A medialisieren. Für diesen Zustand wurde auch der treffende Begriff der "pseudoglottischen" Stenose gefunden. Ein weiterer wesentlicher Risikofaktor ist die Verletzung des Cricoids im Rahmen der Tracheotomie, in deren Folge sich eine chronische Perichondritis mit anschließender Stenosierung ausbildet. Abhängig von der individuellen Situation sind selbstverständlich auch andere Schädigungsmuster anzutreffen. Die initial vermutete höhere Frequenz von laryngotrachealen Stenosen nach dilatativer Punktionstracheotomie lässt sich weder statistisch noch nach eigener Beobachtung verifizieren [14].

3.4 Systemerkrankungen

In der Mehrzahl der Fälle lassen sich Systemerkrankungen durch eine ausführliche Anamnese bzw. durch das Vorliegen von weiteren Manifestationen bestätigen. Insbesondere bei der Polyangiitis mit Granulomatose kann es zu einem larvierten Erstbefund im Bereich des subglottischen Larynx kommen [28]. Die endoskopische Diagnostik zeigt in den meisten Fällen ein typisches Bild, hingegen können sowohl Biopsien als auch die serologischen Parameter gerade in der Frühphase nicht immer Klarheit schaffen. Zur Abklärung einer idiopathischen subglottischen Stenose, die in der Abgrenzung zu larvierten Systemerkrankungen schwierig sein kann, ist eine vollständige Diagnostik im Sinne eines Ausschlussverfahrens obligat.

4. Atemwegsstenosen im Kindesalter

4.1 Subglottische Stenosen

Der Ringknorpel ist als einziger Abschnitt im Atemweg vollständig knorpelig durchbaut und weist schon physiologisch den geringsten Querschnitt auf. Gemeinsam mit zahlreichen weiteren Faktoren macht dies das Cricoid zur Prädilektionsstelle für die Ausbildung von Stenosen. Entsprechend findet sich hier die größte Anzahl aller erworbenen und angeborenen Krankheitsbilder, die zu einer Einengung des Lumens führen können. Intubations-assoziierte Läsionen bleiben mit Abstand die größte Gruppe.

In der Perinatalmedizin ist die Vermeidung eines Tracheostomas ein hohes Ziel. Anders als in der Erwachsenen-Intensivmedizin werden dafür auch längere Intubationszeiten in Kauf genommen. Dies beruht nicht nur auf dem verständlichen Wunsch, eine zusätzliche Traumatisierung und Stigmatisierung des Kindes und der Angehörigen zu vermeiden. Vielmehr ist Neonatologen bewusst, dass eine frühkindliche Tracheotomie ein erhebliches Risiko für das Kind darstellt. Dies gilt nicht nur für den operativen Eingriff selbst, der sich technisch erheblich von den Verfahren im höheren Lebensalter unterscheidet und auch für einen geübten Operateur eine Herausforderung darstellt. Denn auch nach erfolgreicher Anlage und Abheilung eines Tracheostomas bleibt ein erhebliches Risiko bestehen: Die Kombination aus geringen Halsdimensionen mit meist gut ausgebildetem subkutanem Fettgewebe und insgesamt nur geringer Reserve bei Apnoephasen führt zu einer hohen Gefährdung gegenüber einer akzidentiellen Kanüldenlokation. Bei Säuglingen ist nach Entfernung der Trachealkanüle der Tracheostomakanal durch die umgebenden Halsweichteile unmittelbar funktionell verschlossen. Nicht selten wird dies erst bemerkt, wenn die kompensatorische Reserve bereits aufgebraucht ist. Es kommt daher immer wieder zu Todesfällen durch Verlegung bzw. Dislokation einer Kanüle bei ansonsten reizlosem Tracheostoma. Anders als in jedem anderen Lebensalter stellt daher das Tracheostoma bei Säuglingen ein besonders zu beachtendes Risiko der Atemwege dar. Daraus leitet sich die Notwendigkeit einer permanenten Überwachung der Respiration ab. Wegen dieser erhöhten Mortalität sollte die Anlage eines Tracheostomas im Alter bis zu 18 Monaten nur bei fehlenden Alternativen unternommen werden. Diese Arbeit stellt andere, evtl. auch aufwendig erscheinende Therapieverfahren vor, die intensiv angewandt und ausgenutzt werden sollten, um möglichst dem Ziel der Tracheostomavermeidung nahe zu kommen.

4.2 Glottische Stenosen

Die **Interarytaenoidfibrose** ist eine typische, aber wenig bekannte Komplikation nach Intubation. Durch eine Narbenbildung in der hinteren Kommissur entsteht eine mechanische Fixierung und/oder Ankylose der Arytaenoidknorpel. Die Abgrenzung zum neurogenen Stimmlippenstillstand ist klinisch schwierig, die Prüfung der passiven Mobilität der Arytaenoidknorpel im Rahmen einer Mikrolaryngoskopie stellt den diagnostischen Goldstandard dar (► **Video 4**). Die operative Therapie muss, wie bei allen glottischen Stenosen, auf einen möglichst guten Kompromiss zwischen Stimme und Atmung abzielen. Zwar vermeidet die Tracheotomie dieses Dilemma weitgehend, wird aber zumeist als nicht akzeptabel empfunden, so dass eine gewisse Stimmverschlechterung als Preis einer Tracheostomavermeidung in Kauf genommen wird. Für die Wahl des operativen

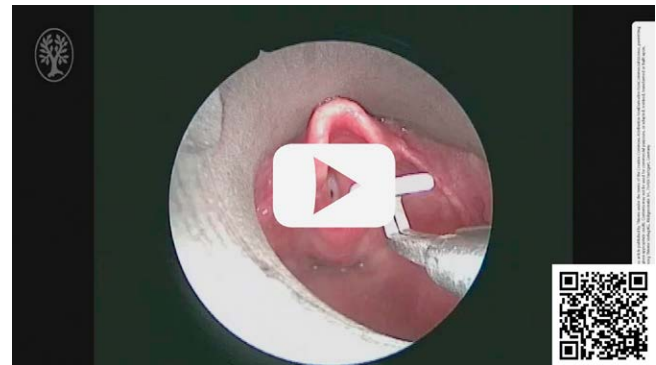
Vorgehens sind zahlreiche individuelle Faktoren maßgeblich, zumeist ist mindestens eine subtotale Arytaenoidektomie erforderlich. Falls dies nicht ausreicht, muss eine Erweiterung der Ringknorpelplatte im Sinne einer posterioren laryngotrachealen Rekonstruktion (LTR, s. Kap. Operative Verfahren) erfolgen. Nur in sorgfältig ausgewählten Fällen milder Interarytaenoidfibrosen kann eine alleinige laserchirurgische Narbentrennung ausreichend sein, die dann aber immer mit einer passageren Laterofixation kombiniert werden muss.

4.3 Supraglottische Stenosen

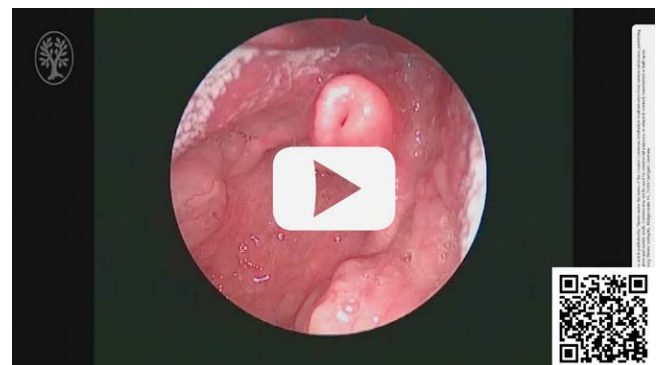
4.3.1 Laryngomalazie

Die häufigste Ursache für den Stridor des Neugeborenen liegt in Veränderungen der Supraglottis, die zu einer Kollapsneigung bei Inspiration führen. Als Oberbegriff hat sich der Begriff der Laryngomalazie durchgesetzt, der das funktionelle Zusammenspiel aus Unreife des juvenilen Larynx, die eine Instabilität der Epiglottis zur Folge hat und eine relative Hypertrophie der Schleimhaut in der Region der Arytenoidknorpel beschreibt. Meist ist auch eine Verkürzung der aryepiglottischen Falten im Sinne einer diskreten Fehlbildung anzutreffen. Die instabile Epiglottis und die hypertrophe Schleimhaut der Stellknorpel können durch den Strom der Atemluft in die Glottis eingesaugt werden (► **Video 5**).

In bis zu 60 % aller Säuglinge mit Stridor wird eine *Laryngomalazie* als primäre Ursache gefunden. Das stridoröse Atemgeräusch setzt typischerweise am Tag der Geburt oder wenige Tage später



► **Video 4** Fixation der Aryknorpel durch eine Interarytaenoidfibrose.



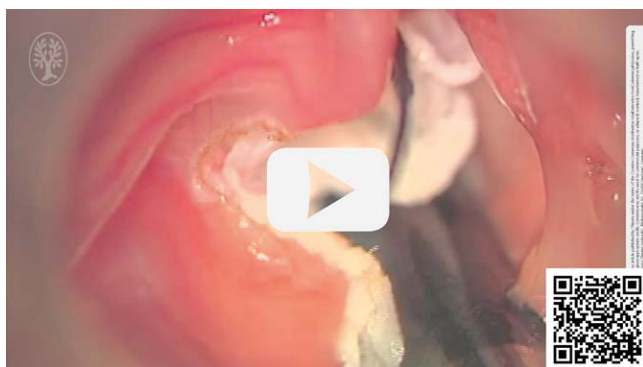► **Video 5** Typische Laryngomalazie mit eingerollter Epiglottis und Schleimhautüberschuss der Aryknorpel bei verkürzter aryepiglottischer Falte. Das Video zeigt die Insuffizienz des Kehlkopfengangs in Spontanatmung.

ein. Besonders auffällig ist die Verschlechterung der Symptomatik bei Anstrengung, z. B. beim Trinken oder Schreien. Die Stimme ist völlig unbeeinträchtigt. Das Atemgeräusch kann lageabhängig sein und verringert sich meist in Bauchlage. Der in der Regel niederfrequente inspiratorische Stridor nimmt meist im Verlauf der ersten Lebensmonate zu und erreicht unbehandelt ein Maximum 3 bis 6 Monate nach der Geburt. Mit dem Wachstum des Kindes kommt es in der Regel zu einer spontanen Besserung des Atemgeräusches, so dass in über 90 % der Fälle nach dem 18. Lebensmonat keine Auffälligkeiten mehr vorliegen. In ca. 10 % der Fälle kann die chronische Obstruktion der Atemwege jedoch zu Apnoen, Behinderung der Nahrungsaufnahme mit Gedeihstörungen, Gewichtsverlust und pulmonaler Belastung führen. Diese schwere Form der Laryngomalazie bedarf einer weiteren Abklärung, um mögliche chirurgische Behandlungsoptionen zu prüfen. Aber auch leichtere Formen können eine Indikation für eine minimal-invasive Therapie sein, insbesondere wenn die Eltern in konstanter Sorge wegen der bedrohlich empfundenen Atemgeräusche sind.

Die unterschiedlichen Formen der *Laryngomalazie* haben Niederschlag in zahlreichen Klassifikationen gefunden. Unter dem Oberbegriff Supraglottoplastik werden sämtliche Maßnahmen zur Stabilisierung des Kehlkopfingangs zusammengefasst. Die Durchtrennung der zumeist verkürzten aryepiglottischen Falten führt durch die natürliche Elastizität der Epiglottis zu einer verringerten Prolapsneigung in Richtung Glottis. Bei Schleimhauthypertrophie in der Region der cartilaginee cuneiforme und corniculata ist deren Reduktion unter strenger Schonung der hinteren Kommissur angezeigt. In seltenen Fällen ist es notwendig, die Epiglottis mittels Reduktion der Schleimhaut an ihren freien Rändern zu „trimmen“.

Die Supraglottoplastik (► **Video 6**) ist ein gut reproduzierbarer Eingriff überschaubaren Schwierigkeitsgrades. Essentiell sind eine optimale Exposition und maximal gewebeschonende Technik. Komplikationen drohen nur bei einem zu aggressiven Vorgehen. Die lokale Gewebereaktion bleibt so gering, dass eine Extubation direkt nach dem Eingriff möglich ist. Das Neuauftreten einer Schluckstörung wird selten und dann nur passager beobachtet.

Die schwerwiegendste Komplikation besteht in der Ausbildung einer supraglottischen Stenose durch überschießende Vernarbung. Die beste Prophylaxe besteht in einer zurückhaltenden Schleimhautresektion und penibler Schonung der hinteren Kommissur.



► **Video 6** Die chirurgische Behandlung der Laryngomalazie richtet sich nach dem Befund, wobei die wesentlichen Schritte eine Reduktion der Schleimhaut der Aryknorpel und Auflösen der verkürzten aryepiglottischen Falten beinhalten.

Die hohen Erfolgsraten von über 95 %, die minimale Invasivität sowie die Möglichkeit der simultanen Ausführung im Rahmen einer diagnostischen Endoskopie machen die Supraglottoplastik zu einem eleganten und effektiven Verfahren, das niederschwellig indiziert werden sollte.

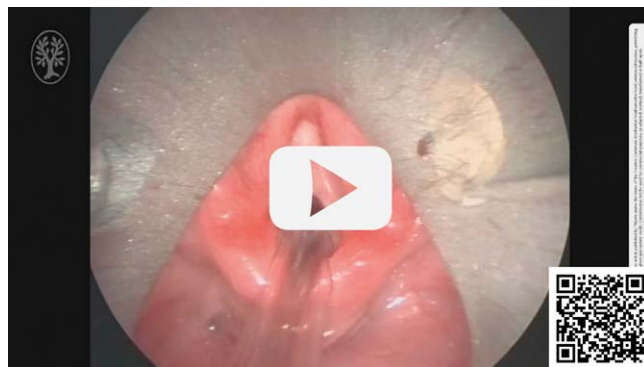5. Fehlbildungen

5.1 Glottisches web

Das *konatale* „Web“ beschreibt eine angeborene Synechieung beider Stimmlippen, die typischerweise die ligamentären Anteile der Glottis betrifft. Die Diagnostik ist endoskopisch meist augenfällig, geringer ausgeprägte Befunde werden aber bei flexibler Endoskopie nicht selten übersehen, weil die Stimmlippen passiv aneinander gelagert erscheinen. Obwohl es meist als zarte und kurzstreckige Membran imponiert, handelt es sich um eine komplexe Fehlbildung unterschiedlichen Ausmaßes, die anterokeudal immer den Ringknorpel erreicht (► **Video 7**). Die Therapie richtet sich nach der Ausdehnung des Befundes: ist die glottische Stenose atemwirksam steht die Normalisierung der Atmung im Vordergrund. Langfristig muss aber das Ziel der möglichst wenig gestörten Stimmbildung bedacht werden. Die alleinige Durchtrennung oder gar Durchstoßung ist daher nicht ausreichend und sollte nur im Notfall angewendet werden. Ein nicht adäquates alleiniges Durchtrennen der Membran kann zu Zunahme der Stenose bis zur kompletten Atresie der Glottis führen. Therapie der Wahl ist die endoskopische Auftrennung der Synechie mit passagerer Einlage eines Platzhalters. Eine Tracheotomie, auch passager, sollte vermieden werden. Dieser Eingriff ist ab einem Gewicht von etwa 10 kg gut möglich. Bis zu diesem Zeitpunkt kann eine passagere Glottiserweiterung sinnvoll sein. Die primär definitive Rekonstruktion ist nur bei simultanen laryngealen Fehlbildungen, insbesondere einer subglottischen Stenose, im Einzelfall angezeigt.

5.2 Konnataler Stimmlippenstillstand

Der *konatale beidseitige Stimmlippenstillstand* ist vermutlich neurogenen Ursprungs. Eine genaue pathophysiologische Erklärung ist nicht bekannt. Die Position der stillstehenden Stimmlippen kann stark variieren und für unterschiedliche klinische Belastung der Kinder sorgen.



► **Video 7** Die angeborene Synechieung beider Stimmlippen ist eine komplexe Fehlbildung unterschiedlichen Ausmaßes, die anterokeudal immer den Ringknorpel erreicht.

Auch für den erfahrenen Untersucher kann die Beurteilung der Stimmlippenmobilität beim Neugeborenen sehr schwierig sein und stellt eine der wenigen eindeutigen Indikationen für die flexible Endoskopie am wachen Kind dar. Eine Ko-Manifestation von einem Stimmlippenstillstand und einer Laryngomalazie kommt regelhaft vor. Daher sollte bei der Abklärung eines Stridors bei Laryngomalazie, die Mobilität der Stimmlippen sicher beurteilt werden.

Die Elektromyographie ist in diesem Lebensalter nicht sinnvoll einsetzbar.

Das spontane Einsetzen der Motilität der Glottis ist beschrieben und konnte auch am eigenen Krankengut mehrfach nachvollzogen werden. Daher sollten ablativ Glottiserweiterungen erst nach dem 12. Lebensmonat erwogen werden. Bis zu diesem Zeitpunkt kann, abhängig von der klinischen Symptomatik, die Anlage eines Tracheostomas unvermeidbar sein, obwohl dies gerade in dieser Altersgruppe mit einer nicht unerheblichen Morbidität verbunden ist. Im Einzelfall kann eine passagere Lateralisation einer Stimmlippe mittels eines Zugfadens für Verbesserung der Respiration sorgen und die Anlage eines Tracheostomas vermeiden helfen.

5.3 Konnatale subglottische Stenose

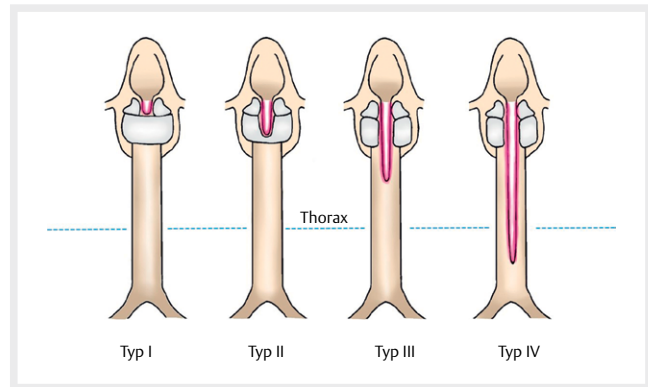
Eine genuine Hypoplasie des Ringknorpels hat einen reduzierten Durchmesser zur Folge, der je nach Ausprägung zu primärer Obstruktion der Atmung des Neugeborenen führen kann. Führt diese Obstruktion zu einer notfallmäßigen Intubation des Kindes nach der Geburt, ist die Stenose später kaum von einem Intubationstrauma zu unterscheiden.

Die konnatale Ringknorpelstenose zeichnet sich durch einen überwiegend inspiratorischen Stridor aus, der unmittelbar postpartal oder wenige Wochen nach Geburt auftritt. Äußere Ursachen und insbesondere eine Intubation liegen typischerweise nicht vor. Für die Diagnostik ist die starre Endoskopie bei erhaltener Spontanatmung das Mittel der Wahl. Dies muss mit besonderer Vorsicht geschehen, da nur leichte zusätzliche Schleimhautschwellungen zu einem vollständigen Verschluss des restlichen Lumens führen können. Bildgebende Verfahren sind in der Diagnostik nicht hilfreich.

Falls eine Intubation unumgänglich ist, sollte sie mit einem möglichst dünnen Tubus und für kurze Zeit erfolgen. Eine Tracheotomie kann und sollte tunlichst vermieden werden, da eine Ringknorpelerweiterung unmittelbar nach Diagnose möglich ist. Goldstandard in der Behandlung der konnatalen Ringknorpelstenose ist die laryngotracheale Rekonstruktion (Auto-LTR, s. Kap. Operative Verfahren) mit autologem Schildknorpel (► **Abb. 1a-c**). Diese ist auch bei Frühgeborenen ab 1000g Geburtsgewicht möglich.

5.4 Dorsale laryngotracheale Spalte

Eine Spaltbildung im dorsalen Larynx wird mit Aspiration, rezidivierenden respiratorischen Infekten und Gedeihstörung klinisch auffällig [16]. Die Ränder der Spalten lagern sich passiv einander an, für die Diagnostik ist die Palpation der Ringknorpelplatte unter aktiver Aufspreizung der hinteren Kommissur entscheidend, dies ist nur im Rahmen einer Mikrolaryngoskopie möglich. An die Prüfung auf das Vorliegen einer Larynxspalte sollte bei der endoskopischen Diagnostik einer Ösophagusatresie aufgrund einer überzufälligen Assoziation beider ebenfalls immer gedacht werden [13].



► **Abb. 1** Einteilung der Larynxspalten nach Benjamin und Inglis.

Die klinische Einteilung der Spaltenausdehnung wurde durch Benjamin und Inglis (► **Abb. 1**) anhand anatomischer und prognostischer Kriterien definiert und hat sich in der Praxis bewährt.

Ausgedehntere Formen mit Spaltbildung über das Cricoid hinaus (Typ III nach Benjamin und Inglis) oder bis in die intrathorakale Trachea reichend (Typ IV) führen meist schon in der Neonatalzeit zur respiratorischen Insuffizienz durch rezidivierende Aspirationen und pulmonale Infektionen aufgrund der über eine weite Strecke fehlenden Trennung von Ösophagus und Atemweg. Ein typisch hinweisendes Phänomen bei der meist nötigen Intubation ist die posteriore Dislokation des Endotrachealtubus, häufig gelingt nur eine endoskopische Intubation.

Typ IV-Spalten sind extrem selten und meist mit weiteren Fehlbildungen oder genetisch definierten Syndromen assoziiert [24].

An Komorbiditäten wurden Frühgeburtlichkeit, weitere tracheobronchiale Malformationen, Mikrogastrie und diverse gastrointestinale oder kardiale Fehlbildungen neben neurologischen Beeinträchtigungen berichtet [24]. Diese erfordern einen multidisziplinären diagnostischen und therapeutischen Ansatz, der neben vielem anderen in der Regel eine Tracheotomie und chronische Heimbeatmung sowie perkutane Sondenernährung meist über PEJ über die ersten Lebensjahre beinhaltet. Allerdings sollte der Schweregrad weiterer tracheobronchialer Malformationen sowie von Komorbiditäten an anderen Organsystemen minutiös abgeklärt werden, bevor eine Entscheidung zur operativen Therapie ab initio getroffen wird.

Leichtere Formen (Grad I und II nach Benjamin und Inglis) können endoskopisch angegangen werden (► **Video 10**). Wenn die gesamte Ringknorpelplatte betroffen ist (Grad III) bietet die offene Rekonstruktion über eine Laryngofissur wesentlich höhere Erfolgsaussichten. Die operative Rekonstruktion niedriggradiger Larynxspalten erfolgt unmittelbar nach Diagnose ungeachtet des Lebensalters, falls keine anderweitigen Kontraindikationen vorliegen (z. B. niedriges Körpergewicht bei Frühgeborenen).

Neugeborene mit Typ IV Spalten benötigen eine initiale intensivmedizinische Stabilisierung und an klinischer Toleranz und Stabilität orientiertes sequentielles therapeutisches Vorgehen. Die historische Mortalität von über 90% konnte in spezialisierten Zentren auf unter 20% gesenkt werden. Die Anlage eines Tracheostomas und die operative Korrektur zumindest des intrathorakalen trachealen Anteils

der Spalte zur Absicherung der Trachealkanülenlage sowie die Anlage eines Gastrostomas mit jejunalem Schenkel sind dringende erste Schritte. Diese Eingriffe machen den Einsatz einer Herzlungenmaschine oder ECMO erforderlich, wofür zunächst ein gewisses Körpergewicht erreicht werden muss. Der operative Verschluss der Larynxspalte wird in einem weiteren Schritt in der Regel etwa 2 bis 3 Monate später je nach klinischem Verlauf durchgeführt.

6. Neubildungen

6.1 Hämangiome

Bei den konnatalen Neubildungen handelt es sich überwiegend um **Hämangiome**, die bevorzugt in der Subglottis auftreten. Die früher häufig indizierte laserchirurgische Therapie der konnatalen Hämangiome (▶ **Video 8**) im Atemweg ist inzwischen von der medikamentösen Therapie mit Propanolol vollständig verdrängt worden. Die klinische Erscheinung der subglottischen Hämangiome ist häufig relativ unspezifisch und dadurch schwierig von anderen Läsionen zu unterscheiden. Auf Grund der Lokalisation verbietet sich eine Probeentnahme. Daher ist bei klinischem Verdacht eine probatorische gewichtsadaptierte medikamentöse Behandlung mit einem Beta-Blocker die Therapie der Wahl. Bei zutreffendem Verdacht ist innerhalb von wenigen Tagen mit einer ersten Besserung zu rechnen. Bei den wenigen, nicht auf die konservative Therapie ansprechenden Befunde können, die in den weiteren Abschnitten beschriebenen rekonstruktiven Operationsmöglichkeiten zum Einsatz kommen.

6.2 Zysten des Recessus morgagni/Laryngozeilen

Eine Aussackung des Recessus morgagni zwischen Stimmlippe und Taschenfalte kann erhebliche Ausmaße annehmen und zu einer Obstruktion des Atemwegs führen. Eine solche Aussackung ist im Kleinkindalter im Sinne einer Zyste abgekapselt. Die Therapie beinhaltet in den meisten Fällen eine Marsupialisation der Zyste. Diese ist in der Regel danach ausreichend drainiert.

6.3 Subglottische Zysten

Bei der subglottischen Zysten handelt es sich um vermutlich degenerative aufgetriebene Mukosadrüsen, die typischerweise im laryn-

gotrachealen Übergang bei Frühchen (▶ **Abb. 2**) auftreten können. Diese sind singulär, aber auch multilokulär zu finden und können bei entsprechender Größenzunahme für erhebliche Atemobstruktion sorgen. Die Therapie beinhaltet eine Marsupialisation und ggf. Ballondilatation des Lumens im betroffenen Bereich. Da es sich in der Regel um sehr junge Säuglinge handelt, kann die Zusammenarbeit zwischen Anästhesisten und HNO-Arzt bei der Prozedur sehr anspruchsvoll sein.

6.4 Papillomatose

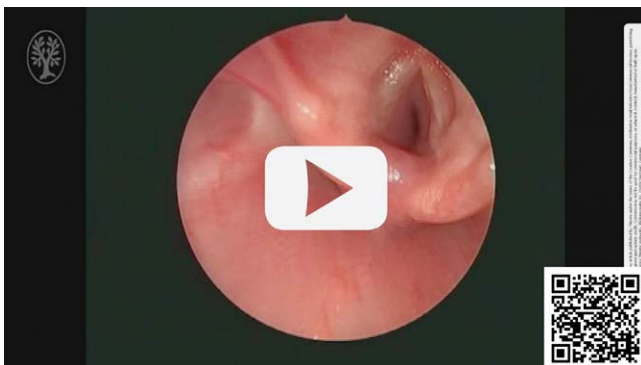
Die juvenile Papillomatose der oberen Atemwege ist eine relativ seltene Erkrankung, sollte jedoch differentialdiagnostisch immer bei einem Stridor im Säuglingsalter (▶ **Video 9**) berücksichtigt werden. Auf Grund der Komplexität des Krankheitsbildes kann sie im Rahmen dieser Arbeit nicht vertieft dargestellt werden.

7. Operative Verfahren

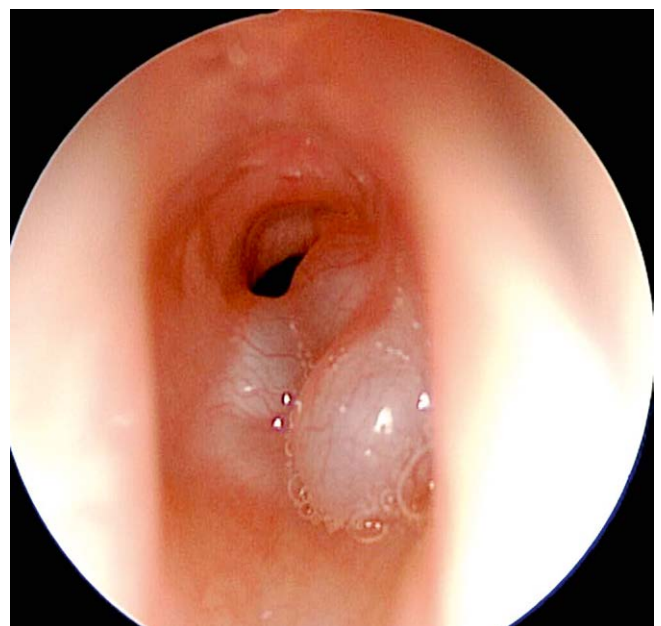7.1 Endoskopische Therapieoptionen bei Atemwegsstenosen

Endoskopische Therapieverfahren haben den großen Vorteil, dass sie direkt den diagnostischen Schritten angeschlossen werden können. Ein weiterer Vorteil ist die geringere Morbidität im Vergleich zu offenen chirurgischen Verfahren.

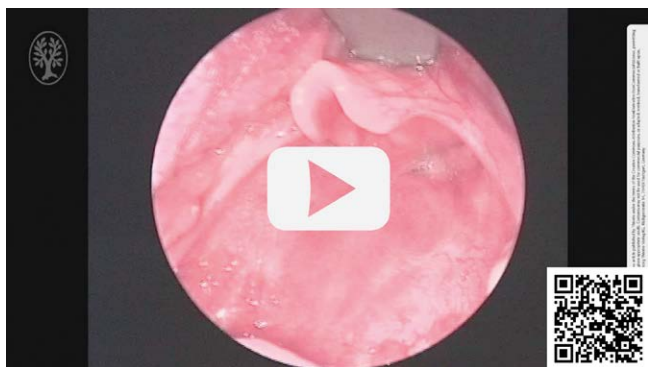
Auf der anderen Seite bringen sie, insbesondere in Bezug auf das Atemwegsmanagement, besondere Herausforderungen an das gesamte interdisziplinäre Team mit. Bei sehr kleinen Kindern oder risikoreichen Interventionen ist daher eine sehr eng abgestimmte Kooperation zwischen Anästhesisten und Chirurgen unentbehrlich. Dazu gehört eine genaue Planung, einschließlich der postoperativen Phase, der Behandlung und die videobasierte Darstellung für das gesamte Team im OP-Raum.



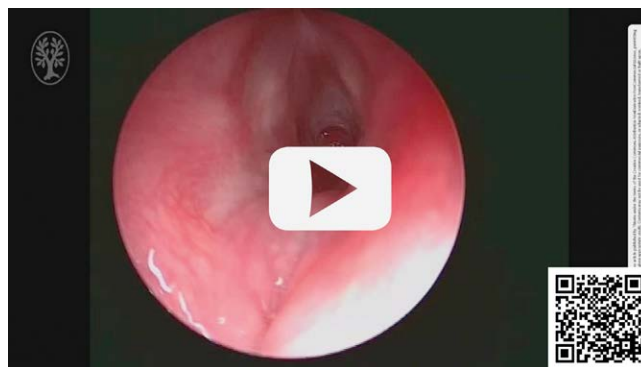▶ **Video 8** Subglottische Stenose bei Hämangiom. Nach Einleitung der medikamentösen Therapie ist innerhalb von wenigen Tagen mit klinischer Besserung zu rechnen.



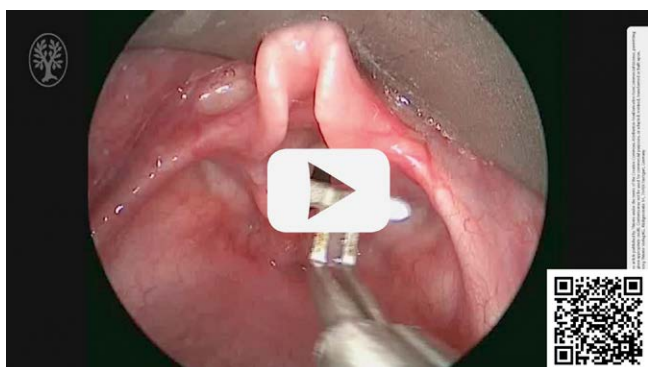▶ **Abb. 2** Subglottische Zysten bei einem ehemaligen Frühchen.



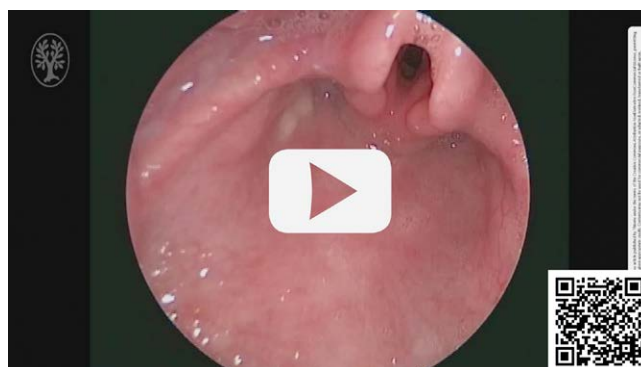► **Video 9** Glottische Papillomatose bei einem Säugling.



► **Video 11** Subglottische Stenose infolge einer Intubationsbeatmung bei einem Säugling vor einer Ballondilatation.



► **Video 10** Dorsale Kehlkopfspalte mit einer Ausdehnung in die zervikale Trachea (Typ III).



► **Video 12** Minimale Reststenose subglottisch nach zweimaliger Ballondilatation beim Säugling in ► **Video 11**.

7.2 Hochdruck-Ballondilatation

Bei diesem Verfahren werden im Rahmen einer direkten (Mikro)Laryngoskopie Hochdruckballons in Höhe der Stenose appliziert und aufgepumpt (► **Video 11**). Die auf dem Markt vorhandenen Produkte bedienen eine sehr enge therapeutische Nische und sind entsprechend kostspielig. Die Eigenschaften der verschiedenen Ballons sind durch ihre Zulassungen definiert und werden in verschiedenen Größen und Drücken angeboten.

Das Verfahren ist technisch einfach und risikoarm. Im Vergleich zu den klassischen Bougierungstechniken ist die Erfolgsrate wesentlich höher, da bei der Ballondilatation eine exzentrische, radiäre Kraftausübung erfolgt, die tangentielle Scherkräfte vermeidet. Daher gilt die Ballondilatation als niedrigschwellige Erstmaßnahme mit breitem Indikationsbereich [32]. Als Grundregel gilt, dass die Ergebnisse umso besser sind, je frischer die Stenose ist (► **Video 12**). Vor einer Dilatation kann das gezielte Einschneiden von zirkulären Narben zur Verbesserung der Narbensprengung hilfreich sein.

Bei komplett narbig durchbauten Verengungen bleibt die alleinige Dilatation erfolglos. Aber auch als adjuvante Massnahme nach offenen Rekonstruktionen hat sich die Ballondilatation einen festen Platz erobert, weil sich damit postoperative Ödeme hervorragend auspressen lassen, sowie beginnende Restenosierungen im frühen Stadium aufgehalten werden können.

Lateralverlagerung einer Stimmlippe/Laterofixation

Ein bilateraler Stimmlippenstillstand kann angeboren oder erworben sein.

Der konnatale Stillstand ist, in Abhängigkeit von der Stellung der unbeweglichen Stimmlippen, sehr variabel in der klinischen Ausprägung. Eine Behandlung ist dann erforderlich, wenn die allgemeine Entwicklung des Kindes beeinträchtigt ist. Grundsätzlich kann mit dem Einsetzen der Mobilität der Stimmlippen im Verlauf der ersten Lebensjahre gerechnet werden. Da die individuelle spontane Verbesserungstendenz nicht zu prognostizieren ist, orientiert sich die Aggressivität der Therapie an der Belastung des Kindes.

Ein erworbener Glottisstillstand kann die Folge von operativen Eingriffen am Herzen oder Ösophagus sein. Die Ursache des Stillstands ist ein Trauma der neuralen Versorgung und kann je nach Ausmaß irreparabel sein. In diesen Fällen kann eine dauerhafte endoskopische Glottiserweiterung notwendig sein.

Eine passagere Lateralisation kann helfen Zeit zu gewinnen und ein Tracheostoma zu vermeiden, wenn mit einer spontanen Besserung zu rechnen wäre.

Die Lateralisation einer Stimmlippe erfolgt unter endoskopischer bzw. mikroskopischer Kontrolle mittels eines um den *Procesus vocalis* geschlungenen Fadens. Dieser wird nach lateral durchgezogen und entweder auf der Haut über einen Silikonknopf geknüpft oder subkutan verborgen. Bei einer permanenten ablativen

Glottiserweiterung wird ein Teil der dorsalen Glottis der betroffenen Seite vor der Lateralisation laserchirurgisch reseziert

7.3 Anwendung eines Lasers

Die Anwendung verschiedener Lasertechniken zur Behandlung von Stenosen im Kindesalter wurde in der Vergangenheit intensiv und kontrovers diskutiert. Mittlerweile herrscht in allen größeren Zentren Einigkeit darüber, dass die Rolle des Lasers im kindlichen Atemweg sehr begrenzt zu sehen ist. Zwar können bei sorgfältiger Indikation und technisch akkurater Anwendung geringgradige subglottische Stenosen nicht selten erfolgreich behandelt werden. Dem steht aber eine hohe Rezidivrate gegenüber, die in keinem Fall zu wiederholten laserchirurgischen Maßnahmen führen sollten, da sonst strukturelle Veränderungen im umliegenden Knorpel ausgelöst werden, die zu einer Zunahme des Stenosegrads als auch der Stenosenlänge führen. Die Erfolgsaussichten für eine offene Rekonstruktion werden schlimmstenfalls empfindlich beeinträchtigt. Daher sollte im Fall einer Restenosierung nach Laseranwendung unbedingt ein offenes Verfahren zur Rezidivbehandlung eingesetzt werden. In der Vergangenheit wurde eine Vielzahl von Lasertypen propagiert, die breitesten Erfahrung und die besten Ergebnisse wurden aber mit dem CO₂-Laser erreicht, der die geringsten thermischen Begleitschäden aufweist und besonders akkurat anzuwenden ist.

Die Anwendung eines CO₂-Lasers erfolgt typischerweise mittels Ankopplung an das optische System eines OP-Mikroskops. Der Einsatz über eine Glasfaser bringt keine zusätzlichen Vorteile und kann nur im Einzelfall sinnvoll erscheinen. Die Vorteile liegen in der blutarmen und kontaktfreien Vorgehensweise, die die Resektion bestimmter Areale sehr präzise ermöglichen. Typische Einsatzgebiete sind z. B. die Arythenoidektomie oder glottiserweiternde ablativ Maßnahmen. Eine Supraglottoplastik kann ebenfalls mittels CO₂-Laser erfolgen (► **Video 6**).

Bei Kleinkindern ist die Lasernutzung durch die Anforderungen an den zu schützenden Beatmungstubus eingeschränkt. Das Risiko eines Tubusbrandes darf nicht unterschätzt werden. Dieses Risiko lässt sich durch den Einsatz einer Jet-Beatmung eliminieren.

Anwendung eines „Shavers“

Bei dem s.g. „Shaver“ handelt es sich um ein speziell für die Atemwegschirurgie entwickeltes oszillierendes Messer mit gleichzeitiger Aspiration. Dadurch wird weiches Gewebe eingesaugt und gleichzeitig minimal invasiv abgeschnitten. Der „Shaver“ ist bei der Entfernung von kleinen Veränderungen der Schleimhaut, wie z. B. bei der Papillomatose sehr nützlich und erlaubt ein feines Arbeiten unter endoskopischer Kontrolle.

8. Offene Rekonstruktion von Atemwegsstenosen

Bis in die 70er Jahre des vergangenen Jahrhunderts galt der Ringknorpel des Kehlkopfs als „no-man's land“, der tunlichst nicht operativ angegangen werden sollte. Hintergrund war die Beobachtung während der großen Diphtherie Epidemien des ausgehenden 19. Jahrhunderts, dass schon leichte Affektionen des laryngotrachealen Übergangs hochgradige Atemwegsstenosen auslösen können, die mit den Mitteln der damaligen Zeit fast nie erfolgreich rekonstruiert werden konnten. Weiterhin wurde der Ringknorpel als das Fundament des Larynx apostrophiert, das zu schwächen mit dem

hohen Risiko einer dauerhaften Kehlkopfstabilität verbunden sei. Außerdem wurde das Risiko einer Recurrensschädigung bei Eingriffen an der Ringknorpelplatte als nahezu obligat eingeschätzt. Bei Kindern wurden Operationen am Ringknorpel erst zu Beginn der 1990er Jahre gewagt, die herrschende Meinung war, dass die Gefahr von Wachstumsstörungen hoch sei.

Grundsätzlich sind zwei verschiedene operative Strategien bei Eingriffen am laryngotrachealen Übergang zu unterscheiden.

Die resezierenden Verfahren („Resektion“) zielen darauf ab, die Pathologie vollständig zu entfernen und den Atemweg durch eine End-zu-End Anastomose zu rekonstruieren. Sie sind technisch anspruchsvoll und haben ein ernsthaftes Komplikationspotential. Im Gegenzug bieten sie gegenüber allen anderen Techniken deutlich überlegene Erfolgsraten und sind meist einzeitig durchführbar. Im Idealfall erlauben sie eine simultane Resektion eines vorbestehenden Tracheostoma.

Die augmentierenden Verfahren („Rekonstruktion“) belassen das stenoseformende Gewebe und zielen auf eine Erweiterung durch das Einbringen von Knorpeltransplantaten, zumeist von der Rippe. Sie sind technisch weniger komplex und bieten ein breiteres Indikationsspektrum, führen jedoch im Vergleich zu den resezierenden Verfahren zu schlechteren Ergebnissen. Sie sind nur zweizeitig, also bei bestehendem Tracheostoma, durchführbar, wodurch sich die Patientenbelastung erhöht, aber das Risiko für die Atemwege reduziert. Durch das Bestehenbleiben des Tracheostomas kann bei diesem Verfahren ein neu angelegtes Lumen des Larynx, z. B. bei einer Atresie, längerfristig durch einen Stent geschient werden.

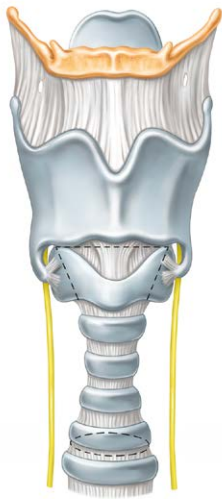
Im Einzelfall kann auch eine Kombination der o.g. Strategien im Sinne einer erweiterten Rekonstruktion der Atemwege erforderlich sein.

Die Einführung der Hochdruck-Balldilatation in den letzten Jahren hat die postoperative Nachsorge nach einer rekonstruktiven Operation der Atemwege und damit die Erfolgsaussichten zusätzlich verbessert, weil damit beginnende Restenosierungen oder postoperative Narbe auch in einer frischen Anastomosennarbe schonend behandelt werden können.

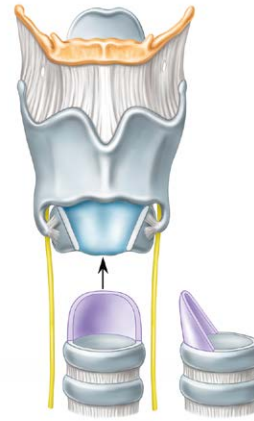
8.1 Cricotracheale Resektion (CTR)

Für laryngotracheale Stenosen mit Beteiligung des Ringknorpels, jedoch ohne Affektion der Glottisebene, stellt die cricotracheale Resektion das Verfahren der Wahl dar. Das gilt unabhängig von der zugrundeliegenden Ätiologie und des Ausmaßes der Pathologie. Die cricotracheale Resektion (CTR) wurde für erwachsene Patienten erstmals nahezu zeitgleich und unabhängig voneinander von Pearson [21] und Grillo [11] beschrieben, die Übertragung auf die pädiatrische Population erfolgte erst Ende der 80er Jahre durch Monnier [18].

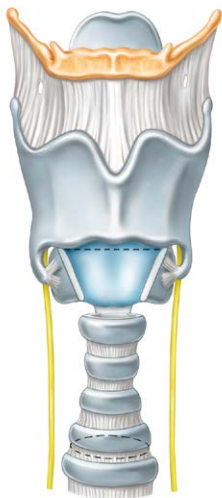Das Grundprinzip besteht in der vollständigen Resektion der laryngotrachealen Stenose (► **Abb. 3**) unter Einschluss des Ringknorpelbogens mit vollständiger Exposition (► **Abb. 4**) der Ringknorpelplatte [31]. Nach entsprechenden Mobilisationsmanövern wird die distale Trachea partiell an das verbleibende Cricoid, überwiegend an das Thyroid (► **Abb. 5**) adaptiert (thyrotracheale Anastomose). Ein bereits vorhandenes Tracheostoma wird in der Regel in die Resektion eingeschlossen, es sei denn zwischen caudalem Stenosenrand und cranialem Tracheostomarand sind 2–3 gesunde Tra-



► **Abb. 3** Prinzip der cricotrachealen Resektion (CTR). Die Stenose des laryngo-trachealen Übergangs wird dargestellt und unter Schonung der Innervation mobilisiert. Quelle: Erstellt durch S. Burger im Auftrag vom Klinikum Stuttgart



► **Abb. 5** Prinzip der cricotrachealen Resektion (CTR). Die Trachea wird mobilisiert und in erhaltene Larynxstruktur hinein anastomosiert. Quelle: Erstellt durch S. Burger im Auftrag vom Klinikum Stuttgart

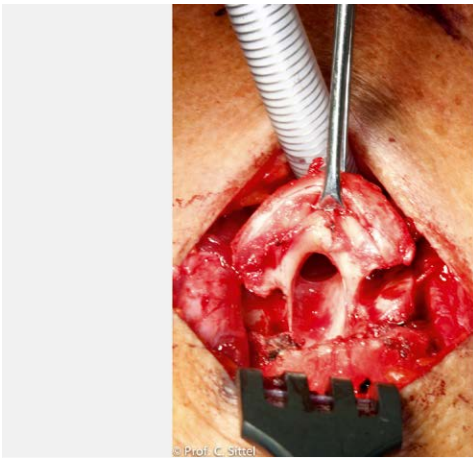


► **Abb. 4** Prinzip der cricotrachealen Resektion (CTR). Die Stenose des laryngo-trachealen Übergangs wird vollständig unter Erhaltung der dorsalen Platte des Ringknorpels reseziert. Quelle: Erstellt durch S. Burger im Auftrag vom Klinikum Stuttgart

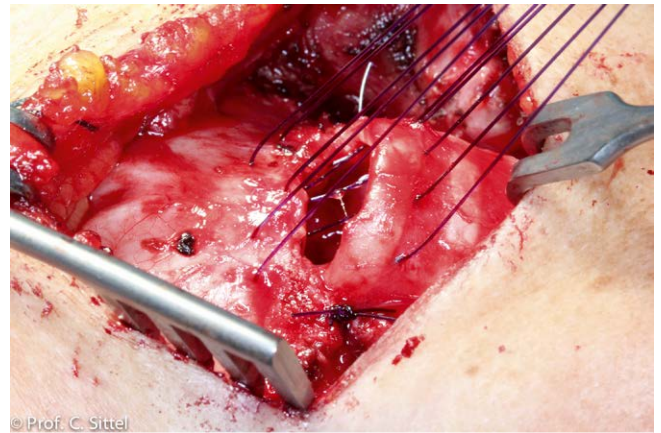
chealspangen verblieben, die für eine Anastomose zur Verfügung stehen. In aller Regel wird der Eingriff einzeitig ausgeführt, das heißt ohne erneute Tracheostoma-Anlage.

Wenn immer möglich erfolgt die Beatmung zunächst über eine Larynxmaske. Über einen zervikalen Zugang werden Cricoid, Thyro-

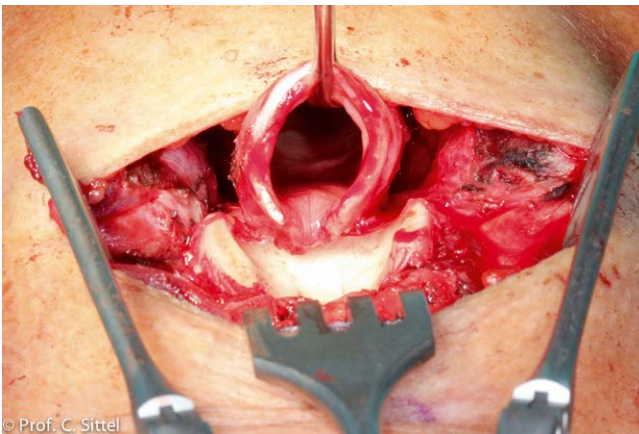
id sowie Trachea penibel exponiert. Abhängig von der zu erwartenden Resekatlänge wird ein supralaryngealer Release durch Absetzen der infrahyoidalen Muskulatur ausgeführt. Die Präparation der lateralen Trachea erfolgt streng entlang des Knorpels, wodurch Schädigungen der Nervi recurrentes zuverlässig vermieden werden können. Insbesondere für diesen Teilschritt ist die Verwendung einer Lupe sehr zu empfehlen. Unterhalb der Stenose wird die Trachea inzidiert und der distale Trachealstumpf intubiert. Die craniale Inzision erfolgt in der Membrana cricothyroidea, der Ringknorpelbogen wird beidseits schräg abgesetzt (► **Abb. 6**), die Mukosa auf der Ringknorpelplatte abhängig von der Höhe der Stenose inzidiert. Die Ringknorpelplatte wird bis zu ihrem caudalen Rand dargestellt, das stenotische Segment vom Ösophagus separiert und in toto reseziert (► **Abb. 7**). Die vollständige Resektion der gesamten pathologischen Anteile ist von hoher Bedeutung, ebenso wie die großzügige mediastinale Mobilisation der distalen Trachea. Mit dem Diamantbohrer wird die Ringknorpelplatte ausgedünnt, um mögliche Reste von Pathologie zu entfernen sowie zusätzlich Platz zu gewinnen (► **Abb. 8**). Die distale Trachea wird nun spannungsfrei auf die Ringknorpelplatte gelegt und mit resorbierbarem Nahtmaterial mit den lateralen Aspekten des Cricoids, der Mukosa der Interarytenoidregion sowie dem Thyroid anastomosiert (► **Abb. 9**). Hierdurch entsteht eine primär epithelisierte Anastomose unter Vermeidung freiliegender Knorpelflächen (Abb. 9 in Ordner CTR intra-OP). Vor dem abschließenden Knüpfen der Anastomosenvorderwand wird der Beatmungstubus aus der distalen Trachea entfernt und die noch einliegende Larynxmaske wieder zur Ventilation verwendet. Wesentlicher Vorteil hierbei ist die unmittelbare Überprüfung auf eventuelle Luftlecks, die penibel geschlossen werden müssen. Bis auf wenige Ausnahmen wird die Atmung des Patienten spontanisiert, eine postoperative Intubation bringt keine Vorteile. Kinn-Brustnähte erschweren eine physiologische Atmung und bringen keine zusätzliche Sicherheit für die Anastomosenintegrität. Sie sind daher als obsolet anzusehen.



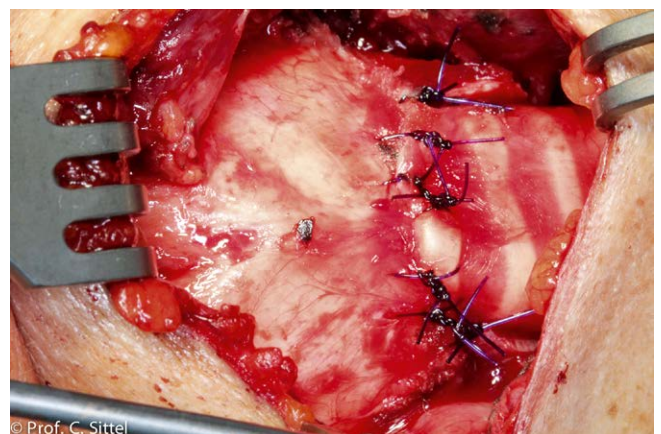
► **Abb. 6** Intraoperative Schritte der CTR. Exposition des Ringknorpels.



► **Abb. 8** Intraoperative Schritte der CTR. Beginn der Anastomosierung zwischen Trachea und Larynx durch vorgelegte Fäden.



► **Abb. 7** Intraoperative Schritte der CTR. Exposition der Ringknorpelplatte nach Resektion des stenosierte Bereichs.



► **Abb. 9** Intraoperative Schritte der CTR. Abschluss der Anastomosierung zwischen Trachea und Larynx.

Die Erfolgsrate einer technisch akkurat ausgeführten und korrekt indizierten CTR sind mit gut über 90% als hervorragend anzusehen, was von verschiedenen Arbeitsgruppen reproduziert werden konnte [12, 26, 33]. Dennoch handelt es sich um einen komplexen, dreidimensionalen Eingriff erheblichen Schwierigkeitsgrades, der eine nicht zu unterschätzende Lernkurve erfordert. Trotz der hervorragenden Endergebnisse sind Komplikationen nicht selten. Kleinere endoskopische Korrekturen, etwa Abtragungen von Fibrinbelägen oder Granulationen sind bei knapp 2/3 aller Patienten erforderlich, zumeist nur einmalig. Schwere Komplikationen wie Anastomoseninsuffizienzen oder Knorpelnekrosen sind sehr seltene Ausnahmefälle [22]. Trotz der anatomischen Nähe sind bei akkurater und präziser Operationstechnik Verletzungen der Nervi recurrentes seltene Ereignisse.

8.2 Tracheasegmentresektion

Die Tracheasegmentresektion ist das Verfahren der Wahl bei Stenosen der cervicalen und mediastinalen Trachea ohne Ringknorpelbeteiligung, die im Vergleich zu subglottischen Stenosen aller-

dings viel seltener auftreten. Wenn das Cricoid involviert ist stellt die Segmentresektion eine Kontraindikation dar! Die nicht erkannte und/oder nicht respektierte Ausdehnung der Pathologie in das Niveau des Cricoids führt regelmäßig zu Restenosen, wenn dennoch eine reine Segmentresektion an Stelle der eigentlich indizierten CTR ausgeführt wird. Es handelt sich im engeren Sinne nicht um eine Operation am laryngotrachealen Übergang, daher soll diese Operationstechnik nur knapp dargestellt werden.

Da isolierte Trachealstenosen ohne Beteiligung des Ringknorpels vergleichsweise selten anzutreffen sind, die Tracheasegmentresektion als „Querresektion“ jedoch häufig als Synonym für Trachealchirurgie verwendet wird, steht zu vermuten, dass die Indikation häufig zu unkritisch gestellt wird. Dies dürfte der Grund dafür sein, dass die Tracheasegmentresektion zu Unrecht den Ruf als wenig erfolgsträchtiges Verfahren hat. Bei korrekter Indikation und präziser technischer Umsetzung sind die Erfolgsraten hingegen hervorragend.

Der Zugangsweg ist nahezu ausschließlich transzervikal, auch für Stenosen recht knapp oberhalb der Bifurkation. Die optimale

Exposition des stenotischen Areal mit zirkumferentieller Präparation des gesamten Trachealumfanges ist von essentieller Bedeutung. Die Separation zwischen Ösophagus und Pars membranacea ist obligat. Auf eine ausreichende Mobilisation der distalen und proximalen Trachea zur Sicherstellung einer spannungsfreien Anastomose ist streng zu achten, abhängig von der Resektatlänge. Nach vollständiger Resektion sämtlicher pathologischer Anteile erfolgt die Anastomose mit resorbierbarem Nahtmaterial (PDS 2.0 oder 3.0). Eine postoperative Intubation sollte nur im absoluten Ausnahmefall erfolgen, Kinn-Brustnähte sind obsolet.

8.3 Laryngotracheale Rekonstruktion (LTR)

Schon vor über 100 Jahren wurde bei den seinerzeit endemischen diphtheriebedingten subglottischen Stenosen der Versuch unternommen, durch eine dauerhafte Einlage eines Platzhalters eine Erweiterung des verengten Atemwegs zu erreichen. Mit dem Namen Rethy ist die Technik der zusätzlichen Spaltung des Ringknorpels verbunden, durch welche die schienende Dilatation erleichtert werden sollte. In den 70er Jahren des vergangenen Jahrhunderts beschrieb Cotton erstmals eine Technik, bei der die Spaltung des Ringknorpels anterior und posterior mit einem autologen Transplantat aus Rippenknorpel fixiert wurde [15]. Unter dem Begriff der laryngotrachealen Rekonstruktion stellte dieses Verfahren für die folgenden 3 Jahrzehnte den Goldstandard in der Behandlung subglottischer und glottischer Stenosen dar. Durch Einführung der cricotrachealen Resektion auch bei Kindern hat sich die Bedeutung des Verfahrens relativiert. Es bleibt jedoch das Verfahren der Wahl für alle Fälle mit Beteiligung der Stimmlippenebene. Auch bei höhergradigen Interarytenoidfibrosen, die endoskopisch nicht erfolgversprechend zu behandeln sind, stellt die laryngotracheale Rekonstruktion (LTR) weiterhin die beste Therapieform dar.

Im Vergleich zur cricotrachealen Resektion stellt die LTR ein technisch weniger komplexes Verfahren dar, das wesentlich rascher erlernt werden kann [30]. Die möglichen Komplikationen sind zwar nicht weniger häufig, jedoch weniger dramatisch. Dies dürften auch die wichtigsten Gründe dafür sein, dass sich gerade im Kindesalter die grundsätzlich erfolgsträchtigere CTR nur an besonders spezialisierten Zentren zahlenmäßig gegen die laryngotracheale Rekonstruktion durchsetzen konnte. Ein weiterer Grund sind die zunehmenden Zahlen von komplexen Stenosen unter Beteiligung der Glottisebene.

Die autologe Transplantation von Rippenknorpel ist im Kindesalter sehr zuverlässig möglich, mit zunehmendem Lebensalter kommt es zunehmend zu Wundheilungsstörungen mit Resorptionen oder Abstoßungen. Dennoch kann die LTR bis in das 4. Lebensjahrzehnt eine durchaus sinnvolle Behandlungsoption darstellen, wenn resezierende Verfahren nicht möglich sind. Darüber hinaus ist die Indikation jedoch sehr streng zu stellen.

Die Entnahme von Rippenknorpel ist nach dem vollendeten 2. Lebensjahr in aller Regel technisch gut möglich. In den ersten 18 Lebensmonaten kann eine Sonderform der LTR mit Verwendung von autologem Schildknorpel ausgeführt werden [25] (s. Kap. LTR-S).

Für die LTR gibt es je nach Autor verschiedene Modifikationen, daher sollen hier nur die Grundzüge beschrieben werden.

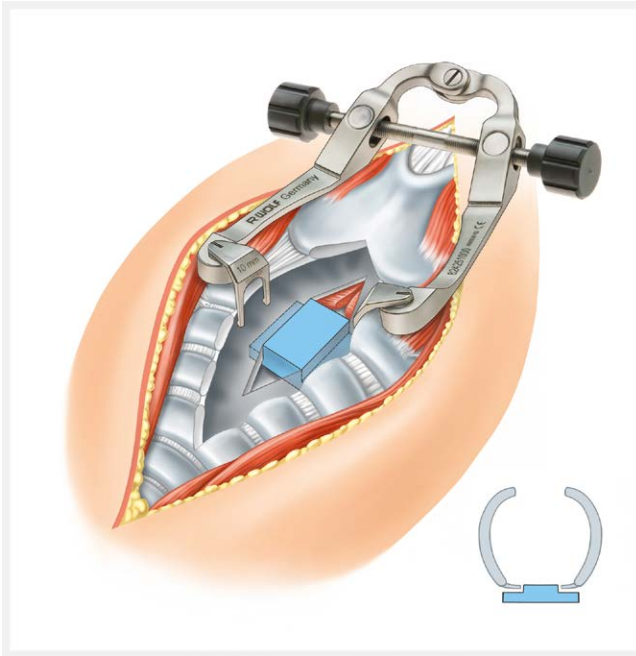
Über einen Zugang von außen in Höhe des Ringknorpels werden Thyroid, Cricoid und craniale Trachea dargestellt. Anders als bei der



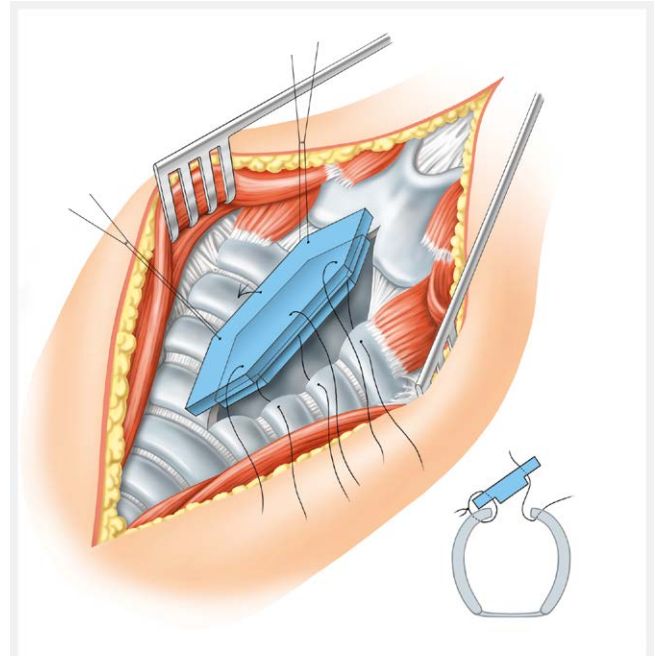
► **Abb. 10** Speziell für die Exposition einer Laryngofissur entwickelter chirurgischer Wundsperrer. Die Branchen lassen sich je nach anatomischer Tiefe in verschiedenen Längen austauschen. Quelle: Richard Wolf GmbH

CTR ist eine zirkumferenzielle Präparation nicht erforderlich, ein wesentliches Risiko für die Nervi recurrentes entsteht daher nicht. Nach penibler Exposition der laryngealen Strukturen erfolgt die mediale Inzision der Membrana cricothyroidea, des Cricoids sowie der oberen 1–3 Trachealspangen. Je nach genauer Lokalisation der Stenose muss zusätzlich eine partielle oder auch totale Laryngofissur erfolgen. Für die atraumatische Exposition bietet sich die Verwendung eines speziellen Laryngofissur-Sperrers an (► **Abb. 10**). Nach übersichtlicher Exposition der Ringknorpelplatte erfolgt die Inzision auf ganzer Länge, bis es zu einem deutlichen Auseinanderklaffen der beiden Ringknorpelhälften kommt. Gegebenenfalls muss eine zusätzlich bestehende Interarytenoidfibrose mit Mikroschere aufgetrennt werden, wobei eine craniale Schleimhautbegrenzung erhalten bleiben sollte. Das posteriore Transplantat wird siegerpodestartig präpariert, wobei der „1. Platz“ lumenwärts zeigt und mit Rippenperichondrium bedeckt bleiben sollte, um die Granulationsneigung zu verringern. Zur Aufnahme des Transplantats wird das posteriore Perichondrium der Ringknorpelplatte unterminiert. Dann gelingt das Einsetzen des Transplantats mit deutlicher Vorspannung, in den allermeisten Fällen ist eine zusätzliche Fixierung durch Naht nicht erforderlich und nicht sinnvoll. Durch die Eigenspannung des Ringknorpels kommt es zu einem primär stabilen Sitz des Rippenknorpels (► **Abb. 11**). In analoger Weise wird ein 2. Transplantat in das gespaltene Cricoid eingesetzt, das je nach individueller Situation in die craniale Trachea oder das caudale Thyroid hineinreicht (► **Abb. 12**).

Die LTR ist ein modulares Verfahren, das auch nur anterior oder nur posterior eingesetzt werden kann. Die alleinige anteriore LTR bedarf keines Stentings und kann im Regelfall ohne Tracheostoma ausgeführt werden. Die posteriore LTR sowie die kombiniert anterior und posteriore LTR sollten hingegen in der Regel zweizeitig, das heißt mit passagerer Tracheotomie oder Erhalt eines bereits bestehenden Tracheostomas ausgeführt werden.



► **Abb. 11** Prinzip der dorsalen laryngo-trachealen Rekonstruktion (LTR). Ein Knorpeltransplantat von der Rippe wird in die gespaltene Ringknorpelplatte dorsal eingesetzt. Die Exposition gelingt am besten mittels eines dafür entwickelten Laryngofissursperriers. Quelle: Erstellt durch S. Burger im Auftrag vom Klinikum Stuttgart



► **Abb. 12** Prinzip der anterioren laryngo-trachealen Rekonstruktion (LTR). Ein Knorpeltransplantat von der Rippe wird in den gespaltenen Ringknorpel frontal eingesetzt. Quelle: Erstellt durch S. Burger im Auftrag vom Klinikum Stuttgart

Das postoperative Stenting zur Schienung des Rekonstruktionsergebnisses wird zunehmend zurückhaltend eingesetzt. Der Montgomery T-Tubus führt durch Granulationsbildung und Druckläsionen nicht selten zu erheblichen Problemen. Der von Monnier entwickelte „LT-Mold“ stellt eine erhebliche Verbesserung in allen Belangen dar, ist jedoch leider weiterhin nicht kommerziell verfügbar. Alternativ ist der Stent nach Rutter derzeit die beste verfügbare Lösung und wird von uns als Standard verwendet. Dieser Stent ist individuell kürzbar, jedoch nicht der laryngealen Anatomie angepasst. Insgesamt ist die Frage des postoperativen Stentings, gerade im Kindesalter, jedoch noch in vielen Aspekten nicht zufriedenstellend gelöst.

An den lumenwärts gerichteten Transplantatflächen kommt es relativ regelmäßig zu Granulationen und Ödembildungen. Eine Kontroll-Endoskopie mit der Option auf Granulationsabtragung sollte regelmäßig nach etwa 3 Wochen erfolgen. Hartnäckige Granulationen können durch die topische Applikation von Mitomycin-C (Dosierung 2mg/ml) häufig sehr gut beeinflusst werden. Wenn schließlich im Rahmen einer Kontroll-Endoskopie eine erfolgreiche Rekonstruktion des Atemwegs bestätigt ist, kann das schrittweise Dekanülement erfolgen. Üblicherweise wird hierfür zunächst die Kanülengröße schrittweise verkleinert (Downsizing) gefolgt vom Abstöpseln der Kanüle. Im letzten Schritt erfolgt das Abkleben des Tracheostoma vor dem operativen Tracheostomaverschluss. Im Erwachsenenalter kann dieser Prozess üblicherweise erheblich verkürzt werden.

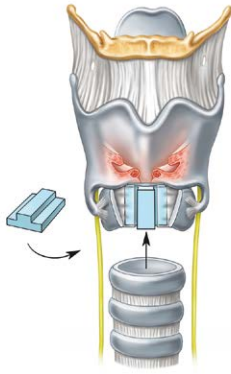
9. Spezielle operative Verfahren im Kindesalter

9.1 Erweiterte CTR

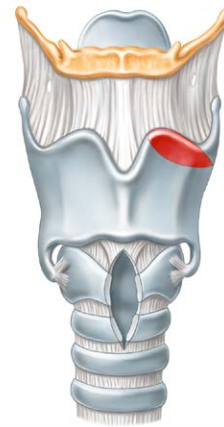
Bei pathologischen Veränderungen in mehreren Segmenten unter Beteiligung der Glottis (Multilevel-Stenosen) kann eine Kombination aus CTR und LTR indiziert sein. Dabei wird der subglottische Anteil reseziert bis knapp an das Niveau des subglottischen Abhangs bei der Stimmlippen. Die glottische Stenose wird durch eine Spaltung der Ringknorpelplatte mit Einbringen eines Rippenknorpeltransplantats im Sinne einer posterioren LTR erweitert (► **Abb. 13**). Die thyrotracheale Anastomose erlaubt eine weitgehende mukosale Bedeckung des Knorpeltransplantats, was der Bildung von Granulationen vorbeugt. Wegen der ausgedehnten Destabilisierung des laryngealen Skeletts wird eine postoperative Stentversorgung erforderlich und damit auch der Erhalt oder die Neueinlage eines Tracheostomas unterhalb der Anastomose, das nach Normalisierung der Atemfunktion zweizeitig verschlossen wird (► **Video 13**). zeigt eine Multilevelstenose beim Kind, (► **Abb. 13**) demonstriert das Prinzip der Rekonstruktion, (► **Video 14**) zeigt die ausgeheilte Situation nach erweiterter CTR.

9.2 Laryngotracheale Rekonstruktion mit autologem Schildknorpel

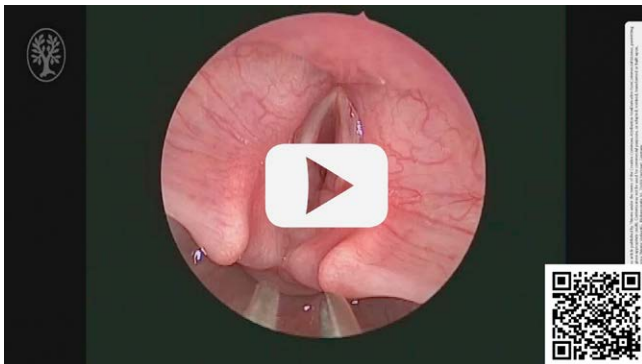
Dieses Verfahren kann heute als Goldstandard bei der Behandlung der konnatalen Ringknorpelstenose gelten. Die durchweg positiven Erfahrungen haben aber auch zur Anwendung bei weiteren Indikationen geführt. Bei der submukösen Exstirpation von subglot-



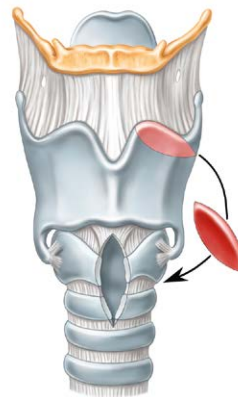
► **Abb. 13** Prinzip der erweiterten CTR. Das Verfahren nutzt die Vorteile der Kombination von CTR und LTR für die Behandlung von Multilevelstenosen mit Beteiligung der Glottis. Quelle: Erstellt durch S. Burger im Auftrag vom Klinikum Stuttgart



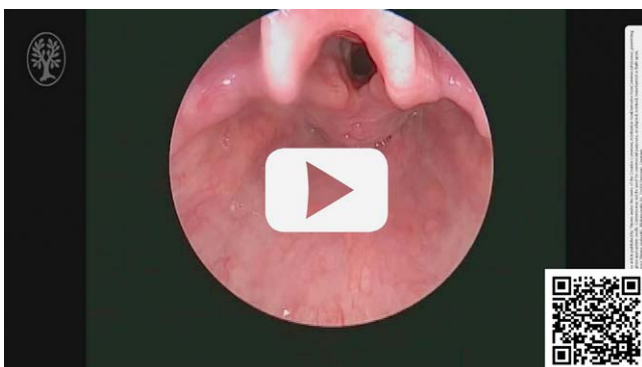
► **Abb. 14** Prinzip der autologen LRT mit Schildknorpel - 1. Schritt. Quelle: Erstellt durch S. Burger im Auftrag vom Klinikum Stuttgart



► **Video 13** Präoperativer Zustand bei einem Kleinkind mit einer Multilevelstenose mit Fixation der Glottis. Es wurde eine erweiterte CTR indiziert.



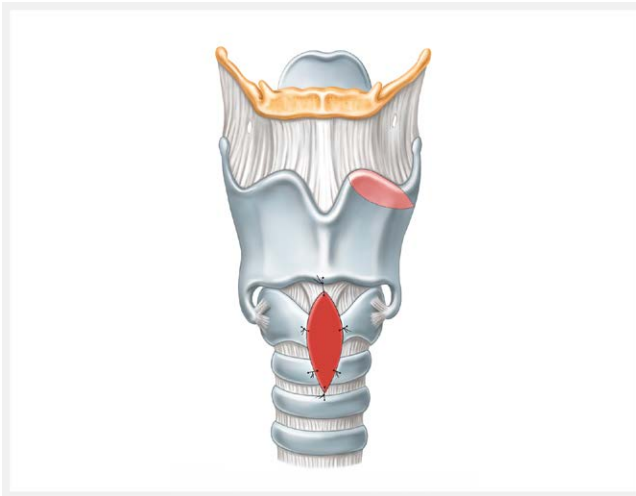
► **Abb. 15** Prinzip der autologen LRT mit Schildknorpel - 2. Schritt. Quelle: Erstellt durch S. Burger im Auftrag vom Klinikum Stuttgart



► **Video 14** Postoperativer Zustand nach erweiterter CTR bei einem Kleinkind.

tischen konnatalen Zysten ist die LTR-S eine sinnvolle prophylaktische Maßnahme zur Vermeidung von narbigen Stenosierungen. Aber auch narbige intubations-assoziierte Stenosen sind im Säuglingsalter mit erstaunlich guten Erfolgen zu behandeln.

Bei diesem Verfahren wird über einen äußeren Zugang aus dem freien Oberrand des Schildknorpels ein ca. 2x3 mm großes Knorpelstück gewonnen (► **Abb. 14–16**). Dies ist elegant im gleichen Operationsgebiet ohne zusätzliche Inzision möglich. Das Transplantat wird in den gespaltenen Ringknorpel eingebracht und mit Nähten fixiert. Postoperativ bleibt das Kind für 2–4 Tage intubiert. Dieses Verfahren ist in über 95% der Fälle erfolgreich und geht mit einer nur minimalen zusätzlichen Morbidität einher [25]. Von besonderer Bedeutung ist jedoch, dass sämtliche Rekonstruktionsmöglichkeiten weiterhin ungeschmälert zur Verfügung stehen, sowohl die klassische laryngotracheale Rekonstruktion mit autologem Rippenknorpel als auch die cricotracheale Resektion. Selbst wenn es auf diese Weise nicht gelingen sollte, einen dauerhaft ausreichenden Atemweg zu rekonstruieren, kann das Verfahren dennoch sehr wertvoll sein, um ein Tracheostoma in den ersten Lebensmonaten zu vermeiden und das Kind mit ausreichender translaryngealer At-



► **Abb. 16** Prinzip der autologen LRT mit Schildknorpel - Abschluss. Dieser Eingriff ist bei Säuglingen mit einer Ringknorpelstenose sehr hilfreich und mit geringer Morbidität verbunden. Quelle: Erstellt durch S. Burger im Auftrag vom Klinikum Stuttgart

mung in ein Lebensalter zu bringen, in dem offene Rekonstruktionen mit sehr guten Erfolgsaussichten und akzeptablen Risikoprofil angewendet werden können.

Der Eingriff ist nur wenig invasiv und deutlich weniger belastend als etwa eine vollständige cricotracheale Resektion, ein gewichtiger Vorteil bei den oft multimorbiden, syndromalen oder aus anderen Gründen wie einer Frühgeburtlichkeit labilen kleinen Patienten.

Die LTR-S ist daher das Verfahren der Wahl zur Behandlung von subglottischen Atemwegstenosen im Alter bis zum 18. Lebensmonat, nahezu ungeachtet der zugrunde liegenden Ätiologie. In erstaunlich vielen Fällen ist es sogar als alleinige Maßnahme ausreichend, um einen dauerhaft ausreichenden und mitwachsenden Atemweg zu rekonstruieren.

9.3 Rekonstruktion einer dorsalen Kehlkopf-Spalte

Der operative Verschluss einer dorsalen Kehlkopf-Spalte stellt eine chirurgische Herausforderung dar. Die Risiken für den Erfolg des Verfahrens sind nicht so sehr in der technischen Ausführung, sondern viel mehr in den biologischen Besonderheiten der anatomischen Region zu sehen. Der zu verschließende Schleimhautspalt befindet sich zwischen Atem- und Speiseweg und ist entsprechend bei jedem Schluck- bzw. Atemzug beansprucht. Dadurch ist die Heilung großen Risiken unterworfen. Um das Risiko durch Regurgitation von Magensaft zu reduzieren, wird die Durchführung einer Fundoplicatio, bzw. die Einlage einer Ernährungssonde im Vorfeld des Spaltenverschlusses regelmäßig empfohlen.

Eine weitere Herausforderung ist das Alter der Patienten. In der weit überwiegenden Zahl der Fälle erfolgt die Behandlung im ersten Lebensjahr. Die Mehrheit der Patienten weisen zusätzliche Fehlbildungen auf, die die Komplexität der therapeutischen Strategie erhöhen.

Die chirurgische Strategie leitet sich von der Ausdehnung des Befundes ab. Larynxspalten vom Typ I und Typ II lassen sich in der Regel endoskopisch, die meisten Typ III und alle Typ IV Spalten er-

fordern einen externen Zugang und die Anlage eines Tracheostomas. Typ IVb Spalten mit Ausdehnung kaudal der oberen Thoraxapertur laryngo-tracheale Spalten erfordern intraoperativ eine extrakorporale Oxygenierung (ECMO), da andernfalls die Exposition des OP-Gebiets nicht möglich ist.

9.4 Endoskopischer Verschluss dorsaler Kehlkopfspalten

Unabhängig vom Zugangsweg ist das Prinzip des Spaltverschlusses gleich: die Schleimhaut des offenen Spaltes zwischen Larynx und Ösophagus/Hypopharynx muss geschlitzt und anschließend zweischichtig, nach laryngeal und nach pharyngeal, mittels resorbierbaren Einzelknüpfnähten verschlossen werden (► **Abb. 17**).

Die endoskopische Versorgung ist technisch anspruchsvoll und verlangt eine sehr enge Kooperation zwischen Operateur und Anästhesie-Team. In den meisten Fällen sind die Patienten sehr jung und bringen kein Tracheostoma mit. Die Operation ist daher nur unter Anwendung einer supraglottischen Jet-Beatmung möglich. Alternativ kann eine passagere Tracheotomie unvermeidbar sein.

Die Einstellung des dorsalen Larynx gelingt am besten mittels eines Lindholm-Laryngoskops. Es ist ein Hersteller von Jet-Ventilatoren am Markt vorhanden, der die kontrollierte Beatmung von Säuglingen ab 1000 g Körpergewicht durch seine speziell für diese Altersklasse entwickelte Technik erlaubt.

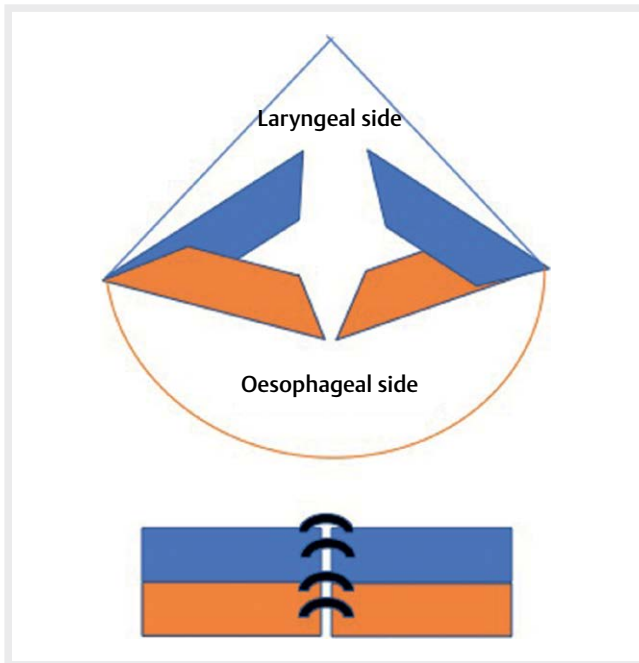
Die freie und vollständige Exposition des Spaltes ist eine essentielle Voraussetzung für die optimale Schleimhautnaht. Diese gelingt in unseren Händen am besten durch den Einsatz eines Larynxspreizers (► **Abb. 18**), der mit dem Griff nach oben innerhalb des Lindholm-Rohrs arretiert wird.

Die Schleimhaut-Schlitzung erfolgt, mikroskopisch kontrolliert, mittels CO₂-Laser, wobei auf eine möglichst geringe Karbonisation der Schnittkanten zu achten ist. Die freien Schleimhautränder sind atraumatisch zu handhaben, um die Abheilung der Anastomose nicht zusätzlich zu gefährden. Die resorbierbaren Nähte werden vorgelegt und anschließend einzeln, unter Verwendung eines Knotenschiebers, versenkt. Die Technik erfordert Geduld und Rücksicht auf die respiratorischen Bedürfnisse des Kindes, die eng mit dem Anästhesie-Team koordiniert werden müssen.

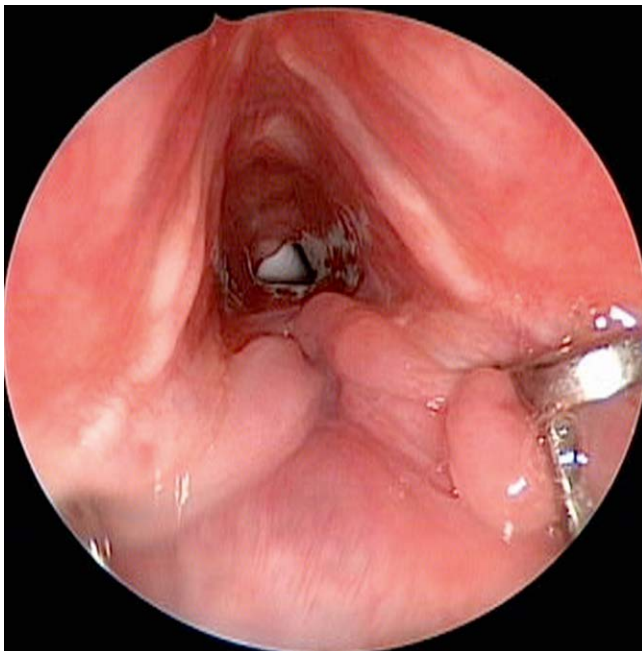
Falls möglich, sollte auf die Einlage einer naso-gastralen Ernährungssonde verzichtet werden, da diese zusätzliche Risiken für die Nähte durch die mechanische Beanspruchung und als Leitschiene für Magensaft darstellt.

9.5 Offener Verschluss dorsaler Kehlkopfspalten

Die überwiegende Anzahl der Typ III und alle Typ IV Larynxspalten erfordern einen offenen Zugang. Dafür werden die Trachea bis zum kaudalen Fundus der Spalte eröffnet, ebenso der Ringknorpel, die Membrana cricothyroidea und das Thyroid, jeweils streng in der Mittellinie. Diese komplette Laryngofissur muss im Bereich der vorderen Kommissur unter Sicht mit der Lupenbrille exakt mittig erfolgen, dann sind spätere Synechierungen der Stimmlippen in aller Regel nicht zu befürchten. Nach Einsetzen des Laryngofissursperers ist die Übersicht auf die dorsale Spaltbildung hervorragend. Nach Abschwellen mit topischem Suprenin werden die lateralen Anteile in einen vorderen und einen hinteren Lappen aufgetrennt. Besonders im Fundus der Spalte muss auf eine komplette Entepithelisierung der Spalte geachtet werden, da hier die Prädispo-

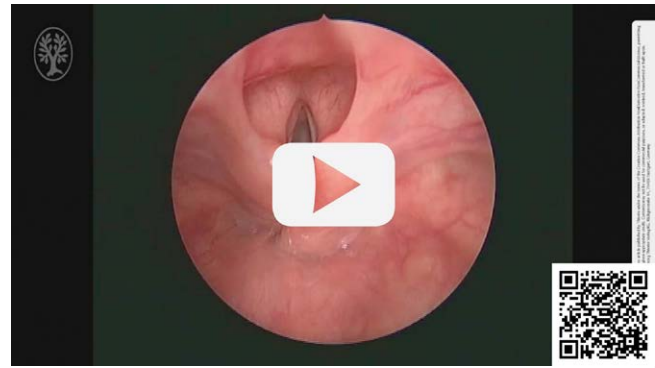

► **Abb. 17** Prinzip des zweischichtigen Spaltverschlusses einer Larynxspalte. Das Trennen der laryngealen Schleimhaut von der ösophagealen Schleimhautschicht vor dem Vernähen der Kanten der Spalte ist von zentraler Bedeutung für einen erfolgreichen Eingriff.

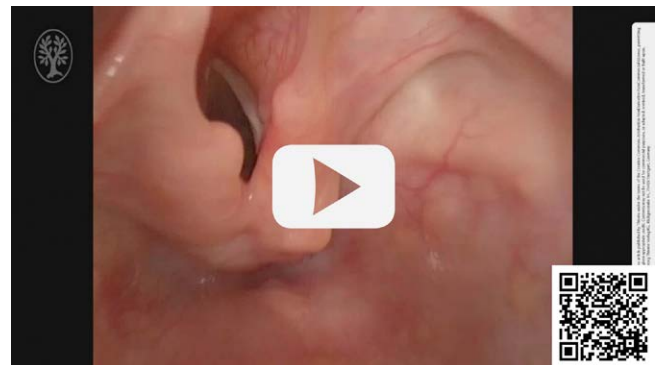

► **Abb. 18** Exposition einer dorsalen Larynxspalte Typ III mittels eines Larynxspreizers. Dieses Instrument wird auch für die Überprüfung der passiven Mobilität der Glottis eingesetzt.

stelle für Rezidive liegt. Sodann werden zunächst die beiden posterioren Schleimhautlappchen, gefolgt von den beiden anterioren Schleimhautlappchen mit Einzelknopfnähten adaptiert. Bei ausreichendem Schleimhautangebot und insbesondere bei Revisionen



► **Video 15** Präoperative Endoskopie eines laryngealen Spaltes Typ III.



► **Video 16** Postoperative endoskopische Kontrolle nach Verschluss eines laryngealen Spaltes Typ III über eine Laryngofissur.

kann ein Transplantat interponiert werden, etwa Sternum- oder Tibiaperiost, seltener auch Faszia lata, Temporalisfaszie oder Perichondrium vom Ohrknorpel.

Der Verschluss der Laryngofissur erfolgt niveaugerecht und führt fast nie Wundheilungsstörungen. Ein postoperatives Stenting ist nicht erforderlich, wohl aber die Anlage eines Tracheostoma. Eine Magensonde sollte vermeiden werden, um keinen zusätzlichen Fremdkörperdruck auf die Rekonstruktion auszulösen. Bereits im Vorfeld sollte das Kind mit einer PEG oder PEJ versorgt worden sein. Der Verschluss des Tracheostomas ist erst nach Normalisierung der Atmung und des Schluckens möglich. Unmittelbar nach Geburt sondenernährte Kinder brauchen dabei oft viele Monate, bis sie den physiologischen Schluckvorgang wieder erlernt haben, selbst wenn die anatomische Situation ad integrum rekonstruiert werden konnte. ► **Video 15** zeigt die endoskopische Diagnostik einer Typ III dorsalen Larynxspalte vor der Rekonstruktion via Laryngofissur. ► **Video 16** den gleichen Fall bei der Kontrollendoskopie nach abgeschlossener Wundheilung. In beiden Fällen ist die instrumentelle Palpation bedeutsam, um die Ausdehnung exakt zu bestimmen bzw. um verbliebene Fisteln oder Insuffizienzen zu erkennen.

9.6 Zweizeitiger Verschluss von laryngotrachealen Spalten Typ IV

Im Vordergrund der Versorgung von Neugeborenen mit laryngotrachealen Spalten Typ IV, die typischerweise bis knapp vor die tracheale Carina reichen, steht die respiratorische Stabilisierung, die möglichst rasche Erzielung eines sicheren Atemweges und die Verhinderung von Aspirationen. Es handelt sich häufig um Frühgeborene mit dementsprechend niedrigem Geburtsgewicht, geringer Toleranz gegenüber invasiven Eingriffen und häufiger Multimorbidität durch Malformation weiterer Organsysteme. Therapeutische Entscheidungen sollten in schweren Fällen erst nach multidisziplinärer Diskussion unter Einbeziehung auch einer palliativmedizinischen Perspektive gefällt werden.

Ein erster Schritt besteht in der Anlage eines Gastrostomas mit jejunalem Schenkel sowohl zur Ableitung von Magensekreten und Vermeidung von gastroösophagealem Reflux als auch zur jejunalen Ernährung. Die operative Korrektur des intrathorakalen trachealen Spaltenanteils gelingt mit ausreichender Sicherheit nur unter Verwendung einer ECMO oder Herzlungenmaschine, wofür in der Regel ein Körpergewicht von etwa 2000g vorliegen muss. Die Anlage eines Tracheostomas macht nur Sinn, wenn die tracheale Spalte zumindest bis auf Höhe des Stomas verschlossen ist, um einen sicheren Kanülenwechsel zu ermöglichen. Die Anlage eines Tracheostomas wird daher mit dem Verschluss des trachealen Anteils der Spalte kombiniert. Über einen rechts-lateralen thorakalen Zugang werden die beiden lateralen Anteile der Spalte in analoger Technik zu der im vorhergehenden Absatz beschriebenen adaptiert. In der Regel erweist sich das vorliegende Gewebematerial als redundant mit in der Folge häufig einer persistierenden Tracheomalazie-Symptomatik. Eine weitere Problematik besteht in der möglichen Stufenbildung am Übergang der rekonstruierten Pars membranacea zur intakten am Fundus der ehemaligen Spalte. Bei ungünstiger Wahl der Trachealkanülenlänge kann die Kanülenspitze in diesen Bereich zu liegen kommen, was zu relevanten Obstruktionen und Schleimhautläsionen führen kann. Eine endoskopische Kontrolle des operativen Erfolgs wie auch der Kanülenlage ist daher bereits intraoperativ angezeigt.

Der operative Verschluss des laryngealen und einer evtl trachealen Restspalte kann dann zeitlich orientiert an Stabilität und Gedeihen des Kindes in der Regel nach 6–12 Wochen erfolgen. Das operative Vorgehen entspricht dem im vorhergehenden Kapitel beschriebenen.

Tracheale Spaltenrezidive sind unserer Erfahrung nach selten, treten dann typischerweise am Übergang von laryngealem und thorakalem Spaltenanteil auf [24]. Demgegenüber besteht eine Tracheomalazie nahezu obligat und kann eine Langzeitbeatmung erfordern.

Im Verlauf von häufig einigen Jahren ist nach Stabilisierung der Tracheomalazie und Wachstum des Kindes eine Entwöhnung von der Heimbeatmung und später auch die Dekanülierung möglich.

Eine ausgeprägte Gedeihstörung trotz Sondierung hochkalorischer Nahrung über Jejunostoma ist bei vielen Kindern mit Typ IV Spalte zu beobachten. Hier sind zusätzliche kalorische Nahrungsanreicherungen erforderlich. Schluckakt und ösophageale Funktion können lange kompromittiert bleiben. Rezidivierende Aspirationen und daraus folgende respiratorische Infektionen können

dementsprechend trotz guten operativen Erfolges persistieren. Dennoch sollte ein Spaltenrezidiv ausgeschlossen werden.

Interessenkonflikt

Die Autorinnen/Autoren geben an, dass kein Interessenkonflikt besteht.

Literatur

- [1] Ashiku SK, Kuzucu A, Grillo HC et al. Idiopathic laryngotracheal stenosis: effective definitive treatment with laryngotracheal resection. *J Thorac Cardiovasc Surg* 2004; 127: 99–107
- [2] Carpenter PS, Pierce JL, Smith ME. Outcomes after cricotracheal resection for idiopathic subglottic stenosis. *Laryngoscope* 2018; 128: 2268–2272
- [3] Damrose EJ. On the development of idiopathic subglottic stenosis. *Med Hypotheses* 2008; 71: 122–125
- [4] Damrose EJ, Campbell RD, Darwish S et al. Increased Expression of Estrogen Receptor Beta in Idiopathic Progressive Subglottic Stenosis. *Laryngoscope* 2020; 130: 2186–2191
- [5] Fiz I, Antonopoulos W, Kölmel JC et al. Hormone pathway comparison in non-idiopathic and idiopathic progressive subglottic stenosis. *Eur Arch Otorhinolaryngol* 2023; 280: 775–780
- [6] Fiz I, Bittar Z, Piazza C et al. Hormone receptors analysis in idiopathic progressive subglottic stenosis. *Laryngoscope* 2018; 128: E72–e77
- [7] Friedrich G, Kiesler K, Gugatschka M. Treatment of functional ventricular fold phonation by temporary suture lateralization. *J Voice* 2010; 24: 606–609
- [8] Gelbard A, Donovan DT, Ongkasuwan J et al. Disease homogeneity and treatment heterogeneity in idiopathic subglottic stenosis. *Laryngoscope* 2016; 126: 1390–1396
- [9] Gelbard A, Katsantonis NG, Mizuta M et al. Molecular analysis of idiopathic subglottic stenosis for Mycobacterium species. *Laryngoscope* 2017; 127: 179–185
- [10] Giudice M, Piazza C, Foccoli P et al. Idiopathic subglottic stenosis: management by endoscopic and open-neck surgery in a series of 30 patients. *Eur Arch Otorhinolaryngol* 2003; 260: 235–238
- [11] Grillo HC. Development of tracheal surgery: a historical review. Part 1: Techniques of tracheal surgery. *Ann Thorac Surg* 2003; 75: 610–619
- [12] Hu A, Mccaffrey J, Hillel A. Cricotracheal resection. *Ear Nose Throat J* 2015; 94: 214–215
- [13] Johnston DR, Watters K, Ferrari LR et al. Laryngeal cleft: evaluation and management. *Int J Pediatr Otorhinolaryngol* 2014; 78: 905–911
- [14] Klemm E, Nowak AK. Tracheotomy-Related Deaths. *Dtsch Arztebl Int* 2017; 114: 273–279
- [15] Koempel JA, Cotton RT. History of pediatric laryngotracheal reconstruction. *Otolaryngol Clin North Am* 2008; 41: 825–835. vii
- [16] Leboulanger N, Garabedian EN. Laryngo-tracheo-oesophageal clefts. *Orphanet J Rare Dis* 2011; 6: 81
- [17] Monnier P, Dikkers FG, Eckel H et al. Preoperative assessment and classification of benign laryngotracheal stenosis: a consensus paper of the European Laryngological Society. *Eur Arch Otorhinolaryngol* 2015; 272: 2885–2896
- [18] Monnier P, Savary M, Chapuis G. Partial cricoid resection with primary tracheal anastomosis for subglottic stenosis in infants and children. *Laryngoscope* 1993; 103: 1273–1283

- [19] Nouraei SA, Sandhu GS. Outcome of a multimodality approach to the management of idiopathic subglottic stenosis. *Laryngoscope* 2013; 123: 2474–2484
- [20] Pacheco-Lopez PC, Berkow LC, Hillel AT et al. Complications of airway management. *Respir Care* 2014; 59: 1006–1019. discussion 1019-1021
- [21] Pearson FG, Brito-Filomeno L, Cooper JD. Experience with partial cricoid resection and thyrotracheal anastomosis. *Ann Otol Rhinol Laryngol* 1986; 95: 582–585
- [22] Piazza C, Del Bon F, Paderno A et al. Complications after tracheal and cricotracheal resection and anastomosis for inflammatory and neoplastic stenoses. *Ann Otol Rhinol Laryngol* 2014; 123: 798–804
- [23] Roediger FC, Orloff LA, Courey MS. Adult subglottic stenosis: management with laser incisions and mitomycin-C. *Laryngoscope* 2008; 118: 1542–1546
- [24] Seidl E, Kramer J, Hoffmann F et al. Comorbidity and long-term clinical outcome of laryngotracheal clefts types III and IV: Systematic analysis of new cases. *Pediatr Pulmonol* 2021; 56: 138–144
- [25] Sittel C. [Subglottic stenosis in the first year of life. Characteristics and treatment options]. *HNO* 2012; 60: 568–572
- [26] Sittel C, Blum S, Streckfuss A et al. Cricotracheal resection in nontracheotomized adults: a prospective case series. *Ann Otol Rhinol Laryngol* 2008; 117: 288–294
- [27] Sittel C, Monnier P, Peretti G et al. Prognostic value of the ELS grading system for assessment of laryngotracheal stenosis in children. *HNO* 2020; 68: 407–413
- [28] Wegener's Granulomatosis Etanercept Trial Research G Limited versus severe Wegener's granulomatosis Stone JH. baseline data on patients in the Wegener's granulomatosis etanercept trial. *Arthritis Rheum* 2003; 48: 2299–2309
- [29] Valdez TA, Shapshay SM. Idiopathic subglottic stenosis revisited. *Ann Otol Rhinol Laryngol* 2002; 111: 690–695
- [30] Vollrath M, Freihorst J, Von Der Hardt H. Surgery of acquired laryngotracheal stenoses in childhood. Experiences and results from 1988 to 1998. I: Laryngotracheal reconstruction. *HNO* 1999; 47: 457–465
- [31] Vollrath M, Freihorst J, Von Der Hardt H. Surgery of acquired laryngotracheal stenoses in childhood. Experiences and results from 1988-1998. II: The cricotracheal resection. *HNO* 1999; 47: 611–622
- [32] Whigham AS, Howell R, Choi S et al. Outcomes of balloon dilation in pediatric subglottic stenosis. *Ann Otol Rhinol Laryngol* 2012; 121: 442–448
- [33] Yamamoto K, Jaquet Y, Ikonomidis C et al. Partial cricotracheal resection for paediatric subglottic stenosis: update of the Lausanne experience with 129 cases. *Eur J Cardiothorac Surg* 2015; 47: 876–882