



Avaliação dos resultados clínicos e radiográficos da artroplastia total cimentada do quadril em 477 pacientes

Evaluation of Clinical and Radiographic Results of Cemented Total Hip Arthroplasty in 477 Patients

Guydo Marques Horta Duarte²  Luiz Ronaldo Alberti¹ 

¹ Departamento de Cirurgia, Faculdade de Medicina, Universidade Federal de Minas Gerais, Belo Horizonte, MG, Brasil

² Hospital Governador Israel Pinheiro do Instituto de Previdência dos Servidores do Estado de Minas Gerais (IPSEMG), Belo Horizonte, MG, Brasil

Endereço para correspondência Guydo Marques Horta Duarte, PhD, Rua Ceará, 1152, apto. 301, Funcionários, Belo Horizonte, MG, 30150-311, Brasil (e-mail: guydomhd@gmail.com).

Rev Bras Ortop 2019;54:459–464.

Resumo

Objetivo Avaliar os resultados da artroplastia total do quadril (ATQ) cimentada, com a utilização da técnica e prótese da escola Exeter.

Metódo Entre março de 2000 e dezembro de 2006, foram realizadas 504 ATQs em 477 pacientes, com diversos diagnósticos etiológicos, 260 à direita e 244 à esquerda, 27 bilaterais. A idade média foi de 58,9 (17,7–86,8) anos, com mediana de 69,0 anos. O planejamento radiográfico foi feito utilizando-se gabaritos apropriados. O acesso cirúrgico foi o posterolateral com o paciente em decúbito lateral. Para a avaliação clínica, foi utilizado o escore do quadril de Harris (EQH). Na avaliação radiográfica, foi estudada a interface osso-cimento acetabular, nas três zonas de DeLee e Charnley e nas sete zonas de Gruen do lado femoral, a presença de migração distal do componente femoral, hipertrofia diafisária, e ossificação heterotópica.

Resultados O seguimento médio de 441 cirurgias (87,5%) foi de 7,2 (1,0–16,6) anos, com mediana de 7,1 anos. A incidência de complicações foi: luxação, 3,2%; infecção, 2,2%; tromboembolismo, 2,1%; disfunção de nervos periféricos 1,1%; hipertrofia diafisária, 1,5%; soltura do componente acetabular, 1,8%; migração distal do componente femoral entre 2,0 mm e 2,9 mm, 0,45%; 1 caso de soltura asséptica do componente femoral; e 1 caso de fratura da haste femoral. A pontuação média com o EQH foi de 92 pontos.


Palavras-chave


- ▶ artroplastia de quadril
- ▶ prótese de quadril
- ▶ cimentos para ossos
- ▶ osteoartrite do quadril
- ▶ articulação do quadril

Introdução

Na artroplastia total do quadril (ATQ) cimentada, é formado um compósito onde um polímero acrílico, o polimetilmetacrilato (PMMA), é interposto entre os componentes protéticos e o osso. A fixação definitiva se faz por crescimento e remodelamento do tecido ósseo em torno das anfractuosidades e

* Trabalho feito na Clínica Ortopédica do Hospital Governador Israel Pinheiro do IPSEMG, Belo Horizonte, MG, Brasil.

 Guydo Marques Horta Duarte's ORCID is <https://orcid.org/0000-0002-2154-2832>.

 Luiz Ronaldo Alberti's ORCID is <https://orcid.org/0000-0002-5229-3971>.

recebido

17 de Maio de 2018

aceito

26 de Março de 2019

DOI <https://doi.org/>

10.1055/s-0039-1694045.

ISSN 0102-3616.

Copyright © 2019 by Sociedade Brasileira de Ortopedia e Traumatologia. Published by Thieme Revnter Publicações Ltda, Rio de Janeiro, Brazil

License terms



Abstract

Conclusão A ATQ cimentada, com a metodologia utilizada, constituiu-se em uma opção eficaz para o tratamento deste grupo de pacientes, com resultados satisfatórios, com este tempo de seguimento.

Objective The purpose of the present study was to evaluate retrospectively the clinical and radiographic results of total hip arthroplasty (THA) performed with the Exeter technique and using the Exeter prosthesis.

Methods Between de Março de 2000 and December 2006, 504 THAs were performed in 477 patients, with several etiological diagnoses. A total of 260 surgeries were performed on the right side, 244 on the left side, and 27 were performed bilaterally. The mean age of the patients was 58.9 (17.7–86.8) years old, with a median of 69.0 years old. The preoperative planning was performed with appropriate templates. All of the surgeries were performed through the posterolateral approach with the patient placed on lateral decubitus. The clinical evaluation was performed according to the Harris hip score (HHS). In the radiographic evaluation, the bone cement interface in the three zones of DeLee and Charnley on the acetabular side and in the seven zones of Gruen on the femoral side were studied. Subsidence of the femoral component, presence of diaphyseal hypertrophy, and heterotopic ossification were also observed.

Results The mean follow-up of 441 surgeries (87.5%) was of 7.2 (1.0-16.6) years, with a median of 7.1 years. The incidence of complications was: dislocation, 3.2%; infection, 2.2%; peripheral nerve disorders 2.0%; thromboembolism 2.7%, acetabular cup loosening 2.0%; diaphyseal hypertrophy, 1.26%; distal migration of the femoral component between 2.0 mm and 2.9 mm, 0.5%; 1 case of aseptic loosening of the femoral component and 9 (1.8%) of the acetabular component. The mean HHS was mean 92.3 (50–100) points.

Conclusion Cemented THA, with the methodology applied, proved to be an effective treatment for this group of patients. The results were satisfactory with acceptable complication rates.

Keywords

- ▶ arthroplasty, replacement, hip
- ▶ hip prosthesis
- ▶ bone cement
- ▶ hip osteoarthritis
- ▶ hip joint

porosidades criadas no cimento durante a técnica de cimentação, que espelha o tecido ósseo corretamente preparado.¹

Após a cimentação, ocorrem no tecido ósseo reações teciduais similares àquelas que ocorrem durante um processo de consolidação de fraturas. Portanto, o osso que recebe o implante e propicia sua estabilidade imediata é totalmente diferente daquele que, após a fase de remodelação da interface, proporciona a estabilidade tardia. Esta variável, que é uma das principais para o destino da artroplastia cimentada, está totalmente sob o controle do cirurgião, com a aplicação de boas técnicas de cimentação e de escolha do desenho do implante.² Portanto, o sucesso da ATQ cimentada é altamente dependente da técnica cirúrgica e do tipo do implante.³

O osso reage à implantação de uma prótese de acordo com a lei de Wolff,⁴ que descreveu sua hipertrofia quando submetido a estresse mecânico e atrofia em sua ausência. Quanto mais fisiológica for a transmissão de carga proporcionada pelo sistema protético, melhor será a adaptação do osso ao mesmo. Este fenômeno depende principalmente do desenho do implante, do polimento da sua superfície, do módulo de elasticidade do composto formado pelo implante/PMMA e da sua estabilidade.⁵ O sistema protético que melhor aproveita

esta propriedade do tecido ósseo é o cimentado, devido principalmente ao seu baixo módulo de elasticidade.

Após a realização de uma ATQ, é necessário um acompanhamento clínico e radiográfico periódico para se detectar precocemente alterações na interface de fixação osso/cimento do lado acetabular e femoral. Devido ao fato dos pacientes poderem ficar assintomáticos durante anos, mesmo na vigência de perdas ósseas significativas, a indicação de revisão cirúrgica precoce é fundamental para a preservação do estoque ósseo.⁶

Os fatores cruciais para a longa durabilidade da ATQ cimentada, com manutenção da integridade das interfaces de fixação, são a observação meticulosa aos detalhes da técnica cirúrgica aliada ao desenho e à qualidade dos implantes, bem como a adesão do paciente aos protocolos pós-operatórios. Boa técnica significa bons resultados.⁷

Em afecções que alteram a forma e a estrutura do acetábulo, causadoras de insuficiências acetabulares contidas ou cavitárias, onde existe um aumento volumétrico da cavidade acetabular, ou não contidas ou segmentares, onde há falta de uma das paredes do acetábulo, as mesmas devem ser tratadas simultaneamente quando da realização da artroplastia, associando assim um procedimento de reconstrução óssea acetabular. Existe concordância, entre a maioria dos autores, que nos

defeitos acetabulares o componente deve ser implantado em posição anatômica, com reposicionamento do centro fisiológico de rotação do quadril.⁷⁻¹¹

A ATQ é um procedimento cirúrgico em evolução constante. A escolha entre os diferentes tipos de técnicas e implantes deve se ater ao teste mais fidedigno, que é o dos resultados clínicos e radiográficos em longo prazo, como os demonstrados em registros de artroplastia do quadril realizados na Noruega¹² e em outras publicações relevantes, baseadas em resultados de outros registros,¹³ onde se demonstra uma durabilidade superior da fixação cimentada na ATQ.

O presente estudo observacional, retrospectivo, de uma série de casos, possui como objetivo relatar os resultados, em curto e médio prazos, da ATQ cimentada com a utilização da prótese e técnica da escola Exeter, sendo todas realizadas pelo mesmo cirurgião, em um grupo expressivo de pacientes, representativo da população portadora das várias afecções irreversíveis da articulação do quadril que demandam este tipo de procedimento, provenientes dos ambulatórios de um hospital de grande porte.

Pacientes e Métodos

O presente estudo foi registrado no Comitê Nacional de Ética em Pesquisa (CONEP) e aprovado pelo Comitê de Ética em Pesquisa da nossa instituição, protocolado sob o número 290/08-CAAE 0039.0.191.000-08.

Foram realizadas 504 ATQs, em 477 pacientes, 283 do sexo feminino, 194 do sexo masculino, no período de março de 2000 a dezembro de 2006, 260 quadris à direita e 244 à esquerda. Em 27 pacientes, as cirurgias foram bilaterais, em tempos cirúrgicos distintos. A idade média foi de 58,9 (17,7-86,8) anos, com mediana de 69,0 anos.

Foram utilizadas próteses cimentadas da marca Exeter (Stryker Orthopedics, Mahwah, NJ, EUA), com cabeças de 26 mm.

A profilaxia de fenômenos tromboembólicos foi realizada com heparina não fracionada na dose de 5.000 UI de 12/12 horas, por via de administração subcutânea, ou de baixo peso molecular, na dose de 40 mg de 24/24 horas, também por via subcutânea, iniciando-se 12 horas antes da cirurgia e mantidas até o 15º dia de pós-operatório.

Foi realizado estudo radiográfico pré-operatório, obtendo-se radiografias com 20% de ampliação, na incidência anteroposterior (AP) da bacia, com visibilização do terço proximal de ambos os fêmures, com os membros inferiores em 15º de rotação interna e estudo radiográfico localizado da articulação do quadril em incidências AP e de perfil.

O planejamento radiográfico pré-operatório (PPO) foi feito utilizando-se gabaritos com o desenho dos tamanhos dos componentes protéticos ampliados em 20%, determinando-se a dimensão e a posição dos componentes acetabular, o offset horizontal e a dimensão do componente femoral, o offset vertical em relação à extremidade superior do grande trocãter, a espessura do manto de cimento e o diâmetro do restritor de cimento intramedular.

As cirurgias foram realizadas por via de acesso postero-lateral ao quadril, com o paciente posicionado em decúbito lateral com suportes pélvicos.

Nos casos de insuficiência acetabular periférica, os defeitos acetabulares foram contidos com telas metálicas fixadas com parafusos nas paredes anterior, posterior, e no teto acetabular. O enxerto esponjoso, obtido da cabeça femoral, picado e moído, foi vigorosamente impactado com instrumental apropriado.⁷⁻¹¹ Os defeitos cavitários também foram reconstruídos com enxerto de osso esponjoso autólogo impactado.

Foi administrada uma dose de 80 mg/Kg/dia de cefalotina, por via endovenosa, iniciada na indução anestésica e mantida por 24h.

Nos portadores de fatores de risco para desenvolvimento de ossificação heterotópica, foi administrada, por via oral, indometacina, na dose de 25 mg 3 vezes ao dia, durante 3 semanas. Foi utilizada a classificação de Brooker et al.¹⁴

Todos os pacientes foram orientados a retornarem ao ambulatório para controle clínico e radiográfico com 6 semanas, 6 meses, e a cada 2 anos de pós-operatório.

Os pacientes foram classificados em categorias de risco de infecção (CRI) com a utilização da metodologia do National Nosocomial Infection Surveillance (NNIS). É feito um cálculo que possui somente dois resultados para um grupo específico de pacientes: a taxa de infecção é maior que o esperado ou igual ou menor que o esperado.¹⁵

Na avaliação radiográfica pós-operatória, foram observadas a integridade das interfaces osso-cimento acetabular, nas três zonas de DeLee et al¹⁶ e nas sete zonas de Gruen¹⁷ do lado femoral. A presença de migração distal do componente femoral, de hipertrofia diafisária e de ossificação heterotópica foram também registradas. Foram considerados soltos os componentes que apresentaram zonas radiolúcidas contíguas na interface osso-cimento nas três zonas de DeLee e Charnley e nas sete zonas de Gruen, com ou sem a presença de osteólise periprotética

Os resultados clínicos foram avaliados com o escore do quadril de Harris (EQH).¹⁸

Resultados

Dos 477 pacientes operados, 63 (13,2%) não retornaram para acompanhamento.

Tabela 1 Diagnóstico etiológico dos 477 pacientes

Diagnóstico pré-operatório	n
Osteoartrose	195 (40,9%)
Osteonecrose	75 (15,7%)
Patologias diversas	68 (14,3%)
Sequela de doença de Perthes	34 (7,1%)
Sequelas de doença do desenvolvimento do quadril	24 (5,2%)
Protusão acetabular	24 (5,2%)
Sequelas de artrite reumatoide	21 (4,4%)
Sequelas de fratura do acetábulo	19 (3,2%)
Fraturas do colo femoral	18 (3,8%)

Tabela 2 Comparação da taxa do cirurgião com a taxa esperada

Procedimento	Infecções observadas	Cirurgias realizadas	Taxa NNIS	Infecções esperadas
Artroplastia – R 0	0	43	0.89	0.38
Artroplastia – R 1	5	426	1.53	6.52
Artroplastia – R 2,3	6	35	1.38	0.48
TOTAL	11	504	7.38	
Taxa Estandarizada:	1.49			
0.9077 -> Número de infecções é menor ou igual ao esperado				

Abreviações: NNIS, National Nosocomial Infection Surveillance; R, risco.

O seguimento das 441 (87,5%) cirurgias de pacientes que retornaram ao ambulatório para acompanhamento teve uma duração mínima de 1,0 ano e máxima de 16,6 anos, com uma média de 7,2 anos e mediana de 7,1 anos.

O diagnóstico etiológico pré-operatório nos 477 pacientes encontra-se na ► **Tabela 1**.

Em 98 artroplastias (19,4%), foi realizada reconstrução concomitante de insuficiências acetabulares.

A classificação da CRI do NNIS das 504 cirurgias encontra-se na ► **Tabela 2**.

A pontuação obtida com o EQH foi mínima de 50 pontos, máxima de 100 pontos, média 92,3 pontos.

A incidência de luxação da prótese nas 504 artroplastias foi de 3,2% (16 cirurgias).

A incidência de infecções profundas foi de 2,2% (11 cirurgias).

A incidência de disfunção do nervo femoral foi de 1,6%, e do nervo fibular comum foi de 0,4%.

Trombose venosa profunda confirmada por exame ultrassonográfico ocorreu em 3 pacientes (0,6%). A incidência de tromboembolismo foi de 2,1% (10 pacientes), 9 pulmonares e 1 encefálico.

Em 6 casos (1,2%), foram observados sinais radiográficos de demarcação da interface osso-cimento acetabular.

Ocorreram 9 casos (1,8%) de perda da fixação com soltura do componente acetabular. No lado femoral, foi observado em 1 caso, aos 15 anos de pós-operatório, devido à osteólise periprotética induzida por partículas provenientes do desgaste do polietileno. Não foram encontrados, em todos os outros casos, sinais radiográficos de demarcação da interface osso-cimento nas sete zonas de Gruen.¹⁷

Foram registrados sinais de hipertrofia diafisária em 6 pacientes (1,3%) com cirurgias unilaterais.

Em 22 exames radiográficos pós-operatórios, foram observados sinais de ossificação heterotópica, 15 do tipo II e 7 do tipo III de Booker et al.¹⁴

Em um paciente masculino, ocorreu fratura do componente femoral no 33º mês de pós-operatório devido à insuficiência de fixação proximal, com manutenção da fixação distal do componente, provocada por fragmentação do manto medial de cimento na zona 7 e em parte da zona 6 de Gruen.¹⁷ Esta fragmentação foi atribuída a sucessivas quedas relacionadas a alcoolismo.

A migração distal da haste foi observada em 77 casos. Em nenhum dos pacientes em quem este fenômeno foi detectado, ele foi associado à queixa de dor (► **Tabela 3**).

Tabela 3 Migração distal da haste em 77 artroplastias

MDH (mm)	n
< 1,0	61 (44,5%)
Entre 1,0 e 1,9	14 (10,2%)
Entre 2,0 e 2,9	02 (1,5%)

Abreviação: MDH, migração distal da haste.

Discussão

O objetivo do presente estudo foi o de avaliar os resultados clínicos e radiográficos da artroplastia total de substituição do quadril cimentada em uma população de pacientes de ambos os sexos, indiferentemente de faixa etária e com diagnóstico etiológico variado. Os 477 indivíduos foram representativos da população que necessita deste tipo de cirurgia em nosso meio, no que se refere ao contexto patológico, socioeconômico e cultural. Como os resultados deste tipo de procedimento são dependentes não só de recursos técnicos, humanos e materiais, é de se esperar que os resultados seriam distintos se fosse selecionada uma parcela específica de indivíduos com contexto social, econômico e patológico similares. Variáveis de igual importância, que influenciam os resultados, padronizadas no grupo estudado, foram o tipo de prótese, a qualidade do cimento ósseo, a técnica cirúrgica, a técnica de cimentação e o cirurgião.

A prevalência de complicações da ATQ tem diminuído ao longo dos anos, com consequente aumento da durabilidade da mesma, devido aos avanços das técnicas cirúrgica, anestésica, dos materiais e do desenho dos implantes. Entretanto, o mau posicionamento dos componentes, o não restabelecimento das relações biomecânicas do quadril e a anisomelia dos membros (todas estas dependentes da técnica cirúrgica e do PPO), permanecem como preocupações importantes.¹⁹ Assim, o PPO é de fundamental importância na realização da ATQ, pois possibilita uma maior previsibilidade dos resultados e diminui a incidência das várias complicações. O primeiro passo da técnica da artroplastia é o planejamento cuidadoso, observando-se com atenção todos os detalhes dos achados clínicos e radiográficos.

A ATQ cimentada é altamente dependente da técnica de cimentação e do cirurgião que a executa.² Para se conseguir uma interface mecanicamente eficiente, deve-se preparar adequadamente o tecido ósseo, deixando-o receptivo ao cimento, utilizando-se lavagem pulsátil, agentes hemostáticos como

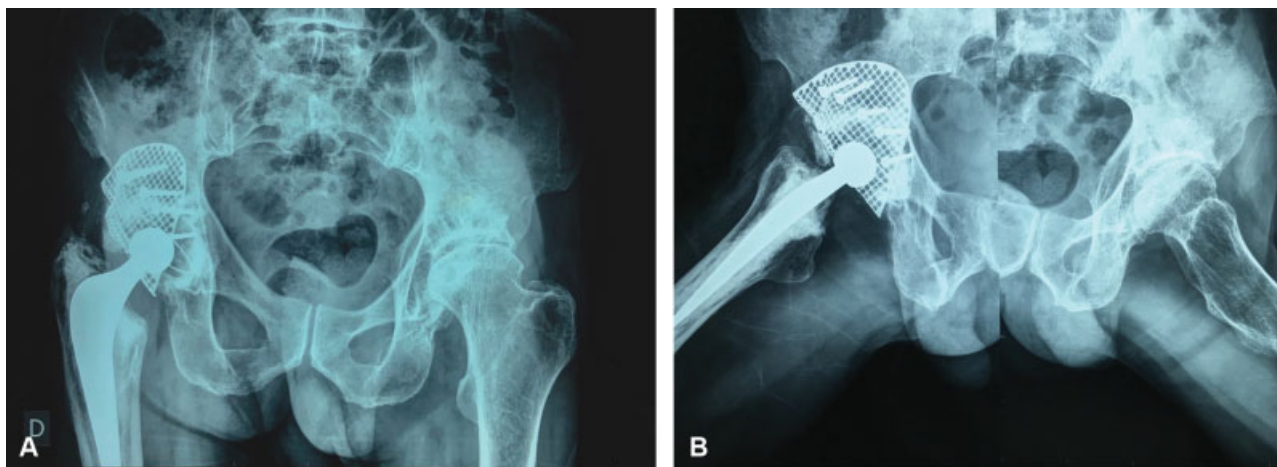


Fig. 1 Radiografias pós-operatórias em incidências anteroposterior e de perfil, com 16 anos de evolução da reconstrução de um defeito segmentar periférico, do acetábulo direito e artroplastia total do quadril cimentada, com enxerto impactado, em um paciente do sexo masculino, operado de osteoartrose secundária à doença de Legg-Calvé-Perthes, operado aos 61 anos de idade.

solução de adrenalina, peróxido de hidrogênio e anestesia hipotensora, para diminuição do sangramento tanto do lado acetabular quanto do femoral. A preservação do osso esponjoso é também de grande importância. O cimento ósseo deve ser vigorosamente pressurizado antes, durante e após a inserção dos componentes, evitando-se ao máximo que o mesmo seja misturado com sangue ou outros detritos. A pressurização deve ser mantida, com dispositivos apropriados, até o final da reação de polimerização, tanto do lado acetabular quanto do femoral. A atenção a todos os detalhes da técnica é fundamental para se conseguir uma interface eficiente tanto do ponto de vista mecânico quanto histológico. A qualidade da cimentação obtida no pós-operatório imediato,¹ analisada radiograficamente, constatando-se ausências de linhas de demarcação na interface osso-cimento tem valor preditivo de bom prognóstico das interfaces, não sendo necessário esperar-se por 15 a 20 anos de seguimento para concluir-se que terão bom resultado.^{20,21}

O tratamento dos defeitos acetabulares com a técnica de enxerto impactado permitiu uma reconstrução anatômica com restabelecimento das relações biomecânicas. (► **Figura 1**)

A incidência global de infecções após artroplastias vem diminuindo substancialmente de quase 10% na década de 1970 para entre 0,3 e 1,5% atualmente, com a adoção de medidas profiláticas, identificação e tratamento dos fatores de risco e melhorias da técnica cirúrgica.²² A nossa incidência global de infecção profunda (2,2%) encontra-se um pouco acima da média descrita na literatura internacional. Porém, este índice de infecção interpretado com a metodologia do sistema NNIS, neste grupo de pacientes, foi considerada menor ou igual ao esperado.

A incidência encontrada de disfunções dos nervos periféricos nos casos operados (1,6%) encontra-se consoante com a publicada na literatura.²³

A incidência de Trombose Venosa Profunda (TVP) de 0,60% provavelmente foi subestimada, decorrente do típico quadro

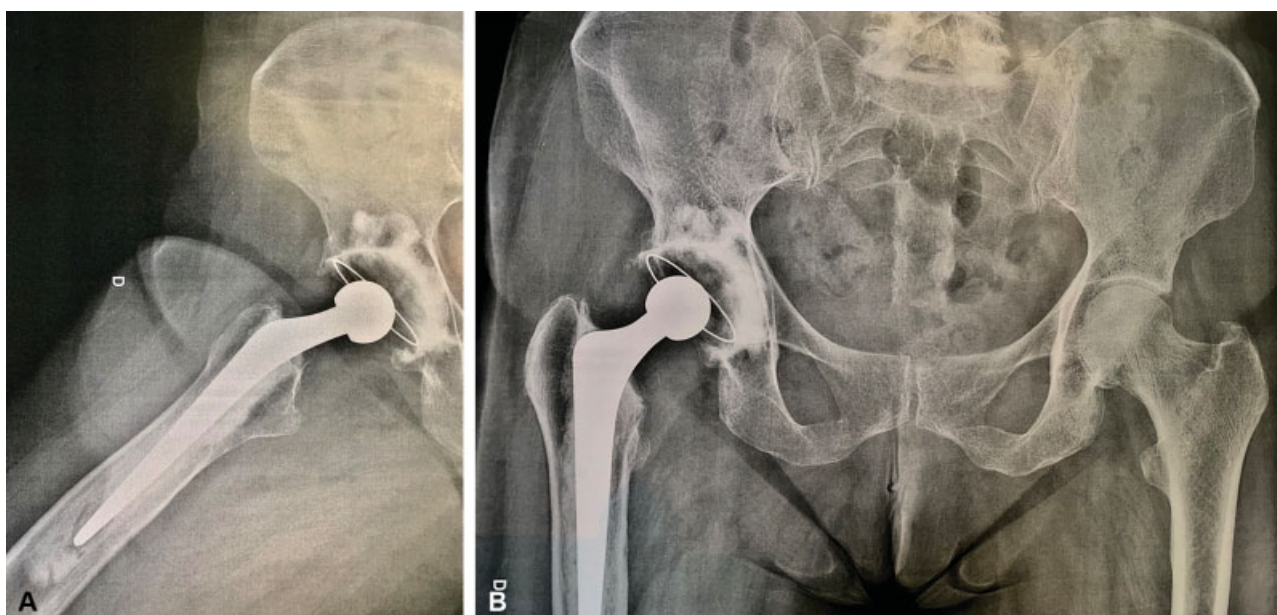


Fig. 2 Radiografias pós-operatórias em incidências anteroposterior e de perfil com 16 anos e 3 meses de evolução de artroplastia total do quadril cimentada em um paciente do sexo feminino, operada de osteoartrose primária do quadril, operada 59 anos de idade.

clínico, muitas vezes não sugestivo. A incidência de Embolia Pulmonar (EP) de 2,1% está mais em consonância com a maioria das séries publicadas.

Nove cirurgias (1,8%) sofreram perda da fixação do componente acetabular, necessitando de revisão cirúrgica com substituição dos mesmos. Em seis pacientes, foram observados sinais de demarcação da interface osso-cimento sem manifestações clínicas.

Observou-se um total de 3,0% de problemas, com soltura ou sinais de soltura do componente acetabular, 1 caso de fratura da haste do componente femoral associada à diversas quedas por alcoolismo, e 1 caso de soltura do componente femoral devido à osteólise induzidas por partícula geradas na interface articular, indicando que melhorias técnicas são necessárias do lado acetabular, apesar dos recentes avanços e bons resultados obtidos com a técnica utilizada.^{21,24,25} Após 2006, ano até o qual foram operados os pacientes do presente estudo, ocorreram mudanças muito significativas no desenho dos componentes acetabulares, na instrumentação e técnica cirúrgicas, sendo os resultados atuais superiores em termos de posicionamento e na qualidade da interface de fixação obtida.

A hipertrofia diafisária é um fenômeno associado à transmissão deficiente de forças à região proximal do fêmur, com sobrecarga distal, onde ocorre a hipertrofia e é associada à insuficiência da pressurização proximal. Foram observados seis casos deste fenômeno, sem repercussão no resultado clínico dos pacientes. Quanto melhor a técnica de pressurização do cimento, menor é a incidência deste fenômeno.²⁵

Os resultados obtidos, em médio e longo prazo, da ATQ cimentada com o tipo de prótese e técnica descritas, estão consoantes com os relatados na literatura²⁵ e estimulam a continuidade do seu uso. A correta aplicação de todos os detalhes técnicos produz bons resultados, clínicos e radiográficos, que se mantêm ao longo dos anos. (→ **Figura 2**)

Conclusão

Os resultados obtidos na presente casuística, com este tempo de seguimento, comprovam a eficácia da ATQ cimentada em pacientes que necessitam de substituição protética do quadril, independentemente da faixa etária e do diagnóstico etiológico.

Conflitos de Interesses

Os autores declaram não haver conflitos de interesses.

Referências

- Jasty M, Maloney WJ, Bragdon CR, Haire T, Harris WH. Histomorphological studies of the long-term skeletal responses to well fixed cemented femoral components. *J Bone Joint Surg Am* 1990; 72(08):1220-1229
- Learmonth ID, Young C, Rorabeck C. The operation of the century: total hip replacement. *Lancet* 2007;370(9597):1508-1519
- Willert HG, Buchhorn GH. Interfaces in Total Hip Arthroplasty. In: Learmonth ID. *Interfaces in total hip arthroplasty*. Great Britain: Springer-Verlag; 2000:33-43
- Charnley J. *Biomechanics*. In: Charnley J. *Low friction arthroplasty of the hip*. Berlin: Springer-Verlag; 1979:332-344
- Lee C. The time-dependent properties of polymethylmethacrylate bone cement: the interaction of shape of femoral stems, surface finish and bone cement. In: Learmonth ID. *Interfaces in total hip arthroplasty*. Berlin: Springer-Verlag; 2000:11-9
- Gonçalves H, Honda E, Ono N. Análise da incorporação do enxerto ósseo acetabular. *Rev Bras Ortop* 2003;38(04):149-160
- Rosenberg WW, Schreurs BW, de Waal Malefijt MC, Veth RP, Slooff TJ. Impacted morsellized bone grafting and cemented primary total hip arthroplasty for acetabular protrusion in patients with rheumatoid arthritis: an 8- to 18-year follow-up study of 36 hips. *Acta Orthop Scand* 2000;71(02):143-146
- Alencar P, Klassen R, Dau L, Benato ML. Uso de enxerto autólogo de cabeça femoral em artroplastia total de quadril primária. *Rev Bras Ortop* 1999;34(9/10):499-504
- Bolder SB, Melenhorst J, Gardeniers JW, Slooff TJ, Veth RP, Schreurs BW. Cemented total hip arthroplasty with impacted morsellized bone-grafts to restore acetabular bone defects in congenital hip dysplasia. *J Arthroplasty* 2001;16(08, Suppl 1):164-169
- Welten ML, Schreurs BW, Buma P, Verdonschot N, Slooff TJ. Acetabular reconstruction with impacted morsellized cancellous bone autograft and cemented primary total hip arthroplasty: a 10- to 17-year follow-up study. *J Arthroplasty* 2000;15(07):819-824
- Schreurs BW, van Tienen TG, Buma P, Verdonschot N, Gardeniers JW, Slooff TJ. Favorable results of acetabular reconstruction with impacted morsellized bone grafts in patients younger than 50 years: a 10- to 18-year follow-up study of 34 cemented total hip arthroplasties. *Acta Orthop Scand* 2001;72(02):120-126
- Engesaeter LB, Furnes O, Havelin LI, Lie Sa, Volset SE. Survival of Total Hip Arthroplasties after DDH in the Norwegian Arthroplasty Register 1987-2004. *Hip Int* 2007 Suppl 5:119-119
- Kwon YM, Morshed S, Malchau H. Cemented or cementless stem fixation in THA: what is the current evidence? *Orthopedics* 2006; 29(09):793-794
- Brooker AF, Bowerman JW, Robinson RA, Riley LH Jr. Ectopic ossification following total hip replacement. Incidence and a method of classification. *J Bone Joint Surg Am* 1973;55(08): 1629-1632
- NNIS System. National Nosocomial Infections Surveillance (NNIS) System Report, data summary from January 1992 through June 2003. *Am J Infect Control* 2003;31(08):481-498
- DeLee JG, Charnley J. Radiological demarcation of cemented sockets in total hip replacement. *Clin Orthop Relat Res* 1976; (121):20-32
- Gruen TA, McNeice GM, Amstutz HC. "Modes of failure" of cemented stem-type femoral components: a radiographic analysis of loosening. *Clin Orthop Relat Res* 1979;(141):17-27
- Harris WH. Traumatic arthritis of the hip after dislocation and acetabular fractures: treatment by mold arthroplasty. An end-result study using a new method of result evaluation. *J Bone Joint Surg Am* 1969;51(04):737-755
- Della Valle AG, Padgett DE, Salvati EA. Preoperative planning for primary total hip arthroplasty. *J Am Acad Orthop Surg* 2005;13 (07):455-462
- Crites BM, Berend ME, Ritter MA. Technical considerations of cemented acetabular components: a 30-year evaluation. *Clin Orthop Relat Res* 2000;(381):114-119
- Warth LC, Callaghan JJ, Liu SS, Klaassen AL, Goetz DD, Johnston RC. Thirty-five-year results after Charnley total hip arthroplasty in patients less than fifty years old. A concise follow-up of previous reports. *J Bone Joint Surg Am* 2014;96(21):1814-1819
- Schmalzried TP. The infected hip: telltale signs and treatment options. *J Arthroplasty* 2006;21(04, Suppl 1):97-100
- DeHart MM, Riley LH Jr. Nerve injuries in total hip arthroplasty. *J Am Acad Orthop Surg* 1999;7(02):101-111
- Ranawat CS, Peters LE, Umlas ME. Fixation of the acetabular component. The case for cement. *Clin Orthop Relat Res* 1997; (344):207-215
- Fowler JL, Gie GA, Lee AJ, Ling RS. Experience with the Exeter total hip replacement since 1970. *Orthop Clin North Am* 1988;19(03): 477-489