




Pé diabético. Parte 2: Neuroartropatia de Charcot*

Diabetic Foot. Part 2: Charcot Neuroarthropathy

Ricardo Cardenuto Ferreira¹ 

¹ Grupo de Cirurgia do Pé e Tornozelo, Departamento de Ortopedia e Traumatologia da Santa Casa de Misericórdia de São Paulo, São Paulo, SP, Brasil

Endereço para correspondência Ricardo Cardenuto Ferreira, MD, Rua Barata Ribeiro, 380, Cj 64, 6°. Andar, Bela Vista, São Paulo SP, 01308-000, Brasil (e-mail: ricardocardenuto@gmail.com).

Rev Bras Ortop 2020;55(4):397–403.

Resumo

A neuropatia de Charcot (NC) é uma complicação lamentável e comum de pacientes com diabetes, provavelmente resultante de uma falta de entendimento adequado dessa condição, que leva ao diagnóstico tardio. A confusão diagnóstica com quadro infeccioso contribui para que o tratamento inicialmente indicado seja equivocado ao prescrever medicação antibiótica ou, eventualmente, drenagem cirúrgica. Não é infrequente que a drenagem inadvertida do suposto abscesso revele que na verdade seu conteúdo é formado apenas de partículas provenientes da destruição osteoarticular. A educação adequada, tanto dos pacientes diabéticos quanto dos médicos responsáveis por prestar atendimento primário a estes pacientes, é fundamental para a correta compreensão das principais características relacionadas ao desenvolvimento da NC. O ortopedista geral é quem, na maioria das vezes, recebe no pronto atendimento os pacientes que se encontram na fase aguda inicial da doença. Por esta razão, esses profissionais devem estar extremamente alertas e serem capazes de identificar os primeiros sinais que permitem diagnosticar precocemente a NC. Em tese, isto possibilitaria reduzir a morbidade desta afecção na medida em que o tratamento adequado venha a ser precocemente instituído.

Palavras-chave

- ▶ diabetes
- ▶ pé
- ▶ artropatia neurogênica/complicações
- ▶ amputação

Abstract

Charcot neuroarthropathy (CN) is an unfortunate and common complication of patients with diabetes, most likely resulting from a lack of proper understanding of the disease, which leads to late diagnosis. It is commonly misdiagnosed as infection and treated with antibiotics and a frustrated attempt of surgical drainage, which will reveal only debris of the osteoarticular destruction. Proper education of diabetic patients and of the health care professionals involved in their treatment is essential for the recognition of the initial signs of CN. The general orthopedic surgeon is usually the first to treat these patients in the early stages of the disease and must be aware of the signs of CN in order to establish an accurate diagnosis and ensure proper treatment. In theory, this would make it possible to decrease the morbidity of this condition, as long as proper treatment is instituted early.

Keywords

- ▶ diabetes
- ▶ foot
- ▶ arthropathy, neurogenic/complications
- ▶ amputation

* Trabalho desenvolvido no Grupo de Cirurgia do Pé e Tornozelo, Departamento de Ortopedia e Traumatologia da Santa Casa de Misericórdia de São Paulo, SP, Brasil.

recebido
28 de Junho de 2019
aceito
13 de Setembro de 2019

DOI <https://doi.org/10.1055/s-0039-3402460>.
ISSN 0102-3616.

Copyright © 2020 by Sociedade Brasileira de Ortopedia e Traumatologia. Published by Thieme Revinter Publicações Ltda, Rio de Janeiro, Brazil

License terms



Introdução

A obesidade e a diabetes mellitus (DM) fazem parte da epidemia mundial diretamente ligada ao sedentarismo e aos maus hábitos alimentares, cuja incidência vem aumentando sem precedentes na história, afetando globalmente a população mundial. A Federação Internacional de Diabetes estimava que já a partir da segunda década do século XXI existiriam 415 milhões de diabéticos espalhados pelo mundo, significando que o número de pacientes havia dobrado desde o ano 2000.¹ Nos Estados Unidos, dados referentes ao ano de 2010 indicaram que foram realizados naquele ano mais de 73.000 amputações dos membros inferiores associadas à diabetes ao longo do ano.² Dados estatísticos referentes ao ano de 2014 estimavam que 9,3% da população dos Estados Unidos era constituída por pacientes diabéticos.² Perspectiva ainda mais sombria é estimada para o ano de 2040, quando acredita-se que haverá 642 milhões de diabéticos no mundo, o que equivale a dizer que aproximadamente 10% de toda população do planeta será diabética.¹

É necessário considerar a DM como uma afecção maligna na qual é muito frequente o envolvimento multisistêmico de diversos órgãos do corpo e cujo resultado, a médio e longo prazo, envolve substancial morbidade e mortalidade.³⁻⁵ O acometimento dos pés nos pacientes diabéticos está associado com um processo crônico em que a neuropatia acompanhada da perda da sensibilidade protetora, a doença arterial periférica (DAP), e as alterações biomecânicas provocadas pela destruição osteoarticulares e deformidades decorrentes da neuroartropatia de Charcot (NC) constituem condições propícias para o aparecimento das úlceras.^{4,5} Além disso, o distúrbio metabólico crônico associado à doença é diretamente responsável pelo déficit no processo de cicatrização e consolidação óssea, além de comprometer o sistema imunitário, aumentando assim o risco de infecção generalizada a partir da contaminação das úlceras profundas localizadas nos pés.^{4,5} Pacientes diabéticos com comprometimento dos pés apresentam elevada incidência de morte prematura, mas a preocupação ainda mais frequente está associada com o alto risco de sofrer uma amputação maior em pelo menos um dos membros inferiores ao longo da vida.⁶

Além da elevada morbidade associada aos problemas nos pés dos pacientes diabéticos, ainda existem outros complicadores socioeconômicos impactantes. O elevado custo das internações hospitalares para o tratamento das úlceras dos pés é muito preocupante do ponto de vista dos gastos com a saúde pública.

O objetivo desta revisão é salientar a fisiopatologia, a avaliação clínica, o tratamento e a prevenção das principais complicações da diabetes relacionadas à NC que contribuem para a piora na qualidade de vida do paciente, reduzindo sua capacidade de deambulação independente e estão direta ou indiretamente associadas com o elevado risco de amputação na extremidade inferior.

Etiopatogenia do Diabetes Mellitus

A DM é uma doença do sistema neurovascular, e as alterações neuropáticas são provavelmente mediadas pela neuroisque-

mia.⁷ A neuropatia dos nervos periféricos (NP) resulta na perda da sensibilidade e da capacidade motora (principalmente da musculatura intrínseca do pé), e no déficit autonômico. Além disso, é sem dúvida nenhuma, a principal causa envolvida no surgimento de úlceras nos pés (UPP) e, quase invariavelmente, está presente nos casos de NC.^{3,4,8} Aproximadamente 75% dos pacientes diabéticos submetidos a cirurgias nos pés e tornozelos já apresentam algum grau de NP.⁹

Neuroartropatia de Charcot

O típico paciente que desenvolve NC encontra-se na 6ª década de vida, possui o diagnóstico de DM há pelo menos 10 anos e é obeso mórbido.¹⁰⁻¹² Estima-se que de 0,2 a 0,3 por cada 1.000 pacientes diabéticos desenvolvem NC.^{13,14} O processo destrutivo desencadeado pela NC produz um impacto profundamente negativo na saúde com graves repercussões na qualidade de vida do paciente, particularmente no que se refere às atividades físicas e a função dos membros inferiores.¹⁵⁻¹⁸ O diagnóstico de NC reduz a expectativa de vida do paciente diabético em 14 anos, e aproximadamente 19% dos pacientes morrem em até 2 anos, em média.¹⁹ Trauma local no pé, cuja magnitude e intensidade podem variar, parece estar envolvido no início do processo destrutivo.^{4,5,20} Eventualmente, a NC pode ser desencadeada por traumas repetitivos que provocam fraturas por estresse em ossos previamente osteopênicos (teoria neurotraumática).²¹ Por outro lado a vasodilatação arterial periférica, decorrente da paralisia da musculatura lisa da parede dos vasos sanguíneos (autosympactomia), é diretamente responsável pela redução na velocidade do fluxo sanguíneo e, aparentemente, está envolvida no aumento na taxa de reabsorção óssea contribuindo, desta maneira, para a instalação do processo destrutivo da NC (teoria neurovascular).²¹

Considerações anatômicas são importantes no diagnóstico da NC, conforme demonstra a classificação de Brodsky⁴ modificada por Trepman *et al.*²² (→Tabela 1). A grande maioria dos pacientes com NC apresentam sintomas relacionados à dor localizada no mediopé, além de edema e eritema.^{20,21} Entretanto, como na fase aguda inicial da doença ainda não está presente nenhuma deformidade

Tabela 1 Classificação evolutiva de Eichenholtz²⁶ para a neuroartropatia de Charcot

Estágio Evolutivo	Apresentação
0: Paciente em risco	Neuropatia diabética e trauma agudo Radiografia normal
I: Fragmentação	Edema e eritema Radiografia: fragmentação óssea
II: Coalescência	Diminuição dos sinais flogísticos Radiografia: coalescência dos fragmentos
III: Consolidação	Ausência de sinais flogísticos Radiografia: Remodelação das fraturas

perceptível, muitos pacientes são erroneamente diagnosticados como tendo celulite, gota ou tenossinovite.²³ Devido à má interpretação diagnóstica muitos pacientes são tratados equivocadamente com antibióticos, corticosteroides ou até mesmo com cirurgias indicadas para “drenagem de abscesso”.²¹ Na maioria dos casos, somente quando a condição aguda regride e o edema desaparece é que o paciente e, muitas vezes, o próprio médico conseguem detectar a presença das deformidades residuais já instaladas na fase de seqüela da doença.^{20,21} Como muitas destas deformidades são de pequena magnitude, é possível acomodar os pés em calçados terapêuticos apropriados para pés insensíveis juntamente com palmilhas confeccionadas especialmente sob medida.^{20,21} Alguns pacientes, cuja sensibilidade protetora dos pés encontra-se mais seriamente comprometida devido à neuropatia periférica, continuam a caminhar apoiando o pé acometido pelo processo destrutivo da NC e isto acelera ainda mais a deformação osteoarticular.²⁰⁻²² Aproximadamente 40% dos pacientes com NC já chegam ao primeiro atendimento médico apresentando úlcera plantar localizada sob proeminência óssea no mediopé, principalmente quando este está afetado e existe colapso do arco plantar lateral.²⁴ A presença de úlcera é um fator de mau prognóstico no que se refere ao risco de amputação da extremidade, uma vez que aumenta seis vezes a chance disto ocorrer nos pacientes diabéticos com NC.²⁵

Existem três fases distintas da NC definidas e popularizadas por Eichenholtz:²⁶ 1) aguda; 2) subaguda ou fragmentação com desenvolvimento das deformidades; e 3) crônica ou consolidação com deformidades fixas como seqüela (► **Tabela 2**). Ao exame clínico, o que caracteriza a fase aguda de fragmentação é o intenso edema do pé, o aumento local da temperatura e o eritema difuso. O exame radiográfico simples freqüentemente é normal, sugerindo a natureza inflamatória desta afecção. Na fase aguda de fragmentação pode haver confusão diagnóstica principalmente com infecção, uma vez que ambos os processos provocam destruição óssea.^{21,27} A diferenciação pode ser feita observando com base na avaliação clínica, levando-se em consideração que nos casos de infecção a glicemia do paciente diabético encontra-se anormalmente alta e mesmo com o aumento na dose de insulina ela tende a permanecer elevada²⁸; além do que o estado geral do paciente com quadro infeccioso é marcado pelo torpor.^{21,22} O mesmo não é observado quando se trata da NC. Outro indicativo importante relaciona-se ao

fato de que tanto o edema quanto o eritema, ambos observados ao exame clínico, sofrem redução importante quando a extremidade afetada é elevada por aproximadamente cinco minutos na presença da NC, o que não ocorre quando são causados por infecção.²¹ Um dos grandes dilemas diagnósticos entre NC e infecção ocorre quando existe grande destruição osteoarticular ao exame radiográfico, e ao exame clínico observa-se acentuado edema e eritema na presença de úlcera localizada sob proeminência óssea.^{21,25} Frequentemente outros exames de imagem, como cintilografia óssea (CO), tomografia computadorizada (TC), e ressonância magnética (RM) são inconclusivos em auxiliar no diagnóstico diferencial em circunstâncias como a mencionada acima.⁷

Tratamento conservador da Neuroartropatia de Charcot

O objetivo primário do tratamento da NC é obter um pé plantígrado, estável e livre de úlcera. O tratamento clássico da NC consiste na imobilização com gesso de contato total (GCT) durante a fase aguda de fragmentação óssea, seguida da utilização de órtese de polipropileno moldada do tipo órtese tornozelo-pé (OTP) durante a fase subaguda de consolidação e, finalmente, acomodação da deformidade com calçado terapêutico e palmilha confeccionada, sob medida, para acomodar as deformidades residuais na fase crônica de seqüela.^{20,29-31} A cirurgia costuma ser uma exceção no tratamento da NC e sua principal indicação relaciona-se à falha do tratamento conservador quando: 1) existe deformidade francamente instável afetando a região do tornozelo e retropé; 2) persistem úlceras plantares recidivantes causadas por proeminências ósseas que não podem ser adequadamente acomodadas com palmilhas ou órteses confeccionadas sob medida; e 3) existe infecção com osteomielite a partir de uma úlcera contaminada. Atualmente existe uma tendência apoiada por alguns médicos especialistas em indicar o tratamento cirúrgico para corrigir deformidades e estabilizar o pé de maneira a permitir que o paciente consiga utilizar calçados comercialmente disponíveis sem necessidade de utilizar órteses acomodativas.^{12,32-35} A suposta vantagem advogada por aqueles que defendem a indicação da cirurgia corretiva é a melhora na capacidade de deambulação e na qualidade de vida do paciente.³⁶ Para considerar o tratamento cirúrgico uma alternativa viável, muitas variáveis devem ser ponderadas, destacando-se: 1) perfusão da extremidade; 2) qualidade óssea; 3) controle glicêmico; 4) estado nutricional; 5) presença de úlcera; 6) infecção; e 7) estabilidade osteoarticular.¹²

Tratamento cirúrgico da Neuroartropatia de Charcot

As três modalidades frequentemente utilizadas no tratamento cirúrgico da NC são: 1) ressecção da proeminência óssea plantar localizada sob úlcera crônica, técnica conhecida como exostectomia; 2) artrodese modelante utilizada para corrigir deformidades grosseiras e estabilizar articulações gravemente instáveis; 3) combinação de ressecção de osso infectado proeminente com artrodese modelante.^{20,21} Existem ainda controvérsia se esta última modalidade cirúrgica deve ser realizada num único tempo cirúrgico ou em dois tempos distintos, consistindo o primeiro tempo no

Tabela 2 Classificação Anatômica de Brodsky⁴ e Trepman²² para a neuroartropatia de Charcot

Tipo	Articulações envolvidas
1	Tarsometatarsal e naviculocuneiformes
2	Subtalar, Talonavicular ou calcaneocuboide
3A	Tibiotalar
3B	Fratura prévia da tuberosidade do calcâneo
4	Combinação de áreas afetadas (misto)
5	Antepé

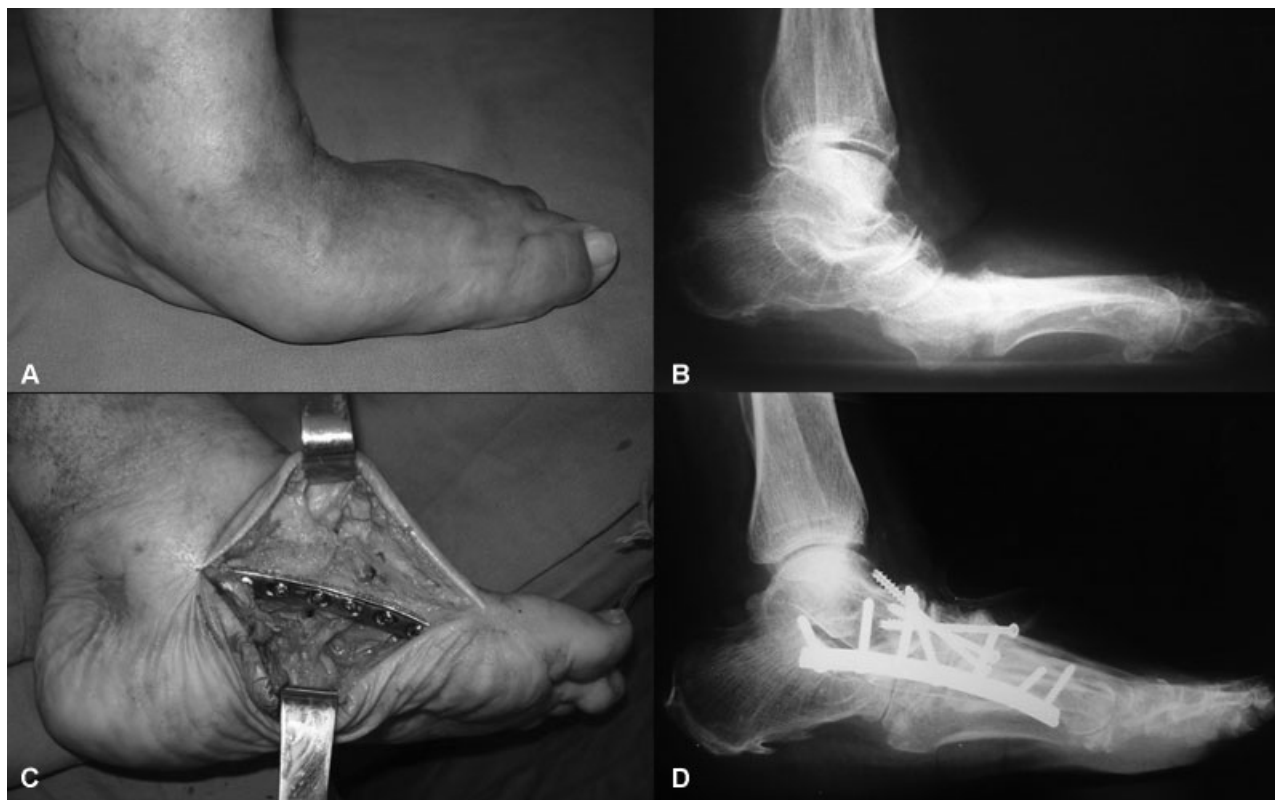

Fig. 1 Aspecto clínico (A) e imagem radiográfica em incidência lateral do pé esquerdo realizada com apoio (B) de um paciente com neuroartropatia de Charcot afetando o mediopé (tipo I da classificação anatômica de Brodsky⁴ e Trepman²²). Observem a acentuada deformidade em abdução (A) e o grave colapso do arco com proeminência óssea plantar (A e B). O tratamento cirúrgico consistiu na artrodese modelante do mediopé por meio de abordagem medial para a ressecção de cunhas ósseas e correção das deformidades (C), seguido de fixação interna com placa e parafusos (D).

debridamento do osso infectada e o segundo tempo na realização da artrodese modelante propriamente dita.³⁴

A extensão da artrodese depende basicamente do grau da deformidade instalada, da localização das articulações envolvidas e do tamanho necessário das cunhas planejadas para permitir a correção dos principais desvios e propiciar a obtenção de um pé plantígrado.^{20,31-39} A escolha da(s) via(s) de acesso depende do tipo da deformidade instalada (varo/valgo, adução/abdução, pronação/supinação); do grau de colapso do arco; e da localização da(s) proeminência(s) óssea(s) plantar. O momento ideal para indicar a realização da cirurgia ainda é controverso, enquanto a seleção do tipo de fixação óssea depende basicamente da presença ou não de úlcera no momento da cirurgia, assim como seu grau de contaminação pré-existente.³⁰⁻⁴² De maneira geral, a fixação interna está indicada nas artrodeses sem a presença de contaminação óssea prévia (ulceração crônica pré-existente).^{19,30-33,35-38,40-42} Os diferentes dispositivos mais recentemente desenvolvidos para fixação interna da artrodese modelante na NC são: 1) placas com parafusos de bloqueio especialmente desenhados para fixação de ossos osteopênicos na coluna medial do pé (→ **Figura 1**); 2) parafusos canulados sem cabeça para fixação longitudinal através dos ossos do mediopé (*intramedular beaming*) (→ **Figura 2**); 3) haste intramedular bloqueada para o retropé (→ **Figura 3**); 4) placas com parafusos de bloqueio especialmente desenhados para fixação do retropé. É extremamente importante enfatizar que a utilização da fixação interna não

dispensa, de forma nenhuma, o uso do GCT por período prolongado. A imobilização gessada deve ser mantida até que sejam identificados sinais evidentes e inequívocos da completa consolidação óssea da artrodese nas imagens radiografias realizadas durante o seguimento ambulatorial. Na vigência de contaminação óssea em decorrência de ulceração crônica a fixação óssea recomendada durante a realização da artrodese modelante restringe-se ao fixador externo circular.^{20,34,39,43}

Amputações

O custo do tratamento da cirurgia de reconstrução articular como opção para tentativa de salvamento de uma extremidade afetada pela NC é de 15 a 20% maior quando comparado ao custo do tratamento com amputação transtibial incluindo as despesas com reabilitação e prótese.^{44,45} Entretanto a duração do tratamento voltado para reconstrução articular como tentativa de salvamento da extremidade pode variar, em média, de 12 a 18 meses.⁴⁶ Nos casos de NC cuja extremidade apresenta ulceração recorrente, além de considerável deformidade e instabilidade, é necessário discutir abertamente com o paciente os prós e contra de se considerar a amputação transtibial, uma vez que ela pode oferecer para um selecionado grupo de paciente uma oportunidade de recuperação mais rápida, além de melhorar a função e a qualidade de vida.^{47,48}

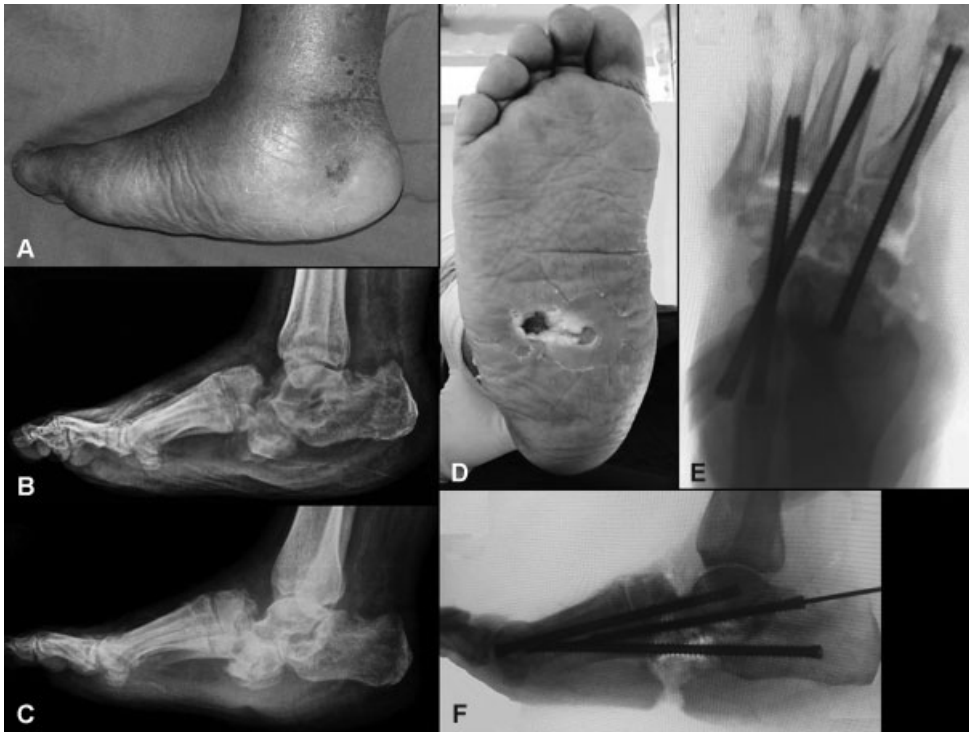

Fig. 2 Aspecto clínico (A e D) do pé direito num paciente com neuroartropatia de Charcot afetando o mediopé. As imagens radiográficas realizadas em incidência lateral do pé e tornozelo mostram que se trata de uma lesão do tipo II, segunda a classificação anatômica de Brodsky⁴ e Trepman²² (B e C). Tanto no momento da chegada do paciente (B) quanto 4 meses após o início do tratamento com gesso de contato total (C), podemos observar a presença de uma úlcera de pressão (D) causada pela proeminência óssea plantar do cuboide (C). O tratamento cirúrgico consistiu na ressecção completa do cuboide, seguido da artrodese modelante do mediopé utilizando parafusos para fixação interna, segunda a técnica *intramedullary beaming* (E e F).

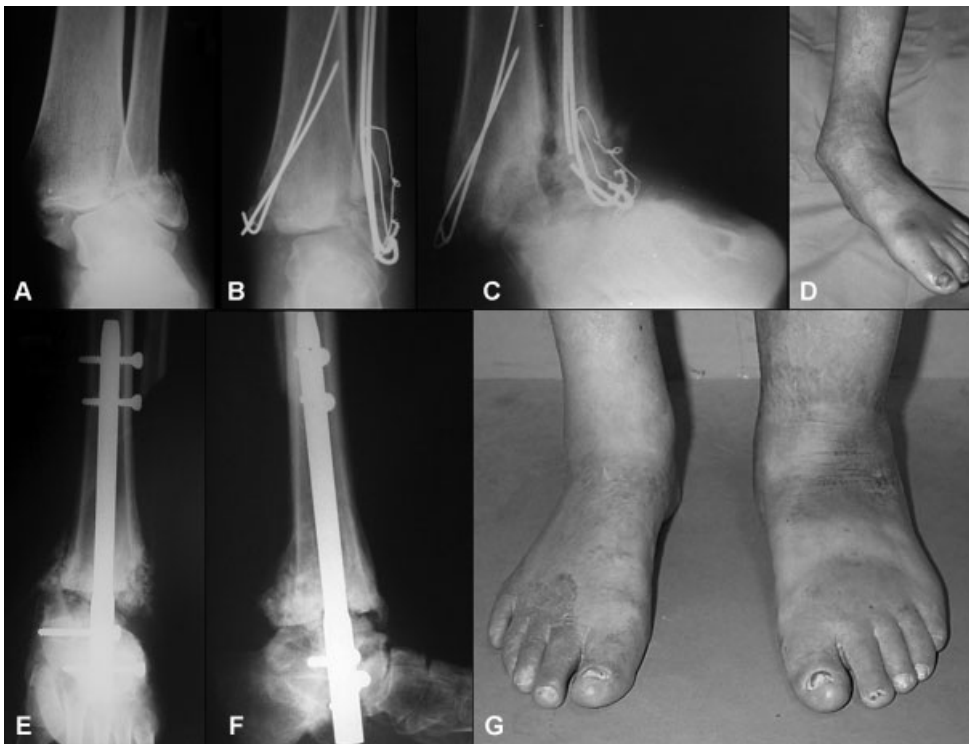

Fig. 3 Aspecto radiográfico anteroposterior do tornozelo esquerdo mostrando fratura bimalleolar instável (A), inicialmente tratada com redução aberta seguida de fixação interna por meio de cerclagem (B). Durante o acompanhamento pós-operatório, ocorreu destruição osteoarticular típica da neuroartropatia de Charcot do tipo IIIa, segunda a classificação anatômica de Brodsky⁴ e Trepman²² (C). O aspecto clínico mostra acentuado desvio em valgo do tornozelo (D). Artrodese tibiotalcanear modelante foi indicada tanto para corrigir a deformidade quanto para estabilizar o retopé. As imagens radiográficas do tornozelo, realizadas com apoio, demonstram que tanto na incidência anteroposterior (E) quanto na lateral (F) a consolidação óssea da artrodese encontra-se em curso. O adequado alinhamento e a estabilidade para o apoio puderam ser alcançados, como demonstra a imagem clínica (G).

Considerações Finais

A NC) é uma doença sistêmica que provoca fraturas e luxações envolvendo o pé e o tornozelo em pacientes que já apresentam complicações tardias da DM, especificamente a NP. Sua principal consequência é aumentar significativamente o risco de ulceração e infecção profunda no pé, o que contribui com o elevado risco de amputação maior da extremidade. O objetivo do tratamento, tanto incruento quanto cirúrgico, é obter um pé plantigrado, estável e livre de úlceras. As indicações primárias do tratamento cirúrgico são: deformidades graves no pé, instabilidade articular grosseira no retropé, ulceração recorrente localizadas sob proeminências ósseas, ou infecção profunda. Procedimentos cirúrgicos voltados para tentar evitar a amputação e preservar uma extremidade funcional são conhecidos como “cirurgias de salvamento”. Normalmente envolvem ressecção das proeminências ósseas associadas ou não à artrodese modelante do pé e tornozelo. Entretanto, complicações do tratamento cirúrgico são frequentes e envolvem: 1) pseudartrose; 2) deiscência da ferida operatória; 3) infecção profunda. Mesmo com o tratamento cirúrgico persiste ainda o elevado risco de amputação da extremidade, especialmente na vigência das complicações pós-operatórias.

Conflito de Interesses

Os autores declaram não haver conflito de interesses.

Referências

- Hu FB. Globalization of diabetes: the role of diet, lifestyle, and genes. *Diabetes Care* 2011;34(06):1249–1257
- Centers for Disease Control and Prevention. National Diabetes Statistics Report 2017. Department of Health and Human Services, Center for Disease Prevention and Control; 2017
- Del Core MA, Ahn J, Lewis RB 3rd, et al. The evaluation and treatment of diabetic foot ulcers and diabetic foot infections. *Foot Ankle Int* 2018;3(1S):13S–23S
- Brodsky JW. The diabetic foot. In: Mann RA, Coughlin MJ, editors. *Surgery of the Foot and Ankle*. 6th ed. St Louis, MO: Mosby; 1993: 278–283
- Brodsky JW. Outpatient diagnosis and care of the diabetic foot. *Instr Course Lect* 1993;42:121–139
- Wukich DK, Raspovic KM, Suder NC. Patients with diabetic foot disease fear major lower-extremity amputation more than death. *Foot Ankle Spec* 2018;11(01):17–21
- Peterson N, Widnall J, Evans P, Jackson G, Platt S. Diagnostic imaging of diabetic foot disorders. *Foot Ankle Int* 2017;38(01): 86–95
- Gibbons GW, Habershaw GM. Diabetic foot infections. *Anatomy and surgery. Infect Dis Clin North Am* 1995;9(01):131–142
- Suder NC, Wukich DK. Prevalence of diabetic neuropathy in patients undergoing foot and ankle surgery. *Foot Ankle Spec* 2012;5(02):97–101
- Game FL, Catlow R, Jones GR, et al. Audit of acute Charcot's disease in the UK: the CDUK study. *Diabetologia* 2012;55(01):32–35
- Gouveri E, Papanas N. Charcot osteoarthropathy in diabetes: A brief review with an emphasis on clinical practice. *World J Diabetes* 2011;2(05):59–65
- Rogers LC, Frykberg RG, Armstrong DG, et al. The diabetic Charcot foot syndrome: a report of the joint task force on the Charcot foot by the American Diabetes Association and the American Podiatric Medical Association. *Diabetes Care* 2011;34(09):2123–2129
- Fabrin J, Larsen K, Holstein PE. Long-term follow-up in diabetic Charcot feet with spontaneous onset. *Diabetes Care* 2000;23(06): 796–800
- Stuck RM, Sohn MW, Budiman-Mak E, Lee TA, Weiss KB. Charcot arthropathy risk elevation in the obese diabetic population. *Am J Med* 2008;121(11):1008–1014
- Raspovic KM, Wukich DK. Self-reported quality of life and diabetic foot infections. *J Foot Ankle Surg* 2014;53(06):716–719
- Dhawan V, Spratt KF, Pinzur MS, Baumhauer J, Rudicel S, Saltzman CL. Reliability of AOFAS diabetic foot questionnaire in Charcot arthropathy: stability, internal consistency, and measurable difference. *Foot Ankle Int* 2005;26(09):717–731
- Raspovic KM, Hobizal KB, Rosario BL, Wukich DK. Midfoot Charcot neuroarthropathy in patients with diabetes: the impact of foot ulceration on self-reported quality of life. *Foot Ankle Spec* 2015;8(04):255–259
- Pinzur MS, Evans A. Health-related quality of life in patients with Charcot foot. *Am J Orthop* 2003;32(10):492–496
- van Baal J, Hubbard R, Game F, Jeffcoate W. Mortality associated with acute Charcot foot and neuropathic foot ulceration. *Diabetes Care* 2010;33(05):1086–1089
- Ferreira RC, Gonçalves DH, Filho JM, Costa MT, Santin RAL. Midfoot Charcot arthropathy in diabetic patients: complication of an epidemic disease. *Rev Bras Ortop* 2015;47(05):616–625
- Pinzur MS. An evidence-based introduction to Charcot foot arthropathy. *Foot Ankle Int*. 2018;3(1S):24S–31S
- Trepman E, Nihal A, Pinzur MS. Current topics review: Charcot neuroarthropathy of the foot and ankle. *Foot Ankle Int* 2005;26(01):46–63
- Pinzur MS, Kernan-Schroeder D, Emanuele NV, Emanuel M. Development of a nurse-provided health system strategy for diabetic foot care. *Foot Ankle Int* 2001;22(09):744–746
- Myerson MS, Henderson MR, Saxby T, Short KW. Management of midfoot diabetic neuroarthropathy. *Foot Ankle Int* 1994;15(05): 233–241
- Wukich DK, Sadoskas D, Vaudreuil NJ, Fourman M. Comparison of diabetic Charcot patients with and without foot wounds. *Foot Ankle Int* 2017;38(02):140–148
- Eichenholtz SN. *Charcot Joints*. Springfield, IL: C.C.Thomas; 1966
- Lepántalo M, Apelqvist J, Setacci C, et al. Chapter V: Diabetic foot. *Eur J Vasc Endovasc Surg* 2011;42(Suppl 2):S60–S74
- Maloney N, Britt RC, Rushing GD, et al. Insulin requirements in the intensive care unit in response to infection. *Am Surg* 2008;74(09): 845–848
- de Souza LJ. Charcot arthropathy and immobilization in a weight-bearing total contact cast. *J Bone Joint Surg Am* 2008;90(04): 754–759
- Pinzur MS. Current concepts review: Charcot arthropathy of the foot and ankle. *Foot Ankle Int* 2007;28(08):952–959
- Johnson JE. Surgical treatment for neuropathic arthropathy of the foot and ankle. *Instr Course Lect* 1999;48:269–277
- Simon SR, Tejwani SG, Wilson DL, Santner TJ, Denniston NL. Arthrodesis as an early alternative to nonoperative management of charcot arthropathy of the diabetic foot. *J Bone Joint Surg Am* 2000;82-A(07):939–950
- Pinzur M. Surgical versus accommodative treatment for Charcot arthropathy of the midfoot. *Foot Ankle Int* 2004;25(08): 545–549
- Pinzur MS, Gil J, Belmares J. Treatment of osteomyelitis in charcot foot with single-stage resection of infection, correction of deformity, and maintenance with ring fixation. *Foot Ankle Int* 2012;33(12):1069–1074
- Strotman PK, Reif TJ, Pinzur MS. Current concepts: Charcot arthropathy of the foot and ankle. *Foot Ankle Int* 2016;37(11): 1255–1263
- Kroin E, Chaharbakhshi EO, Schiff A, Pinzur MS. Improvement in quality of life following operative correction of midtarsal Charcot foot deformity. *Foot Ankle Int* 2018;39(07):808–811

- 37 Sammarco VJ, Sammarco GJ, Walker EW Jr, Guiao RP. Midtarsal arthrodesis in the treatment of Charcot midfoot arthropathy. *J Bone Joint Surg Am* 2009;91(01):80-91
- 38 Schon LC, Easley ME, Weinfeld SB. Charcot neuroarthropathy of the foot and ankle. *Clin Orthop Relat Res* 1998;(349):116-131
- 39 Pinzur MS. Neutral ring fixation for high-risk nonplantigrade Charcot midfoot deformity. *Foot Ankle Int* 2007;28(09):961-966
- 40 Fonseca Filho FF, Ferreira RC, Stéfani KC, Costa MC. A haste intramedular bloqueada na fixação da artrodese tibiotalocalcânea. *Rev Bras Ortop* 2001;36(09):352-355
- 41 Ferreira RC, Silva AP, Costa MC, et al. Aspectos epidemiológicos das lesões no pé e tornozelo do paciente diabético. *Acta Ortop Bras* 2010;18(03):135-141
- 42 Schneekloth BJ, Lowery NJ, Wukich DK. Charcot neuroarthropathy in patients with diabetes: an update systematic review of surgical management. *J Foot Ankle Surg* 2016;55(03):586-590
- 43 Ferreira RC, Mercadante MT. Artrodese do tornozelo com fixador externo de Ilizarov. *Rev Bras Ortop* 2004;39(03):75-92
- 44 Gershater MA, Löndahl M, Nyberg P, et al. Complexity of factors related to outcome of neuropathic and neuroischaemic/ischaemic diabetic foot ulcers: a cohort study. *Diabetologia* 2009;52(03):398-407
- 45 Gil J, Schiff AP, Pinzur MS. Cost comparison: limb salvage versus amputation in diabetic patients with charcot foot. *Foot Ankle Int* 2013;34(08):1097-1099
- 46 Robinson AH, Pasapula C, Brodsky JW. Surgical aspects of the diabetic foot. *J Bone Joint Surg Br* 2009;91(01):1-7
- 47 Wukich DK, Ahn J, Raspovic KM, La Fontaine J, Lavery LA. Improved quality of life after transtibial amputations in patients with diabetes-related foot complications. *Int J Low Extrem Wounds* 2017;16(02):114-121
- 48 Wukich DK, Pearson KT. Self-reported outcomes of trans-tibial amputations for non-reconstructable Charcot neuroarthropathy in patients with diabetes: a preliminary report. *Diabet Med* 2013;30(03):e87-e90