

Impacto femoroacetabular e lesão do lábio acetabular – Parte 2: Diagnóstico clínico, exame físico e imagiologia

Femoroacetabular Impingement and Acetabular Labral Tears – Part 2: Clinical Diagnosis, Physical Examination and Imaging

Giancarlo Cavalli Polesello¹  Leandro Eisjman²  Marcelo C. Queiroz¹  Bruno Alves Rudelli² 
 Marco Rudelli¹  Walter Ricioli Junior¹ 

¹ Grupo de Quadril, Departamento de Ortopedia e Traumatologia, Faculdade de Ciências Médicas, Santa Casa de Misericórdia de São Paulo (FCMSCSP), São Paulo, SP, Brasil

² Grupo de Quadril, Instituto de Ortopedia e Traumatologia, Hospital das Clínicas, Faculdade de Medicina, Universidade de São Paulo (HCFMUSP), São Paulo, SP, Brasil

Endereço para correspondência Giancarlo Cavalli Polesello, MD, PhD, Grupo de Quadril, Departamento de Ortopedia e Traumatologia, Faculdade de Ciências Médicas, Santa Casa de Misericórdia de São Paulo (FCMSCSP), Rua Dr. Cesário Motta Junior, 112, Vila Buarque, São Paulo, SP, 01221-020, Brasil (e-mail: giancarlohip@gmail.com; dot.quadril@hotmail.com).

Rev Bras Ortop 2020;55(5):523–531.

Resumo

O diagnóstico clínico do impacto femoroacetabular continua a evoluir conforme o entendimento dos quadris normal e patológico progride. Impacto femoroacetabular é atualmente definido como uma síndrome na qual o diagnóstico se baseia no somatório de uma história clínica abrangente obtida previamente, seguida de um exame físico coerente e padronizado com manobras ortopédicas específicas. Além disso, exames radiográficos e tomográficos são usados para a avaliação morfológica do quadril, e para verificar a existência de sequelas de doenças do quadril da infância e a presença de osteoartrose. O entendimento da morfologia e versão femoral e acetabular associado às imagens de lesões labrais e osteocondrais obtidas com a ressonância magnética contribuem para a confirmação da síndrome nos pacientes sintomáticos, além de auxiliar na exclusão de diagnósticos diferenciais, como ressalto do tendão do músculo iliopsoas, impacto subespinhal, impacto isquiofemoral, e outras patologias da articulação do quadril.

Palavras-chave

- ▶ diagnóstico
- ▶ quadril
- ▶ radiografia
- ▶ impacto femoroacetabular

Abstract

The clinical diagnosis of femoral acetabular impingement (FAI) continues to evolve as the understanding of normal and pathological hips progresses. Femoral acetabular impingement is currently defined as a syndrome in which the diagnosis consists of the combination of a previously-obtained comprehensive clinical history, followed by a consistent and standardized physical examination with specific orthopedic maneuvers. Additionally, radiographic and tomographic examinations are used for the morphological evaluation of the hip, and to ascertain the existence of sequelae of childhood hip

Keywords

- ▶ diagnosis
- ▶ hip
- ▶ radiography
- ▶ femoroacetabular impingement

recebido
16 de Outubro de 2019
aceito
05 de Dezembro de 2019

DOI <https://doi.org/10.1055/s-0040-1702954>.
ISSN 0102-3616.

Copyright © 2020 by Sociedade Brasileira de Ortopedia e Traumatologia. Published by Thieme Revinter Publicações Ltda, Rio de Janeiro, Brazil

License terms



diseases and the presence of osteoarthritis. The understanding of the femoral and acetabular morphologies and versions associated with images of labral and osteochondral lesions obtained through magnetic resonance imaging (MRI) contributes to the confirmation of this syndrome in symptomatic patients, and helps in the exclusion of differential diagnoses such as iliopsoas tendon snaps, subspine impingement, ischiofemoral impingement, and other hip joint pathologies.

Introdução

Características Clínicas

O diagnóstico clínico do impacto femoroacetabular (IFA) continua a evoluir conforme o entendimento do quadril normal e patológico progride. Pacientes assintomáticos frequentemente apresentam achados radiográficos anormais no quadril, e sua significância é determinada pela história clínica e pelo exame físico. O exame clínico organizado e competente levará ao diagnóstico acurado do IFA, considerando os aspectos biomecânicos da doença e os diagnósticos diferenciais. O exame estruturado e completo é fundamental na investigação do quadril sintomático.¹

História

A história clínica não é importante somente para definir o diagnóstico sindrômico do IFA, como também para escolher a opção mais apropriada para cada paciente entre as alternativas de tratamento.² Uma história abrangente deve ser obtida previamente ao exame físico do quadril.

Dor é o principal motivo para a consulta em pacientes com IFA. Reiman et al. (2014; 2015)^{3,4} observaram que dor na região anterior da virilha que piora com ortostatismo prolongado, ou ao se sentar ou caminhar, pode ser indicativa de alteração articular (IFA ou lesão labial), com sensibilidade variando de 96% a 100%. Os autores observaram também que dor aguda associada a estalidos e falseios está relacionada a lesões osteocondrais, IFA e lesão labral, com especificidade de 85% e sensibilidade de 100%

Dor relacionada a posições específicas, especialmente à rotação medial ou às atividades esportivas que demandem de rotação associada ao pivotamento ou flexão, também é indicativa de afecção intra-articular.⁵

Outras queixas frequentes incluem: mobilidade reduzida no quadril, sintomas mecânicos, falseios e travamentos, os três últimos relacionados às lesões na transição condrolabial.

A queixa principal é documentada incluindo a data de início e a presença ou não de trauma. A dor deve ser caracterizada de acordo com a localização, a intensidade, e os fatores que a aumentam ou aliviam.

O sinal em “C”, característico de pacientes com problemas intra-articulares, está frequentemente presente: o paciente coloca a mão em formato de “C” acima do trocânter maior, com o polegar posicionado posteriormente ao trocânter e os dedos na região inguinal.⁶

Dor na região lateral do quadril e da nádega também podem acompanhar os sintomas prévios, inclusive exacerbando os sintomas mecânicos.⁷

Dor referida no joelho é queixa frequente em doenças do quadril. Dor lombar, sacroilíaca e púbica podem ocorrer como consequência de sobrecarga mecânica.

A utilização de escores para estratificação da dor e da função do quadril é importante, não somente no âmbito da pesquisa, como também no manejo de cada paciente. Estes escores fornecem uma medida da dor e das limitações provocadas pela doença do quadril, guiando a conduta terapêutica e servindo de base para avaliar a evolução.⁸⁻¹⁰ Além disso, fornecem ao cirurgião uma fonte para a autoavaliação, visando a melhorar as indicações e os resultados cirúrgicos.

Diagnósticos diferenciais incluem resalto do tendão do músculo iliopsoas, do trato iliotibial, impacto subespinhal e impacto isquiofemoral.

Exame Físico

A padronização aumenta a confiabilidade do exame físico.¹¹ A ordem mais eficiente de exame físico do quadril inicia com o paciente em pé, sentado e, depois, em decúbito dorsal, decúbito lateral e decúbito ventral.¹

A avaliação em pé pode demonstrar alterações pélvicas e lombares associadas. O aumento da inclinação pélvica no plano sagital e a lordose lombar podem ser concomitantes à retroversão acetabular (► Fig. 1).

Ross et al. (2014),¹² por meio de exames tomográficos, observaram que inclinação anterior da pelve resultou em diminuição de 5,9° de rotação interna para 8,5° (com quadril fletido a 90° e 15° de adução), e em 5,8° de retroversão acetabular; já a inclinação pélvica posterior acarretou aumento da rotação interna de 5,1° (com quadril fletido a 90° e 15° de adução) para 7,4°.

Testes de frouxidão ligamentar são importantes para identificar pacientes com instabilidade associada.¹³ A marcha é examinada com atenção: pacientes com dor na região anterior do quadril tendem a manter uma inclinação posterior da pelve durante a marcha, deixando o quadril mais em extensão, o que acarreta em aumento de forças na região anterior do quadril.^{14,15}

Observou-se também em estudos de imagem que baixa incidência pélvica (definida como o ângulo entre uma linha perpendicular ao ponto central do platô sacral e uma linha a partir deste ponto até o centro axial das cabeças femorais¹⁶) (► Fig. 1), ou seja, maior inclinação anterior da pelve pode estar associada ao IFA de tipo misto,¹⁷ à rotação pélvica, à fase de apoio, ao movimento dos membros superiores, e ao ângulo de progressão do pé (APP), o qual é normalmente

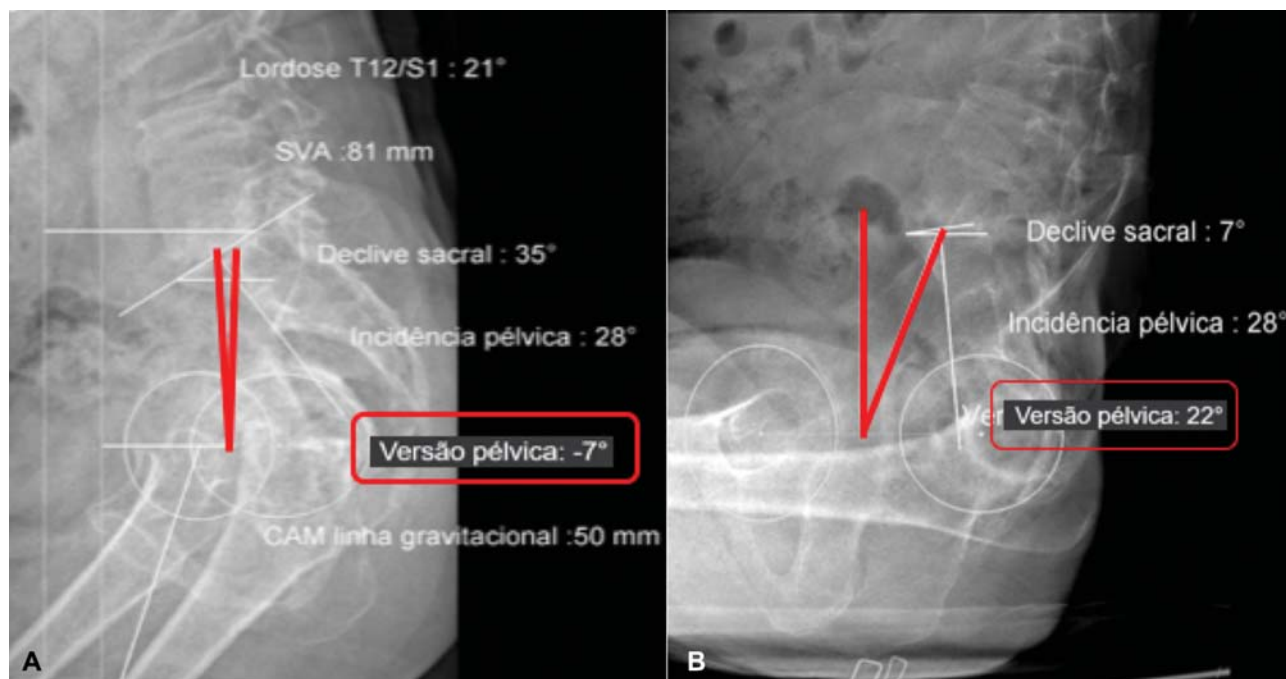


Fig. 1 (A) versão pélvica em pé. (B) Versão pélvica sentado. A variação da versão pélvica foi de 29° (de -7° a 22°).

cerca de 7° em direção lateral.¹⁸ Retroversão femoral proximal e limitação da rotação medial são vistos frequentemente em pacientes com IFA, podendo levar a um APP em rotação lateral excessiva. Em oposição, pacientes com anteversão femoral excessiva geralmente têm um APP em rotação medial. Entretanto, a análise do APP deve se basear na inspeção de todo o membro, com atenção para a posição da patela, visto que este ângulo é influenciado pelo perfil rotacional do quadril, do fêmur, ds tíbia e do tálus,¹⁹ associado aos efeitos musculares e capsulares. É frequente encontrar pacientes com anteversão femoral aumentada com APP normal em consequência de torção tibial lateral compensatória.²⁰ Completa-se o exame em pé com o teste de apoio em uma perna (teste de Trendelenburg) para se avaliar a função abduzora.

O exame na posição sentada inicia com a avaliação da função neurológica e vascular dos membros inferiores. As rotações medial e lateral são medidas em ambos os quadris. Pacientes com IFA caracteristicamente apresentam restrição da rotação medial, com rotação lateral normal.²¹ A associação de rotação medial diminuída com rotação lateral aumentada indica retroversão femoral proximal ou anteversão fisiológica diminuída. Em contraste, rotação medial aumentada com rotação lateral diminuída indica anteversão femoral aumentada. É importante ressaltar que as rotações do quadril não são influenciadas exclusivamente pela versão femoral. Fatores como hiperfrouxidão ligamentar e displasia do quadril, por exemplo, podem influenciar as rotações do quadril. A aferição das rotações do quadril também pode ser realizada em decúbito dorsal e ventral. Entretanto, a função ligamentar, a posição pélvica e a metodologia de medida podem causar diferenças de até 10 graus nos valores de rotação do quadril medidos em diferentes posições (sentado, decúbito dorsal e ventral).²²⁻²⁴

O exame em decúbito dorsal inicia-se com a palpação da região púbica e pesquisa de hérnias ocultas,²⁵ as quais têm sido associadas ao IFA devido à sobrecarga na musculatura abdominal consequente à falta de mobilidade do quadril.²⁶ A avaliação prossegue com o teste de contratura em flexão do quadril (teste de Thomas) e a avaliação da adução e abdução. O decúbito dorsal inclui a maior parte dos testes para avaliação da congruência femoroacetabular que podem ser positivos em situações de IFA, de instabilidade, ou de doença intra-articular.¹ Ganz et al. (2003)²⁷ descreveram teste de impacto realizando flexão, adução e rotação medial. McCarthy et al. (2003)²⁸ relataram a avaliação dinâmica do IFA e a relação com o lábio acetabular.

Foi demonstrado durante as manobras de flexão, adução e rotação interna (Fadir) e flexão, abdução e rotação externa (Fabere), realizadas em pacientes com IFA e grupo controle, que pacientes com IFA apresentam menor rotação interna e adução durante a FADIR e menor abdução e rotação externa com a Fabere; além disso, observou-se também maior movimentação da pelve ao exame.²⁹

Martin et al.¹ têm sugerido uma avaliação mais dinâmica, pelo teste dinâmico de impacto com rotação interna (Diri) e o teste dinâmico de impacto com rotação externa (Dire). Para realizar o Diri, o paciente, em decúbito dorsal, é orientado a segurar o quadril contralateral em flexão maior do que 90°, assim estabelecendo um ponto zero pélvico e eliminando a lordose lombar (→Fig. 2A). O quadril examinado é então fletido a 90 graus ou mais, e levado passivamente ao longo de um arco amplo de adução e rotação interna (medial) (→Fig. 2B). O grau de flexão necessária para ocorrer o impacto depende da versão femoral e do tipo e localização do impacto anterior. Um teste positivo é notado com a reprodução da dor. O Diri pode também ser positivo em casos de instabilidade posterior. O teste Dire é realizado com

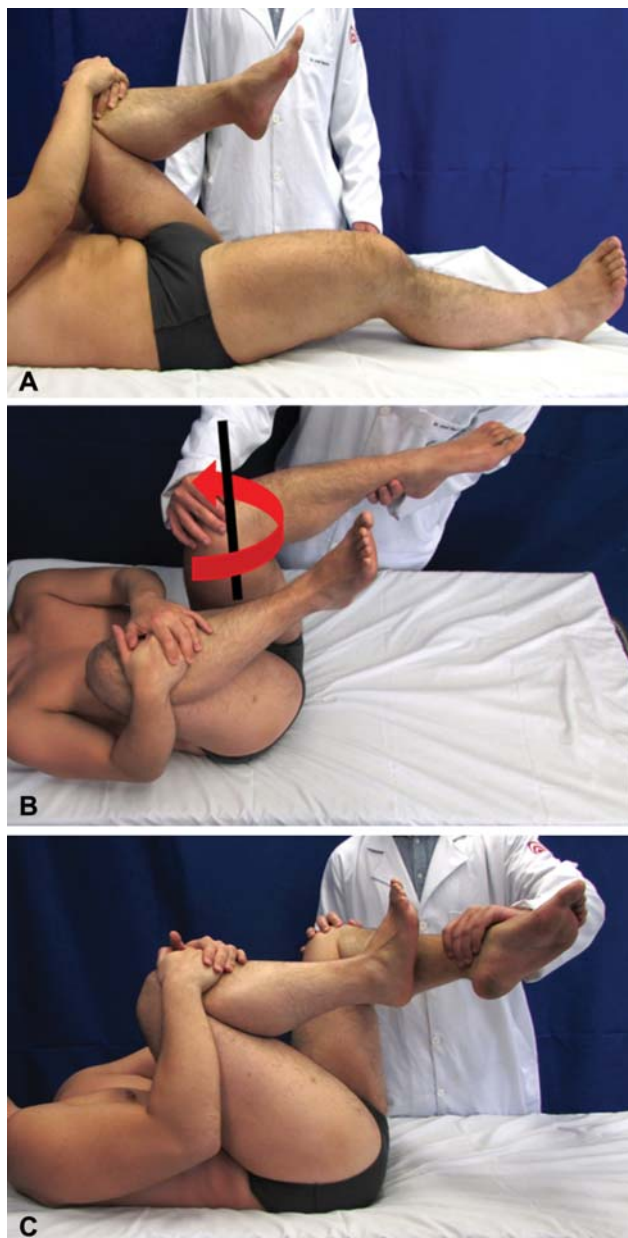


Fig. 2 (A) posicionamento com flexão do quadril para se conseguir a retificação da lordose lombar. (B) manobra de Diri, na qual se realiza a flexão do quadril examinado, neste caso, o quadril esquerdo, seguido de rotação interna e adução. (C) Manobra de Dire: neste caso, com a coluna lombar já retificada, realiza-se a abdução do quadril esquerdo e a rotação interna concomitante, a fim de se avaliar lesões ou impacto nas regiões superior e posterior.

o paciente posicionado da mesma forma do que no Diri, mas o quadril é levado dinamicamente em um arco amplo de abdução e rotação externa (►Fig. 2C). O Dire testa o impacto superolateral e posterior, mas pode ser positivo em casos de instabilidade anteroinferior com ruptura do ligamento redondo e/ou lassidão ligamentar.³⁰ O teste é positivo quando a dor é reproduzida ou ocorre um sentimento de instabilidade. Outro teste realizado na posição supina para avaliar a congruência femoroacetabular é o teste do impacto posterior. Com o paciente na borda ou extremidade da maca, o quadril é passivamente estendido, abduzido e rodado

externamente. Este teste avalia a congruência entre a parede acetabular posterior e o colo femoral, sendo positivo em casos de impacto posterior ou instabilidade anterior. Testes complementares importantes no exame supino durante a investigação do quadril sintomático incluem: teste supino da rotação passiva (*log roll*); teste da discagem (*dial test*)³¹; teste da flexão ativa do quadril contra resistência com o joelho estendido (Stinchfield); e teste de Fabere (ou teste de Patrick).

A posição em decúbito lateral também pode ser utilizada para avaliar a congruência femoroacetabular utilizando manobras que associam flexão, adução e rotação interna, ou que associam extensão, abdução e rotação externa. A avaliação das estruturas peritrocantéricas é realizada em decúbito lateral sobre o lado oposto, incluindo palpação, testes de força da musculatura abduzora, e testes de contratura.¹ Estes testes são importantes desde que anormalidades nas estruturas peritrocantéricas podem coexistir com o IFA e ter influência na recuperação em casos de tratamento cirúrgico.

O exame é concluído com o paciente em decúbito ventral, com o teste de anteversão femoral (teste de Craig) e o teste de contratura do músculo reto da coxa (teste de Ely).¹

Cheatham et al.³² publicaram as principais características e atualizações quanto ao IFA e à lesão labral e em relação à sensibilidade e à especificidade das principais manobras de exame físico para diagnóstico do IFA.

A articulação do quadril é suprida posteriormente por ramos articulares do nervo para o músculo quadrado da coxa, ramos do nervo glúteo superior e/ou ramo direto do nervo ciático.³³ Deste modo, patologias intra-articulares podem causar dor posterior. Da mesma forma, patologias no espaço glúteo profundo ou na coluna lombar podem causar sintomas difíceis de diferenciar das patologias intra-articulares. Portanto, em casos de dor posterior, o exame clínico deve contemplar o espaço glúteo profundo, e uma injeção anestésica intra-articular como teste deve ser considerada na abordagem diagnóstica.³⁴

Estudos de Imagem

A análise adequada dos exames de imagem é fundamental no processo diagnóstico, e deve considerar os achados da história e do exame físico. A definição do diagnóstico e tratamento por meio de exames de má qualidade aumentará as chances de insucesso. Deste modo, deve-se avaliar a qualidade do exame antes de interpretá-lo, ponderando especialmente o posicionamento do paciente ao realizar o exame. Padronização na análise dos exames de imagem aumenta a precisão e a velocidade com que se realiza essa análise.³⁵ Outro componente importante ao avaliar as imagens é considerar-se o todo, ou seja, os achados devem ser entendidos em associação. Por exemplo, uma deformidade tipo came pequena associada a retroversão femoral pode ser mais grave do que uma deformidade tipo came maior com anteversão femoral normal. É importante lembrar o conceito de síndrome do impacto femoroacetabular (Warwick), no qual a interpretação radiológica é parte de um contexto de análise de sinais, sintomas e imagens. O diagnóstico de impacto femoroacetabular não deve ser realizado somente por exames de imagem.³⁶

Radiografia

A radiografia é fundamental para a definição do diagnóstico e tratamento dos pacientes com IFA. É um método simples, barato, rápido e amplamente disponível. As radiografias permitem uma avaliação morfológica do quadril, existência de sequelas de doenças do quadril da infância, e a presença de osteoartrose. Diferentes séries radiográficas são indicadas na literatura para avaliação inicial do quadril doloroso em adultos jovens.^{35,37,38} Nepple et al.³⁹ avaliaram a acurácia de diferentes incidências radiográficas na detecção de deformidades tipo came, comparando-as com a tomografia computadorizada (TC). Estes autores demonstraram que a incidência de Dunn com 45° de flexão foi a mais sensível (71% a 80%) e a de Lauenstein (*frog leg lateral*) foi a mais específica (91% a 100%). A exclusão da incidência lateral *cross-table* não alterou a sensibilidade. Adicionalmente, foi observada correlação significativa entre a área avaliada nas diferentes incidências radiográficas e a TC: radiografia anteroposterior (AP)/12:00 (superior), Dunn/1:00 (anterolateral), Lauenstein/3:00(anterior), e *cross-table*/3:00 (anterior).³⁹

Sugere-se a realização de 5 incidências radiográficas para avaliação inicial do IFA: 1) AP de pelve; 2) Dunn com 45° de flexão do quadril e 20° de abdução em rotação neutra; 3) Lauenstein com o quadril entre 30° e 40° de flexão e 45° de abdução (planta do pé em contato com o joelho contralateral); 4) perfil de Ducroquet com flexão de 90° e abdução de 45°; e 5) falso perfil de Lequesne³⁵ (→ Fig. 3).

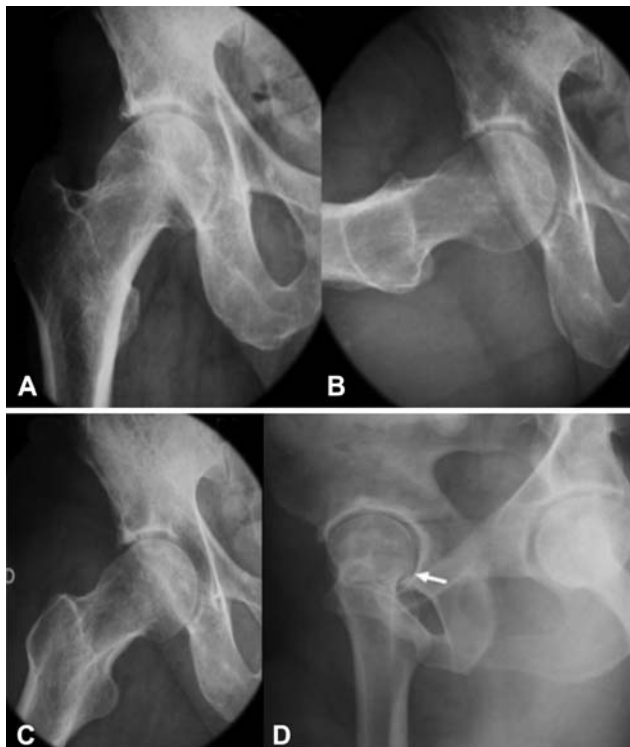

Fig. 3 Incidências radiográficas do quadril na pesquisa de IFA. (A) incidência anteroposterior. (B) incidência de Ducroquet. (C) Incidência de Dunn para visualização do came. Observe a retificação e a proeminência da região transição colo-cabeça. (D) imagem radiográfica da posição de Lequesne.

Erros na execução da radiografia AP de pelve são frequentes e podem comprometer o diagnóstico. A radiografia AP da pelve é realizada com o paciente em decúbito dorsal, com os membros inferiores em 15° de rotação medial.³⁷ A distância entre o filme e a ampola de raios X deve ser de 120, cm e a marca de cruzamento deste deve ser centrada em um ponto a meio caminho entre o bordo superior da sínfise púbica e uma linha conectando ambas as espinhas ilíacas anterossuperiores.³⁷ A morfologia acetabular nas radiografias APs de pelve é influenciada pela rotação e inclinação pélvicas, que podem variar consideravelmente com a posição do paciente durante a aquisição do exame.⁴⁰

As hemipelves devem estar simétricas na radiografia, com o cóccix alinhado com a sínfise púbica e as asas do ilíaco, os forames obturados, e as imagens em lágrima simétricas. Siebenrock et al.⁴¹ sugeriram que a distância ideal à radiografia entre a sínfise púbica e o meio da junção sacrococcígea é 2,5 cm a 4 cm em mulheres, e de 4 cm a 5,5 cm em homens. Porém, a identificação da articulação sacrococcígea pode ser difícil. Por esse motivo, Clohisy et al.³⁷ sugeriram que a distância entre o bordo superior da sínfise púbica e a extremidade do cóccix deve ser de 1 cm a 3 cm. Variações no grau de rotação do quadril também podem prejudicar a avaliação da morfologia do fêmur proximal,⁴² enfatizando a importância de radiografias padronizadas.

Um estudo recente avaliou que não houve diferença entre uma radiografia AP de bacia e uma radioscopia posteroanterior (PA) centrada no quadril em relação aos ângulos centro-borda (CB), e vertical-central-anterior (VCA), ângulo de Sharp e índice acetabular, mas, na radioscopia, a cobertura anterior é menor, o sinal do cruzamento, 30% menor, e a retroversão, subestimada.⁴³

A interpretação das radiografias deve ser realizada de maneira organizada. Todos os aspectos da morfologia óssea acetabular e femoral devem ser analisados em conjunto, identificando alterações estruturais relacionadas ao IFA e à instabilidade. A procura direta por sinais de impacto sem uma análise sequencial levará a erros diagnósticos e de tratamento. A → **Tabela 1** descreve os parâmetros a serem avaliados nas diferentes incidências radiográficas.

Os achados radiográficos acetabulares mais frequentes relacionados ao IFA incluem: sobrecobertura acetabular, retroversão acetabular, e espinha ilíaca anteroinferior proeminente. Em 1962, Ruelle e Dubois⁴⁴ denominaram de coxa profunda o achado radiográfico de medialização do fundo acetabular em relação à linha ilioisquiática. Até recentemente, este sinal foi interpretado como indicativo de sobrecobertura acetabular.²⁷ Entretanto, os trabalhos de Anderson et al.⁴⁵ e de Nepple et al.⁴⁶ concluíram que o achado radiográfico de coxa profunda (migração do fundo acetabular além da linha ilioisquiática) não foi associado à sobrecobertura da cabeça femoral, ou seja, não foi associado a ângulos CB maiores ou índices acetabulares menores. Adicionalmente, quadris displásicos com anteversão excessiva podem ser interpretados falsamente como acetábulo com sobrecobertura ao se considerar a definição clássica de coxa profunda de Ruelle Dubois.^{44,47} Deste modo, a avaliação da cobertura acetabular da cabeça femoral deve ser baseada

Tabela 1 Interpretação padronizada das radiografias na avaliação do quadril natural. Os parâmetros para análise são demonstrados conforme a incidência radiográfica

Radiografia anteroposterior da pelve
1. Qualidade do exame: inclinação e rotação pélvicas adequadas
2. Ângulo centro-borda lateral
3. Ângulo de Inclinação do teto acetabular
4. Extrusão da cabeça femoral
5. Lateralização da cabeça femoral
6. Ângulo colo-diáfise femoral
7. Espaços articulares medial e lateral no teto acetabular
8. Orientação das paredes acetabulares
9. Orientação das espinhas isquiáticas
10. Esfericidade da cabeça femoral
11. Achados positivos: cistos, osteófitos, implantes, fratura de estresse, reação periostal, alterações no osso medular, proximidade dos trocanteres ao ísquio/acetábulo, espinha íliaca anterosuperior proeminente
Dunn 45° e frog leg lateral
1. Formato do acetábulo
2. Esfericidade da cabeça femoral
3. Ângulo alfa
4. Achados positivos
Falso perfil de Lequesne
1. Formato do acetábulo
2. Esfericidade da cabeça femoral
3. Variação da espessura da cartilagem articular de posterior para anterior
4. Ângulo centro-borda anterior
5. Achados positivos, especialmente artrose anterosuperior ou posteroinferior

no ângulo CB descrito por Wiberg,⁴⁸ em que ângulos acima de 39° indicam cobertura acetabular excessiva. Tönnis e Heinecke⁴⁹ definiram valores entre 39° e 44° em quadris com protusão acetabular, e valores acima de 44° em quadris com protusão acetabular.

Em radiografias de pelve padronizadas de quadris normais, a parede acetabular anterior deve cobrir menos a cabeça femoral do que a parede posterior, e os bordos da parede anterior e posterior normalmente se encontram superior e lateralmente, indicando anteversão acetabular. Quando os contornos das paredes anterior e posterior encontram-se mais distalmente, a radiografia apresentará o sinal do cruzamento. Esta retroversão cranial predispõe ao impacto tipo pinçamento.⁵⁰ A extensão da projeção da espinha isquiática medialmente à linha ilioisquiática é correlacionada à altura do sinal do cruzamento na radiografia.⁵¹ O sinal da parede posterior ocorre quando esta se localiza medialmente ao centro da cabeça femoral e indica retroversão mais acentuada, denominada retroversão verdadeira. A inclinação e rotação pélvicas são determinantes na versão acetabular observada na radiografia e, portanto, radiografia de pelve adequada com posicionamento correto do paciente é fundamental para que se evite um diagnóstico falso.⁴⁰ Apesar de o sinal do cruzamento estar amplamente

associado à retroversão acetabular na literatura, Zaltz et al.⁵² relataram valor preditivo positivo (VPP) baixo deste sinal para retroversão acetabular ao comparar radiografias pélvicas adequadas com TC. De 38 pacientes com sinal do cruzamento à radiografia, somente 19 tinham (VPP 50%) retroversão acetabular focal ou global na tomografia. A espinha íliaca anteroinferior (EIAI) foi responsável pela aparência do sinal do cruzamento à radiografia em todos os 19 pacientes com acetábulo antevertidos. No mesmo estudo, os autores classificaram o formato da EIAI em três tipos baseados na TC tridimensional.³⁹ Adicionalmente, outros estudos têm relatado que o formato da EIAI é um fator contribuinte para o impacto entre o fêmur e a pelve.^{53,54}

O fêmur proximal pode apresentar os seguintes achados radiográficos relacionados ao IFA: deformidade em cabo de pistola, aumento no ângulo alfa, redução no desnível cabeça/colo femorais, e imagem cística na zona de impacto na transição cabeça/colo femorais (*herniation pit*). A deformidade em cabo de pistola é reconhecida na radiografia AP da pelve, e acredita-se ser secundária ao escorregamento femoral proximal subclínico.⁵⁵ Entretanto, argumenta-se que a principal deformidade no escorregamento epifisário subclínico é no plano sagital, e que normalmente não seria evidente nas incidências APs.^{56,57} Além disso, o termo *cabo*

de pistola representa uma definição qualitativa de deformidade tipo came, não permitindo comparação entre as deformidades, nem sendo um critério diagnóstico objetivo.⁵⁷ Deste modo, Nötzli et al.⁵⁷ relataram a medida do ângulo alfa em imagens axiais oblíquas de ressonância magnética, permitindo avaliação quantitativa, baseada na transição anterior entre colo e cabeça femorais, da localização mais frequente das deformidades tipo came. A utilização do ângulo alfa para avaliar a morfologia da transição cabeça/colo femorais foi então extrapolada para TC e diferentes incidências radiográficas. O estudo de Nötzli et al.⁵⁷ encontrou ângulo alfa médio de 42° (variação de 33° a 48°) em indivíduos assintomáticos, comparado à média de 74° (variação de 55° a 95°) em pacientes com IFA tipo came. Deste modo, ângulo alfa menor do que 55° vem sendo considerado normal. Estudo mais recente descreveu baixa especificidade de 56% para deformidade tipo came sintomática utilizando ângulo alfa de 55° como limite de normalidade.⁵⁸ Os autores sugeriram a elevação do limiar do ângulo alfa de 55° para 60°, aumentando a especificidade para 74%.⁵⁸ Embora o ângulo alfa tenha sido validado somente na incidência radiográfica de *cross-table*,⁵⁷ é frequentemente mensurada em outras incidências. Redução no desnível anterior cabeça/colo femorais também pode ser utilizada na detecção das deformidades tipo came. Uma relação entre o desnível e o diâmetro da cabeça femoral menor do que 0,17 é indicativa de came.⁵⁹ Formação cística na área de impacto da transição cabeça/colo femorais também pode ser observada em alguns pacientes. É importante ressaltar que a morfologia do IFA não deve ser baseada somente na análise da transição cabeça/colo femorais. A morfologia do acetábulo, outros aspectos da morfologia femoral, e as versões femorais e acetabulares influenciam na ocorrência ou não de sintomas no IFA. Além disso, a coexistência de instabilidade e outras anormalidades não é incomum. Este fato reforça a importância de um exame físico apropriado no diagnóstico do IFA.

Ressonância Nuclear Magnética e Tomografia Computadorizada

O diagnóstico e tratamento de pacientes com impacto femoroacetabular geralmente demandam exames de imagem adicionais à radiografia. A TC e especialmente a ressonância nuclear magnética (RNM) auxiliam na exclusão de diagnósticos diferenciais que podem causar sintomas similares aos do IFA, incluindo osteonecrose da cabeça femoral, osteoporose transitória, doenças sinoviais e inflamatórias, fraturas por estresse, e doenças infecciosas e tumorais. A TC e a RNM também proporcionam o melhor entendimento da morfologia femoral e acetabular, ressaltando-se o estudo da versão do fêmur proximal e do acetábulo proporcionada por estes exames.

Adicionalmente, o dano condrolabial causado pelo IFA pode ser mais bem estimado por meio da TC e principalmente da RNM com contraste intra-articular. A injeção de contraste intra-articular (gadólíneo) e sequências específicas aumentam a precisão da RNM para lesões condrolabiais, e auxiliam na exclusão de doenças sinoviais. As sequências geralmente são realizadas em três planos:

coronal, sagital e axial oblíquo (no plano do colo femoral). A caracterização labial é importante na RNM, pois as lesões podem incluir alterações no tamanho (hipo/hiperplásico), na substância, e avulsões periféricas. A TC e a RNM também são importantes para a definição da melhor conduta cirúrgica.

Em metanálise realizada em 2011, Smith, et al.⁶⁰ observaram a acurácia da RNM comparada com a artroressonância na avaliação de lesão labral, demonstrando vantagem para o último método; porém, esse estudo incluía diversas causas além do IFA na gênese do problema.

Mais recentemente, em 2017, outra revisão sistemática⁶¹ da literatura e metanálise comparando, a artroressonância e a RNM com contraste por injeção intravascular (RNMC) na avaliação de lesões labral e condral em casos exclusivos de IFA evidenciou maior acurácia com artroressonância em relação às demais na detecção das lesões.

Em relação aos protocolos específicos à RNMC com realce tardio por gadólíneo (delayed gadolinium-enhanced magnetic resonance imaging of cartilage, dGEMRIC, em inglês) na avaliação da viabilidade da cartilagem e dos protocolos com exames 3-Tesla, ainda são necessários mais estudos.⁵

Neste contexto, o recurso de reconstrução tridimensional disponível nos exames de TC pode facilitar o entendimento da morfologia do IFA e determinação da estratégia cirúrgica.

Considerações Finais

Um histórico detalhado associado a um exame físico minucioso e avaliação padronizada dos exames de imagem são essenciais para o diagnóstico adequado do IFA. É primordial que o ortopedista que trata pacientes jovens com dor no quadril compreenda bem o fluxograma de investigação do IFA. Assim, ele poderá determinar o tratamento adequado para cada paciente.

Conflito de Interesses

Os autores declaram não haver conflito de interesses.

Referências

- Martin H, Palmer I, Hatem M. Patient History and Exam. In: Callaghan A, Rosenberg A, Rubash H, Clohisy J, Della Valle C, Parvizi J, editors. *The Adult Hip: Arthroplasty and Its Alternative and Hip Preservation*. 3rd ed. Lippincott Williams & Wilkins; 2014
- Clohisy JC, Keeney JA, Schoenecker PL. Preliminary assessment and treatment guidelines for hip disorders in young adults. *Clin Orthop Relat Res* 2005;441(441):168–179
- Reiman MP, Mather RC III, Hash TW II, Cook CE. Examination of acetabular labral tear: a continued diagnostic challenge. *Br J Sports Med* 2014;48(04):311–319
- Reiman MP, Goode AP, Cook CE, Hölmich P, Thorborg K. Diagnostic accuracy of clinical tests for the diagnosis of hip femoroacetabular impingement/labral tear: a systematic review with meta-analysis. *Br J Sports Med* 2015;49(12):811
- Saied AM, Redant C, El-Batouty M, et al. Accuracy of magnetic resonance studies in the detection of chondral and labral lesions in femoroacetabular impingement: systematic review and meta-analysis. *BMC Musculoskelet Disord* 2017;18(01):18–83
- Byrd J. *Physical Examination. Operative Hip Arthroscopy*. 2nd ed. New York: Springer US; 2005:36–50

- 7 Byrd JW. Evaluation of the hip: history and physical examination. *N Am J Sports Phys Ther* 2007;2(04):231–240
- 8 Guimarães RP, Alves DP, Silva GB, et al. Tradução e adaptação transcultural do instrumento de avaliação do quadril “Harris Hip Score.” *Acta Ortop Bras* 2010;18(03):142–147
- 9 Bellamy N, Buchanan WW, Goldsmith CH, Campbell J, Stitt LW. Validation study of WOMAC: a health status instrument for measuring clinically important patient relevant outcomes to antirheumatic drug therapy in patients with osteoarthritis of the hip or knee. *J Rheumatol* 1988;15(12):1833–1840
- 10 Byrd JW, Jones KS. Prospective analysis of hip arthroscopy with 2-year follow-up. *Arthroscopy* 2000;16(06):578–587
- 11 Cibere J, Thorne A, Bellamy N, et al. Reliability of the hip examination in osteoarthritis: effect of standardization. *Arthritis Rheum* 2008;59(03):373–381
- 12 Ross JR, Nepple JJ, Philippon MJ, Kelly BT, Larson CM, Bedi A. Effect of changes in pelvic tilt on range of motion to impingement and radiographic parameters of acetabular morphologic characteristics. *Am J Sports Med* 2014;42(10):2402–2409
- 13 Beighton P, Horan F. Orthopaedic aspects of the Ehlers-Danlos syndrome. *J Bone Joint Surg Br* 1969;51(03):444–453
- 14 Lewis CL, Sahrman SA, Moran DW. Effect of hip angle on anterior hip joint force during gait. *Gait Posture* 2010;32(04):603–607
- 15 Lewis CL, Sahrman SA. Effect of posture on hip angles and moments during gait. *Man Ther* 2015;20(01):176–182
- 16 Legaye J, Duval-Beaupère G, Hecquet J, Marty C. Pelvic incidence: a fundamental pelvic parameter for three-dimensional regulation of spinal sagittal curves. *Eur Spine J* 1998;7(02):99–103
- 17 Saltychev M, Perna K, Seppänen M, Mäkelä K, Laimi K. Pelvic incidence and hip disorders. *Acta Orthop* 2018;89(01):66–70
- 18 Perry J. *Gait Analysis Normal and Pathological Function*. Thorofare, NJ: Slack Incorporated; 1992
- 19 Staheli LT, Corbett M, Wyss C, King H. Lower-extremity rotational problems in children. Normal values to guide management. *J Bone Joint Surg Am* 1985;67(01):39–47
- 20 Delgado ED, Schoenecker PL, Rich MM, Capelli AM. Treatment of severe torsional malalignment syndrome. *J Pediatr Orthop* 1996;16(04):484–488
- 21 Kelly BT, Bedi A, Robertson CM, Dela Torre K, Giveans MR, Larson CM. Alterations in internal rotation and alpha angles are associated with arthroscopic cam decompression in the hip. *Am J Sports Med* 2012;40(05):1107–1112
- 22 Kumar S, Sharma R, Gulati D, Dhammi IK, Aggarwal AN. Normal range of motion of hip and ankle in Indian population. *Acta Orthop Traumatol Turc* 2011;45(06):421–424
- 23 Prather H, Harris-Hayes M, Hunt DM, Steger-May K, Mathew V, Clohisy JC. Reliability and agreement of hip range of motion and provocative physical examination tests in asymptomatic volunteers. *PM R* 2010;2(10):888–895
- 24 Simoneau GG, Hoenig KJ, Lepley JE, Papanek PE. Influence of hip position and gender on active hip internal and external rotation. *J Orthop Sports Phys Ther* 1998;28(03):158–164
- 25 Meyers WC, Foley DP, Garrett WE, Lohnes JH, Mandlebaum BR; PAIN (Performing Athletes with Abdominal or Inguinal Neuromuscular Pain Study Group). Management of severe lower abdominal or inguinal pain in high-performance athletes. *Am J Sports Med* 2000;28(01):2–8
- 26 Hammoud S, Bedi A, Magennis E, Meyers WC, Kelly BT. High incidence of athletic pubalgia symptoms in professional athletes with symptomatic femoroacetabular impingement. *Arthroscopy* 2012;28(10):1388–1395
- 27 Ganz R, Parvizi J, Beck M, Leunig M, Nötzli H, Siebenrock KA. Femoroacetabular impingement: a cause for osteoarthritis of the hip. *Clin Orthop Relat Res* 2003;(417):112–120
- 28 McCarthy J, Busconi B, Owens B. Assessment of the painful hip. *Early Hip Disorders*. New York, NY: Springer US; 2003:3–6
- 29 Kapron AL, Aoki SK, Peters CL, Anderson AE. In-vivo hip arthrokinematics during supine clinical exams: Application to the study of femoroacetabular impingement. *J Biomech* 2015;48(11):2879–2886
- 30 Martin RL, Palmer I, Martin HD. Ligamentum teres: a functional description and potential clinical relevance. *Knee Surg Sports Traumatol Arthrosc* 2012;20(06):1209–1214
- 31 Philippon MJ, Zehms CT, Briggs KK, Manchester DJ, Koppersmith DA. Hip Instability in the Athlete. *Oper Tech Sports Med* 2007;15:189–194
- 32 Cheatham SW, Enseki KR, Kolber MJ. The clinical presentation of individuals with femoral acetabular impingement and labral tears: A narrative review of the evidence. *J Bodyw Mov Ther* 2016;20(02):346–355
- 33 Birnbaum K, Prescher A, Hessler S, Heller KD. The sensory innervation of the hip joint—an anatomical study. *Surg Radiol Anat* 1997;19(06):371–375
- 34 Byrd JW, Jones KS. Diagnostic accuracy of clinical assessment, magnetic resonance imaging, magnetic resonance arthrography, and intra-articular injection in hip arthroscopy patients. *Am J Sports Med* 2004;32(07):1668–1674
- 35 Polesello GC, Nakao TS, de Queiroz MC, et al. Proposal for standardization of radiographic studies on the hip and pelvis. *Rev Bras Ortop* 2015;46(06):634–642
- 36 Griffin DR, Dickenson EJ, O'Donnell J, et al. The Warwick Agreement on femoroacetabular impingement syndrome (FAI syndrome): an international consensus statement. *Br J Sports Med* 2016;50(19):1169–1176
- 37 Clohisy JC, Carlisle JC, Beaulé PE, et al. A systematic approach to the plain radiographic evaluation of the young adult hip. *J Bone Joint Surg Am* 2008;90(Suppl 4):47–66
- 38 Reis AC, Rabelo ND, Pereira RP, et al. Radiological examination of the hip - clinical indications, methods, and interpretation: a clinical commentary. *Int J Sports Phys Ther* 2014;9(02):256–267
- 39 Nepple JJ, Martel JM, Kim YJ, Zaltz I, Clohisy JC; ANCHOR Study Group. Do plain radiographs correlate with CT for imaging of cam-type femoroacetabular impingement? *Clin Orthop Relat Res* 2012;470(12):3313–3320
- 40 Tannast M, Zheng G, Anderegg C, et al. Tilt and rotation correction of acetabular version on pelvic radiographs. *Clin Orthop Relat Res* 2005;438(438):182–190
- 41 Siebenrock KA, Kalbermatten DF, Ganz R. Effect of pelvic tilt on acetabular retroversion: a study of pelvis from cadavers. *Clin Orthop Relat Res* 2003;(407):241–248
- 42 Monazzam S, Bomar JD, Agashe M, Hosalkar HS. Does femoral rotation influence anteroposterior alpha angle, lateral center-edge angle, and medial proximal femoral angle? A pilot study. *Clin Orthop Relat Res* 2013;471(05):1639–1645
- 43 Büchler L, Schwab JM, Whitlock PW, Beck M, Tannast M. Intraoperative evaluation of acetabular morphology in hip arthroscopy comparing standard radiography versus fluoroscopy: a cadaver study. *Arthroscopy* 2016;32(06):1030–1037
- 44 Ruelle M, Dubois JL. [The protrusive malformation and its arthrosic complication. I. Radiological and clinical symptoms. Etiopathogenesis]. *Rev Rhum Mal Osteoartic* 1962;29:476–489
- 45 Anderson LA, Kapron AL, Aoki SK, Peters CL. Coxa profunda: is the deep acetabulum overcovered? *Clin Orthop Relat Res* 2012;470(12):3375–3382
- 46 Nepple JJ, Lehmann CL, Ross JR, Schoenecker PL, Clohisy JC. Coxa profunda is not a useful radiographic parameter for diagnosing pincer-type femoroacetabular impingement. *J Bone Joint Surg Am* 2013;95(05):417–423
- 47 Tannast M, Leunig M; Session Participants. Report of breakout session: Coxa profunda/protrusio management. *Clin Orthop Relat Res* 2012;470(12):3459–3461
- 48 Wiberg G. The anatomy and roentgenographic appearance of a normal hip joint. *Acta Chir Scand* 1939;83(Suppl 5):7–38
- 49 Tönnis D, Heinecke A. Acetabular and femoral anteversion: relationship with osteoarthritis of the hip. *J Bone Joint Surg Am* 1999;81(12):1747–1770

- 50 Reynolds D, Lucas J, Klaue K. Retroversion of the acetabulum. A cause of hip pain. *J Bone Joint Surg Br* 1999;81(02):281–288
- 51 Kalberer F, Sierra RJ, Madan SS, Ganz R, Leunig M. Ischial spine projection into the pelvis : a new sign for acetabular retroversion. *Clin Orthop Relat Res* 2008;466(03):677–683
- 52 Zaltz I, Kelly BT, Hetsroni I, Bedi A. The crossover sign overestimates acetabular retroversion. *Clin Orthop Relat Res* 2013;471(08):2463–2470
- 53 Hetsroni I, Larson CM, Dela Torre K, Zbeda RM, Magennis E, Kelly BT. Anterior inferior iliac spine deformity as an extra-articular source for hip impingement: a series of 10 patients treated with arthroscopic decompression. *Arthroscopy* 2012;28(11):1644–1653
- 54 Larson CM, Kelly BT, Stone RM. Making a case for anterior inferior iliac spine/subspine hip impingement: three representative case reports and proposed concept. *Arthroscopy* 2011;27(12):1732–1737
- 55 Stulberg SD, Cordell LD, Harris WH, Ramsey PL, MacEwen GD. Unrecognized childhood hip disease: a major cause of idiopathic osteoarthritis of the hip. In: Mosby C, editor. *The Hip. Proceedings of the Third Open Scientific Meeting of the Hip Society*. St Louis 1975:212–128
- 56 Goodman DA, Feighan JE, Smith AD, Latimer B, Buly RL, Cooperman DR. Subclinical slipped capital femoral epiphysis. Relationship to osteoarthritis of the hip. *J Bone Joint Surg Am* 1997;79(10):1489–1497
- 57 Nötzli HP, Wyss TF, Stoecklin CH, Schmid MR, Treiber K, Hodler J. The contour of the femoral head-neck junction as a predictor for the risk of anterior impingement. *J Bone Joint Surg Br* 2002;84(04):556–560
- 58 Sutter R, Dietrich TJ, Zingg PO, Pfirrmann CW. How useful is the alpha angle for discriminating between symptomatic patients with cam-type femoroacetabular impingement and asymptomatic volunteers? *Radiology* 2012;264(02):514–521
- 59 Eijer H, Myers SR, Ganz R. Anterior femoroacetabular impingement after femoral neck fractures. *J Orthop Trauma* 2001;15(07):475–481
- 60 Smith TO, Hilton G, Toms AP, Donell ST, Hing CB. The diagnostic accuracy of acetabular labral tears using magnetic resonance imaging and magnetic resonance arthrography: a meta-analysis. *Eur Radiol* 2011;21(04):863–874
- 61 Reiman MP, Thorborg K, Goode AP, Cook CE, Weir A, Hölmich P. Diagnostic Accuracy of Imaging Modalities and Injection Techniques for the Diagnosis of Femoroacetabular Impingement/Labral Tear: A Systematic Review With Meta-analysis. *Am J Sports Med*. 2017;45(11):2665–2677