

# Descrição do método de aferição dos parâmetros sacropélvicos para a inserção do parafuso S2-asa do íliaco

## *Description of the Sacropelvic Parameters Measurement Method for S2-alar iliac Screw Insertion*

Mariana Demétrio de Sousa Pontes<sup>1</sup>  Lucas Klarosk Ismael<sup>1</sup>  Lucas Américo Francisco<sup>1</sup>   
Carlos Fernando Pereira da Silva Herrero<sup>1</sup> 

<sup>1</sup>Departamento de Biomecânica, Medicina e Reabilitação do Aparelho Locomotor System, Faculdade de Medicina de Ribeirão Preto, Universidade de São Paulo, Ribeirão Preto, SP, Brasil

Rev Bras Ortop 2020;55(6):702–707.

Endereço para correspondência Mariana Demétrio de Sousa Pontes, MD, MSc, Departamento de Biomecânica, Medicina e Reabilitação do Aparelho Locomotor, Hospital das Clínicas da Faculdade de Medicina de Ribeirão Preto da Universidade de São Paulo, Avenida Bandeirantes, 3900, 11º Andar, Ribeirão Preto, SP, 14048-900, Brasil (e-mail: marianadpontes@gmail.com; mdsPontes@usp.br).

### Resumo

**Objetivo** Descrever como aferir os parâmetros sacropélvicos para a inserção segura do parafuso S2-asa do íliaco (S2AI).

**Métodos** Estudo descritivo do método de aferição dos parâmetros sacropélvicos para a inserção do parafuso S2AI por meio de tomografia computadorizada (TC). Os dados avaliados em reconstruções multiplanares foram os parâmetros da trajetória do parafuso, incluindo comprimento, diâmetro e ângulos de trajetória nos planos axial e sagital.

**Resultados** A partir da reconstrução sagital, angula-se tridimensionalmente o eixo da série de cortes axiais de modo que seja possível visualizar a vértebra S2, o ponto de entrada do parafuso e a espinha íliaca anteroinferior (EIAI) no mesmo plano. O ponto de entrada é demarcado no ponto médio entre os forames dorsais de S1 e S2. Para medir o comprimento do parafuso, traçam-se linhas tangenciando as corticais interna e externa do íliaco. O diâmetro é determinado pela menor distância entre as tábuas interna e externa do íliaco subtraindo metade do diâmetro do parafuso escolhido medialmente e lateralmente. O ângulo de trajetória no plano axial é formado pela linha média anteroposterior do sacro e a linha do comprimento do parafuso. O ângulo de inclinação craniocaudal em relação ao platô de S1 corresponde ao grau de inclinação feito no plano sagital para encontrar a imagem em que o ponto de entrada e a EIAI são vistos no mesmo plano.

**Conclusão** Foi possível aferir adequadamente, por meio de reconstruções multiplanares de TC, os parâmetros sacropélvicos necessários para a inserção segura do parafuso S2AI.

### Palavras-chave

- ▶ articulação sacroilíaca
- ▶ coluna vertebral
- ▶ sacro

### Abstract

**Objective** Description of the sacropelvic parameters measurement method for S2-alar iliac (S2AI) screw insertion.

recebido  
24 de Agosto de 2019  
aceito  
20 de Fevereiro de 2020

DOI <https://doi.org/10.1055/s-0040-1713163>.  
ISSN 0102-3616.

Copyright © 2020 by Sociedade Brasileira de Ortopedia e Traumatologia. Published by Thieme Revinter Publicações Ltda, Rio de Janeiro, Brazil

License terms



**Methods** Descriptive study of the method for measuring sacropelvic parameters for the insertion of the S2AI screw using computed tomography (CT). The data evaluated in multiplanar reconstructions were the parameters of the screw trajectory, including length, diameter and angles of the trajectory in the axial and sagittal planes.

**Results** From the sagittal reconstruction, the axis of the series of axial slices is angled three-dimensionally so that it is possible to visualize the S2 vertebra, the screw entry point, and the anteroinferior iliac spine (AIIS) in the same plane. The entry point is demarcated at the midpoint between the dorsal foramina of S1 and S2. To measure the length of the screw, lines are drawn tangent to the inner and outer cortices of the iliac. The diameter is determined by the shortest distance between the inner and outer iliac faces minus half of the diameter of the screw chosen medially and laterally. The path angle in the axial plane is formed by the anteroposterior midline of the sacrum and the line of the screw length. The craniocaudal inclination angle in relation to the S1 plateau corresponds to the degree of inclination made in the sagittal plane to find the image in which the entry point and the AIIS are seen in the same plane.

**Conclusion** It was possible to adequately assess, through multiplanar CT reconstructions, the sacropelvic parameters necessary for the safe insertion of the S2AI screw.

### Keywords

- ▶ sacroiliac joint
- ▶ spine
- ▶ sacrum

## Introdução

A fixação espinopélvica continua sendo um assunto desafiador na cirurgia da coluna vertebral. Forças biomecânicas, particularidades anatômicas e qualidade óssea são algumas das razões pelas quais os cirurgiões continuam a explorar opções de fixações sacropélvicas para as correções de deformidades que se estendem à pelve.<sup>1,2</sup>

Estudos demonstraram elevadas taxas de complicações em fixações longas da coluna vertebral cruzando a articulação L5-S1 com ancoragem distal exclusiva em S1.<sup>3,4</sup> Para superá-las, as fixações sacropélvicas foram introduzidas, permitindo o uso de implantes significativamente maiores, aumentando a rigidez e a estabilidade da armação necessárias para o tratamento efetivo das complexas deformidades da coluna, entre outras situações.<sup>2,3,5</sup> Uma opção mais recentemente desenvolvida e que tem apresentado alguns benefícios em relação aos demais métodos, pela relativa facilidade de inserção e menores índices de complicações, é a técnica do parafuso S2-asa do íliaco (S2AI). Nela, um parafuso com ponto de entrada em S2 é inserido através da articulação sacroilíaca e percorre seu trajeto no osso íliaco em direção à espinha íliaca anteroinferior (EIAI).<sup>1,5-10</sup>

Os estudos sobre a esta técnica, apesar de exporem a trajetória do implante, não detalham de maneira pormenorizada como aferir por meio de exames de imagem os parâmetros necessários para a inserção deste parafuso. Diante desta lacuna na literatura, o presente estudo tem como objetivo descrever como aferir os parâmetros do segmento sacropélvico necessários para a inserção segura do parafuso S2AI ideal para cada paciente.

## Materiais e Métodos

O projeto de pesquisa foi aprovado pelo Comitê de Ética em Pesquisa da instituição na qual o estudo foi realizado, com processo nº 7088/2019 (CAAE: 08968219.4.0000.5440).

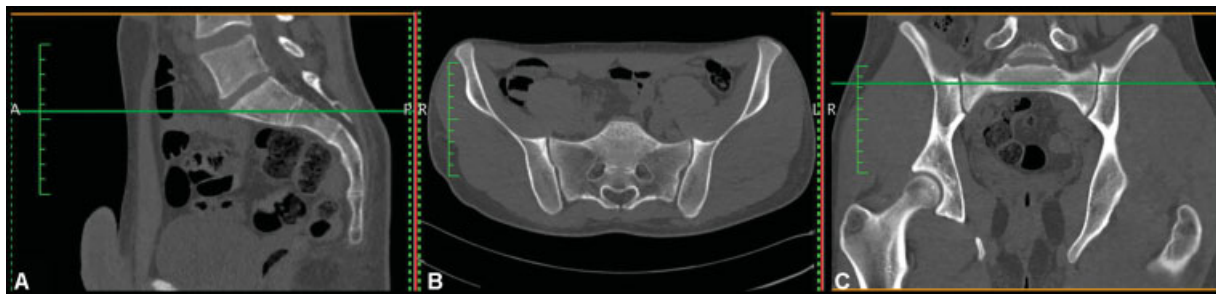Trata-se de um estudo descritivo considerando exames de tomografia computadorizada (TC) da pelve. Os dados clínicos incluídos no estudo foram o gênero e a idade do paciente. Foram selecionadas de forma consecutiva as 100 TCs de pelve mais recentes do arquivo da instituição de pacientes de ambos os sexos > 18 anos de idade. Destas, 66 foram excluídas por apresentarem cirurgia prévia na região pélvica ou lombossacral e/ou patologias acometendo o segmento sacropélvico (fratura, tumor, infecção, anomalias congênitas, espondilite anquilosante), totalizando  $n = 34$  casos, dos quais 18 são do sexo masculino e 16 do sexo feminino, com idade variando de 18 a 86 anos (média de 52,11 e mediana de 57,5 anos).

Foi feito o *download* de todas as TCs em formato DICOM, e os exames foram transferidos para o *software* Horos, versão 1.1.7. As imagens foram analisadas em janela dedicada para estruturas ósseas e reconstruídas no *software*, que permite ao avaliador processar e editar dados de imagem 2D e reconstruí-las em modelos 3D multiplanares com precisão, de forma que a determinação do ponto de entrada do parafuso foi feita com acurácia, bem como o plano e a direção dos mesmos. A ferramenta *reslicing* foi utilizada para obter o alinhamento anatômico preciso.

Considerando o ponto de entrada descrito para a inserção dos parafusos S2AI no ponto médio entre os forames dorsais e de S1 e S2, foram medidos os seguintes parâmetros morfométricos sacropélvicos<sup>3,11</sup>:

01) Comprimentos do parafuso: maior e menor distâncias do ponto de entrada à EIAI, tangenciando a cortical medial do ílio, para o maior comprimento, e a cortical lateral do ílio, para o menor comprimento.

02) Diâmetro do parafuso: largura mínima da asa do íliaco, que corresponde ao canal virtual da trajetória do parafuso S2AI, em que não ocorre violação de nenhuma cortical (sem risco de lesão para estruturas neurovasculares).



**Fig. 1** Imagens de tomografia computadorizada em (A) Reconstrução sagital, (B) Plano axial e (C) Reconstrução coronal.

03) Ângulos de trajetória do parafuso no plano axial: ângulo de inclinação anteroposterior para a inserção do parafuso S2AI. Medidos entre as linhas de trajetória do parafuso que correspondem ao maior e ao menor comprimentos e a linha média anteroposterior do sacro.

04) Ângulo de trajetória do parafuso no plano sagital: ângulo de inclinação craniocaudal em relação ao platô de S1 para a inserção do parafuso S2AI.

## Resultados

O exame de TC é disponibilizado apenas no plano axial. O primeiro passo é reconstruir as imagens nos planos coronal e sagital (► **Figura 1**).

Inicialmente, utiliza-se a reconstrução sagital para angular tridimensionalmente, por meio da função 3D *multiplanar reformatting* (MPR), o eixo da série de cortes axiais de modo que este fique próximo ao eixo longo do sacro (► **Figura 2**) e que seja possível visualizar a vértebra S2, o ponto de entrada e a EIAI no mesmo plano (► **Figura 3A**). O ponto de entrada do S2AI é demarcado na cortical posterior do sacro no plano axial (► **Figura 3A**), com auxílio do plano coronal para visualizar o ponto médio entre os forames dorsais de S1 e de S2 (► **Figura 3B**).

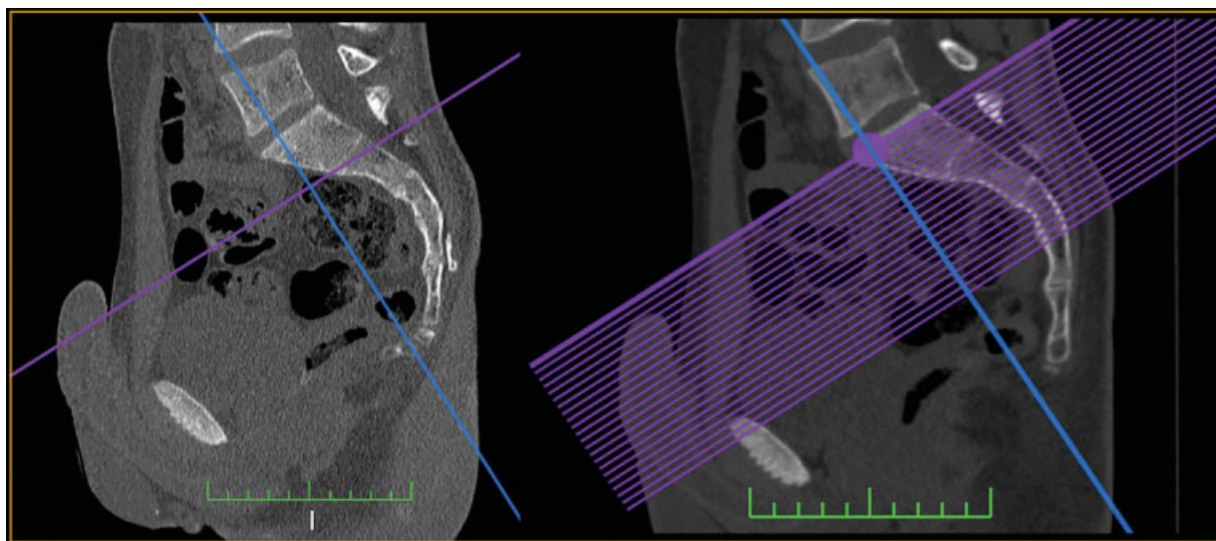
Após definido o ponto de entrada, aferem-se os limites seguros de comprimentos do parafuso a ser inserido da

seguinte forma: sabendo que o parafuso é direcionado para a EIAI,<sup>3</sup> traçam-se linhas, a partir do ponto de entrada, tangenciando as corticais interna e externa da asa do osso ilíaco (► **Figura 4**). A linha que tangencia a cortical interna corresponde ao maior comprimento possível do S2AI.

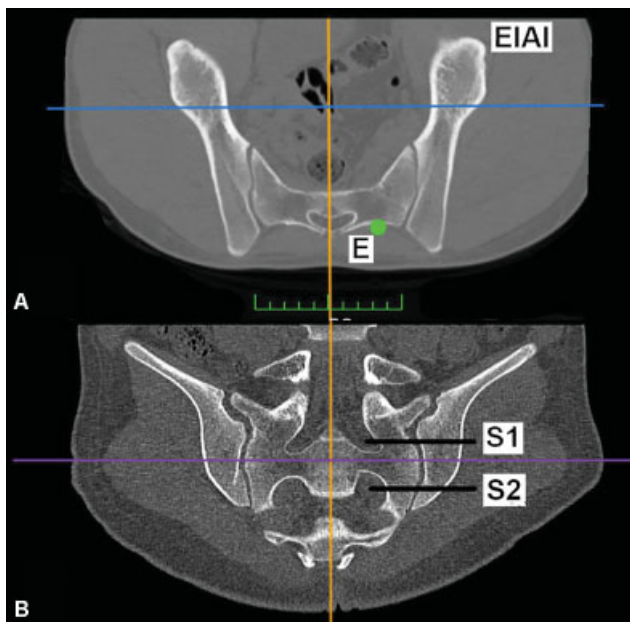
O maior diâmetro possível do parafuso a ser inserido é determinado pela menor distância entre as tábuas interna e externa do ilíaco (► **Figura 5**). Pelo fato de os diâmetros dos parafusos sacroilíacos disponíveis serem determinados pela medida da alma do implante, é extremamente importante subtrair metade do diâmetro do parafuso escolhido medialmente e lateralmente para que a rosca não viole as corticais da asa do ilíaco. Após, ajustam-se as medidas dos comprimentos dos implantes para os novos limites de segurança do trajeto (► **Figura 6**).

Para determinar os ângulos da trajetória do parafuso no plano axial, utiliza-se a linha média anteroposterior do sacro, e medem-se os ângulos formados entre esta e as linhas das medidas do maior e do menor comprimento do parafuso (► **Figura 7**).

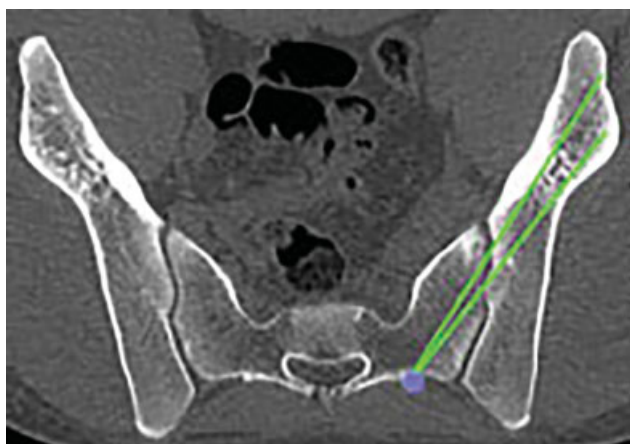
Para determinar o ângulo de inclinação craniocaudal em relação ao platô de S1 (► **Figura 8**), utiliza-se o grau de inclinação feito no plano sagital (► **Figura 2**) para encontrar a imagem em que o ponto de entrada e a EIAI são vistos no mesmo plano (► **Figura 3A**).



**Fig. 2** Reconstrução realizada por meio da função 3D MPR. Angulação do eixo (azul) da série de cortes axiais (roxo).

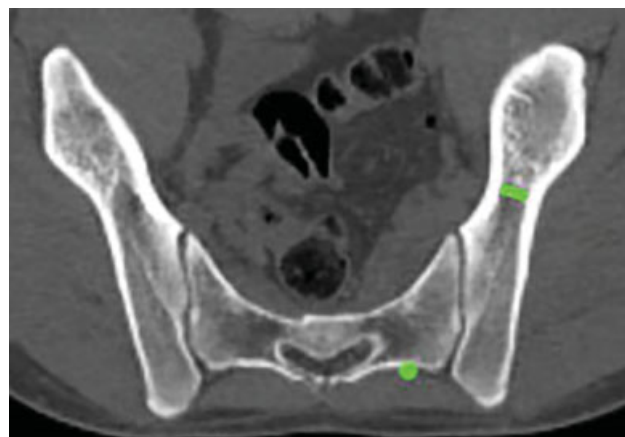


**Fig. 3** Imagens obtidas por meio da reconstrução multiplanar em 3D após procedimento demonstrado na ► **Figura 2**. (A) Imagem no plano axial em que a vértebra S2, o ponto de entrada (E) e a EIAI são vistos no mesmo corte. (B) Reconstrução coronal na qual é possível visualizar o intervalo entre os forames dorsais de S1 e de S2 para a demarcação precisa do ponto de entrada do parafuso S2AI.

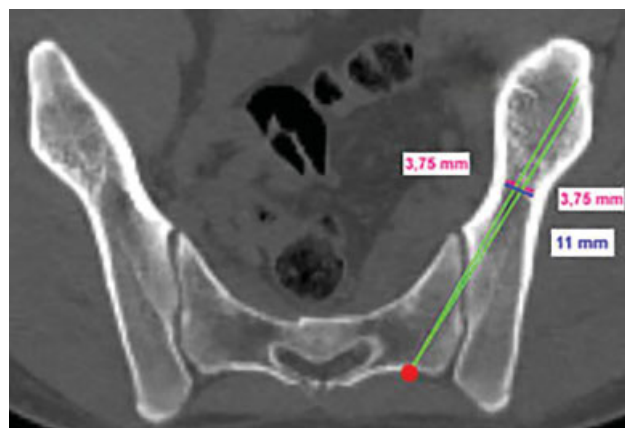


**Fig. 4** Aferição dos comprimentos do parafuso S2AI. A partir do ponto de entrada, são traçadas linhas tangenciando as corticais da asa do íliaco em direção à EIAI. O comprimento da linha equivale ao comprimento do parafuso.

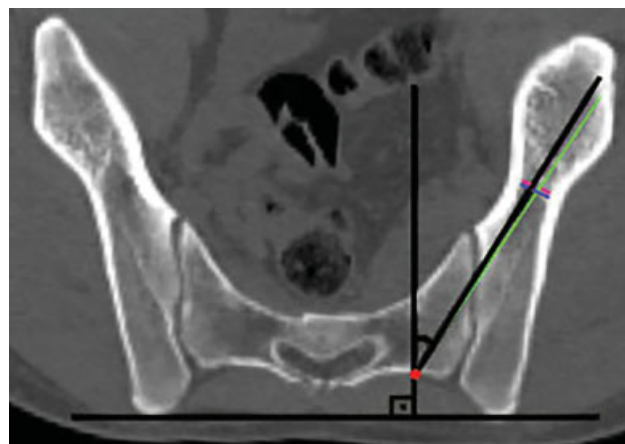
Nos 34 exames avaliados, tem-se que a medida do maior comprimento do parafuso variou de 86,8 a 133,6 mm, com média de 112,6 mm, e a do menor comprimento, de 73,3 a 117,6 mm, com média de 105,6 mm. O menor diâmetro do espaço virtual entre as tábuas interna e externa do íliaco variou de 9,2 a 20,6 mm, com média de 11 mm. Em relação ao ângulo de trajetória no plano axial para a inserção do parafuso de maior comprimento, observou-se uma média de 38° (28,1–46,3°) e uma variação média em relação ao ângulo de trajetória do menor comprimento do parafuso de 3,3° (1,2–9°). O ângulo de trajetória no plano sagital variou de 4,8 a 10,2°, com média de 8,3°.



**Fig. 5** O maior diâmetro do parafuso S2AI corresponde ao menor comprimento do espaço (virtual) entre as corticais interna e externa da asa do íliaco.

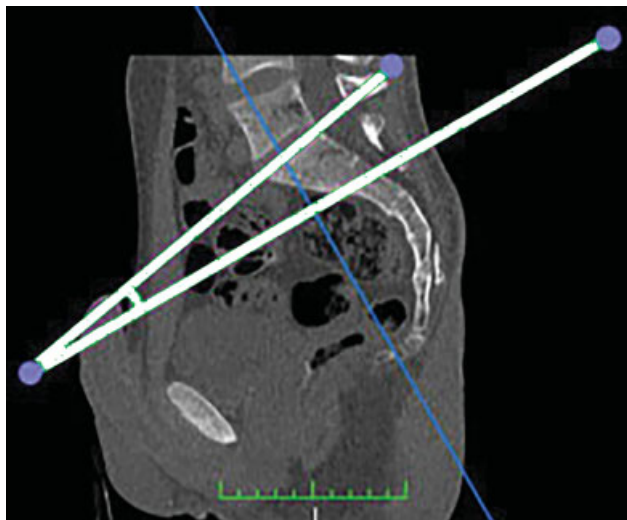


**Fig. 6** Exemplo em que foi escolhido um parafuso sacroilíaco de 7,5 mm de diâmetro (alma). Do diâmetro máximo de 11 mm, foi subtraído 3,75 mm (metade do diâmetro da alma do implante) medialmente e lateralmente para evitar a violação das corticais da asa do íliaco pelas roscas do parafuso. Após, as medidas de comprimento foram ajustadas de acordo com o novo limite de segurança do trajeto.



**Fig. 7** Medida que determina o ângulo de inclinação anteroposterior no plano axial do parafuso S2AI. É utilizada a linha média anteroposterior do sacro como parâmetro (perpendicular à linha horizontal da pelve) em relação às linhas que correspondem às medidas dos comprimentos do parafuso.





**Fig. 8** Medida que determina o ângulo de inclinação craniocaudal do parafuso S2AI: Ângulo formado entre o platô de S1 e o grau de inclinação realizado no plano sagital para a obtenção do plano de trajetória do parafuso (► Figura 2).

## Discussão

A fixação da coluna vertebral estendendo-se à pelve está indicada para agregar força de ancoragem à instrumentação, visando reduzir as complicações relacionadas à fixação L5-S1, nos casos de obliquidade pélvica, espondilolistese de alto grau (grau 3 ou superior), deformidade com retificação da lordose lombar que requer osteotomia corretiva, osteoporose na junção lombossacra e trauma espinopélvico, bem como outras grandes deformidades da coluna vertebral.<sup>2,3,5,12-14</sup>

Vários fatores que podem ter contribuído para os altos índices de pseudoartrose, de fratura do pedículo de S1 e de falha dos implantes utilizados na fixação sacral associada a longas artrodeses na coluna toracolombar, incluindo a direção e profundidade da inserção do parafuso, qualidade óssea inadequada nesta região e carga excessiva resultante de um longo braço de alavanca de fusão acima do sacro.<sup>12,15-17</sup> Para contornar estas intercorrências, várias técnicas de fixações sacropélvicas foram descritas, incluindo barras transilíacas, parafusos ilíacos e sacroilíacos.<sup>1,2</sup> A técnica de Galveston, descrita nos anos 80, utiliza instrumentação com barras inseridas entre as tábuas do osso ilíaco e, para isso, frequentemente, exige dobras complexas e tridimensionais das hastes.<sup>13</sup> Já a técnica do parafuso ilíaco, em relação às barras transilíacas, tem a vantagem de facilidade de inserção e de proporcionar maior resistência ao arrancamento, apesar de poder exigir incisões fasciais e cutâneas separadas.<sup>2,4</sup> Além disso, conectores intercambiáveis que unem a artrose lombar e a fixação sacropélvica são frequentemente utilizados, e a ampla dissecação das partes moles necessária para isto aumenta a morbidade do procedimento e pode comprometer a integridade e a vascularização da musculatura e dos retalhos cutâneos dessa área, tornando a porção distal da incisão mais propensa à deiscência da ferida operatória.<sup>2</sup>

Estudos retrospectivos que compararam as complicações em curto prazo entre as técnicas do parafuso ilíaco e do

parafuso S2AI mostram que a fixação S2AI esteve associada à redução da incidência de quebra do implante, de infecção do sítio cirúrgico e de deiscência da ferida operatória, além de ter apresentado menor necessidade de revisão cirúrgica e menor taxa de dor pélvica posterior no pós-operatório.<sup>9,18</sup> O ponto de entrada do parafuso ilíaco tradicional é na espinha ilíaca posterossuperior, e a inserção deste requer considerável dissecação de partes moles, incluindo fáscia e musculatura paravertebral.<sup>2</sup> O parafuso S2AI é uma técnica de fixação pélvica anatomicamente viável, com ponto de entrada ao nível da segunda vértebra sacral, isto é, mais inferior, medial e anterior, evitando assim a proeminência da instrumentação, que pode conduzir à dor no local do implante e aumento do risco de deiscência da ferida operatória.<sup>3,9,19,20</sup> Outra vantagem da técnica S2AI é a de eliminar a necessidade de conectores modulares, utilizados na fixação tradicional pela técnica do parafuso ilíaco, para unir a fixação sacropélvica à artrose posterior da coluna. Isso se deve ao fato de que o ponto de entrada do S2AI está em linha com o ponto de entrada do parafuso pedicular de S1, o que pode reduzir também uma potencial causa de falha relacionada aos implantes.<sup>1-3,5</sup> Além disso, estudos sugerem que a fixação percutânea minimamente invasiva do parafuso S2AI, bem como a inserção guiada por navegação estereotáxica ou robótica são opções viáveis, seguras e acuradas para a inserção precisa do parafuso.<sup>4,21-24</sup>

Por outro lado, uma das potenciais desvantagens dessa técnica, de acordo com estudos em cadáveres, é o fato de que 60% dos parafusos S2AI podem violar a cartilagem da articulação sacroilíaca sem efetivamente artrodesá-la.<sup>2</sup> Porém, a significância clínica disto ainda é desconhecida.<sup>13,18-20</sup>

Dentre os riscos da técnica S2AI, encontram-se o de violação do canal vertebral, de lesões de estruturas viscerais, como intestinos e órgãos urogenitais, e de estruturas neurovasculares, principalmente artérias e veias ilíacas internas e plexo lombossacral.<sup>3,25</sup> O conhecimento detalhado da anatomia e das características de trajetória do parafuso é necessário para minimizar estes possíveis danos.

Em relação às propriedades biomecânicas do S2AI, sabe-se que a transição lombossacral resiste a forças de cisalhamento e é, evidentemente, uma das regiões mais importantes da coluna vertebral em termos de mobilidade e de suporte de carga.<sup>3</sup> A literatura atual mostra que não há diferença significativa nas propriedades biomecânicas relacionadas à rigidez e à falha da instrumentação entre as técnicas do S2AI e dos parafusos ilíacos convencionais.<sup>1,5,8,9</sup> O'Brien et al. evidenciaram que o parafuso S2AI de 65 mm foi biomecanicamente equivalente ao parafuso ilíaco de 90 mm e ao parafuso S2AI de 80 mm.<sup>1</sup> Apesar de este resultado parecer contraditório, a fixação ilíaca é realizada em leito esponjoso, e a sacroilíaca tem penetração cortical na articulação, o que pode oferecer força adicional apesar do menor comprimento.<sup>1</sup>

Já em relação aos parafusos pediculares sacrais de S1 e S2, o maior comprimento do S2AI, bem como a aquisição de múltiplas corticais, devido à penetração da articulação sacroilíaca, torna este método de instrumentação biomecanicamente mais estável.<sup>3</sup> Burns et al. não encontraram, em seu estudo, diferenças significativas para a rigidez torcional em

extensão, flexão e inclinação lateral entre as construções S2AI e parafuso ilíaco. Também não houve diferenças significativas entre S2AI e parafusos ilíacos para o torque de inserção ou resistência ao arrancamento.<sup>5</sup>

Um estudo populacional asiático<sup>3</sup> evidencia que parafusos entre 85 e 120 mm de comprimento são potencialmente favoráveis neste grupo sem diferença entre os gêneros. No presente artigo, observou-se média de comprimento semelhante, de 112,6 mm, e que os parafusos sacroilíacos de 7,5 mm de diâmetro foram viáveis, o que está de acordo com Wu et al.,<sup>9</sup> que mostraram, em uma revisão da literatura, que o diâmetro dos parafusos S2AI variou de 6,5 a 8,5 mm. O ângulo de inclinação anteroposterior encontrado por Elder et al.<sup>19</sup> variou de 30 a 45°, e o ângulo de inclinação craniocaudal, de 20 a 45°. Este último achado diverge do resultado encontrado na amostra de indivíduos brasileiros da presente avaliação.

A maioria dos estudos avaliou a trajetória dos implantes espinopélvicos por meio de exames de imagem ou em cadáveres sem qualquer lesão ou deformidade.<sup>3,10,26</sup> Como a fixação espinopélica é frequentemente realizada com a finalidade de correção de grandes deformidades, casos em que a assimetria pélvica eventualmente está presente, acreditamos que a individualização do planejamento cirúrgico é imprescindível para evitar complicações e, conseqüentemente, para a aquisição de bons resultados. O presente estudo, portanto, é importante para que o cirurgião saiba como aferir detalhadamente os parâmetros sacropélvicos necessários para a inserção segura do parafuso S2AI para cada caso.

## Conclusão

Foi possível aferir adequadamente, por meio de reconstruções multiplanares de TC, os parâmetros sacropélvicos necessários para a inserção segura do parafuso S2AI ideal para cada paciente.

### Conflito de Interesses

Os autores declaram não haver conflito de interesses.

## Referências

- 1 O'Brien JR, Yu W, Kaufman BE, et al. Biomechanical evaluation of S2 alar-iliac screws: effect of length and quad-cortical purchase as compared with iliac fixation. *Spine (Phila Pa 1976)* 2013;38(20):E1250–E1255
- 2 Chang TL, Sponseller PD, Kebaish KM, Fishman EK. Low profile pelvic fixation: anatomic parameters for sacral alar-iliac fixation versus traditional iliac fixation. *Spine (Phila Pa 1976)* 2009;34(05):436–440
- 3 Kwan MK, Jeffry A, Chan CYW, Saw LB. A radiological evaluation of the morphometry and safety of S1, S2 and S2-iliac screws in the Asian population using three dimensional computed tomography scan: an analysis of 180 pelvis. *Surg Radiol Anat* 2012;34(03):217–227
- 4 O'Brien JR, Matteini L, Yu WD, Kebaish KM. Feasibility of minimally invasive sacropelvic fixation: percutaneous S2 alar iliac fixation. *Spine (Phila Pa 1976)* 2010;35(04):460–464
- 5 Burns CB, Dua K, Trasolini NA, Komatsu DE, Barsi JM. Biomechanical Comparison of Spinopelvic Fixation Constructs: Iliac Screw Versus S2-Alar-Iliac Screw. *Spine Deform* 2016;4(01):10–15

- 6 Matteini LE, Kebaish KM, Volk WR, Bergin PF, Yu WD, O'Brien JR. An S-2 alar iliac pelvic fixation. Technical note. *Neurosurg Focus* 2010;28(03):E13
- 7 Nottmeier EW, Pirris SM, Balseiro S, Fenton D. Three-dimensional image-guided placement of S2 alar screws to adjunct or salvage lumbosacral fixation. *Spine J* 2010;10(07):595–601
- 8 Hoernschemeyer DG, Pashuck TD, Pfeiffer FM. Analysis of the s2 alar-iliac screw as compared with the traditional iliac screw: does it increase stability with sacroiliac fixation of the spine? *Spine J* 2017;17(06):875–879
- 9 Wu AM, Chen D, Chen CH, et al. The technique of S2-alar-iliac screw fixation: a literature review. *AME Med J* 2017;2:179
- 10 O'Brien JR, Yu WD, Bhatnagar R, Sponseller P, Kebaish KM. An anatomic study of the S2 iliac technique for lumbopelvic screw placement. *Spine (Phila Pa 1976)* 2009;34(12):E439–E442
- 11 Jost GF, Walti J, Mariani L, Cattin P. A novel approach to navigated implantation of S-2 alar iliac screws using inertial measurement units. *J Neurosurg Spine* 2016;24(03):447–453
- 12 Kim YJ, Bridwell KH, Lenke LG, Cho KJ, Edwards CC II, Rinella AS. Pseudarthrosis in adult spinal deformity following multisegmental instrumentation and arthrodesis. *J Bone Joint Surg Am* 2006;88(04):721–728
- 13 Kebaish KM. Sacropelvic fixation: techniques and complications. *Spine (Phila Pa 1976)* 2010;35(25):2245–2251
- 14 Emami A, Deviren V, Berven S, Smith JA, Hu SS, Bradford DS. Outcome and complications of long fusions to the sacrum in adult spine deformity: luque-galveston, combined iliac and sacral screws, and sacral fixation. *Spine (Phila Pa 1976)* 2002;27(07):776–786
- 15 Edwards CC II, Bridwell KH, Patel A, Rinella AS, Berra A, Lenke LG. Long adult deformity fusions to L5 and the sacrum. A matched cohort analysis. *Spine (Phila Pa 1976)* 2004;29(18):1996–2005
- 16 Klineberg E, McHenry T, Bellabarba C, Wagner T, Chapman J. Sacral insufficiency fractures caudal to instrumented posterior lumbosacral arthrodesis. *Spine (Phila Pa 1976)* 2008;33(16):1806–1811
- 17 Leong JC, Lu WW, Zheng Y, Zhu Q, Zhong S. Comparison of the strengths of lumbosacral fixation achieved with techniques using one and two triangulated sacral screws. *Spine (Phila Pa 1976)* 1998;23(21):2289–2294
- 18 Ilyas H, Place H, Puryear A. A Comparison of Early Clinical and Radiographic Complications of Iliac Screw Fixation Versus S2 Alar Iliac (S2AI) Fixation in the Adult and Pediatric Populations. *J Spinal Disord Tech* 2015;28(04):E199–E205
- 19 Elder BD, Ishida W, Lo SL, et al. Use of S2-Alar-iliac Screws Associated With Less Complications Than Iliac Screws in Adult Lumbosacropelvic Fixation. *Spine (Phila Pa 1976)* 2017;42(03):E142–E149
- 20 Gupta S, Smith E, Falk D, O'Brien J. S2 alar-iliac screws versus iliac screws for pelvic fixation. *AME Med J* 2017;2:58
- 21 Ray WZ, Ravindra VM, Schmidt MH, Dailey AT. Stereotactic navigation with the O-arm for placement of S-2 alar iliac screws in pelvic lumbar fixation. *J Neurosurg Spine* 2013;18(05):490–495
- 22 Hyun SJ, Kim KJ, Jahng TA. S2 alar iliac screw placement under robotic guidance for adult spinal deformity patients: technical note. *Eur Spine J* 2017;26(08):2198–2203
- 23 El Dafrawy MH, Kebaish KM. Percutaneous S2 alar iliac fixation for pelvic insufficiency fracture. *Orthopedics* 2014;37(11):e1033–e1035
- 24 Bederman SS, Hahn P, Colin V, Kiester PD, Bhatia NN. Robotic Guidance for S2-Alar-Iliac Screws in Spinal Deformity Correction. *Clin Spine Surg* 2017;30(01):E49–E53
- 25 Mirkovic S, Abitbol JJ, Steinman J, et al. Anatomic consideration for sacral screw placement. *Spine (Phila Pa 1976)* 1991;16(6, Suppl):S289–S294
- 26 Zhu F, Bao HD, Yuan S, et al. Posterior second sacral alar iliac screw insertion: anatomic study in a Chinese population. *Eur Spine J* 2013;22(07):1683–1689