



Tratamento artroscópico do impacto femoroacetabular na epifisiólise capital femoral proximal: Relato de caso*

Arthroscopic Treatment of Femoroacetabular Impingement in Slipped Capital Femoral Epiphysiolysis: A Case Report

Marco Antonio Pedroni¹ Ademir Antonio Schurhoff¹ Rafael Wei Min Leal Chang^{1,2}
Bruno Bellaguarda Batista²

¹Serviço de Cirurgia do Quadril, Departamento de Ortopedia e Traumatologia, Hospital Universitário Cajuru (HUC), Pontifícia Universidade Católica do Paraná (PUCPR), Curitiba, PR, Brasil

²Serviço de Ortopedia e Traumatologia, Hospital Universitário Getúlio Vargas (HUGV), Universidade Federal do Amazonas (UFAM), Manaus, AM, Brasil

Endereço para correspondência Rafael Wei Min Leal Chang, Serviço de Ortopedia e Traumatologia, Hospital Universitário Getúlio Vargas (HUGV), Universidade Federal do Amazonas (UFAM), Rua Tomas de Vila Nova, 4, Nossa Sra. das Graças, Manaus, AM, 69020-170, Brasil (e-mail: rafchang@gmail.com).

Rev Bras Ortop 2021;56(1):121–124.

Resumo

Palavras-chave

- ▶ artroscopia
- ▶ quadril
- ▶ epífise deslocada
- ▶ impacto femoroacetabular

Abstract

Keywords

- ▶ arthroscopy
- ▶ hip
- ▶ epiphyses, slipped
- ▶ femoroacetabular impingement

A epifisiólise capital femoral proximal (ECFP) pode resultar em impacto femoroacetabular (IFA) do quadril em até um terço dos casos. A deformidade residual em came ou “cabo de pistola” está associada a lesão condrolabral, resultando em dor, incapacidade funcional, e osteoartrose precoce. O tratamento artroscópico com osteocondroplastia mostrou-se benéfico em um caso selecionado de IFA secundário a ECFP.

Slipped capital femoral epiphysiolysis (SCFE) may result in femoroacetabular impingement (FAI) of the hip in up to one third of the cases. Residual deformity of the cam-type, or “pistol-grip”, is associated with chondrolabral injury, resulting in pain, functional disability, and early osteoarthritis. The arthroscopic treatment with osteochondroplasty proved to be beneficial in a selected case of FAI secondary to SCFE.

Introdução

A epifisiólise capital femoral proximal (ECFP) é o transtorno mais comum do quadril do adolescente, com uma incidência reportada de 10.8 em cada 100 mil habitantes. A

* Trabalho desenvolvido no Departamento de Ortopedia e Traumatologia, Pontifícia Universidade Católica do Paraná (PUCPR), Curitiba, PR, Brasil.

recebido
29 de Novembro de 2019
aceito
15 de Abril de 2020

DOI <https://doi.org/10.1055/s-0040-1714222>.
ISSN 0102-3616.

© 2021. Sociedade Brasileira de Ortopedia e Traumatologia. All rights reserved.
This is an open access article published by Thieme under the terms of the Creative Commons Attribution-NonDerivative-NonCommercial-License, permitting copying and reproduction so long as the original work is given appropriate credit. Contents may not be used for commercial purposes, or adapted, remixed, transformed or built upon. (<https://creativecommons.org/licenses/by-nc-nd/4.0/>)
Thieme Revinter Publicações Ltda., Rua do Matoso 170, Rio de Janeiro, RJ, CEP 20270-135, Brazil

bilateralidade pode ocorrer em até 20% dos casos.¹ Fatores mecânicos como obesidade, retroversão femoral e relativa orientação vertical da fise proximal do fêmur foram associados à etiologia.²

O colo femoral proximal desloca-se anterolateralmente, no nível da fise, sobre a cabeça femoral, que permanece dentro do acetábulo. Essa deformidade leva a uma proeminência no aspecto anterolateral da transição cefalocervical e a uma atitude em rotação externa do fêmur proximal. Os pacientes subsequentemente podem desenvolver uma deformidade em “cabo de pistola” próxima à cabeça do fêmur, também denominada “queilo” por alguns autores.³ Essa deformidade pode sofrer melhora por remodelamento, mas tal potencial é limitado pela fixação in situ, que compromete o crescimento fisário. Além disso, a ECFP ocorre numa faixa etária em que a capacidade de compensação de deformidades residuais por remodelamento não é mais possível.

Até um terço dos pacientes com diagnóstico de ECFP apresentam dor persistente e/ou impacto femoroacetabular (IFA) resultante da deformidade.⁴ A proeminência residual (deformidade em “cabo de pistola”) e a relativa retroversão da cabeça femoral foram definidas como causa de IFA tipo came, com piores resultados clínicos e radiográficos em longo prazo. Um marco importante dessa deformidade consiste na compensação reduzida ou ausente entre a cabeça femoral e o colo, que pode ser graduada radiograficamente.

A proeminência residual na junção cabeça-colo se projeta no rebordo acetabular, gerando estresse na junção condrolabral, resultando na separação do lábrum da cartilagem articular, a qual é precursora à lesão condral irreversível. Essa lesão se inicia logo após o deslizamento na ECFP, e costuma progredir com o tempo, levando à deterioração do quadril em idades precoces.⁵

Há evidências na literatura que apoiam a osteocondroplastia artroscópica do colo femoral no tratamento do IFA sintomático secundário a ECFP, com resultados animadores,^{6,7} e é sugerida a abordagem precoce logo após o deslizamento, a fim de se prevenir contra a progressão irreversível com piores resultados em longo prazo.⁷

Relato do Caso

Paciente do sexo feminino, de 15 anos de idade, sem comorbidades, no 2º ano pós-operatório de fixação in situ bilateral da cabeça femoral por ECFP. Ela relatava dor e limitação de movimentos do quadril esquerdo que se agravava com o apoio.

Durante a inspeção, foi observada atitude em rotação externa do membro inferior esquerdo, mais evidente durante a deambulação. A paciente apresentou leve claudicação em membro inferior esquerdo durante a marcha, a qual foi associada ao quadro de dor no quadril. Não foi observado sinal de Trendelenburg.

Ao exame físico, a paciente apresentava limitação importante da rotação interna do quadril esquerdo associada a quadro álgico durante a manobra. Foi evidenciado sinal de Drennan à esquerda durante o exame. A paciente não apresentava alterações neurovasculares nos membros inferiores, e tinha a força muscular preservada neles.

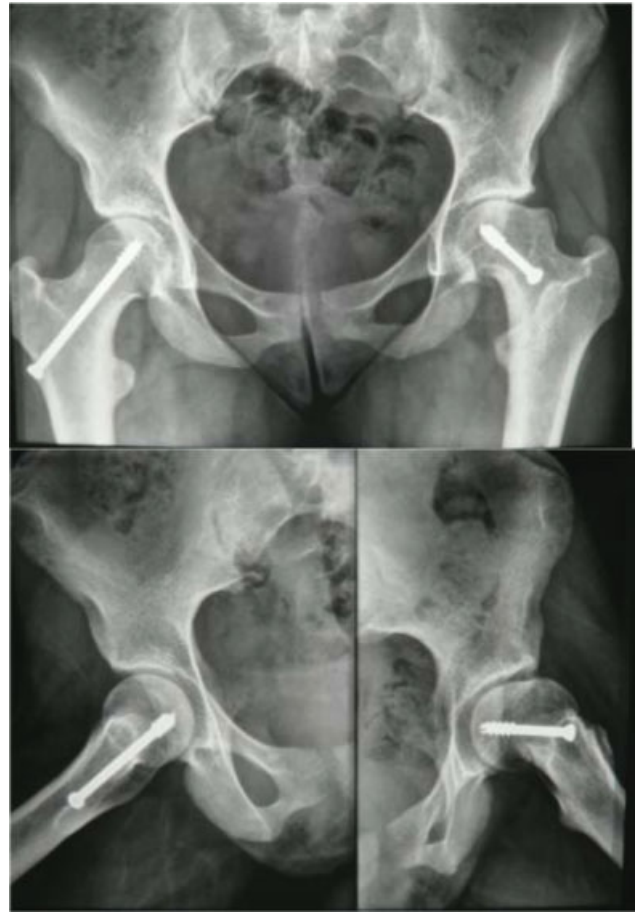

Fig. 1 Radiografias em incidência anteroposterior da bacia (acima) e de perfil de Dunn dos quadris (abaixo) evidenciando deformidade em região anterolateral do colo femoral esquerdo, compatível com impacto tipo came.

Nas radiografias em incidência anteroposterior (AP) da pelve e de perfil dos quadris (► **Figura 1**), foi observada epifisiólise do quadril esquerdo, com significativa proeminência anterolateral na transição cabeça-colo associada a

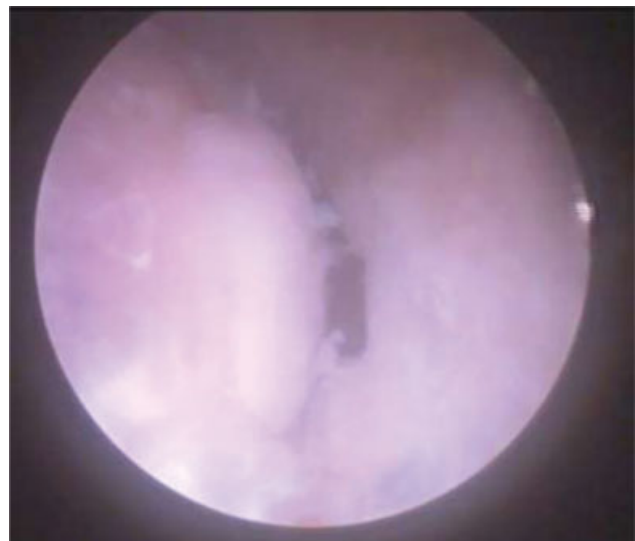


Fig. 2 Lesão condrolabral observada durante a artroscopia.

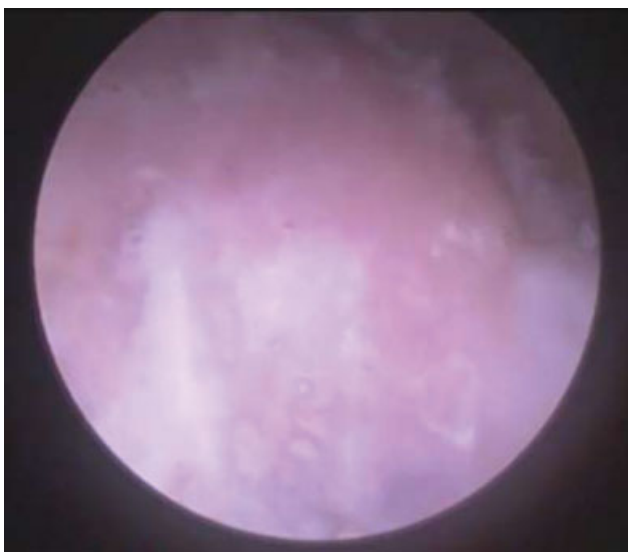


Fig. 3 Deformidade tipo came na transição cabeça-colo.

redução da compensação. O sinal de Trethowan estava presente. A fise de crescimento já se encontrava fechada.

A anamnese, o exame físico e as radiografias foram compatíveis com IFA tipo came, secundário ao quadro de epifisiólise. Devido ao quadro algíco sintomático associado a bloqueio articular, o tratamento preconizado foi a osteocondroplastia por via artroscópica.

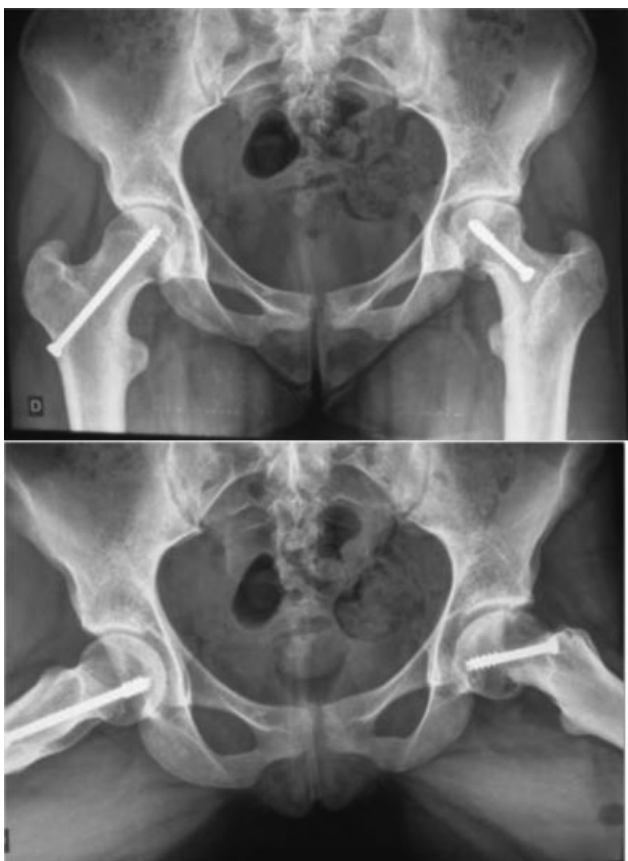

Fig. 4 Radiografia em incidência anteroposterior (acima) e de perfil de Lauenstein (abaixo) de bacia no pós-operatório evidenciando a correção da deformidade.

Durante a artroscopia, foi evidenciada lesão condrolabral no rebordo anterolateral do acetábulo (► **Figura 2**), compatível com IFA tipo came (► **Figura 3**), o qual foi confirmado durante a avaliação dinâmica no intraoperatório. Foi realizado desbridamento do lábrum e osteocondroplastia do colo femoral e do rebordo acetabular, com auxílio de fluoroscopia para controle da compensação cabeça-colo. Após o procedimento, a avaliação dinâmica não evidenciava mais impacto. As radiografias no pós-operatório demonstraram correção da proeminência responsável pelo impacto (► **Figura 4**)

Foi iniciada reabilitação no primeiro dia de pós-operatório, com movimentação passiva assistida e movimentação ativa, e deambulação com restrição de carga sobre o membro operado por duas semanas.

No primeiro mês de pós-operatório, a paciente já apresentava melhora significativa do quadro algíco e da marcha. Houve ganho importante da rotação interna do quadril esquerdo e da amplitude global de movimentos. Ao terceiro mês, ela deambulava sem queixas de dor. Ao sexto mês, retornou às atividades esportivas, encontrando-se totalmente assintomática.

Discussão

A associação entre ECFP, IFA sintomático e lesão condrolabral é atualmente bem estabelecida.⁸ Mesmo após a estabilização epifisária, casos específicos de ECFP podem ser adequados para o tratamento artroscópico, que consiste numa técnica emergente com poucos seguimentos em longo prazo.⁹ Alguns estudos sugerem que a artroscopia pode ser aplicada mesmo em deformidades severas de epifisiólise.¹⁰

A queilectomia é um procedimento bem indicado para pacientes na faixa etária dos 10 aos 14 anos com sensação de bloqueio articular secundário a patologias do quadril na infância e adolescência, consistindo numa técnica relativamente simples e isenta de maiores complicações, podendo retardar o processo degenerativo da articulação por até 10 a 15 anos.³

A seleção de pacientes que podem se beneficiar de uma artroscopia depende da morfologia femoral. A indicação precisa ainda não foi estabelecida, mas uma osteocondroplastia pode ser benéfica em casos de ECFPs associadas a impacto tipo came. Se as áreas de impacto da deformidade estiverem acessíveis a uma abordagem por via artroscópica, o cirurgião deve considerá-la em vez de uma abordagem aberta. Porém, o efeito mecânico dos diferentes graus de retroversão do colo femoral, a profundidade e a orientação acetabulares, e o deslocamento epifisário devem ser considerados antes de se indicar uma abordagem artroscópica.¹¹

Conflito de Interesses

Os autores declaram não haver conflito de interesses.

Referências

- 1 Lehmann CL, Arons RR, Loder RT, Vitale MG. The epidemiology of slipped capital femoral epiphysis: an update. *J Pediatr Orthop* 2006;26(03):286–290

- 2 Pritchett JW, Perdue KD. Mechanical factors in slipped capital femoral epiphysis. *J Pediatr Orthop* 1988;8(04):385–388
- 3 Guarnieiro R, Luzo CAM, Grigoletto Júnior W, et al. A queilectomia como operação de salvamento na patologia do quadril: resultados preliminares. *Rev Bras Ortop* 1995;30(1/2):42–44
- 4 Dodds MK, McCormack D, Mulhall KJ. Femoroacetabular impingement after slipped capital femoral epiphysis: does slip severity predict clinical symptoms? *J Pediatr Orthop* 2009;29(06):535–539
- 5 Leunig M, Casillas MM, Hamlet M, et al. Slipped capital femoral epiphysis: early mechanical damage to the acetabular cartilage by a prominent femoral metaphysis. *Acta Orthop Scand* 2000;71(04):370–375
- 6 Basheer SZ, Cooper AP, Maheshwari R, Balakumar B, Madan S. Arthroscopic treatment of femoroacetabular impingement following slipped capital femoral epiphysis. *Bone Joint J* 2016;98-B(01):21–27
- 7 Mahran MA, Baraka MM, Hefny HM. Slipped capital femoral epiphysis: a review of management in the hip impingement era. *SICOT J* 2017;3:35
- 8 Abraham E, Gonzalez MH, Pratap S, Amirouche F, Atluri P, Simon P. Clinical implications of anatomical wear characteristics in slipped capital femoral epiphysis and primary osteoarthritis. *J Pediatr Orthop* 2007;27(07):788–795
- 9 Leunig M, Horowitz K, Manner H, Ganz R. In situ pinning with arthroscopic osteoplasty for mild SCFE: A preliminary technical report. *Clin Orthop Relat Res* 2010;468(12):3160–3167
- 10 Akkari M, Santili C, Braga SR, Polesello GC. Trapezoidal bony correction of the femoral neck in the treatment of severe acute-on-chronic slipped capital femoral epiphysis. *Arthroscopy* 2010;26(11):1489–1495
- 11 Zaltz I, Kelly BT, Larson CM, Leunig M, Bedi A. Surgical treatment of femoroacetabular impingement: what are the limits of hip arthroscopy? *Arthroscopy* 2014;30(01):99–110