



Eficácia da biópsia vertebral percutânea guiada por fluoroscopia*

Effectiveness of Fluoroscopy-Guided Percutaneous Vertebral Biopsy

José Nicolás Mireles-Cano¹ Alejandro Miranda Gonzalez² Oscar Guillermo García-González³
Ricardo Martínez Pérez⁴

¹ Cirurgia de Coluna, Departamento de Neurocirurgia, Hospital Regional de Alta Especialidad del Bajío, Universidad de Guanajuato, León, Guanajuato, México

² Departamento de Neurocirurgia, Hospital Regional de Alta Especialidad del Bajío, Universidad de Guanajuato, León, Guanajuato, México

³ Neurocirurgia Pediátrica, Departamento de Neurocirurgia, Hospital Regional de Alta Especialidad del Bajío, Universidad de Guanajuato, León, Guanajuato, México

⁴ Cirurgia Ortopédica, Departamento de Cirurgia Ortopédica e Traumatología, Centenario Hospital Miguel Hidalgo, Aguascalientes, Aguascalientes, México

Endereço para correspondência José Nicolás Mireles Cano, Apolo XI, 418, Col. Futurama Monterrey, León, Guanajuato, 37180, México (e-mail: drmirelescano@hotmail.com).

Rev Bras Ortop 2021;56(4):453–458.

Resumo

Objetivo Definir a eficácia da biópsia vertebral percutânea guiada por fluoroscopia.

Métodos Este é um estudo prospectivo de pacientes com síndrome de destruição vertebral em uma instituição. Os pacientes foram submetidos a biópsias vertebrais transpediculares percutâneas guiadas por fluoroscopia, com obtenção de tecido ósseo e tecido do disco intervertebral, para estudo histopatológico e microbiológico. Idade, sexo, segmento vertebral, estado neurológico, e resultados de biópsia e de cultura foram analisados.

Resultados A idade média dos pacientes foi de 53,8 anos (gama: 2 a 83 anos), e o principal local acometido da coluna foi a segmento lombar, em 62% dos casos. Segundo a escala de disfunção da American Spinal Injury Association (ASIA), no pré-operatório, 49% dos pacientes foram classificados como ASIA E, e 100% apresentavam dor. A etiologia definitiva foi identificada em 83% dos pacientes. A etiologia foi agrupada em três categorias: infecciosa, neoplásica, e degenerativa (osteoporótica). O grupo infeccioso era composto por 36% dos pacientes da amostra, e *Staphylococcus aureus* foi o agente mais comumente identificado; em 34,9% dos casos, a etiologia era neoplásica, principalmente mieloma múltiplo e doença metastática por câncer de próstata; 21,7% dos pacientes apresentavam osteoporose. O tempo cirúrgico médio foi de 47,5 minutos, e a perda média de sangue foi de 10 mL. Nenhuma complicação foi relatada.

Palavras-chave

- ▶ coluna vertebral
- ▶ vértebras lombares
- ▶ biópsia
- ▶ neoplasias da coluna vertebral

* Estudo desenvolvido no Hospital Regional de Alta Especialidad del Bajío, Universidad de Guanajuato, Guanajuato, México.

recebido
19 de Março de 2020
aceito
06 de Julho de 2020

DOI <https://doi.org/10.1055/s-0040-1718950>.
ISSN 0102-3616.

© 2021. Sociedade Brasileira de Ortopedia e Traumatologia. All rights reserved.

This is an open access article published by Thieme under the terms of the Creative Commons Attribution-NonDerivative-NonCommercial-License, permitting copying and reproduction so long as the original work is given appropriate credit. Contents may not be used for commercial purposes, or adapted, remixed, transformed or built upon. (<https://creativecommons.org/licenses/by-nc-nd/4.0/>)

Thieme Revinter Publicações Ltda., Rua do Matoso 170, Rio de Janeiro, RJ, CEP 20270-135, Brazil

Abstract

Conclusão Nesta série, a biópsia percutânea transpedicular guiada por fluoroscopia teve 83% de eficácia no diagnóstico etiológico da síndrome de destruição vertebral. Este procedimento minimamente invasivo deve ser considerado bom, fácil, barato e reproduzível, com baixo risco de complicações em curto e longo prazos.

Objective To define the effectiveness of fluoroscopy-guided percutaneous vertebral biopsy.

Methods Prospective study of patients with vertebral destruction syndrome at one institution. Percutaneous transpedicular vertebral biopsies guided by fluoroscopy were performed, and bony tissue and intervertebral disc tissue were extracted; histopathology and microbiology studies were also performed. Age, sex, vertebral segment, neurologic status, and biopsy and culture results were analyzed.

Results The average age of the patients was 53.8 years (range: 2 to 83 years), and the main spine segment was the lumbar segment in 62% of the cases. According to the impairment scale of the American Spinal Injury Association (ASIA), preoperatively, 49% of the patients were classified as Asia E, and 100% had pain. Definitive etiology was identified in 83% of the sample. The etiology was grouped into three categories: infectious, neoplasia, and degenerative (osteoporotic). The infectious group was composed of 36% of the patients, in whom *Staphylococcus aureus* was the most common agent identified; in 34.9% the sample, the etiology was neoplastic, most commonly multiple myeloma and metastatic disease due to prostate cancer; 21.7% of the patients had osteoporosis. The average surgical time was of 47.5 minutes, the average blood loss was of 10 mL. No complications were reported.

Conclusion Transpedicular percutaneous biopsy guided by fluoroscopy had an effectiveness of 83% for the etiological diagnosis of vertebral destruction syndrome in the present series. It should be considered a useful minimally-invasive procedure, which is easy, economical, and reproducible, with low risk of short- and long-term complications.

Keywords

- ▶ spine
- ▶ lumbar vertebrae
- ▶ biopsy
- ▶ spinal neoplasms

Introdução

A biópsia vertebral é essencial para o diagnóstico e o planejamento do tratamento definitivo da síndrome de destruição vertebral.^{1,2} O espectro etiológico dessa doença incapacitante pode ser agrupado em causas neoplásicas, infecciosas ou metabólicas (osteoporose). Robertson e Ball³ foram os primeiros a relatar o uso de biópsia vertebral percutânea; Ottolenghi⁴ e Valls et al.⁵ realizaram a biópsia aspirativa do corpo vertebral e, por fim, Craig,⁶ em 1956, desenvolveu uma trefina para biópsia. Depois, o uso de biópsia aberta diminuiu de forma progressiva com o passar do tempo.

A biópsia percutânea é uma técnica minimamente invasiva, rápida, de baixo custo, e com pouquíssimas complicações, que permite a obtenção de tecido ósseo e mole das vértebras para análises histopatológicas e microbiológicas. Algumas séries conseguiram identificar um agente etiológico em 60% das infecções da coluna vertebral com esta técnica; em outros artigos, o diagnóstico histopatológico conclusivo foi obtido em 55% a 90% dos casos;⁷ estes resultados levantam dúvidas sobre sua utilidade diagnóstica.

O uso de sistemas de instrumentação transpedicular, bem como de cifoplastia e instrumentação percutânea, tornaram a técnica de biópsia vertebral um método prático para o

especialista em coluna vertebral. Em nosso hospital, desde a criação do serviço de cirurgia da coluna vertebral, há 11 anos, a biópsia vertebral percutânea guiada por fluoroscopia é realizada em pacientes com síndrome de destruição vertebral. Este estudo avalia a eficácia dessa técnica.

O objetivo deste trabalho é definir a eficácia da biópsia vertebral percutânea guiada por fluoroscopia na abordagem diagnóstica da síndrome de destruição vertebral.

Pacientes e Métodos

Um estudo prospectivo foi realizado em um único centro de referência entre janeiro de 2008 e março de 2012, em uma coorte de 100 pacientes escolhidos pelo método de conveniência. Todos os pacientes foram encaminhados por hospitais de atenção secundária de sete diferentes estados do país, para avaliação pelo Departamento de Cirurgia da Coluna Vertebral como pacientes ambulatoriais, e internados até o agendamento de um procedimento ou conforme fosse necessário. Pacientes com síndrome de destruição vertebral, sem diagnóstico definitivo, que aceitaram o procedimento de biópsia percutânea e assinaram o termo de consentimento livre e esclarecido, foram incluídos; pacientes com histórico de cirurgia prévia e que já tinham diagnóstico de doença

primária diretamente relacionada à destruição vertebral foram excluídos. Os pacientes com restrição médica ao posicionamento ventral (doença pulmonar obstrutiva crônica com descompensação hemodinâmica, gravidez, obesidade mórbida) também foram excluídos. Todos os pacientes foram submetidos a um protocolo de estudo predefinido, com realização de exames laboratoriais básicos, como hemograma, bioquímica sérica, eletrólitos séricos, tempos de coagulação, análises séricas especiais, como velocidade de sedimentação eritrocitária, reações febris e determinação de proteína de Bence-Jones. Radiografias simples em projeção anteroposterior e em perfil, tomografia computadorizada, tanto simples quanto contrastada, ressonância magnética nuclear e cintilografia óssea também foram realizadas.

Técnica de Biópsia

Após a anestesia, os pacientes foram colocados em decúbito ventral sobre as regiões peitoral e ilíaca, com os membros torácicos direcionados para cima, em posição de soldado, em leito cirúrgico convencional. Sob arco de fluoroscopia em modelo C Arcadis Orbis (Siemens, Munique, Alemanha), a região de biópsia foi localizada, marcada na pele, e submetida à assepsia, antisepsia, e fez-se a colocação de campos estéreis. A imagem fluoroscópica anteroposterior confirmou o segmento acometido, e o pedículo foi localizado. Uma incisão cutânea de 5 mm foi feita para a passagem do trocarte. Os tecidos no interior do trocarte foram descartados. Uma agulha de biópsia Jamshidi (CareFusion, San Diego, CA, EUA) calibre 11G foi inserida no pedículo, e a imagem fluoroscópica foi alterada para a projeção em perfil conforme necessário. A agulha foi introduzida no pedículo e em 80% do corpo vertebral. Duas amostras foram obtidas: uma por aspiração, e outra por punção óssea (►Fig. 1). A agulha e o cilindro de tecido ósseo foram retirados, e este último foi imediatamente encaminhado ao serviço de patologia e microbiologia. O trocarte foi extraído, e a técnica cirúrgica foi repetida para a obtenção de outra amostra com o mesmo

pedículo de entrada, mas por outra via em direção ao corpo vertebral. Após hemostasia e lavagem, a ferida foi suturada segundo a técnica de Sarnoff com fio de náilon 3/0 e recoberta com um curativo estéril. Após o término do procedimento cirúrgico, os pacientes foram posicionados em decúbito dorsal em maca de transferência. Após a reversão anestésica e a retirada do tubo orotraqueal, todos os pacientes foram encaminhados para uma área de recuperação convencional.

Análise Estatística

A estatística descritiva determinou a média e o desvio padrão, ou a mediana e os percentis, das variáveis numéricas de acordo com sua distribuição, bem como as frequências das variáveis nominais. A sensibilidade e a especificidade da febre em todos os grupos etiológicos foram analisadas. Por fim, a eficácia do teste foi determinada.

Resultados

Dos 100 pacientes incluídos, 57 eram homens (57%), enquanto 43 pacientes eram mulheres (43%), com idades entre 2 e 83 anos (média de 53,85 anos; desvio-padrão de 17,5 anos). A principal distribuição etária foi entre 51 a 60 anos, com 29 casos (29%), seguida por pacientes de 61 a 70 anos, com 28 pacientes (28%), e do grupo de 41 a 50 anos e de 71 a 80 anos, ambos com 12 pacientes (12%). A localização da lesão destrutiva vertebral teve a seguinte distribuição: cervical em 2 pacientes (2%); torácica em 35 pacientes (35%); lombar em 56 pacientes (56%); toracolombar em 2 pacientes (2%); lombossacral em 4 pacientes (4%), e sacral em 1 paciente (1%) (►Tabela 1). Com a inclusão no estudo, o exame neurológico da coluna vertebral foi realizado para a classificação dos pacientes de acordo com a escala da American Spinal Injury Association (ASIA); a classificação mais comum foi ASIA E (49%), seguida por ASIA D (27%) e ASIA A (12%). Em relação à sensibilidade abaixo da lesão, 12

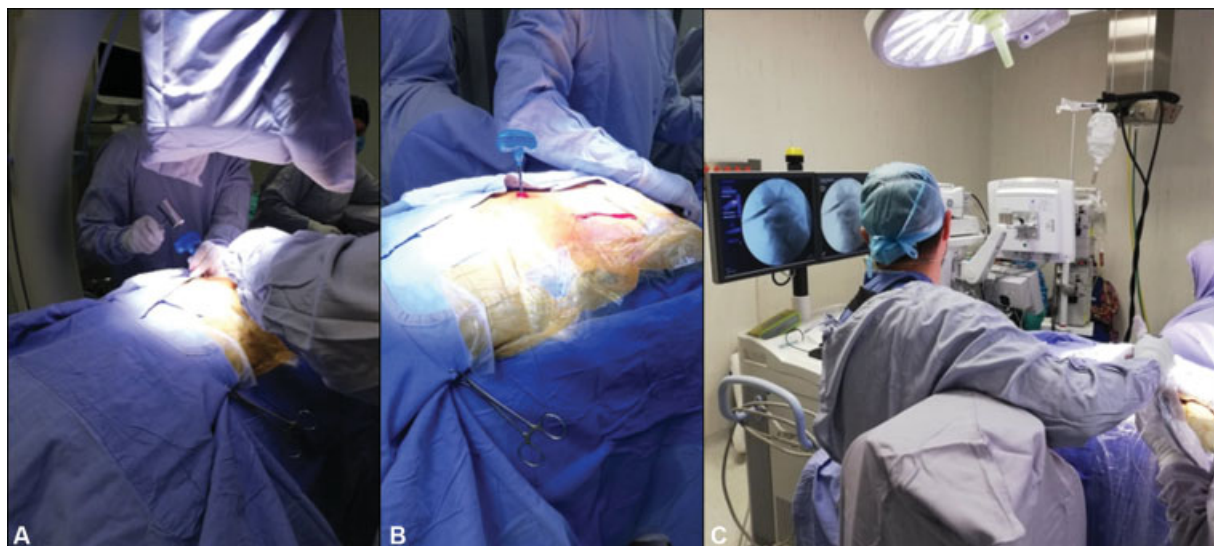


Fig. 1 Técnica de biópsia. (A) Inserção de agulha de biópsia (Jamshidi), fluoroscopia em posição anteroposterior; (B) fluoroscopia em posição lateral para a confirmação da colocação correta da agulha; (C) coleta de amostras cilíndricas de osso e disco intervertebral.

Tabela 1 Descrição dos pacientes e resultados

CASO	SEXO	IDADE	SEGMENTO	ASIA	FEBRE	LAUDO	ETIOLOGIA	CASO	SEXO	IDADE	SEGMENTO	ASIA	FEBRE	LAUDO	ETIOLOGIA
1	F	64	L	C	SIM	NSI	I	51	F	63	L	C	NÃO	NSI	I
2	F	51	L	E	NÃO	OT	M	52	M	56	L	E	NÃO	NM	I
3	M	48	T	A	NÃO	M	N	53	M	65	T	L	SIM	NSI	I
4	F	42	T	E	NÃO	M	N	54	F	75	L	E	NÃO	NSI	-
5	M	69	T	D	NÃO	PN	N	55	F	69	T	C	NÃO	PN	N
6	M	45	L	D	SIM	M	N	56	M	65	L	C	NÃO	PN	N
7	M	58	T	D	NÃO	NSI	-	57	F	53	T	A	NÃO	PN	N
8	F	58	L	D	NÃO	OT	M	58	M	56	T	A	NÃO	NSI	I
9	M	59	T	C	NÃO	NSI	-	59	M	2	T	E	NÃO	GR	I
10	M	63	L	D	NÃO	TB	I	60	M	49	T	D	NÃO	NSI	-
11	M	37	L	D	SIM	NSI	-	61	F	64	L	E	NÃO	OT	M
12	F	57	L	E	NÃO	OT	M	62	F	59	LS	D	NÃO	NSI	I
13	M	67	T	E	NÃO	OT	M	63	M	46	L	E	NÃO	NSI	I
14	F	51	C	E	NÃO	M	N	64	M	46	L	E	NÃO	NSI	I
15	M	71	L	E	NÃO	NSI	-	65	M	75	L	D	NÃO	NSI	I
16	M	55	L	E	SIM	NSI	I	66	M	74	T	E	NÃO	OT	M
17	F	34	T	E	NÃO	GR	I	67	M	74	T	A	NÃO	NSI	-
18	M	60	T	E	NÃO	M	N	68	F	16	L	E	NÃO	NSI	I
19	F	40	T	B	NÃO	M	N	69	M	18	T	E	NÃO	TB	I
20	M	15	L	A	NÃO	PN	N	70	M	28	L	E	NÃO	NSI	I
21	F	44	C	D	NÃO	M	N	71	M	65	L	E	NÃO	NSI	I
22	M	58	L	D	SIM	NSI	I	72	M	59	L	D	NÃO	NSI	I
23	M	16	T	E	NÃO	NSI	I	73	M	68	L	C	NÃO	NSI	I
24	M	18	T	E	NÃO	GR	I	74	F	62	S	E	NÃO	NSI	-
25	F	58	T	B	NÃO	NSI	-	75	M	49	T	A	NÃO	PN	N
26	M	64	L	D	SIM	NSI	I	76	M	64	L	E	NÃO	PN	N
27	M	64	T	E	NÃO	M	N	77	F	23	LS	E	SIM	NSI	I
28	F	31	TL	D	NÃO	NSI	-	78	F	71	LS	E	SIM	NSI	I
29	M	18	L	D	SIM	GR	I	79	F	67	L	E	NÃO	OT	M
30	M	67	L	D	SIM	NSI	I	80	M	24	L	D	NÃO	NSI	I
31	M	59	T	A	NÃO	GR	I	81	F	65	T	A	NÃO	NSI	I
32	F	63	L	E	NÃO	GR	I	82	M	54	L	E	NÃO	NSI	-
33	M	83	T	D	NÃO	PN	N	83	F	67	L	E	NÃO	NSI	-
34	M	54	L	D	NÃO	PN	N	84	F	67	L	E	NÃO	OT	M
35	F	13	L	D	NÃO	PN	N	85	F	61	L	E	NÃO	OT	M
36	M	57	L	C	NÃO	NSI	I	86	M	56	L	D	NÃO	PN	N
37	M	57	T	A	NÃO	M	N	87	F	71	L	E	NÃO	OT	M
38	M	10	L	A	NÃO	PN	N	88	M	41	L	E	NÃO	M	N
39	F	79	L	E	NÃO	OT	M	89	F	71	L	E	NÃO	OT	M
40	F	40	T	A	NÃO	NSI	-	90	F	64	L	E	NÃO	NSI	I
41	F	70	L	E	NÃO	OT	M	91	F	54	L	E	NÃO	NSI	-
42	M	53	L	D	NÃO	OT	M	92	M	44	LS	E	NÃO	NSI	-
43	M	55	L	D	NÃO	OT	M	93	F	59	L	C	NÃO	NSI	I
44	F	47	L	D	NÃO	NSI	I	94	F	78	L	E	NÃO	OT	M
45	F	51	T	E	NÃO	M	N	95	M	71	T	A	NÃO	M	N
46	M	54	T	D	NÃO	PN	N	96	M	69	T	D	NÃO	PN	N
47	M	70	L	E	NÃO	NSI	-	97	F	67	L	E	NÃO	PN	N
48	M	25	TL	E	NÃO	GR	I	98	F	67	L	D	NÃO	PN	N
49	M	54	T	C	NÃO	GR	I	99	F	57	T	E	NÃO	OT	M
50	M	43	T	C	NÃO	M	N	100	F	78	L	E	NÃO	OT	M

Abreviaturas: ASIA, American Spinal Injury Association; C, cervical; F, feminino; GR, reação granulomatosa; I, infecciosa; L, lombar; LS, lombossacra; M, masculino; M, metabólica; M, metástase; N, neoplásica; NM, negativa para câncer; NSI, inflamação não específica; OT, tecido osteoporótico; PN, neoplasia primária; TB, tuberculoma; T, torácico; TL, toracolombar.

pacientes (12%) apresentavam anestesia. A dor era o sintoma predominante em 98 pacientes (98%). Apenas 11 pacientes (11%) tinham febre. A definição de etiologia infecciosa teve 22,2% de sensibilidade e 93,5% de especificidade. Nesse grupo, 10 (10%) pacientes apresentaram resultados positivos às culturas: 7 (7%) com *Staphylococcus aureus*, 1 (1%) com *Brucella abortus*, e 2 (2%) com agentes da microbiota. A proteína de Bence-Jones foi detectada em 3 (3%) pacientes, todos com diagnóstico definitivo de mieloma múltiplo.

O diagnóstico definitivo foi estabelecido em 83 de 100 pacientes; portanto, com eficácia de 83% (→ Tabela 2).

No total, 36 pacientes (36%) apresentaram diagnóstico conclusivo e cultura positiva, com isolamento de *S. aureus* em 17 pacientes (17%), *B. abortus* em 10 pacientes (10%), e *Mycobacterium tuberculosis* em 9 pacientes (9%).

Ao todo, 29 pacientes (29%) apresentaram doença de etiologia neoplásica confirmada à análise histopatológica; o tumor primário mais comum foi o mieloma múltiplo, em 9 casos (9%), seguido 2 pacientes (2%) com plasmocitoma, 2 (2%) com tumor de Ewing, 1 (1%) caso de neuroblastoma, 1 (1%) caso de tumor de células gigantes, e 1 (1%) caso de condroma. Em relação aos tumores de origem metastática, a metástase de câncer de próstata foi diagnosticada em 4 pacientes (4%), assim como metástase de câncer de pulmão,

Tabela 2 Distribuição de grupos etiológicos, micróbios, e conclusão histopatológica

GRUPO ETIOLÓGICO	CASOS	N
INFECCIOSO	43,37%	36
<i>Staphylococcus aureus</i>	38,63%	17
<i>Brucella abortus</i>	22,72%	10
<i>Mycobacterium tuberculosis</i>	20,45%	9
<i>Escherichia coli</i>	2,27%	1
NEOPLÁSICO	34,94%	29
TUMOR PRIMÁRIO	55,1%	16
MIELOMA MÚLTIPLO	31,03%	9
PLASMOCITOMA	6,89%	2
TUMOR DE EWING	6,89%	2
NEUROBLASTOMA	3,44%	1
TUMOR DE CÉLULAS GIGANTES	3,44%	1
CONDROMA	3,44%	1
METÁSTASE	44,82%	13
PRÓSTATA	13,79%	4
PULMÃO	10,34%	3
ESÔFAGO	6,89%	2
MAMA	3,44%	1
OVÁRIO	3,44%	1
TRATO BILIAR	3,44%	1
PELE (CARCINOMA BASOCELULAR)	3,44%	1
METABÓLICO	21,69%	18
OSTEOPOROSE	100%	18

em 3 casos (3%); os demais tumores encontrados foram câncer de mama, ovário e esôfago, além de carcinoma basocelular e de ductos biliares.

No total, 18 pacientes (18%) foram incluídos no grupo de etiologia osteoporótica por apresentarem ausência de crescimento microbiológico nas culturas e achados compatíveis com as alterações crônico-degenerativas, como a diminuição trabecular significativa no estudo histopatológico.

No total, o procedimento cirúrgico levou, em média, 47,5 minutos, com sangramento transoperatório médio de 10 mL.

Pacientes com etiologia infecciosa receberam os antibióticos prescritos pelo serviço de infectologia do hospital. Os pacientes com osteoporose vertebral foram submetidos a cifoplastia, e os pacientes do grupo neoplásico foram classificados de acordo com o escore de Tokushashi para a decisão sobre a realização ou não de cirurgia, e foram encaminhados para o setor de oncologia para serem submetidos a quimioterapia ou radioterapia.

Discussão

O uso de técnicas de diagnóstico por imagem de maior definição, como tomografia computadorizada e ressonância magnética, além da medicina nuclear, aumentou muito a sensibilidade da detecção de lesões menores em pacientes com sintomas específicos, permitindo a realização de abordagens cirúrgicas de invasividade menor, como biópsias percutâneas, em vez de biópsias abertas. Embora as biópsias abertas estejam associadas a um maior tempo cirúrgico, maior risco de sangramento, e maior número de complicações, e, às vezes, não se consiga obter uma biópsia adequada por um acesso posterior tradicional ao corpo vertebral, elas ainda são consideradas o “padrão ouro”. A evolução dos diferentes tipos de instrumentação vertebral, o uso cada vez maior de sistemas transpediculares, e, recentemente, da instrumentação transpedicular percutânea tornam a técnica de biópsia vertebral percutânea uma opção fácil. Como há mais laudos morfométricos sobre a força, estrutura e situação anatômica em relação ao nível da coluna vertebral, sabe-se que um pedículo com mais de 3 mm é capaz de abrigar com segurança uma agulha para biópsia vertebral.⁸

B. Marré relatou que, em 22 pacientes, obteve 95% de eficácia diagnóstica, e identificação microbiológica em 50% dos casos. Rosales-Olivares et al.⁷ relataram o diagnóstico em apenas 55% dos casos estudados pela histopatologia, e concluíram que, devido à baixa porcentagem obtida em sua série de apenas 20 pacientes, “a biópsia guiada por fluoroscopia percutânea não é um método útil em nosso meio”; esta discrepância com outros trabalhos pode ser decorrente da pequena amostra de pacientes, e, embora a metodologia seguida não seja especificada, essa ainda é uma técnica dependente do cirurgião. De modo geral, a metodologia do estudo não é o suficiente para descartar esta técnica. Por outro lado, em nossa série de 100 casos, o diagnóstico etiológico definitivo foi estabelecido em 83 pacientes (83%), o que posiciona essa modalidade de biópsia

percutânea como uma ferramenta eficaz dentro do protocolo de estudo da síndrome de destruição vertebral devido à sua ampla disponibilidade e reprodutibilidade.

Atualmente, existem trabalhos que descrevem outras técnicas de imagem utilizadas, como a tomografia, com eficácia relatada de 90,4%⁹ a 94,4% para análise histopatológica.¹⁰ No entanto, até hoje, em nosso meio, a disponibilidade de aparelhos de tomografia para cirurgia continua complicada devido à quantidade de outros procedimentos diagnósticos realizados em serviços de imagem. Assim, métodos alternativos, como o uso da fluoroscopia, com maior acessibilidade, ainda fazem parte de nosso arsenal para o diagnóstico de pacientes com síndrome de destruição vertebral. Tais métodos, porém, devem ser comparados a outras técnicas minimamente invasivas.

Embora esta série tenha uma amostra considerável de pacientes em um delineamento experimental prospectivo, uma análise comparativa de pelo menos duas técnicas de biópsia diferentes é necessária para apoiar recomendações baseadas em evidências mais fortes.

Conclusão

A biópsia guiada por fluoroscopia transpedicular percutânea é um método eficaz (83%) para o diagnóstico etiológico da síndrome de destruição vertebral. É um procedimento minimamente invasivo, com pouco sangramento intraoperatório, baixo tempo cirúrgico, hospitalizações curtas, barato, e viável para o cirurgião de qualquer hospital com um braço C intensificador de imagem.

Suporte Financeiro

Não houve suporte financeiro de fontes públicas, comerciais, ou sem fins lucrativos.

Conflito de Interesses

Os autores declaram não haver conflito de interesses.

Referências

- 1 Alpízar-Aguirre A, Elías-Escobedo A, Rosales-Olivares LM, Miramontes-Martínez V, Reyes-Sánchez A. Síndrome de destrucción vertebral. Sistemas de evaluación en su diagnóstico *Cir Cir* 2008; 76(03):205–211
- 2 Metzger CS, Johnson DW, Donaldson WF III. Percutaneous biopsy in the anterior thoracic spine. *Spine* 1993;18(03):374–378
- 3 Robertson RC, Ball RP. Destructive spinal lesions: diagnosis by needle biopsy. *J Bone Joint Surg* 1935;17:749–758
- 4 Ottolenghi CE. Aspiration biopsy of the spine. Technique for the thoracic spine and results of twenty-eight biopsies in this region and over-all results of 1050 biopsies of other spinal segments. *J Bone Joint Surg Am* 1969;51(08):1531–1544
- 5 Valls J, Ottolenghi CE, Schajowicz F. Aspiration biopsy in diagnosis of lesions of vertebral bodies. *J Am Med Assoc* 1948;136(06): 376–382
- 6 Craig FS. Vertebral-body biopsy. *J Bone Joint Surg Am* 1956;38-A (01):93–102
- 7 Rosales-Olivares LM, Valle-Cerna I, Alpízar-Aguirre A, Miramontes-Martínez V, Arenas-Sordo MdeL, Reyes-Sánchez A. Evaluación de la biopsia percutánea en el diagnóstico del síndrome de destrucción vertebral tóraco y lumbar. *Cir Cir* 2007;75(06): 459–463
- 8 Misenhimer GR, Peek RD, Wiltse LL, Rothman SL, Widell EH Jr. Anatomic analysis of pedicle cortical and cancellous diameter as related to screw size. *Spine (Phila Pa 1976)* 1989;14(04): 367–372
- 9 Rosales Olivarez LM, Nieto Sandoval HR, Alpízar Aguirre A, Zárate Kalfopulos B, Sánchez Bringas MG, Reyes Sánchez AA. Evaluacion de la biopsia transpedicular guiada por TAC. *Coluna/Columna* 2012;11(03):209–213
- 10 Rehm J, Veith S, Akbar M, Kauczor HU, Weber MA. CT-Guided Percutaneous Spine Biopsy in Suspected Infection or Malignancy: A Study of 214 Patients. *Rofo* 2016;188(12): 1156–1162