



Corrección de La Altura Patelar En Inestabilidad Rotuliana

Correction of Patellar Height in Patellofemoral Instability

Pedro Díaz¹ Oscar Colmenares¹ David Figueroa²

¹Grupo Estudio Rodilla, Artroscopia y Reconstrucción, Región Libertador Bernardo O'Higgins, Chile

²Jefe Unidad de Rodilla, Universidad del Desarrollo, Clínica Alemana de Santiago, Vitacura, Región Metropolitana, Chile

Dirección para correspondencia Pedro Díaz Allende, MD, MSc, Grupo Estudio Rodilla, Artroscopia y Reconstrucción, Región Libertador Bernardo O'Higgins, Chile (e-mail: drpedrodiaz@gmail.com).

Rev Chil Ortop Traumatol 2021;62:46–56.

Resumen

Palabras clave

- ▶ altura patelar
- ▶ inestabilidad patelofemoral
- ▶ osteotomía de descenso tuberosidad anterior de la tibia
- ▶ osteotomía tuberosidad anterior de la tibia
- ▶ patela alta
- ▶ realineamiento distal

El manejo de la inestabilidad patelofemoral se basa en una adecuada evaluación de alteraciones anatómicas predisponentes. Patela alta es una de las causas más importantes de inestabilidad objetiva. La alteración biomecánica que ésta produce puede conducir a luxación patelar recurrente, dolor y cambios degenerativos focales. El examen físico es fundamental en la toma de decisiones. La evaluación imagenológica ha evolucionado desde métodos basados en radiografía hacia mediciones en resonancia magnética, que permiten una orientación más acabada de la relación existente entre la rótula y la tróclea femoral. El tratamiento se fundamenta en la corrección selectiva de los factores causales, donde la osteotomía de descenso de la tuberosidad anterior de la tibia y la reconstrucción del ligamento patelofemoral medial son herramientas que deben considerarse racionalmente. Este artículo realiza una revisión de la literatura, otorgando los fundamentos quirúrgicos que explican la importancia del tratamiento específico de patela alta en inestabilidad rotuliana.

Abstract

Keywords

- ▶ patellar height
- ▶ patellofemoral instability
- ▶ tibial tubercle distalization osteotomy
- ▶ tibial tubercle osteotomy
- ▶ patella alta
- ▶ distal realignment

Patellofemoral instability management is based on a thorough evaluation of predisposing anatomical factors. Patella alta is one of the utmost causes of objective instability. As a result, biomechanical disturbance can lead to recurrent patellar instability, pain, and focal degenerative changes. Physical examination is paramount in decision making. Imaging evaluation has evolved from X-rays based methods to magnetic resonance measurements, which allows a more accurate assessment of the patellotrochlear relationship. Treatment is based on a selective risk factors correction, where tibial tubercle distalization osteotomy and medial patellofemoral ligament reconstruction must be considered altogether. This article reviews the surgical rationale of patella alta treatment in patellofemoral instability.

recibido

28 de Septiembre de 2019

aceptado

16 de Noviembre de 2020

DOI <https://doi.org/10.1055/s-0040-1722239>

ISSN 0716-4548.

© 2021. Sociedad Chilena de Ortopedia y Traumatología. All rights reserved.

This is an open access article published by Thieme under the terms of the Creative Commons Attribution-NonDerivative-NonCommercial-License, permitting copying and reproduction so long as the original work is given appropriate credit. Contents may not be used for commercial purposes, or adapted, remixed, transformed or built upon. (<https://creativecommons.org/licenses/by-nc-nd/4.0/>)

Thieme Revinter Publicações Ltda., Rua do Matoso 170, Rio de Janeiro, RJ, CEP 20270-135, Brazil

Introducción

La inestabilidad patelofemoral presenta factores anatómicos y funcionales predisponentes que desencadenan el cuadro clínico como consecuencia de un trauma inicial de intensidad variable. Tras un episodio agudo de luxación patelar, los síntomas serán recurrentes en aproximadamente un tercio de los casos.¹ El ligamento patelofemoral medial (LPFM) es el restrictor estático más importante en la estabilización de la rótula, ejerciendo el 50–60% de su contención al desplazamiento lateral.^{2,3} Estudios anatomopatológicos han concluido que su lesión ocurre en hasta el 94–100% de los casos de luxación aguda,^{4,5} por lo que la reconstrucción del LPFM se ha establecido como la técnica de estabilización estándar en presencia de cuadros recurrentes.

Actualmente, el manejo de la inestabilidad patelofemoral se basa en el tratamiento adicional de los factores predisponentes, por lo que la reconstrucción del LPFM puede ser insuficiente si no consideramos la evaluación del resto de los estabilizadores de la rótula, asociado a la valoración morfológica de factores mayores y menores de inestabilidad objetiva:⁶ altura patelar, lateralización de la tuberosidad anterior de la tibia (TAT), displasia troclear, tilt patelar y alteraciones del alineamiento de la extremidad inferior: genu valgo, genu recurvatum y alteraciones rotacionales.

Patela alta es uno de los factores anatómicos más relevantes en la toma de decisiones.⁷ Se encuentra presente en el 24% de las inestabilidades patelofemorales objetivas,⁶ definidas como aquellas en las que existe al menos una luxación verdadera de la rótula y al menos una anomalía anatómica. Debido a su frecuencia, se estableció como un factor mayor de inestabilidad y es considerado el único que puede conducir a una luxación de baja energía o traumática sin algún grado de displasia troclear.⁸ Se define como aquella condición donde la rótula se encuentra proximal con respecto a su posición normal sobre la tróclea femoral.⁹ No presenta una etiología clara. Algunos autores la consideran una anomalía congénita producida por una longitud excesiva del tendón patelar (>52 milímetros)¹⁰ mientras que otros, una forma de displasia y acortamiento muscular del cuádriceps.⁶

Biomecánica

En condiciones normales, el enganche rotuliano en el surco troclear debe ocurrir en estadios iniciales de la flexión de rodilla. El LPFM actúa como restrictor a la traslación lateral de la rótula durante los primeros 30° de flexión. Después, el principal estabilizador de la trayectoria patelar es la contención ósea que otorga la tróclea femoral.¹¹ Si eso no ocurre a consecuencia de una altura patelar aumentada, la rótula tenderá a lateralizarse por efecto natural del vector de fuerza que genera el cuádriceps, perpetuando la inestabilidad a consecuencia del incremento en la movilidad en el plano coronal de la rótula.

Estudios biomecánicos han demostrado que la patela alta disminuye el área de contacto patelofemoral, elevando por consiguiente el estrés de contacto, lo que contribuye al desarrollo del dolor y artrosis focal.^{12–14}

En condiciones normales, la fuerza de contacto patelofemoral aumenta en la medida que se incrementa la flexión de rodilla hasta un punto donde el tendón del cuádriceps entra en contacto con la tróclea, produciéndose una distribución de la carga. Ese efecto permite que el tendón soporte hasta la mitad de la fuerza de contacto patelofemoral durante la flexión profunda (más allá de 120°). En patela alta, se produce un retraso en la distribución de carga hacia el tendón del cuádriceps a consecuencia de su posición más elevada y como consecuencia, aumenta significativamente la presión de contacto del cartílago patelofemoral.¹⁴

En relación al área de contacto patelofemoral normal, alcanza su punto máximo en 90° de flexión, para luego disminuir progresivamente a consecuencia de la distribución de superficie desde un área de contacto central amplia, a 2 pequeñas áreas ubicadas en la región superolateral y superomedial de cada faceta, separadas en la medida que la rótula avanza desde la tróclea femoral hacia los cóndilos en el surco intercondíleo ($\geq 120^\circ$ de flexión).¹¹ En patela alta, existe un área de contacto reducida entre 0° y 60° de flexión, que luego se incrementa de forma excesiva en superficies normalmente sin contacto articular, lo que genera mayor deformación de las superficies, resultando en un área de contacto aumentada en rangos de flexión intermedia y profunda.^{14,15}

Evaluación Clínica

Clínicamente, la altura patelar se puede evaluar de mejor forma con el paciente sentado y las rodillas en flexión de 90°. En aquellas sin alteración, la rótula se encuentra direccionada hacia adelante, mientras que en la patela alta miran hacia el cenit en grados variables.¹⁶

La evaluación de la trayectoria patelar puede objetivarse con las piernas colgando sobre la camilla y extendiendo las rodillas desde una posición de flexión. El signo J es el movimiento anormal de lateralización de la rótula en los grados finales de la extensión, indicando su movimiento fuera de la tróclea femoral. Eso usualmente refleja una patela alta, displasia troclear o de forma más importante una combinación de ambas.^{17,18} Esa asociación clínica se ha confirmado con estudios imagenológicos. Ferlic y cols.,¹⁹ en un estudio basado en tomografía computada, concluyeron una correlación directa entre patela alta y displasia troclear. Zhang y cols.,²⁰ descubrieron que aquellos pacientes que presentan un signo J severo (luxador habitual en extensión) en contexto de inestabilidad patelofemoral recurrente, pueden presentar patela alta o alteraciones rotacionales como factores anatómicos de riesgo independientes, cuando se analizaban junto a otros factores morfológicos mayores.

La prueba de aprensión (signo de Smillie) valora la estabilidad de la rótula en el surco troclear. Se posiciona el paciente en decúbito supino con las rodillas extendidas y el cuádriceps relajado. Desde el lado contralateral se colocan ambos pulgares del examinador en el borde medial de la rótula generando un desplazamiento lateral a tiempo que se solicita una flexión activa de rodilla. La reacción temerosa o de malestar ante la prueba entre 0–30° es indicativa de lesión del ligamento patelofemoral medial y las estructuras

ligamentarias de sostén medial asociadas.^{21,22} Si la prueba es positiva en flexión mayor de 30° es altamente sugerente de patela alta y otras alteraciones morfológicas prevalentes como displasia troclear y lateralización de la TAT.²² Mientras más severa sea la alteración morfológica, mayor será la flexión de rodilla necesaria para liberar la aprensión. En el caso particular de la patela alta, se debe a que biomecánicamente, la rótula alta aun no ingresa al surco troclear en flexión de 30°, por lo que no logra la contención que otorga la porción proximal del cóndilo femoral lateral.¹⁵

Evaluación Imagenológica

Desde el punto de vista imagenológico, la medición de la altura patelar en una proyección lateral verdadera de rodilla en 30° de flexión, permite una adecuada tensión del tendón patelar para una correcta medición.²³ Se debe comprobar una superposición completa de ambos cóndilos femorales para corroborar una proyección estandarizada. Se han descrito varios métodos validados para la medición de la altura patelar. Sin embargo, su confiabilidad depende de la variabilidad de las referencias anatómicas de cada uno de ellos.

El índice más utilizado para la planificación preoperatoria es el de Caton-Deschamps (CD),²⁴ por estar basado en la distancia desde la patela al platillo tibial y no en el largo del tendón, el cual no se altera con el descenso de la TAT.²⁵ Además, presenta alta reproducibilidad en comparación a otros índices^{26,27} y es el único de los métodos clásicos que incluyó dentro de su elaboración una comparación con

rodillas asintomáticas.²³ Su medida es la razón entre la distancia desde el punto más inferior de la superficie articular patelar al ángulo antero-superior del platillo tibial (B), dividido por el largo de la superficie articular de la rótula (A) (► **Figura 1**). Es también conocido como índice de Lyon,²⁸ ya que fue desarrollado como tesis médica por dos estudiantes de la escuela de rodilla de dicha ciudad. Su amplio uso a nivel internacional radica en la facilidad con la que se puede determinar el descenso tuberositario para normalizar la altura patelar.

Se define patela alta ante $CD > 1.2$.²⁴ Otros autores, consideran un valor anormal $CD > 1.3$, no existiendo un claro consenso en ese punto.^{9,23} El valor no presenta diferencias entre sexos ni se altera significativamente entre 0–60° de flexión de rodilla.²⁹ Sin embargo, aumenta en individuos con esqueleto inmaduro debido a la osificación incompleta, que obstaculiza evaluar la posición real de los márgenes óseos y genera falsos positivos.^{30,31} También se modifica significativamente, dependiendo de si la imagen se toma en decúbito supino (sin contracción de cuádriceps) o de pie (con contracción de cuádriceps), pudiendo generarse falsos positivos principalmente con la última opción.³² Es por eso que sus valores normales debiesen ajustarse según el estado de contracción del cuádriceps²⁹: 0,8 a 1,2 en supino y 1,0 a 1,4 de pie. Otra condición que dificulta su medición es la presencia de artrosis.^{23,27}

A consecuencia de la variabilidad que existe en identificar el extremo anterosuperior de la tibia, particularmente en rodillas artrósicas debido a la formación de osteofitos, se validó una medición angular para su utilización en pacientes con inestabilidad patelar. El método se conoce como ángulo platillo – patela (APP)^{33,34} y su importancia radica en que la medida no se altera por la magnificación de imagen, tamaño de la rótula o alteraciones focales de la entesis patelar.

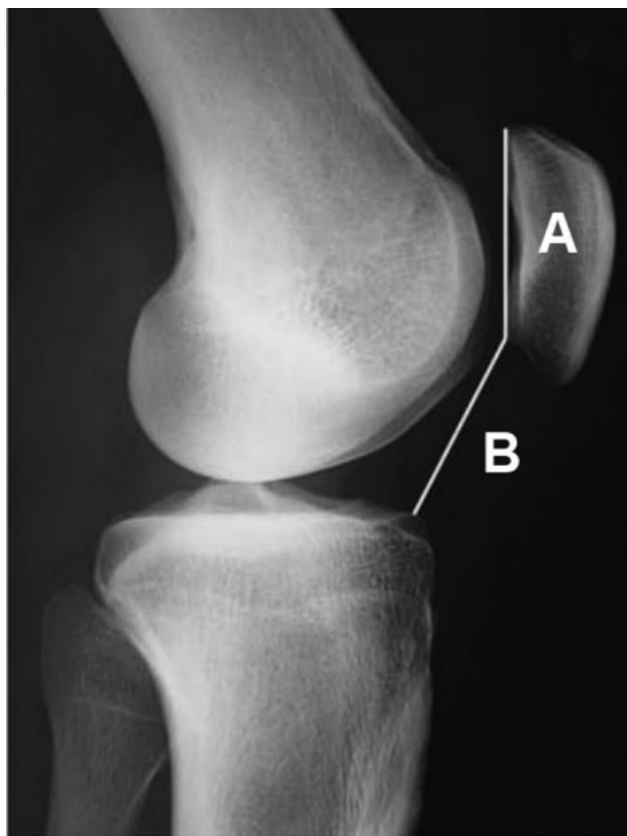


Fig. 1 Índice Caton- Deschamps (CD). Donde $CD = B/A$.

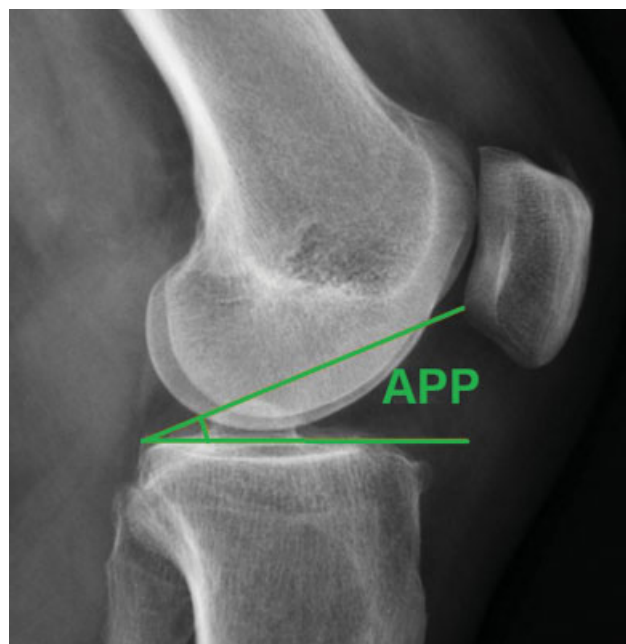


Fig. 2 Radiografía lateral de rodilla en 30° de flexión graficando la medición del Ángulo Platillo – Patela (APP).

Presenta una buena correlación con el índice CD y una elevada confiabilidad intra e interobservador.³³ Este ángulo se mide en una radiografía lateral de rodilla y se forma por la intersección de una línea tangencial al platillo tibial medial y una segunda línea que nace en el extremo posterior del platillo medial hacia el extremo inferior de la superficie articular de la patela (►Figura 2). Su valor normal se encuentra entre 21° y 29°. Un APP > 29° confirma patela alta.^{33,34} Una disquisición respecto a esta medición es la modificación que puede sufrir su valor ante alteración importante de la inclinación tibial en el plano sagital.³⁴

El uso de resonancia magnética para realizar la medición del índice CD presenta una serie de consideraciones que no permiten validar su uso con los mismos criterios y sobreestima su valor, debiendo adicionar en promedio 0,18 puntos a lo obtenido para poder realizar una homologación al método radiográfico tradicional.³¹ Por otra parte, la escuela de rodilla de Lyon y la Sociedad Francesa de Artroscopia^{8,35} han dado importancia creciente a la valoración sagital en resonancia magnética de aspectos adicionales a la altura patelar, con el fin de otorgarle valor a la congruencia articular real entre la rótula y el fémur distal, considerando las diferencias significativas que existen en la geometría articular del cartílago y la correspondiente anatomía ósea subcondral de la patela y la tróclea. Basados en el estudio inicial de Biedert y Albrecht en resonancia magnética,³⁶ definieron el índice de enganche patelofemoral sagital,³⁵ el cual permite valorar si una patela alta radiográfica tiene indicación de descenso rotuliano, basado en la correlación que debe existir en la superposición de los cartílagos de la tróclea y la patela en el plano sagital. Su valor se obtiene del cociente entre la imagen que evidencie el mayor largo del

cartílago de la rótula, superpuesta en aquella donde el cartílago de la tróclea se encuentre en su punto más proximal. Allí se obtiene su medida basada en el largo que se encuentra en contacto con el cartílago rotuliano (►Figura 3). Su valor normal es > 0,45 (enganche mayor a 45%) con rodilla en extensión, sin contracción de cuádriceps ni carga de peso. Eso soportaría la teoría que la relación entre el cartílago troclear y patelar sería más relevante clínica e imagenológicamente que las referencias óseas entre la rótula y la tibia.^{37,38}

Indicaciones

Debido a la naturaleza multifactorial de la evaluación de riesgo en inestabilidad patelofemoral, no existe un algoritmo de tratamiento ideal y universalmente aceptado.³⁹ El manejo se fundamenta en una corrección selectiva de los factores causales, por lo que se ha expandido internacionalmente el concepto de cirugía *à la carte* desarrollado por la escuela de Lyon.^{28,40}

En opinión de los autores y basado en la literatura que apoya esta medida,^{18,41,42} independiente de las anomalías de base en pacientes con inestabilidad patelofemoral, se considera fundamental la reconstrucción del LPFM en todos los casos. Con esa medida, se logran 2 objetivos: restablecer la función del principal estabilizador de la rótula, que en más del 90% de los casos se lesiona tras un episodio de luxación patelar^{4,5} y abolir la aprensión que ocurre en los rangos iniciales de flexión de rodilla. En una revisión sistemática al respecto,⁴³ se evidenció que no incluir ese gesto quirúrgico genera persistencia de signos clínicos pese al realineamiento óseo en hasta un tercio de los casos. Sin embargo, la reconstrucción aislada de ese ligamento será insuficiente si no consideramos los factores morfológicos con cautela. Magnussen,¹⁸ afirma que un signo de Smillie que alivia en 30° y 40° de flexión sugiere buenos resultados con reconstrucción aislada del LPFM, mientras que una aprensión persistente entre 45° y 60° de flexión traduce una alteración morfológica significativa que debiese ser corregida mediante un realineamiento distal (osteotomía de la TAT).

En una revisión sistemática realizada por Tompkins y Arednt,³⁹ se detalló que el reporte de altas tasas de éxito con la reconstrucción aislada del LPFM excluía en dos tercios de los estudios aquellas condiciones de alto riesgo morfológico (displasia troclear de alto grado, patela alta y lateralización anormal de la TAT). Recientemente, un grupo de Lyon realizó un seguimiento mínimo a 3 años de 211 casos tratados mediante reconstrucción aislada del LPFM, evaluando resultados clínicos y factores predictores de fallo basados en variables clínicas y radiológicas preoperatorias (incluida la medición de todos los factores mayores de inestabilidad), encontrando una relación significativa de malos resultados ante signo J positivo y patela alta con índice CD $\geq 1,3$.⁴⁴ Complementariamente, otro grupo evaluó la influencia de la reconstrucción aislada del LPFM en la altura patelar, concluyendo que no debiesen indicarse osteotomías de distalización en pacientes con inestabilidad rotuliana e índice CD entre 1,2 y 1,4, ya que la propia reconstrucción del LPFM presenta un efecto de descenso patelar que promedia 0,2

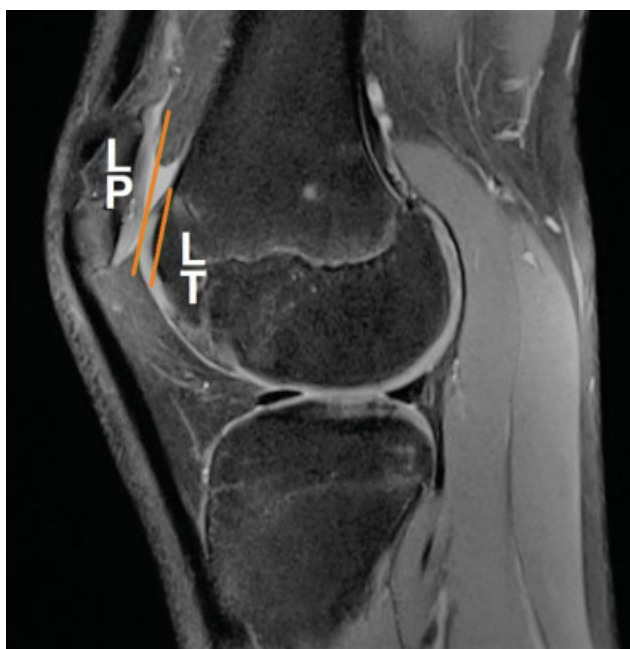

Fig. 3 Índice de enganche sagital= LT/LP. Su valor normal es >0,45. La imagen evidencia patela alta con enganche condral adecuado en el surco troclear, sin indicación de descenso rotuliano. LP: largo patela, LT: largo tróclea.

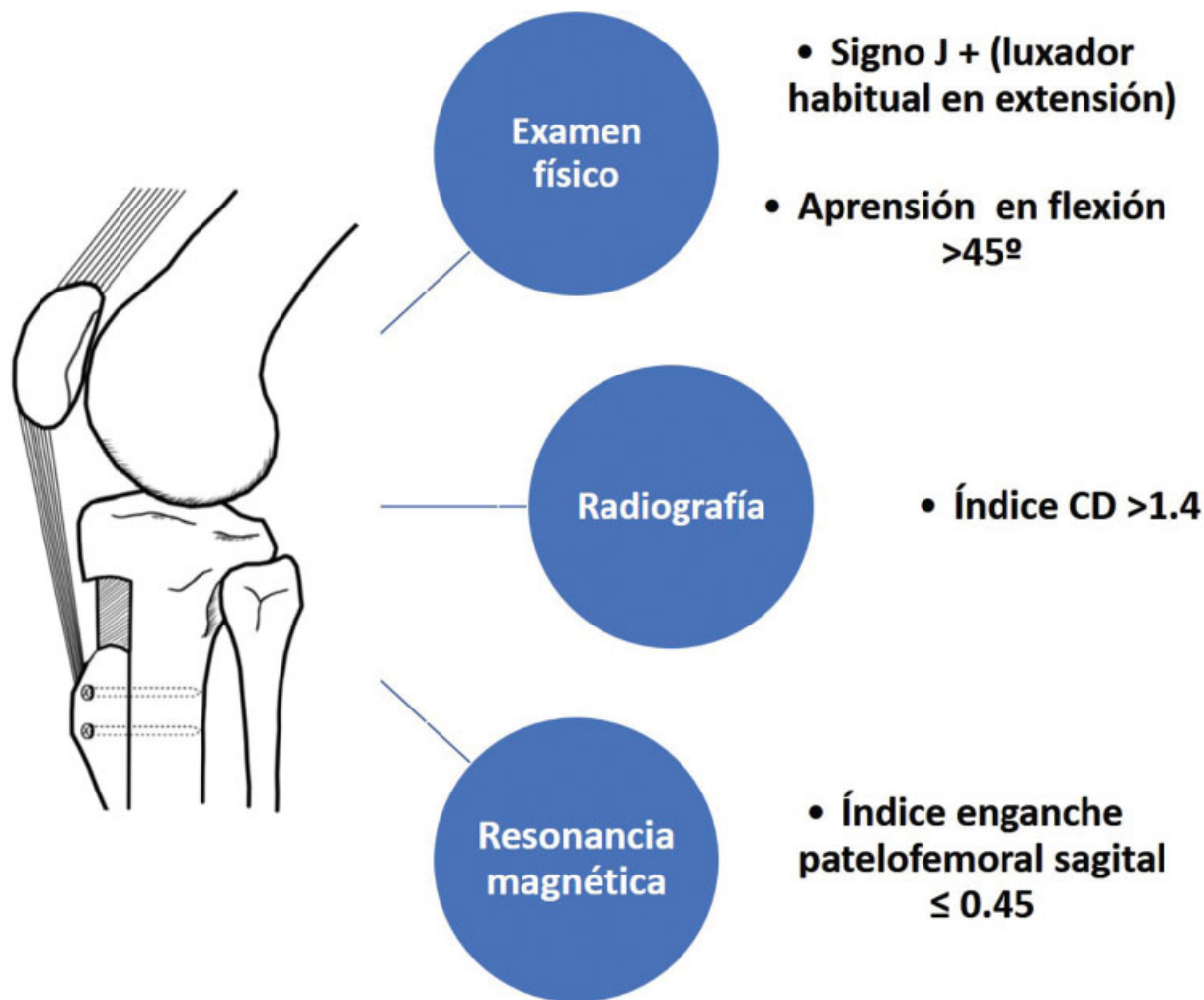


Fig. 4 Indicaciones de osteotomía de descenso de la tuberosidad anterior de la tibia (TAT). Consideramos fundamental la evaluación clínica e imagenológica para una adecuada toma de decisiones, en vista de la falta de consenso en la indicación de distalización en contexto de patela alta. Índice CD (Caton-Deschamps).

puntos. Además, encontraron que la normalización de la patela alta con índice CD >1,4 solo se logra en el 50% de los casos.⁴⁵

La reconstrucción combinada del LPFM y osteotomía de la TAT es un procedimiento seguro y efectivo.⁴⁶ Sin embargo, no existe consenso en un valor límite de altura patelar que permita determinar cuándo es realmente necesaria la distalización de la TAT.^{9,47} Para ello, en opinión de los autores y basado en la evidencia disponible,^{17,18,20–22,35,42,44,45,48,49} consideramos que la decisión de descenso tuberositario debe basarse en 3 aristas: examen físico (signo j y test de apreñión alterados), estudio radiográfico (índice CD >1,4) y resonancia magnética (índice enganche patelofemoral sagital alterado) (–Figura 4).

Otro planteamiento a considerar en el tratamiento de la inestabilidad patelofemoral es la relación directa entre patela alta y displasia troclear.¹⁹ La primera, contribuye a la inestabilidad debido al retraso en la entrada de la rótula a la tróclea durante la flexión de rodilla, lo que permite su desplazamiento lateral.¹⁵ De forma similar, la displasia troclear con aplanamiento del surco conduce a menor constricción de la patela, particularmente en su porción más proximal, lo cual es común en las displasias de bajo grado (Dejour tipo A). Mientras más distal se encuentre el

signo de entrecruzamiento en una radiografía lateral de rodilla, mayor es la severidad de la displasia troclear.⁵⁰ Debido a que ambas alteraciones morfológicas disminuyen la estabilidad rotuliana por mecanismos similares, se puede considerar el descenso de la tuberosidad tibial incluso ante una altura patelar limítrofe (índice CD entre 1,2 y 1,4) con el fin de optimizar su enganche en el fémur.¹⁸ Por otra parte, Rush y Diduch,¹⁷ en un artículo de revisión reciente, señalan que en aquellas displasias de alto grado (Dejour tipo B y D) se puede minimizar el efecto del espolón supratroclear al distalizar la TAT, permitiendo así dejar proximal al enganche patelotroclear el efecto del bump, y anulando de esa manera la *rampa de ski*, que es la causante de la lateralización de la patela en la flexión temprana. Eso es especialmente relevante en los casos limítrofes de displasia troclear con patela alta significativa (índice CD > 1,4) y espolón ≤5mm, obviando la necesidad de trocleoplastia.

Técnica Quirúrgica

El procedimiento quirúrgico de elección para el tratamiento de patela alta (–Figura 5A) es el descenso de la tuberosidad

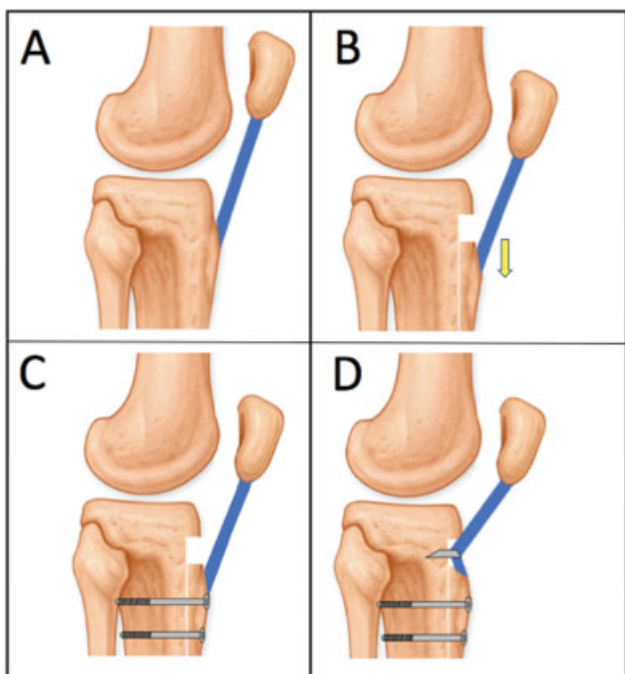


Fig. 5 (A) Patela Alta. (B). Osteotomía de descenso de la tuberosidad anterior de la tibia (TAT). (C). Técnica tradicional de osteosíntesis. (D) Técnica modificada con tenodesis patelar.

anterior de la tibia (►Figura 5B).⁴³ Al realizarlo, se transfiere distalmente la inserción del tendón patelar, permitiendo el reposicionamiento de la rótula a una altura apropiada en relación a la tróclea, y mejorando la estabilidad patelofemoral (►Figura 5C). Neyret y cols.,¹⁰ han propuesto una modificación a la técnica tradicional, agregando una tenodesis del tendón patelar con el fin de restablecer su largo normal y proveer mayor estabilidad coronal (►Figura 5D). Eso se logra instalando 2 anclas en el lugar original de la TAT, a 3 centímetros de la interlínea articular.^{10,51}

Estudios clínicos han demostrado que ambos procedimientos (►Figuras 5C y 5D) disminuyen la altura patelar, reducen la probabilidad de luxación patelofemoral y mejoran los resultados en las encuestas de satisfacción reportadas por pacientes.^{43,51} Recientemente, un estudio biomecánico⁵² evaluó el contacto patelofemoral tras realizar ambos procedimientos en condiciones controladas de transferencia distal, encontrando que aquel que solo realiza la osteotomía genera menor estrés en el cartílago, además de necesitar menor distancia de desplazamiento para alcanzar ese objetivo.

Como aspecto general de la técnica, se realiza una incisión longitudinal de 5 a 6 centímetros a lo largo del margen medial de la tuberosidad tibial, debiendo obtenerse una exposición completa de la TAT. Este abordaje permite además la obtención del autoinjerto semitendinoso o gracilis para la reconstrucción del LPFM, la cual se realiza generalmente en el mismo tiempo quirúrgico y a continuación de la osteotomía.^{16,49}

El límite proximal de la osteotomía se ubica en la inserción del tendón patelar. Con sierra oscilante u osteótomo debe obtenerse un bloque óseo de al menos 6 centímetros de longitud, el cual se incrementa dependiendo de la cantidad de desplazamiento distal planificada. En general, existen 3 tipos de corte para la obtención del fragmento osteotomizado: en escalón (perpendicular al eje de corte), en bisel o en paralelo con la cortical anterior. Cada configuración presenta variantes asociadas que deben reconocerse para evitar complicaciones (►Figura 6).

La fórmula para evaluar el grado de desplazamiento distal de la osteotomía, se obtiene restando las longitudes que conforman el cociente del índice CD, con el objetivo de lograr un valor de 1,0 en el postoperatorio.^{25,53} Se ha establecido que el límite de corrección no debiese superar los 15 milímetros para así evitar tensión excesiva del mecanismo extensor y limitación de la flexión, a consecuencia de una patela ífera iatrogena.⁸

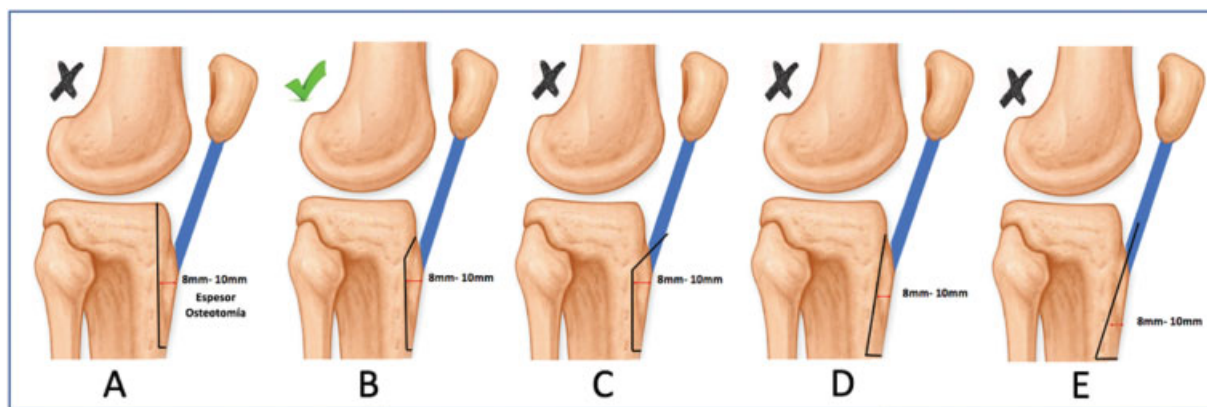


Fig. 6 Configuración de una osteotomía de la tuberosidad anterior de la tibia (TAT). A. Osteotomía paralela a la cortical anterior de la tibia. Nótese el riesgo de prolongar la osteotomía hasta el platillo tibial. B. Osteotomía con inclinación biselada proximal. Posterior al tendón patelar (recomendada). C. Osteotomía con inclinación proximal escalonada. Puede afectar la inserción distal del tendón patelar, con riesgo de rotura iatrogénica. D. Osteotomía paralela al borde anterior de la TAT. Nótese que afecta el espesor total de la cortical anterior de la tibia, aumentando el riesgo de fractura. E. Osteotomía oblicua anterior. Riesgo de fractura y no unión por adelgazamiento excesivo de la cortical y rotura iatrogénica del tendón patelar.

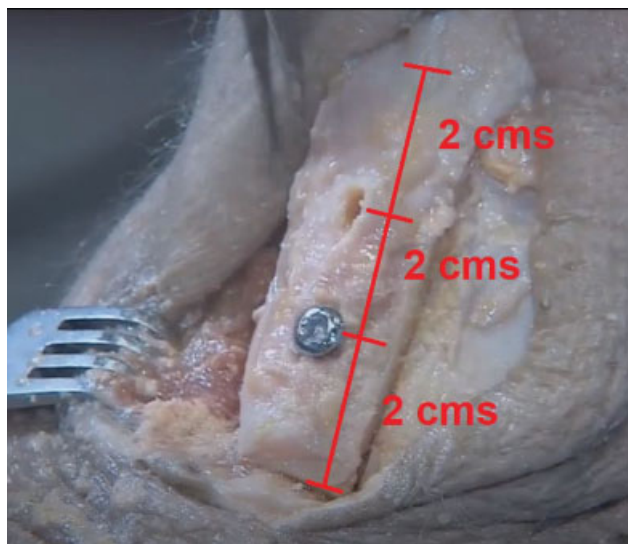


Fig. 7 Osteotomía de descenso patelar. El bloque óseo osteotomizado debe tener idealmente 6 centímetros de longitud, fijado con 2 tornillos de 4,5 milímetros, distanciados por 2 centímetros entre sí y de sus extremos óseos.

Con el fin de disminuir el riesgo de no unión, la osteotomía debe poseer una profundidad que permita incorporar suficiente hueso esponjoso (>8 milímetros).⁵¹ Para evitar dificultades en el brocado de los orificios de inserción de los tornillos de fijación, se sugiere realizar la apertura de la primera cortical de cada tornillo previo a la osteotomía.

Usando una sierra oscilante pequeña, se realizan 2 cortes transversos distales (paralelos entre sí) en el bloque de la osteotomía, con el fin de lograr el bloqueo y la estabilidad de ésta una vez que la tuberosidad es movilizada.

Tras la transferencia distal, la osteotomía se fija con 2 tornillos de esponjosa rosca completa de 4,5 milímetros, los cuales deben atravesar la segunda cortical bajo confirmación radiológica, con el fin de lograr una compresión adecuada que evite complicaciones en la consolidación. Cada tornillo separado por 2 centímetros, encontrándose el más proximal a 2 centímetros del margen proximal de la osteotomía (►Figura 7). Se sugiere fijar inicialmente el tornillo distal (no completamente ajustado) con el fin de permitir medializar la TAT en caso de requerirlo.⁸ Finalmente, se realiza un chequeo del extremo distal de la osteotomía con la finalidad de que el bloque óseo se ajuste a nivel y en aposición con la tibia circundante (►Figura 8).

Servien y cols.⁵⁴ publicaron los resultados radiológicos de un grupo de 38 pacientes sometidos a transferencia de la TAT (descenso, medialización y ambos procedimientos) observando un efecto medializador en la cohorte de 12 pacientes sometidos a osteotomía aislada de descenso, con disminución de la distancia surco troclear- tuberosidad tibial (ST-TT) entre 3 a 4 mm (sin significancia estadística). Ese efecto ha sido citado en varias publicaciones posteriores.^{8,49,55} Sin embargo, a la fecha de esta revisión, no encontramos trabajos que hayan confirmado su reproducibilidad, razón por la que amerita futuras investigaciones. Tomando en consideración esos

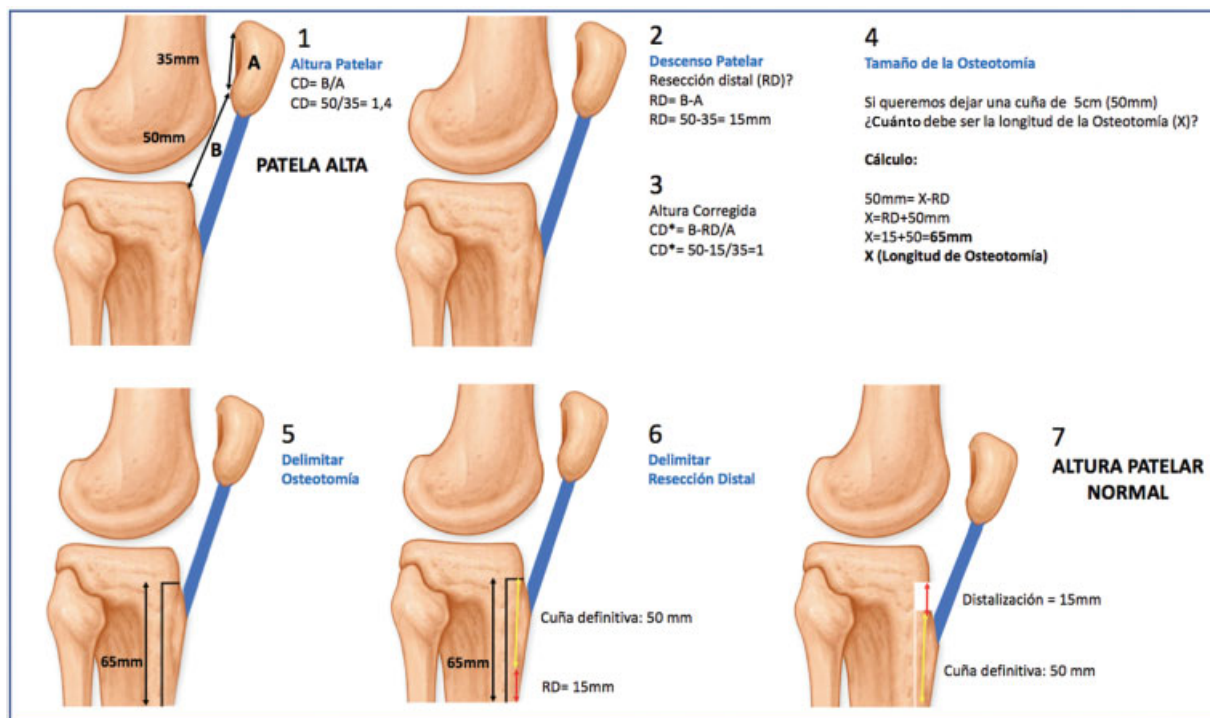


Fig. 8 Planificación quirúrgica en osteotomía descenso tuberosidad anterior de la tibia (TAT). 1. Cálculo de altura patelar. CD: índice Caton-Deschamps. A: longitud superficie articular de rotula. B: distancia entre extremo articular distal de rotula y ángulo anterosuperior del platillo tibial. 2. Cálculo descenso tuberositario. RD: resección distal de osteotomía. 3. Medición altura patelar corregida. Según planificación de descenso, se puede calcular mediante fórmula descrita la altura patelar que se obtendrá tras procedimiento. 4. Tamaño de la osteotomía. Según fórmula descrita. X: Longitud de la osteotomía. 5. Delimitación de la osteotomía. Según longitud de X. 6. Delimitación resección distal. Se realizan 2 cortes transversos, paralelos entre sí, según tamaño de la RD. 7. Altura patelar final tras procedimiento.

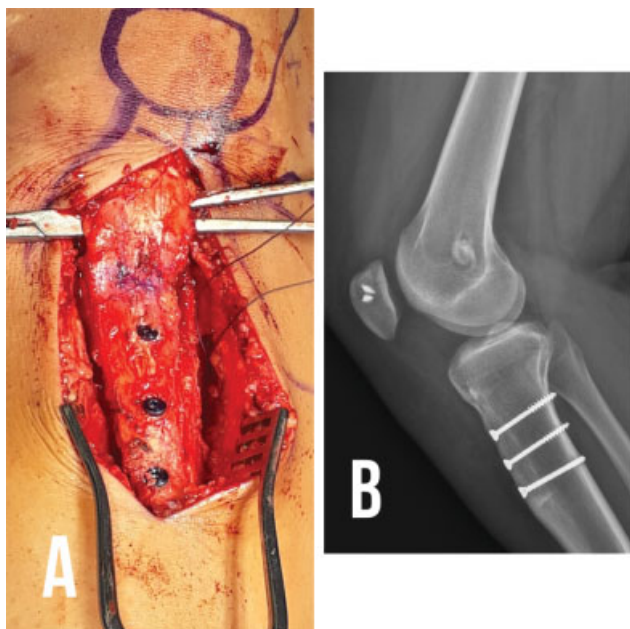


Fig. 9 Tornillos de pequeño fragmento (3.5mm) para fijación de osteotomía de descenso de la tuberosidad anterior de la tibia (TAT). A. La disposición de los tornillos debe ser equidistante entre sí y a los extremos del fragmento óseo osteotomizado. B. La orientación de los tornillos: horizontal paralelo (como muestra la imagen) u oblicua inferior, son las configuraciones biomecánicamente más estables.

resultados, Weber y cols⁴² recomiendan distalizar la tuberosidad tibial ante factores morfológicos combinados de inestabilidad patelofemoral y una distancia ST-TT >15 milímetros, lo cual teóricamente permite manejar la altura patelar y normalizar la distancia ST-TT sin necesidad de medializar. Por otra parte, como grupo, hemos reportado recientemente que la altura patelar disminuye de forma significativa (y a valores normales) en la mayoría de los casos tras la reconstrucción combinada del LPPM y una osteotomía de medialización de Emslie-Trillat, siendo ese efecto más potente en aquellos casos con patela alta severa (índice CD > 1,4) lo cual genera una nueva alternativa de corrección de la altura patelar en inestabilidad rotuliana.⁵⁶

Actualmente, se puede recomendar con evidencia biomecánica el número y orientación de los tornillos de fijación de la osteotomía. Warner y cols.⁵⁹ evaluaron la rigidez de 2 tornillos 4,5 milímetros y 3 tornillos 3,5 milímetros, concluyendo que ambos constructos son comparables, con la ventaja que aquellos de pequeño fragmento pueden reducir la necesidad de remoción ulterior por su prominencia e irritación de partes blandas. Respecto a la configuración de los tornillos, Chang y cols.⁶⁰ demostraron a través del análisis de elementos finitos, que la orientación horizontal paralela y oblicua distal presentan la mayor estabilidad del fragmento óseo bajo cargas cíclicas (– Figura 9).

Complicaciones

Las complicaciones descritas no superan el 7%, siendo la más frecuente el material de osteosíntesis sintomático.⁴⁸ Se han

reportado en menor medida infecciones del sitio quirúrgico (1,2%) y trombosis venosa profunda (0,6%).⁴³

Las fracturas de la tibia proximal son infrecuentes (1% a 2,6%) y en su mayoría se resuelven de forma conservadora mediante inmovilización por 6–8 semanas.⁴⁸ En su génesis no parece influir el tamaño de los tornillos empleados,⁶¹ sino más bien el cambio de fase de apoyo desde carga parcial a completa de la extremidad.⁶²

La lesión de la arteria poplítea es rara, pero potencialmente devastadora. Bernhoff y Björck,⁶³ han reportado su incidencia en 0,11% en un grupo de 1831 osteotomías de la TAT. Con el fin de localizar la ubicación de la arteria a ese nivel, Hernigou y cols.⁶⁴ identificaron puntos de referencia para minimizar el riesgo y definir una zona de seguridad en la colocación de tornillos bicorticales. En promedio, la distancia entre la arteria y la cortical tibial posterior fue de 12 milímetros. La distancia mínima entre ambas estructuras se incrementa desde el tercio proximal al distal de la TAT. La zona de seguridad para instalar tornillos bicorticales se encuentra en la región posteromedial de la tibia proximal y en el tercio medio postero central, 2 centímetros distal a la región más prominente de la TAT y orientados perpendicularmente a la cresta tibial.

Otras complicaciones incluyen: problemas de consolidación de la osteotomía (retardo o no unión), artrofibrosis y lesión del nervio peroneo profundo.⁶⁵

Cuidados Postoperatorios

El paciente tras el procedimiento debe utilizar una órtesis inmovilizadora de rodilla graduada en 0°-30° para ejercicios activos de rango articular y descarga por 3 semanas.⁵³ Los ejercicios de rango articular pasivo se autorizan desde el primer día, limitándolos hasta 100° de flexión durante el primer mes para evitar un estrés excesivo en la fijación de la osteotomía.⁵³ A la sexta semana, se retira la inmovilización y se agregan ejercicios de fortalecimiento muscular en cadena cinética cerrada entre 0°-60°. Se permite movilización activa en rango articular completo. La carga de peso aumenta de forma progresiva desde la tercera a la octava semana, donde se autoriza carga completa.⁴⁹ Ejercicios en bicicleta a partir del segundo mes y natación a partir del tercer mes. El retorno a actividades deportivas se autoriza a partir del sexto mes.⁵³

Resultados

La osteotomía de realineamiento distal es efectiva en normalizar la altura patelar. Las tasas de luxación recurrente tras el procedimiento varían entre 0% a 4,9%, con un riesgo promedio de 1,75%.⁴³ La inestabilidad subjetiva es significativamente más alta que el riesgo de luxación objetiva. En una revisión sistemática sobre el tema, se evidenció que el signo de aprensión puede observarse entre el 15% y el 33% de los pacientes, con un riesgo promedio de 26,3%.⁴³ Sin embargo, esos resultados deben valorarse con precaución en vista que la mayoría de los estudios incluidos en dicha revisión, no incluyó reconstrucción del LPPM. No existen estudios que permitan comparar la escala de

Tabla 1 Recomendaciones finales

	Recomendaciones finales
1	Rayos X: Utilice el índice Caton-Deschamps (CD) Patela Alta: CD > 1,2 en posición decúbito supino. CD > 1,4 de pie (contracción del cuádriceps)
2	Resonancia Magnética: Utilice índice de enganche patelofemoral. Patela Alta: Enganche < 0,45 (45%)
3	Cálculo resección ósea distal: Objetivo CD = 1 Altura Patelar: CD = B/A Resección distal (RD) = B-A Altura corregida: CD = B-RD/A
4	Límite de resección ósea distal: 15mm.
5	Abordaje anteromedial: Facilita la cosecha de isquiotibiales en caso de asociar a reconstrucción del ligamento patelofemoral medial (LPFM).
6	Longitud Osteotomía tuberosidad anterior de la tibia (TAT): ≥ 6 cm, según el bloque de resección distal. Objetivo: dejar 5 a 6 cm de fragmento óseo para disminuir riesgo de no unión.
7	Límite proximal de la osteotomía: por encima de la entesis del tendón patelar.
8	Espesor de la Osteotomía: Mínimo: 8mm. Máximo: 10mm. Asegura inclusión de hueso esponjoso para estimular adecuada consolidación ósea. La osteotomía debe estar por detrás del espesor total del tendón patelar.
9	Forma de la Osteotomía: bisel proximal y escalón distal (la más recomendada).
10	Osteosíntesis: Mínimo 2 tornillos de 4,5mm o 3 tornillos de 3,5mm equidistantes entre sí. Orientación de los tornillos: horizontales paralelos u oblicuos distales.
11	Realice el brocado de la primera cortical, antes de completar la osteotomía: eso evita dificultades en la creación equidistante de los orificios en un hueso sin movimiento, estable. Recuerde delimitar la resección distal.
12	Una vez realizada la osteotomía + descenso: Complete el brocado en dirección posterocentral o posteromedial para disminuir el riesgo de lesión vascular. Utilice fluoroscopia y brocas nuevas, con el fin de tener mayor control en la perforación de corticales.
13	Fijación: Inicie por el orificio más distal, y así podrá medializar la osteotomía de ser necesario.

resultados reportadas por pacientes entre el pre y postoperatorio.

Conclusiones

El manejo de la inestabilidad patelofemoral se basa en una adecuada evaluación de las alteraciones anatómicas predisponentes. La patela alta es una de las causas más importantes de inestabilidad objetiva. La alteración biomecánica que ella produce puede conducir a luxación

patelar recurrente, dolor y cambios degenerativos focales. El examen físico es fundamental en la toma de decisiones. La evaluación imagenológica ha evolucionado desde métodos basados en radiografía hacia mediciones en resonancia magnética, que permiten una orientación más acabada de la relación existente entre la rótula y la tróclea femoral. El tratamiento se fundamenta en la corrección selectiva de los factores causales, donde la osteotomía de descenso de la tuberosidad anterior de la tibia y la reconstrucción del ligamento patelofemoral medial son herramientas que deben considerarse racionalmente. Presentamos una serie de recomendaciones para resumir estos principios en la ► **Tabla 1**.

Conflicto de Intereses

Los autores declaran no tener ningún conflicto de intereses.

Referencias

- 1 Hevesi M, Heidenreich MJ, Camp CL, et al. The Recurrent Instability of the Patella Score: A Statistically Based Model for Prediction of Long-Term Recurrence Risk After First-Time Dislocation. *Arthroscopy* 2019;35(02):537-543. Doi: 10.1016/j.arthro.2018.09.017
- 2 Desio SM, Burks RT, Bachus KN. Soft tissue restraints to lateral patellar translation in the human knee. *Am J Sports Med* 1998;26(01):59-65. Doi: 10.1177/03635465980260012701
- 3 Hautamaa PV, Fithian DC, Kaufman KR, Daniel DM, Pohlmeier AM. Medial soft tissue restraints in lateral patellar instability and repair. *Clin Orthop Relat Res* 1998;349(349):174-182. Doi: 10.1097/00003086-199804000-00021
- 4 Sallay PI, Poggi J, Speer KP, Garrett WE. Acute dislocation of the patella. A correlative pathoanatomic study. *Am J Sports Med* 1996;24(01):52-60. Doi: 10.1177/036354659602400110
- 5 Nomura E. Classification of lesions of the medial patello-femoral ligament in patellar dislocation. *Int Orthop* 1999;23(05):260-263. Doi: 10.1007/s002640050366
- 6 Dejour H, Walch G, Nove-Josserand L, Guier C. Factors of patellar instability: an anatomic radiographic study. *Knee Surg Sports Traumatol Arthrosc* 1994;2(01):19-26. Doi: 10.1007/BF01552649
- 7 Huntington LS, Webster KE, Devitt BM, Scanlon JP, Feller JA. Factors Associated With an Increased Risk of Recurrence After a First-Time Patellar Dislocation: A Systematic Review and Meta-analysis. *Am J Sports Med*. 2020;48(10):2552-2562. Doi: 10.1177/0363546519888467
- 8 Dejour D, Le Coultre B. Osteotomies in Patello-Femoral Instabilities. *Sports Med Arthrosc Rev* 2018;26(01):8-15. Doi: 10.1097/JSA.0000000000000183
- 9 Biedert RM, Tscholl PM. Patella Alta: A Comprehensive Review of Current Knowledge. *Am J Orthop* 2017;46(06):290-300
- 10 Neyret P, Robinson AHN, Le Coultre B, Lapra C, Chambat P. Patellar tendon length—the factor in patellar instability? *Knee* 2002;9(01):3-6. Doi: 10.1016/S0968-0160(01)00136-3
- 11 Baumann CA, Hinckel BB, Tanaka MJ. Update on Patellofemoral Anatomy and Biomechanics. *Oper Tech Sports Med* 2019;27(04):150683. Doi: 10.1016/j.otsm.2019.150683
- 12 Singerman R, Davy DT, Goldberg VM. Effects of patella alta and patella infera on patellofemoral contact forces. *J Biomech* 1994;27(08):1059-1065. Doi: 10.1016/0021-9290(94)90222-4
- 13 Stefanik JJ, Zhu Y, Zumwalt AC, et al. Association between patella alta and the prevalence and worsening of structural features of patellofemoral joint osteoarthritis: the multicenter osteoarthritis

- study. *Arthritis Care Res (Hoboken)* 2010;62(09):1258–1265. Doi: 10.1002/acr.20214
- 14 Luycx T, Didden K, Vandenuecker H, Labey L, Innocenti B, Bellemans J. Is there a biomechanical explanation for anterior knee pain in patients with patella alta?: influence of patellar height on patellofemoral contact force, contact area and contact pressure. *J Bone Joint Surg Br* 2009;91(03):344–350. Doi: 10.1302/0301-620X.91B3.21592
 - 15 Ward SR, Terk MR, Powers CM. Patella alta: association with patellofemoral alignment and changes in contact area during weight-bearing. *J Bone Joint Surg Am* 2007;89(08):1749–1755. Doi: 10.2106/JBJS.F.00508
 - 16 Feller JA. Distal realignment (tibial tuberosity transfer). *Sports Med Arthrosc Rev* 2012;20(03):152–161. Doi: 10.1097/JSA.0b013e318262e8e7
 - 17 Rush J, Diduch D. When is Trochleoplasty a Rational Addition? *Sports Med Arthrosc Rev* 2019;27(04):161–168. Doi: 10.1097/JSA.0000000000000254
 - 18 Magnussen RA. Patella Alta Sees You, Do You See It? *Am J Orthop (Belle Mead NJ)* 2017;46(05):229–231
 - 19 Ferlic PW, Runer A, Dammerer D, Wansch J, Hackl W, Liebensteiner MC. Patella height correlates with trochlear dysplasia: a computed tomography image analysis. *Arthroscopy* 2018;34(06):1921–1928. Doi: 10.1016/j.arthro.2018.01.051
 - 20 Zhang Z, Zhang H, Song G, Zheng T, Feng H. A pre-operative grade 3 J-sign adversely affects short-term clinical outcome and is more likely to yield MPFL residual graft laxity in recurrent patellar dislocation. *Knee Surg Sports Traumatol Arthrosc* 2020;28(07):2147–2156
 - 21 Ahmad CS, McCarthy M, Gomez JA, Shubin Stein BE. The moving patellar apprehension test for lateral patellar instability. *Am J Sports Med* 2009;37(04):791–796. Doi: 10.1177/0363546508328113
 - 22 Zimmermann F, Liebensteiner MC, Balcarek P. The reversed dynamic patellar apprehension test mimics anatomical complexity in lateral patellar instability. *Knee Surg Sports Traumatol Arthrosc* 2019;27(02):604–610. Doi: 10.1007/s00167-018-5198-6
 - 23 Phillips CL, Silver DAT, Schranz PJ, Mandalia V. The measurement of patellar height: a review of the methods of imaging. *J Bone Joint Surg Br* 2010;92(08):1045–1053. Doi: 10.1302/0301-620X.92B8.23794
 - 24 Caton J. [Method of measuring the height of the patella]. *Acta Orthop Belg* 1989;55(03):385–386
 - 25 D'Amore T, Tanaka MJ, Cosgarea AJ. When and How Far to Move the Tibial Tuberosity in Patients With Patellar Instability. *Sports Med Arthrosc Rev* 2017;25(02):78–84. Doi: 10.1097/JSA.0000000000000146
 - 26 Seil R, Müller B, Georg T, Kohn D, Rupp S. Reliability and interobserver variability in radiological patellar height ratios. *Knee Surg Sports Traumatol Arthrosc* 2000;8(04):231–236. Doi: 10.1007/s001670000121
 - 27 Berg. Patellar Height ratios: a comparison of 4 methods. *Am J Sports Med* 1996;24:218–221. Doi: 10.1177/036354659602400218
 - 28 Dejour DH. The patellofemoral joint and its historical roots: the Lyon School of Knee Surgery. *Knee Surg Sports Traumatol Arthrosc* 2013;21(07):1482–1494
 - 29 Narkbunnam R, Chareancholvanich K. Effect of patient position on measurement of patellar height ratio. *Arch Orthop Trauma Surg* 2015;135(08):1151–1156. Doi: 10.1007/s00402-015-2268-9
 - 30 Thévenin-Lemoine C, Ferrand M, Courvoisier A, Damsin JP, Ducou le Pointe H, Vialle R. Is the Caton-Deschamps index a valuable ratio to investigate patellar height in children? *J Bone Joint Surg Am* 2011;93(08):e35
 - 31 Yue RA, Arendt EA, Tompkins MA. Patellar Height Measurements on Radiograph and Magnetic Resonance Imaging in Patellar Instability and Control Patients. *J Knee Surg* 2017;30(09):943–950. Doi: 10.1055/s-0037-1599249
 - 32 Yiannakopoulos CK, Mataragas E, Antonogiannakis E. The effect of quadriceps contraction during weight-bearing on four patellar height indices. *J Bone Joint Surg Br* 2008;90(07):870–873. Doi: 10.1302/0301-620X.90B7.20111
 - 33 Bonadio MB, Helito CP, do Prado Torres JA, et al. Plateau-patella angle: An option for the evaluation of patellar height in patients with patellar instability. *Knee* 2017;24(02):340–344. Doi: 10.1016/j.knee.2017.01.006
 - 34 Portner O, Pakzad H. The evaluation of patellar height: a simple method. *J Bone Joint Surg Am* 2011;93(01):73–80
 - 35 Dejour D, Ferrua P, Ntagiopoulos PG, et al; French Arthroscopy Society (SFA) The introduction of a new MRI index to evaluate sagittal patellofemoral engagement. *Orthop Traumatol Surg Res* 2013;99(8, Suppl):S391–S398. Doi: 10.1016/j.otsr.2013.10.008
 - 36 Biedert RM, Albrecht S. The patellotrochlear index: a new index for assessing patellar height. *Knee Surg Sports Traumatol Arthrosc* 2006;14(08):707–712. Doi: 10.1007/s00167-005-0015-4
 - 37 Barnett AJ, Prentice M, Mandalia V, Wakeley CJ, Eldridge JDJ. Patellar height measurement in trochlear dysplasia. *Knee Surg Sports Traumatol Arthrosc* 2009;17(12):1412–1415. Doi: 10.1007/s00167-009-0801-5
 - 38 Ali SA, Helmer R, Terk MR. Patella alta: lack of correlation between patellotrochlear cartilage congruence and commonly used patellar height ratios. *AJR Am J Roentgenol* 2009;193(05):1361–1366. Doi: 10.2214/AJR.09.2729
 - 39 Tompkins MA, Arendt EA. Patellar instability factors in isolated medial patellofemoral ligament reconstructions—what does the literature tell us? A systematic review. *Am J Sports Med* 2015;43(09):2318–2327. Doi: 10.1177/0363546515571544
 - 40 Reider B. À la carte. *Am J Sports Med* 2015;43(09):2099–2101. Doi: 10.1177/0363546515601076
 - 41 Martin RK, Leland DP, Krych AJ, Dahm DL. Treatment of First-time Patellar Dislocations and Evaluation of Risk Factors for Recurrent Patellar Instability. *Sports Med Arthrosc Rev* 2019;27(04):130–135. Doi: 10.1097/JSA.0000000000000239
 - 42 Weber AE, Nathani A, Dines JS, et al. An Algorithmic Approach to the Management of Recurrent Lateral Patellar Dislocation. *J Bone Joint Surg Am* 2016;98(05):417–427. Doi: 10.2106/JBJS.O.00354
 - 43 Magnussen RA, De Simone V, Lustig S, Neyret P, Flanigan DC. Treatment of patella alta in patients with episodic patellar dislocation: a systematic review. *Knee Surg Sports Traumatol Arthrosc* 2014;22(10):2545–2550. Doi: 10.1007/s00167-013-2445-8
 - 44 Sappey-Marinière E, Sonnery-Cottet B, O'Loughlin P, et al. Clinical Outcomes and Predictive Factors for Failure With Isolated MPFL Reconstruction for Recurrent Patellar Instability: A Series of 211 Reconstructions With a Minimum Follow-up of 3 Years. *Am J Sports Med* 2019;47(06):1323–1330. Doi: 10.1177/0363546519838405
 - 45 Luceri F, Roger J, Randelli PS, Lustig S, Servien E. How Does Isolated Medial Patellofemoral Ligament Reconstruction Influence Patellar Height? *Am J Sports Med* 2020;48(04):895–900. Doi: 10.1177/0363546520902132
 - 46 Burnham JM, Howard JS, Hayes CB, Lattermann C. Medial Patellofemoral Ligament Reconstruction With Concomitant Tibial Tubercle Transfer: A Systematic Review of Outcomes and Complications. *Arthroscopy* 2016;32(06):1185–1195. Doi: 10.1016/j.arthro.2015.11.039
 - 47 Tscholl PM, Wanivenhaus F, Centmaier-Molnar V, Camenzind RS, Fucentese SF. Clinical and radiological results after one hundred fifteen MPFL reconstructions with or without tibial tubercle transfer in patients with recurrent patellar dislocation—a mean follow-up of 5.4 years. *Int Orthop* 2020;44(02):301–308. Doi: 10.1007/s00264-019-04441-8
 - 48 Duchman K, Bollier M. Distal realignment: indications, technique, and results. *Clin Sports Med* 2014;33(03):517–530. Doi: 10.1016/j.jcsm.2014.03.001
 - 49 Dempsey IJ, Southworth TM, Huddleston HP, Yanke A, Farr J. Tibial Tubercle Osteotomy: Anterior, Medial, and Distal Correction.

- Oper Tech Sports Med 2019;27(04):150686. Doi: 10.1016/j.otsm.2019.150686
- 50 Malghem J, Maldague B. Depth insufficiency of the proximal trochlear groove on lateral radiographs of the knee: relation to patellar dislocation. *Radiology* 1989;170(02):507-510. Doi: 10.1148/radiology.170.2.2911676
- 51 Mayer C, Magnussen RA, Servien E, et al. Patellar tendon tenodesis in association with tibial tubercle distalization for the treatment of episodic patellar dislocation with patella alta. *Am J Sports Med* 2012;40(02):346-351. Doi: 10.1177/0363546511427117
- 52 Yin L, Liao TC, Yang L, Powers CM. Does Patella Tendon Tenodesis Improve Tibial Tubercle Distalization in Treating Patella Alta? A Computational Study. *Clin Orthop Relat Res* 2016;474(11):2451-2461. Doi: 10.1007/s11999-016-5027-5
- 53 Caton JH, Dejour D. Tibial tubercle osteotomy in patello-femoral instability and in patellar height abnormality. *Int Orthop* 2010;34(02):305-309
- 54 Servien E, Ait Si Selmi T, Neyret P. *Le Genou du Sportif*. Montpellier: Sauramps Medical; 2002
- 55 Servien E, Verdonk PC, Neyret P. Tibial tuberosity transfer for episodic patellar dislocation. *Sports Med Arthrosc Rev* 2007;15(02):61-67. Doi: 10.1097/JSA.0b013e3180479464
- 56 Colmenares O, Sandoval A, Díaz P, Figueroa F, Prado T, Carrasco E. La altura patelar disminuye con la reconstrucción del ligamento patelofemoral medial. ¿Aumenta este efecto al combinar una osteotomía de medialización de la tuberosidad tibial? *56° Congr Chil Ortop y Traumatol* 2020
- 57 Franciozi CE, Ambra LF, Albertoni LJB, et al. Anteromedial Tibial Tubercle Osteotomy Improves Results of Medial Patellofemoral Ligament Reconstruction for Recurrent Patellar Instability in Patients With Tibial Tuberosity-Trochlear Groove Distance of 17 to 20 mm. *Arthroscopy* 2019;35(02):566-574. Doi: 10.1016/j.arthro.2018.10.109
- 58 Stephen JM, Dodds AL, Lumpaopong P, Kader D, Williams A, Amis AA. The ability of medial patellofemoral ligament reconstruction to correct patellar kinematics and contact mechanics in the presence of a lateralized tibial tubercle. *Am J Sports Med* 2015;43(09):2198-2207. Doi: 10.1177/0363546515597906
- 59 Warner BT, Kamath GV, Spang JT, Weinhold PS, Creighton RA. Comparison of fixation methods after anteromedialization osteotomy of the tibial tubercle for patellar instability. *Arthroscopy* 2013;29(10):1628-1634. Doi: 10.1016/j.arthro.2013.06.020
- 60 Chang C-W, Chen Y-N, Li C-T, Chung C-R, Chang C-H, Peng Y-T. Finite element study of the effects of fragment shape and screw configuration on the mechanical behavior of tibial tubercle osteotomy. *J Orthop Surg (Hong Kong)* 2019;27(03):2309499019861145. Doi: 10.1177/2309499019861145
- 61 Luhmann SJ, Fuhrhop S, O'Donnell JC, Gordon JE. Tibial fractures after tibial tubercle osteotomies for patellar instability: a comparison of three osteotomy configurations. *J Child Orthop* 2011;5(01):19-26. Doi: 10.1007/s11832-010-0311-5
- 62 Stetson WB, Friedman MJ, Fulkerson JP, Cheng M, Buuck D. Fracture of the proximal tibia with immediate weightbearing after a Fulkerson osteotomy. *Am J Sports Med* 1997;25(04):570-574. Doi: 10.1177/036354659702500422
- 63 Bernhoff K, Björck M. Iatrogenic popliteal artery injury in non arthroplasty knee surgery. *Bone Joint J* 2015;97-B(02):192-196. Doi: 10.1302/0301-620X.97B2.34353
- 64 Hernigou J, Chahidi E, Kashi M, et al. Risk of vascular injury when screw drilling for tibial tuberosity transfer. *Int Orthop* 2018;42(05):1165-1174. Doi: 10.1007/s00264-017-3554-7
- 65 Sherman SL, Erickson BJ, Cvetanovich GL, et al. Tibial tuberosity osteotomy: Indications, techniques, and outcomes. *Am J Sports Med* 2014;42(08):2006-2017. Doi: 10.1177/0363546513507423