



# Tratamiento de la fractura conminuta de patela: ¿existen diferencias entre realizar o no una eversión?

## *Treatment of Comminuted Patellar Fracture: Are There Differences between Performing or Not Performing an Eversion?*

Xabier Carredano G.<sup>1</sup> Juan José Valderrama R.<sup>1</sup> Ignacio Valderrama S.<sup>2</sup> Maximiliano Hube L.<sup>3</sup>  
Nazira Bernal B.<sup>4</sup> Carolina Mellado M.<sup>5</sup> Gonzalo Espinoza L.<sup>1</sup>

<sup>1</sup>Equipo de Cirugía de Rodilla y Artroscopia, Hospital Clínico Mutual de Seguridad C.Ch.C., Santiago, Chile

<sup>2</sup>Médico Cirujano Epidemiólogo, Mutual de Seguridad C.Ch.C., Santiago, Chile

<sup>3</sup>Residente de Ortopedia & Traumatología, Universidad de Valparaíso/Mutual de Seguridad C.Ch.C., Valparaíso, Chile

<sup>4</sup>Residente de Ortopedia & Traumatología, Departamento de Traumatología, Hospital Clínico Mutual de Seguridad C.Ch.C., Santiago, Chile

<sup>5</sup>Servicio de Imagenología, Hospital Clínico Mutual de Seguridad C.Ch.C., Santiago, Chile

Dirección para correspondencia Xabier Carredano G., MD, Equipo de Cirugía de Rodilla y Artroscopia, Hospital Clínico Mutual de Seguridad C.Ch.C. Avenida Libertador Bernardo Ohiggins #4848. Torre A-4° Piso – Estación Central, Postal Code: 9160000, Santiago, Chile (e-mail: xcarredano@gmail.com).

Rev Chil Ortop Traumatol 2021;62(3):e193–e200.

### Resumen

**Objetivo** Comparar los resultados clínicos, funcionales e imagenológicos de dos técnicas quirúrgicas para el manejo de fracturas conminutas de patela: con y sin eversión patelar.

**Métodos** En una serie de casos retrospectivos de fracturas conminutas de patela tratadas en el mismo centro entre 2014 y 2017, con un seguimiento  $\geq 3$  meses, se hizo una comparación entre el grupo con eversión y el grupo sin eversión. Los criterios de exclusión fueron patelectomía parcial o total, reinserción tendínea, o rehabilitación incompleta. Las variables analizadas fueron edad, sexo, tabaquismo, diabetes mellitus, energía del accidente, tipo de fractura, variables quirúrgicas (banda de tensión, tornillos, alambres, nudos, cerclaje circular), rango de movimiento (RDM) articular postoperatorio, presencia de osteosíntesis sintomática, puntaje de escalas funcionales (de Tegner-Lysholm y de Kujala) al alta definitiva, complicaciones (rigidez articular, infección, trombosis venosa profunda), y variables imagenológicas con tomografías computarizadas pre- y postoperatorias (brecha, desnivel articular  $> 2$  mm, elementos de fijación intraarticular).

### Palabras Clave

- ▶ fractura patelar
- ▶ eversión patelar
- ▶ fractura conminuta
- ▶ banda de tensión

### recibido

04 de junio de 2020

accepted after revision

06 de agosto de 2021

DOI <https://doi.org/10.1055/s-0041-1740283>.

10.1055/s-0041-1740283.

ISSN 0716-4548.

© 2021. Sociedad Chilena de Ortopedia y Traumatología. All rights reserved.

This is an open access article published by Thieme under the terms of the Creative Commons Attribution-NonDerivative-NonCommercial-License, permitting copying and reproduction so long as the original work is given appropriate credit. Contents may not be used for commercial purposes, or adapted, remixed, transformed or built upon. (<https://creativecommons.org/licenses/by-nc-nd/4.0/>)

Thieme Revinter Publicações Ltda., Rua do Matoso 170, Rio de Janeiro, RJ, CEP 20270-135, Brazil

**Abstract**

**Resultados** En total, 20 de 22 pacientes, 13 con eversión y 7 sin eversión, cumplieron con los criterios de selección. El seguimiento fue de 3 a 12 meses, y no hubo diferencias estadísticamente significativas respecto a las variables demográficas entre ambos grupos, lo cual los hace comparables. Destacaron el tiempo desde el ingreso al alta, con 7 meses para los pacientes con eversión y 5 meses para los sin eversión ( $p = 0.032$ ), la proporción de pacientes con desnivel articular  $> 2$  mm, con 7.7% para los con eversión y 14.3% para los sin eversión ( $p = 0.016$ ), y una tendencia a resultados superiores en escalas funcionales para el grupo con eversión.

**Conclusión** El tratamiento de fracturas conminutas de patela con eversión parece ser una alternativa viable dados sus resultados imagenológicos y funcionales superiores a los de la técnica habitual.

**Purpose** To compare the clinical, functional and imaging outcomes of two surgical techniques for the treatment of comminuted patellar fractures: with and without eversion.

**Methods** In a retrospective series of cases of comminuted patellar fractures treated at a single center between 2014 and 2017, with a follow-up  $\geq 3$  months, we performed a comparison between the eversion group and the non-eversion group. The exclusion criteria were partial or total patellectomy, tendon reinsertion, or incomplete rehabilitation. The variables analyzed were age, gender, smoking, diabetes mellitus, the energy of the accident, the fracture type, surgical variables (tension band, screws, wires, knots, circular cerclage), postoperative joint range of motion (ROM), presence of symptomatic osteosynthesis, the scores on the functional scales (of Tegner-Lysholm and of Kujala) at the final discharge, complications (joint stiffness, infection, deep vein thrombosis), and pre- and postoperative computed tomography imaging variables (gap, step-off  $> 2$ mm, intra-articular fixation elements).

**Results** In total, 20 out of 22 patients, 13 undergoing eversion and 7 not undergoing eversion, met the selection criteria. The follow-up ranged from 3 to 12 months, and there were no statistically significant differences regarding the demographic variables between both groups, which makes them comparable. The most remarkable results were the time from admission to final discharge, of 7 months for the patients in the eversion group, and of 5 months for those in the non-eversion group ( $p = 0.032$ ), the proportion of patients with a step-off  $> 2$  mm, with 7.7% for the eversion group and 14.3% for the non-eversion group ( $p = 0.016$ ), and a tendency towards higher scores in the functional scales for the eversion group.

**Conclusion** The treatment of comminuted patellar fractures with eversion seems to be a viable alternative, given its superior imaging and functional results compared to those of the usual technique.

**Keywords**

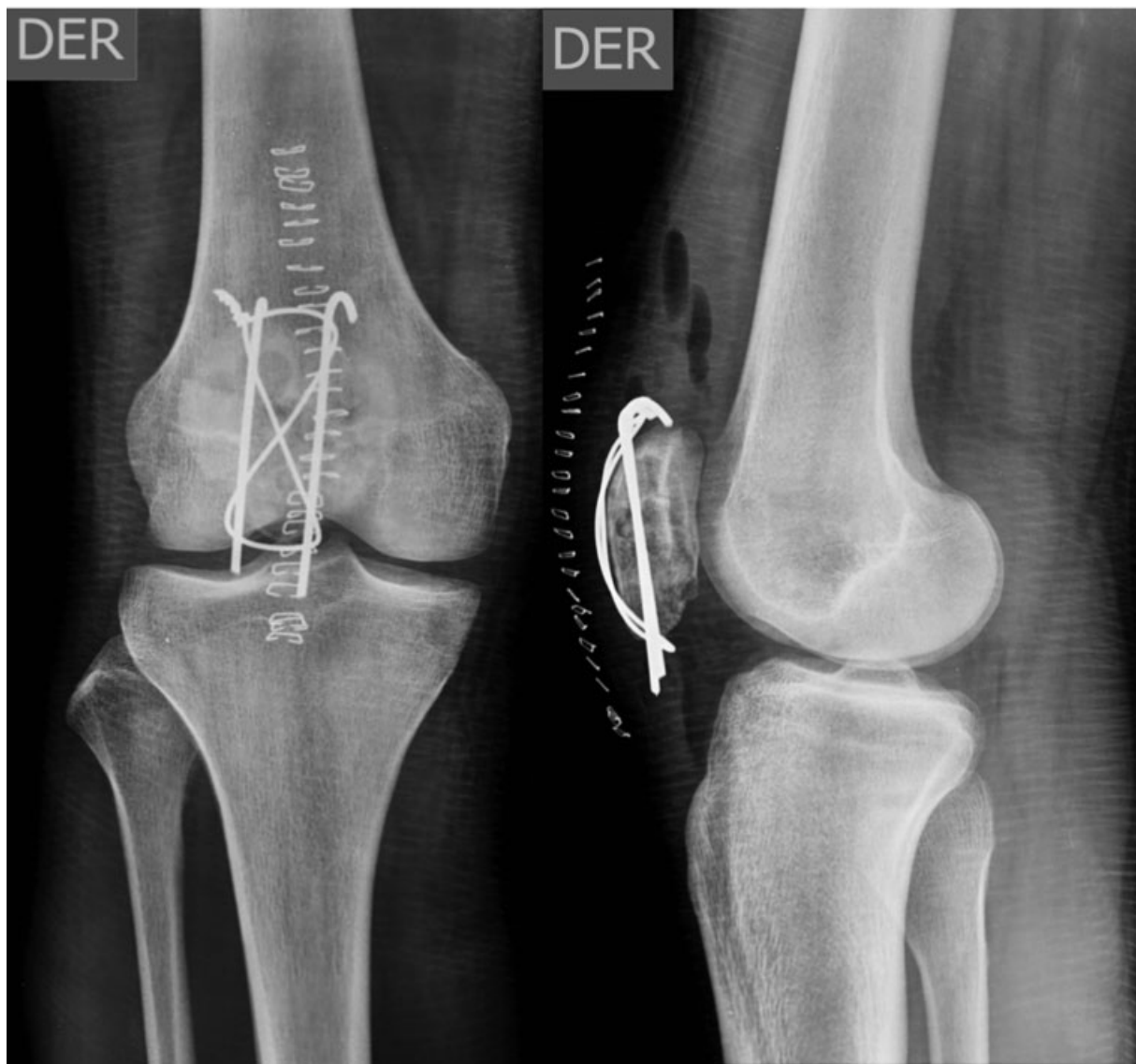- ▶ patellar fracture
- ▶ patellar eversion
- ▶ comminuted fracture
- ▶ tension band

**Introducción**

Las fracturas de patela corresponden al 1% del total de las fracturas.<sup>1</sup> En décadas recientes, el rol de la patela de incrementar el brazo de palanca del cuádriceps ha sido bien definido. Su tratamiento se ha orientado a la preservación ósea y del aporte vascular, y a la restauración articular y de la función del aparato extensor. Dichos resultados se han optimizado mediante la técnica de reducción anatómica y fijación.<sup>2</sup> Sin embargo, ciertas características anatómicas de la patela, como su extensa superficie articular y ubicación subcutánea, los significativos requerimientos biomecánicos propios de la articulación patelofemoral, y la necesidad de obtener

movilidad completa y precoz implican que éste continúe siendo un gran desafío.<sup>1-3</sup>

El tratamiento quirúrgico está indicado en fracturas expuestas, aquellas que comprometen la función del aparato extensor, las que presentan brecha articular mayor a 5 mm y/o incongruencia articular superior a 3 mm, grupo que corresponde alrededor del 30% del total.<sup>4</sup> La reducción anatómica y estabilización con diversos tipos de banda de tensión modificada (► **Figura 1**) es el procedimiento más frecuentemente utilizado.<sup>3</sup> Estudios biomecánicos han demostrado que la estabilización mediante el uso de banda de tensión reemplazando las agujas de Kirchner por tornillos canulados (► **Figura 2**) presenta adecuada resistencia al desplazamiento de la fractura y provee

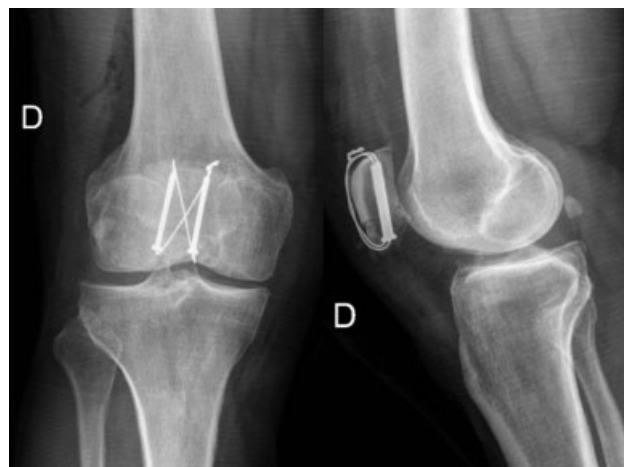

**Fig. 1** Radiografías en proyecciones anteroposterior (AP) y lateral, en que se observa fractura de patela tratada mediante el uso de banda de tensión con agujas de Kirchner y asa de alambre.

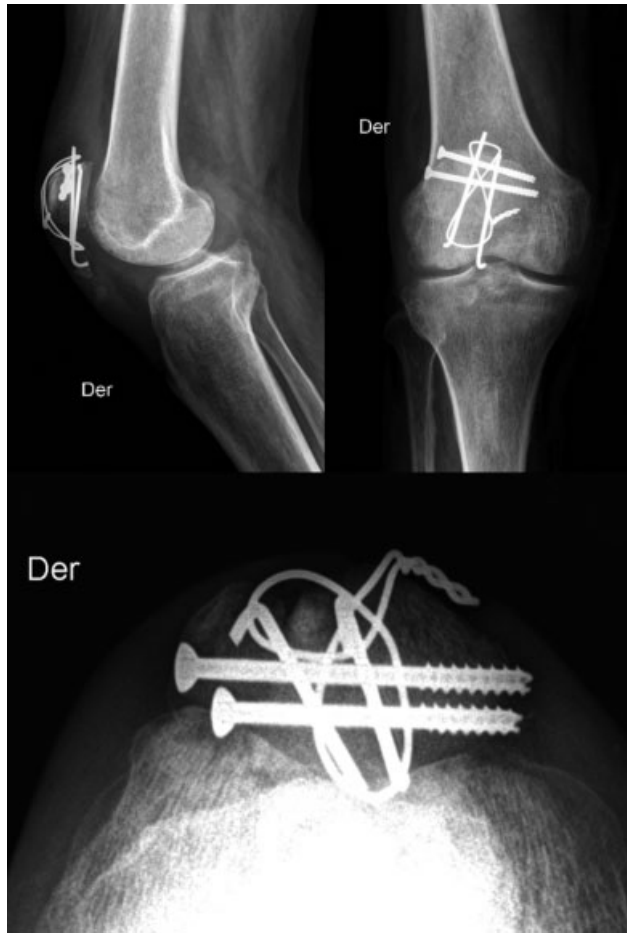mayor estabilidad que la configuración clásica,<sup>5</sup> manteniendo el principio teórico de convertir las fuerzas de tensión anterior de la patela generadas por el cuádriceps en compresión a nivel de la superficie articular.<sup>1-3,5</sup>

Las fracturas conminutas y desplazadas de la patela requieren tratamiento quirúrgico para obtener mejores resultados clínicos y funcionales, lo que representa un escenario complejo en que el uso de la fijación descrita previamente es insuficiente en la mayor parte de los casos, lo que implica el uso de más y diferentes elementos de osteosíntesis. Esto se asocia a una mayor posibilidad de rotura y migración de los implantes, lo que genera molestias y, finalmente, pérdida de la reducción<sup>1</sup> (→Figura 3).

Es fundamental considerar la biomecánica del hueso y el método de fijación a utilizar; en el caso de la patela, el ángulo entre el vector de fuerza del cuádriceps y el del tendón patelar determina que, en flexión, la patela se doble separando los fragmentos,<sup>1</sup> lo que es neutralizado por la banda de tensión, que convierte dichas fuerzas en



**Fig. 2** Radiografías en proyecciones AP y lateral, en que se observa fractura de patela tratada mediante el uso de banda de tensión realizada con asa de alambre por medio de tornillos canulados.



**Fig. 3** Imágenes de radiografía de rodilla derecha con fractura de patela tratada mediante banda de tensión con agujas de Kirchner y tornillos canulados. Es visible la protrusión de elementos de osteosíntesis, lo que se correlaciona con la sintomatología referida por el paciente.

compresivas a nivel de la fractura, siendo la variante realizada por medio de tornillos canulados la más estable.<sup>15</sup>

El tratamiento mediante la eversión de la patela permite obtener una visión directa de la superficie articular, controlar y corregir eventuales desniveles de ésta, haciendo innecesario el uso de fluoroscopia intraoperatoria<sup>7</sup> (► **Figura 4**).

Por otra parte, el manejo convencional, sin eversión patelar y con requerimiento del uso de fluoroscopia, tiene el beneficio de ser comparativamente menos intervencional, pues se manipula menos la patela; y cuanto más corto sea el tiempo quirúrgico y menos procedimientos se realicen, existe menor riesgo quirúrgico potencial.

El objetivo de este trabajo es comparar los resultados funcionales e imagenológicos en el manejo de fracturas conminutas de patela tratadas en forma quirúrgica mediante el uso de banda de tensión modificada con y sin eversión. Nuestra hipótesis es la de que el manejo de estas fracturas mediante el uso de eversión tendría mejores resultados funcionales e imagenológicos y menos complicaciones que el tratamiento sin eversión.

## Material y Método

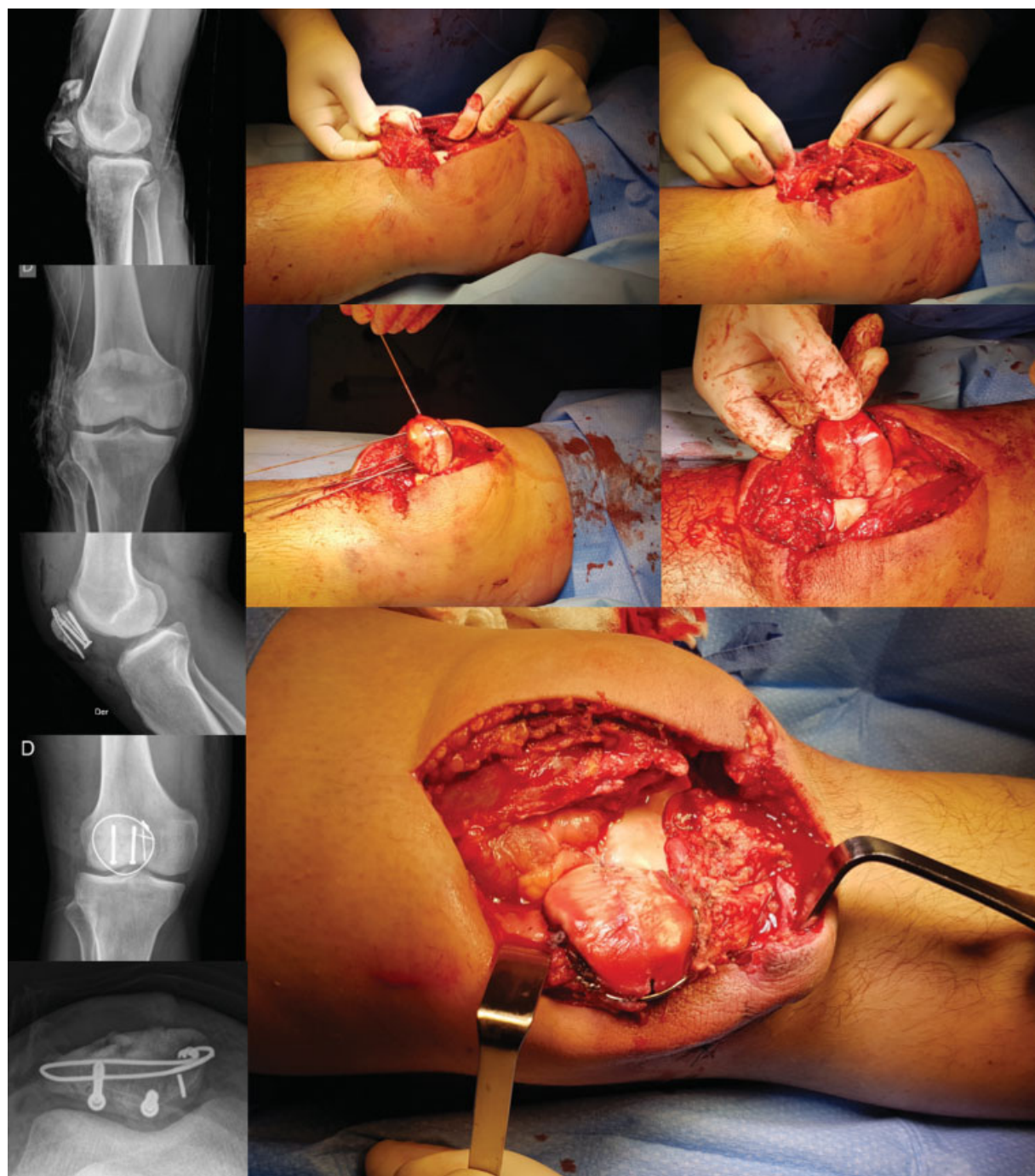
Se realizó la evaluación retrospectiva de una serie quirúrgica de 20 pacientes con diagnóstico de fractura conminuta de patela, tratados en el mismo centro entre los meses de enero de 2014 y abril de 2017, sujetos a compensación laboral. A todos los pacientes se les realizó una reducción abierta y fijación interna mediante el uso de una banda de tensión. La cohorte fue dividida en 2 grupos, uno de casos, compuesto por 13 pacientes con fractura de patela conminuta unilateral tratada con eversión patelar, y un grupo de controles, compuesto por 7 pacientes con fractura de patela conminuta unilateral tratada sin eversión.

El registro de las variables evaluadas se llevó a cabo en la ficha clínica electrónica de nuestro hospital (Medisyn 3.0, – Tisal S.A., Santiago, Chile) desde el momento del ingreso y en cada una de las evaluaciones, hasta el alta médica. La información consignada en este sistema fue rescatada y sistematizada en una base de datos utilizando el programa Microsoft Excel (Microsoft Corp., Redmond, WA, EEUU), versión 2015, para su posterior análisis estadístico en el programa STATA (StataCorp. LLC, College Station, TX, EEUU), versión 14.0.

Para la inclusión de los pacientes en esta cohorte, se utilizaron los siguientes criterios: diagnóstico de fractura conminuta de patela, estudios imagenológicos pre y postoperatorios completos (radiografía y tomografía computarizada [TC]), manejo quirúrgico con osteosíntesis definitiva, con banda de tensión por medio de tornillos canulados, y tratamiento completo realizado en el mismo centro hospitalario. Se excluyeron los pacientes con: estudio incompleto, pérdida de seguimiento, aquellos sometidos a patelectomía total o parcial, re inserción tendínea, y aquellos con lesiones previas en la patela o rehabilitación incompleta.

La rehabilitación consistió en el uso de inmovilizador con descarga completa por al menos tres semanas. Progresivamente, se fue autorizando el aumento del rango de movimiento (RDM) en flexión y la activación cuadriceps con kinesioterapia motora trisemanal, marcha con dos bastones y ejercicios domiciliarios diarios guiados, hasta completar un tiempo mínimo de doce semanas.

Se registraron, consignaron y analizaron los siguientes grupos de variables: demográficas (edad, sexo, tabaquismo, diabetes mellitus); del accidente (exposición ósea, energía involucrada, número de fragmentos mayores en la fractura, y clasificación Arbeitsgemeinschaft für Osteosynthesefragen [AO] de la fractura); quirúrgicas (tipo de banda de tensión, diámetro de tornillos y alambres, nudos, y cerclaje circular); de la evaluación clínica (RDM articular y presencia de osteosíntesis sintomática); el puntaje obtenido en escalas funcionales aplicadas al momento del alta (Tegner-Lysholm y Kujala); las complicaciones (rigidez articular, infecciones superficial y profunda, trombosis venosa profunda [TVP], y no unión); y la evaluación de los resultados imagenológicos mediante radiografía y TC postoperatorias (brecha y desnivel articular pre y postoperatorios, y elementos de fijación intraarticular).



**Fig. 4** Correlación clínico-imagenológica de fractura de patela derecha expuesta, con significativa conminución articular, y secuencia de técnica de eversión patelar y fijación con cerclaje circular asociado a banda de tensión con supersutura en fibertape (Arthrex, Inc.), por medio de tornillos canulados de 3,5 mm (DePuy Synthes, West Chester, PA, EEUU).

Esta última revisión fue llevada a cabo por un médico radiólogo subespecialista en imagenología músculoesquelética.

Para determinar la normalidad de distribución de la muestra, se realizó la prueba de Shapiro-Wilk. En el análisis estadístico, se llevaron a cabo pruebas paramétricas (*t* de Student) y no paramétricas (de chi cuadrado y de Wilcoxon-Man-Whitney) según la distribución, utilizando programa STATA, versión 14.0. Se consideraron significativos valores de *p* inferiores a 0.05.

## Resultados

El grupo con eversión patelar fue conformado por 13 pacientes; 2 mujeres y 11 varones, con una edad promedio de 41.8 años (rango: 21 a 70 años). El grupo sin eversión patelar se compuso por 7 pacientes de sexo masculino, con una edad promedio de 38.7 años (rango: 24 a 59 años). En cada grupo, sólo había 1 fumador, y ninguno de los 20 pacientes declaró presentar diabetes *mellitus*. No se encontraron diferencias demográficas estadísticamente significativas.

En el grupo con eversión, 8 pacientes (62%) presentaron trauma de alta energía, y 3 (23%) presentaron exposición de la fractura. En aquellos casos sin eversión, 3 pacientes (42%) presentaron trauma de alta energía, y sólo 1 (14%) presentó fractura expuesta. No se encontraron diferencias significativas entre ambos grupos en cuanto a dichas variables.

En ambos grupos, la mediana de número de fragmentos mayores por fractura fue de 3, y la clasificación AO más frecuente fue 34-C3, en 54% de los con eversión y en 71% de los sin eversión. No hubo diferencias significativas entre ambos grupos para las características de la fractura.

En cuanto a la técnica quirúrgica, en el grupo con eversión, los 2 tipos de banda de tensión utilizados fueron tornillos y alambre en 9 pacientes (69%), y tornillos y fibertape (Arthrex, Inc., Naples, FL, EEUU) en 5 pacientes (39%), mientras que, en el grupo sin eversión, los 2 tipos utilizados fueron tornillos y alambre en 3 pacientes (43%), y agujas y alambre en 4 pacientes (57%). Al analizar el diámetro de los tornillos y del alambre, no se encontraron diferencias significativas entre los grupos. Se realizó cerclaje circular solamente en los con eversión, y en ninguno de los sin eversión. En todos los pacientes que se utilizó alambre se realizó un nudo. El resumen de las características más relevantes de los pacientes se encuentra en la **►Tabla 1**.

El RDM) promedio de flexión y extensión fue de 122° y 0° en el grupo con eversión, y de 118° y 0° en el grupo sin eversión, sin diferencias estadísticamente significativas. En cuanto a las complicaciones, el grupo con eversión presentó cinco eventos adversos (cuatro movilizaciones bajo anestesia [MBA] y una infección de herida operatoria), y el sin eversión presentó dos eventos adversos (un MBA y una infección de herida operatoria), sin diferencias estadísticamente significativas. Destaca el hecho de que, en ninguno de los grupos, observamos no unión como complicación. Los resultados funcionales promedio del grupo con eversión fueron: Lyshom-Tegner – 89.8, y Kujala – 85.6, contra 73.2 y 69.0, respectivamente, para el grupo sin eversión; no hubo diferencias estadísticamente significativas entre ambos. En relación con el tiempo desde la cirugía hasta el alta laboral, éste fue de 7 meses para los con eversión, y de 5 meses para los sin eversión, con una diferencia estadísticamente significativa ( $p=0,032$ ). La evaluación de resultados imagenológicos mediante el uso de TC demostró que, con un valor de  $p$  de 0,016, sí hubo diferencias significativas al analizar desnivel articular entre ambos grupos, con mayor número de desnivel en el grupo sin eversión. Sin embargo, al analizar la brecha a nivel articular, no se presentaron diferencias significativas. En ambos grupos, se objetivó la ausencia de elementos de fijación en ubicación intrarticular. El resumen de estos los resultados se encuentra en la **►Tabla 2**.

## Discusión

El 1% del total de fracturas afectan a la patela, y a pesar de que se trata de un porcentaje menor, su ubicación, extensa superficie articular y función determinan la presencia de

secuelas funcionales significativas si recibe un tratamiento inadecuado. Es fundamental considerar la biomecánica del segmento/hueso y el método de fijación a utilizar, en el caso de la patela, el ángulo entre el vector de fuerza del cuádriceps y el del tendón patelar determina que, en flexión, la patela se doble, separando los fragmentos,<sup>1,6</sup> lo que es neutralizado por la banda de tensión, que convierte dichas fuerzas en compresivas a nivel de la fractura, siendo la variante realizada por medio de tornillos canulados la más estable.<sup>6,8</sup> El tratamiento mediante la eversión de la patela permite obtener una visión directa de la superficie articular, y controlar y corregir eventuales desniveles de ésta, lo que hace innecesario el uso de fluoroscopia intraoperatoria<sup>7</sup> (**►Figura 4**). La eversión patelar es una técnica que permite prescindir de la fluoroscopia, situación favorable, entendiendo que su uso en la evaluación de la superficie articular no es del todo confiable, pues depende de las características del equipo, del operador, y de una adecuada técnica.<sup>8,9</sup> En nuestra revisión, no encontramos diferencias significativas entre ambos grupos de pacientes pertenecientes a esta serie quirúrgica en cuanto a los aspectos clínicos evaluados. Con relación a la evaluación de los resultados imagenológicos, objetivamos mayor cantidad de pacientes con desnivel articular en el grupo sin eversión, sin una correlación clínica; por ello, consideramos aceptables ambas alternativas quirúrgicas. El grupo de los pacientes tratados mediante eversión patelar presenta resultados levemente superiores en cuanto a las escalas funcionales, y aun cuando éstos no son estadísticamente significativos podrían favorecer esta alternativa terapéutica. Algunas las limitaciones de este trabajo son el tamaño muestral pequeño y el corto tiempo de seguimiento, por lo que no podemos asociar diferencias en términos de resultados clínicos y funcionales entre los diferentes grupos estudiados. El desarrollo de artrosis posttraumática en fracturas con compromiso articular es una complicación frecuente que puede determinar alteraciones funcionales,<sup>10</sup> las que pueden evidenciarse en evaluaciones al prolongar el seguimiento. Basados en esto es que proponemos realizar un estudio prospectivo y con mayor tiempo de seguimiento, para así lograr determinar si hay diferencias significativas y de mayor impacto.

Entre las fortalezas del trabajo, se puede mencionar que es el primer trabajo a nivel nacional en comparar ambas técnicas, y que se demostró que dicha técnica puede ser útil no sólo para acortar los tiempos de recuperación de cada paciente, sino que para potencialmente tener indicaciones precisas de su uso de manera segura.

## Conclusión

La fractura conminuta de patela es una entidad de difícil manejo, asociada a secuelas funcionales significativas si no es evaluada, estudiada, y manejada adecuadamente. El tratamiento con eversión parece ser una alternativa viable en el manejo de estas fracturas, y sus resultados imagenológicos y de tiempo al alta laboral son significativamente superiores a los de la técnica habitual.

**Tabla 1** Características demográficas y quirúrgicas de los pacientes con fractura conminuta de patela operados con y sin eversión patelar

|              | Sujeto | Sexo      | Edad | Alta energía | Exposición | N° de fragmentos mayores | Clasificación AO | Tipo de banda de tensión | Tornillos (diámetro) | Alambre (diámetro) | Cerclaje circular |
|--------------|--------|-----------|------|--------------|------------|--------------------------|------------------|--------------------------|----------------------|--------------------|-------------------|
| Con eversión | 1      | Masculino | 70   | No           | No         | 3                        | 34-C2            | Tornillos y alambre      | 3,0 mm               | 1,0 mm             | Sí                |
|              | 2      | Masculino | 35   | No           | No         | 4                        | 34-C3            | Tornillos y alambre      | 4,3 mm               | 1,2 mm             | Sí                |
|              | 3      | Masculino | 21   | Sí           | Sí         | 2                        | 34-C3            | Tornillos y fibertape    | 3,5 mm               | -                  | Sí                |
|              | 4      | Masculino | 33   | Sí           | No         | 3                        | 34-C3            | Tornillos y alambre      | 4,0 mm               | 1,2 mm             | Sí                |
|              | 5      | Masculino | 33   | Sí           | Sí         | 3                        | 34-C3            | Tornillos y alambre      | 4,0 mm               | 1,6 mm             | Sí                |
|              | 6      | Masculino | 31   | Sí           | No         | 3                        | 34-C2            | Tornillos y alambre      | 4,0 mm               | 1,2 mm             | Sí                |
|              | 7      | Masculino | 29   | Sí           | No         | 3                        | 34-C3            | Tornillos y alambre      | 4,0 mm               | 1,2 mm             | Sí                |
|              | 8      | Masculino | 22   | Sí           | No         | 3                        | 34-B1            | Tornillos y fibertape    | 3,0 mm               | -                  | Sí                |
|              | 9      | Masculino | 49   | No           | No         | 3                        | 34-C3            | Tornillos y alambre      | 3,5 mm               | 1,2 mm             | Sí                |
|              | 10     | Femenino  | 54   | No           | No         | 2                        | 34-A2            | Tornillos y fibertape    | 3,5 mm               | 1,2 mm             | Sí                |
| Sin eversión | 11     | Masculino | 70   | Sí           | No         | 3                        | 34-C3            | Tornillos y alambre      | 3,5 mm               | 1,2 mm             | Sí                |
|              | 12     | Femenino  | 66   | No           | No         | 2                        | 34-C2            | Tornillos y fibertape    | 4,0 mm               | -                  | Sí                |
|              | 13     | Masculino | 31   | Sí           | Sí         | 3                        | 34-C2            | Tornillos y fibertape    | 4,5 mm               | 1,2 mm             | Sí                |
|              | 14     | Masculino | 36   | Sí           | No         | 3                        | 34-C3            | Agujas y alambre         | -                    | 1,2 mm             | No                |
|              | 15     | Masculino | 24   | Sí           | No         | 3                        | 34-C3            | Tornillos y alambre      | 3,5 mm               | 1,0 mm             | No                |
|              | 16     | Femenino  | 59   | No           | No         | 3                        | 34-C3            | Agujas y alambre         | -                    | 1,2 mm             | No                |
|              | 17     | Masculino | 42   | No           | No         | 2                        | 34-C2            | Agujas y alambre         | -                    | 1,5 mm             | No                |
|              | 18     | Masculino | 42   | No           | No         | 2                        | 34-C1            | Agujas y alambre         | -                    | 1,2 mm             | No                |
|              | 19     | Masculino | 36   | Sí           | Sí         | 4                        | 34-C3            | Tornillos y alambre      | 3,5 mm               | 1,2 mm             | No                |
|              | 20     | Masculino | 32   | No           | No         | 3                        | 34-C3            | Tornillos y alambre      | 4,0 mm               | 1,2 mm             | No                |

Abreviatura: AO, Arbeitsgemeinschaft für Osteosynthesefragen.

**Tabla 2** Comparación de resultados entre pacientes con fractura de patela operados con y sin eversión patelar

|   | Parámetro                     | Con eversión | Sin eversión | Valor de p |
|---|-------------------------------|--------------|--------------|------------|
| Imagenología (tomografía computarizada) | Brecha articular              | 1 (7,7%)     | 0 (0,0%)     | 0,509      |
|   | Desnivel articular            | 1 (7,7%)     | 1 (14,3%)    | 0,016      |
| Complicaciones                          | Rigidez articular             | 4 (30,8%)    | 1 (14,3%)    | 0,516      |
|   | Infección                     | 1 (7,7%)     | 1 (14,3%)    | 0,299      |
| Rango articular                         | Flexión máxima                | 118°         | 122°         | 0,072      |
|   | Extensión máxima              | 0°           | 0°           | 0,463      |
| Evaluación funcional                    | Tegner-Lysholm                | 89,5         | 73,2         | 0,124      |
|   | Kujala                        | 85,6         | 69,0         | 0,160      |
| Tiempo                                  | De la cirugía al alta laboral | 7 meses      | 5 meses      | 0,032      |

Es de esperar que estudios con un mayor tiempo de seguimiento y mayor tamaño muestral puedan demostrar la seguridad y reproducibilidad de esta técnica.

#### Responsabilidades Éticas

Protección de personas y animales: los autores declaran que, para esta investigación, no se han realizado experimentos en seres humanos ni en animales.

Confidencialidad de los datos: los autores declaran que han seguido los protocolos de su centro de trabajo sobre la publicación de datos de pacientes.

Derecho a la privacidad y consentimiento informado: los autores declaran que en este artículo no aparecen datos de pacientes.

#### Conflicto de Intereses

Los autores no tienen conflicto de intereses que declarar.

#### Referencias

- Lue TH, Feng LW, Jun WM, Yin LW. Management of comminuted patellar fracture with non-absorbable suture cerclage and Nitinol patellar concentrator. *Injury* 2014;45(12):1974–1979. Doi: 10.1016/j.injury.2014.10.008
- Melvin JS, Mehta S. Patellar fractures in adults. *J Am Acad Orthop Surg* 2011;19(04):198–207
- Lo CY, Lui TH, Sit YK. Split fracture: a complication of cerclage wiring of acute patellar fracture. *Arch Trauma Res* 2014;3(03):e20556. Doi: 10.5812/at.20556
- Kaufer H. Mechanical function of the patella. *J Bone Joint Surg Am* [Internet]. 1971 Dec;53(8):1551–60. Available from: <https://www.ncbi.nlm.nih.gov/pubmed/5121795>
- Carpenter JE, Kasman R, Matthews LS. Fractures of the patella. *JBS Am* 1993;75:1550–1561
- Carpenter JE, Kasman RA, Patel N, Lee ML, Goldstein SA. Biomechanical evaluation of current patella fracture fixation techniques. *J Orthop Trauma* 1997;11(05):351–356
- Gardner MJ, Griffith MH, Lawrence BD, Lorich DG. Complete exposure of the articular surface for fixation of patellar fractures. *J Orthop Trauma* 2005;19(02):118–123
- Kakazu R, Archdeacon MT. Surgical Management of patellar fractures. *Orthop Clin North Am* 2016;47(01):77–83
- Böstman O, Kiviluoto O, Santavirta S, Nirhamo J, Wilppula E. Fractures of the patella treated by operation. *Arch Orthop Trauma Surg* 1983;102(02):78–81
- Petrie J, Sassoon A, Langford J. Complications of patellar fracture repair: treatment and results. *J Knee Surg* 2013;26(05):309–312