



Validação clínica do conceito de glenoid track na instabilidade glenoumeral anterior

Clinical Validation of the Glenoid Track Concept in Anterior Glenohumeral Instability

Mauro Emilio Conforto Gracitelli¹ Frederico Lafraia Lobo¹ Eduardo Angeli Malavolta¹
 Jorge Henrique Assunção¹ Fernando Brandão de Andrade-Silva¹ Arnaldo Amado Ferreira Neto¹

¹Instituto de Ortopedia e Traumatologia, Hospital das Clínicas, Faculdade de Medicina, Universidade de São Paulo, São Paulo, SP, Brasil

Endereço para correspondência Frederico Lafraia Lobo, Mestre em Ciências, Departamento de Ortopedia e Traumatologia, Hospital das Clínicas HCFMUSP, Faculdade de Medicina, Universidade de São Paulo, R. Dr. Ovídio Pires de Campos, 333, Cerqueira César, São Paulo, SP, 05403-010, Brasil (e-mail: dr.lobo.frederico@gmail.com).

Rev Bras Ortop 2022;57(4):612-618.

Resumo

Objetivo Avaliar a correlação do conceito de *glenoid track* e da perda óssea da cavidade glenoidal com a taxa de recidiva de luxação e pontuação na escala de Rowe.

Métodos Estudo retrospectivo que aferiu o *glenoid track* e a perda óssea da cavidade glenoidal por ressonância magnética pré-operatória. Foram incluídos pacientes submetidos a reparo artroscópico primário de Bankart anterior. Não foram incluídos pacientes com perda óssea da cavidade glenoidal maior que 21%, rotura do manguito rotador, fratura de cintura escapular, instabilidade posterior ou multidirecional. A pontuação pela escala de Rowe foi o desfecho primário, e a taxa de recidiva foi o desfecho secundário.

Resultados Cento e dois pacientes foram incluídos. A recidiva foi relatada por 8 pacientes (7,8%). Quatro pacientes (50%) do grupo com recidiva apresentaram lesão da cavidade glenoidal maior que 13,5% contra 24 (25,5%) do grupo sem recidiva ($p=0,210$), com valor preditivo negativo de 94,6%. Três pacientes (37,5%) do grupo com recidiva foram considerados *off-track*, contra 13 (13,8%) do grupo sem recidiva ($p=0,109$), com valor preditivo negativo de 94,2%. Pacientes com valor absoluto do *glenoid track* menor ou igual a 1,5 mm tiveram piores resultados em relação ao grupo com recidiva, sendo que 6 pacientes (75%) apresentaram recidiva ($p=0,003$).

Conclusão Lesão *off-track* e perda óssea da cavidade glenoidal maior que a subcrítica não apresentam relação significativa com a taxa de recidiva e a pontuação de Rowe, apesar do alto valor preditivo negativo. O corte do valor absoluto do *glenoid track* em 1,5 mm apresentou relação significativa com a taxa de recidiva.

Palavras-chave

- ▶ lesões de Bankart
- ▶ cavidade glenoide
- ▶ luxação do ombro

Trabalho desenvolvido na Cirurgia do Ombro e Cotovelo, Instituto de Ortopedia e Traumatologia, Hospital das Clínicas HCFMUSP, Faculdade de Medicina, Universidade de São Paulo, São Paulo, SP, Brasil.

recebido
15 de Abril de 2021
aceito
09 de Setembro de 2021
Publicado on-line
Fevereiro 15, 2022

DOI <https://doi.org/10.1055/s-0041-1741022>.
ISSN 0102-3616.

© 2022. Sociedade Brasileira de Ortopedia e Traumatologia. All rights reserved.

This is an open access article published by Thieme under the terms of the Creative Commons Attribution-NonDerivative-NonCommercial-License, permitting copying and reproduction so long as the original work is given appropriate credit. Contents may not be used for commercial purposes, or adapted, remixed, transformed or built upon. (<https://creativecommons.org/licenses/by-nc-nd/4.0/>)

Thieme Revinter Publicações Ltda., Rua do Matoso 170, Rio de Janeiro, RJ, CEP 20270-135, Brazil

Abstract

Objective To evaluate the correlation of the glenoid track and glenoidal bone loss with the recurrence dislocation rate and the Rowe score.

Methods Retrospective study that assessed the glenoid track and glenoidal bone loss through preoperative magnetic resonance imaging. Patients undergoing primary arthroscopic repair of anterior Bankart were included. Patients with glenoidal bone loss greater than 21%, rotator cuff tear, scapular waist fracture, and posterior or multidirectional instability were not included. Rowe score were the primary outcome, and the recurrence rate was the secondary outcome.

Results One hundred and two patients were included. Postoperative recurrent instability was reported by 8 patients (7.8%). Four patients (50%) in the group with recurrence presented glenoidal bone loss greater than 13.5% against 24 (25.5%) in the group without recurrence ($p = 0.210$), with a negative predictive value of 94.6%. Three patients (37.5%) in the recurrence group were considered off-track, against 13 (13.8%) in the group without recurrence ($p = 0.109$), with a negative predictive value of 94.2%. Patients with absolute glenoid track value ≤ 1.5 mm had worse results in relation to the recurrence group, with 6 patients (75%) presenting recurrence ($p = 0.003$).

Conclusion Off-track injury and glenoidal bone loss greater than the subcritical are not related to the recurrence rate and Rowe score, despite the high negative predictive value. The cut of the absolute value of the glenoid track at 1.5 mm had a significant relationship with the recurrence rate.

Keywords

- ▶ Bankart lesions
- ▶ glenoid cavity
- ▶ shoulder dislocation

Introdução

A decisão sobre o tipo de tratamento cirúrgico da luxação anterior recidivante do ombro sofreu mudanças recentes.¹ A escolha entre cirurgia anatômica (reparo de Bankart) e cirurgia não anatômica (*remplissage* ou Latarjet) depende de vários fatores clínicos e de imagem, mas a presença de perda óssea da cavidade glenoidal ou da cabeça do úmero é destacada como uma das mais importantes.²⁻⁵ Dependendo da porcentagem da perda óssea da cavidade glenoidal, o risco de falha do reparo artroscópico de Bankart aumenta significativamente.⁶

O *glenoid track* permite uma avaliação combinada das lesões da cavidade glenoidal e de Hill-Sachs⁷, com as mesmas caracterizadas como *on-track* ou *off-track*.³ Tal conceito foi ratificado por modelo de elementos finitos⁸ e acredita-se que essa avaliação pode prever lesões com maior risco de falha após reparo artroscópico de Bankart isolado.³

Esse conceito tem sido amplamente utilizado para auxiliar na escolha do tratamento, com diversos estudos biomecânicos demonstrando sua importância.^{3,7,9-13} No entanto, poucos estudos avaliaram sua validade clínica^{14,15} e apenas um estudo comparou seus resultados com a avaliação isolada da cavidade glenoidal.¹⁴ Nenhum estudo anterior comparou os resultados do *glenoid track* com o limiar de perda óssea da cavidade glenoidal subcrítica (13,5% no diâmetro anteroposterior).¹⁶

Nosso objetivo principal foi avaliar a correlação do *glenoid track* e da perda óssea subcrítica da cavidade glenoidal com a taxa de recidiva de luxação e pontuação na escala de Rowe.

Material e Métodos

O estudo foi aprovado pela Comissão de Ética para Análise de Projetos de Pesquisa sob o parecer 1.269.108.

Desenho do estudo

Realizamos uma análise retrospectiva em um único centro. As cirurgias foram realizadas consecutivamente por 4 cirurgiões de ombro e cotovelo, entre janeiro de 2013 e fevereiro de 2018.

Os critérios de inclusão foram pacientes com mais de 14 anos, com um ou mais episódios de luxação anterior, e que foram submetidos a reparo artroscópico primário de lesão de Bankart com seguimento mínimo de 24 meses. Além disso, os pacientes deveriam ter realizado ressonância magnética (RM) pré-operatória.

Pacientes com perda óssea de diâmetro anteroposterior da cavidade glenoidal maior que 21%, rotura parcial ou total do manguito rotador concomitante, fratura da cintura escapular e instabilidade posterior ou multidirecional e aqueles submetidos a procedimentos de *remplissage* foram excluídos. As lesões de Bankart posterior e superior em RM não foram consideradas critérios de exclusão.

Tratamento

O reparo de Bankart artroscópico foi realizado em decúbito lateral. Após a confirmação da lesão de Bankart, foi realizado o preparo da borda da cavidade glenoidal e a mobilização do lábio glenoidal. Lesões associadas do lábio glenoidal superior ou posterior também foram preparadas para reparo com âncoras de sutura bioabsorvíveis, colocadas na borda óssea

da cavidade glenoidal. Na sequência, foi realizado reparo do lábio glenoidal e da cápsula com âncora absorvível carregada com um fio de alta resistência.

O protocolo de fisioterapia consistia em 4 semanas com tipoia, realizando movimentos ativos 3 vezes ao dia, de cotovelo, punho e dedos. A partir da 4ª semana de pós-operatório, os pacientes foram autorizados a realizar movimentos passivos e ativos assistidos, limitando a rotação externa em até 30° até a 6ª semana. O fortalecimento muscular foi realizado somente a partir da 8ª semana.

Características da população estudada e resultados

O desfecho primário foi a escala de Rowe¹⁷ aos 24 meses, e o desfecho secundário foi a taxa de recidiva da luxação.

A avaliação inicial incluiu idade na primeira luxação, idade no momento da cirurgia, sexo, envolvimento do membro dominante, participação em esportes, número de âncoras usadas no reparo de Bankart anterior e a necessidade de reparo do lábio glenoidal posterior ou superior.

Análise de imagem

As imagens de RM foram obtidas usando o aparelho GE HDxt 1.5-T (General Electric Medical System, Walchesha, WI, EUA) com bobina de ombro dedicada. Os pacientes estavam em posição supina com os braços ao lado do corpo em rotação neutra. Foram realizadas sequências ponderadas em T2 com supressão de gordura nos três planos ortogonais, sequência coronal em densidade de prótons e sequência sagital em T1. Não foi utilizado gadolínio intra-articular nem intravenoso em nenhum dos exames. Todas as medições foram realizadas por um médico ortopedista especialista em ombro e cotovelo com 14 anos de experiência apenas única vez e usando o sistema de comunicação e arquivamento de imagens iSite enterprise 4.1 (Philips Medical Systems, Best, Holanda).

A avaliação de Hill-Sachs foi realizada em imagem axial ponderada em T2 com supressão de gordura. A perda óssea da cabeça do úmero foi medida em corte axial, a partir da distância linear da inserção articular do manguito rotador à

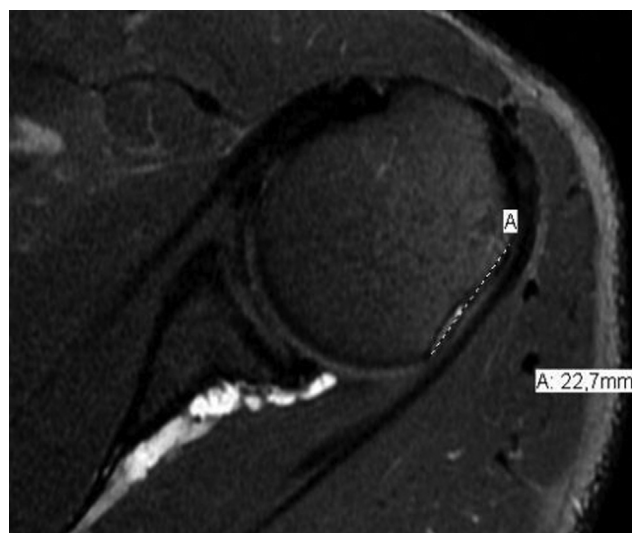


Fig. 1 Imagem axial de ressonância magnética para avaliação do intervalo de Hill-Sachs (A).

margem medial da lesão de Hill-Sachs.¹⁴ O corte axial com a maior lesão de Hill-Sachs foi utilizado para a mensuração do intervalo de Hill-Sachs^{14,18,19} (► **Figura 1**). A avaliação da cavidade glenoidal foi realizada usando o corte sagital oblíquo ponderado em T1 mais lateral, que incluía a cavidade glenoidal. Foi utilizado o método do círculo perfeito (► **Figura 2**)^{20,21}, fornecendo o valor relativo da perda óssea da cavidade glenoidal. Os pacientes foram divididos em dois grupos de acordo com o limiar de “perda óssea subcrítica” ($\leq 13,5\%$ ou $> 13,5\%$ do diâmetro anteroposterior da cavidade glenoidal).¹⁶

O coneito *glenoid track* foi calculado como 83% do diâmetro esperado da cavidade glenoidal menos a perda óssea anterior aferida.³ Para a categorização em *on-track* ou *off-track*, o valor do *glenoid track* foi subtraído do intervalo de Hill-Sachs (valor absoluto do *glenoid track*). Se o intervalo de

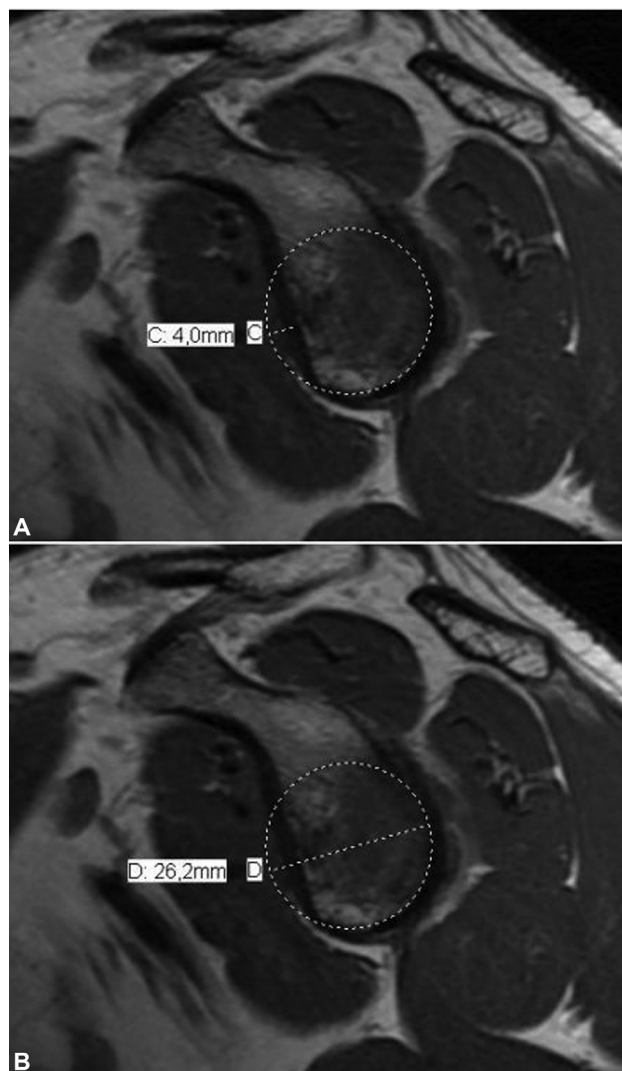


Fig. 2 Medida do defeito anterior da cavidade glenoidal foi realizada pelo método do círculo perfeito em corte sagital modificado da porção mais lateral da cavidade glenoidal em ressonância magnética. O diâmetro da cavidade glenoidal (D) e do defeito ósseo (C); cálculo da porcentagem do defeito ósseo anterior da cavidade glenoidal, utilizando a fórmula: defeito ósseo da cavidade glenoidal (%) = C/D.

Hill-Sachs fosse maior que o *glenoid track*, a lesão era categorizada como *off-track*

Tanto o valor absoluto do *glenoid track* quanto as descrições categóricas foram incluídos na análise.

Análise estatística

A normalidade dos dados foi avaliada pelo teste de Shapiro-Wilk. As estatísticas descritivas, incluindo médias e desvios padrões, foram usadas para variáveis com distribuição normal, e mediana e interquartil para as variáveis de distribuição não-normal. O teste exato de Fisher foi usado para variáveis categóricas, e os testes de Wilcoxon e Mann-Whitney foram usados para variáveis de distribuição não normal. A análise de subgrupo foi realizada para o *glenoid track* e para a perda óssea da glenoide subcrítica, respeitando os quartis, divisão do conjunto em quatro partes iguais, da distribuição da amostra. Todas as análises estatísticas foram realizadas no IBM SPSS Statistics for Windows, Versão 21.0 (IBM Corp., Armonk, NY, EUA), e o nível de significância estatística foi 5%.

Resultados

Foram avaliados 118 pacientes com seguimento de 24 meses. A RM pré-operatória estava disponível para 102 pacientes (86,4%), que foram incluídos no estudo. A média de idade foi de 31,1 anos no momento da cirurgia e 23,4 anos no momento da primeira luxação. Havia 79 pacientes do sexo masculino (77,5%). Nenhum paciente praticava esportes profissionais. A **Tabela 1** descreve as características de base e a intervenção usada para cada paciente.

A pontuação na escala de Rowe média no pré-operatório foi de 28,5 pontos ($\pm 11,2$) em comparação com 84,5 pontos ($\pm 18,8$) no seguimento de 24 meses, com diferença estatisticamente significativa ($p = 0,004$).

Luxação pós-operatória foi relatada por 8 pacientes (7,8%). Quatro pacientes foram submetidos a procedimento de Latarjet por via aberta e os outros quatro foram tratados de forma não cirúrgica.

A perda óssea da cavidade glenoidal anterior média geral foi de 9,7%. A **Tabela 2** descreve a avaliação da perda óssea da cavidade glenoidal, de acordo com os dois métodos de categorização (perda óssea da cavidade glenoidal e *glenoid track*). A **Tabela 3** descreve os resultados da pontuação na

Tabela 1 Características basais para os pacientes avaliados

Parâmetro	Geral (N = 102)
Idade, anos	31,1 (9,8)
Idade na primeira luxação, anos	23,4 (8,2)
Pacientes masculinos	79 (77,5)
Envolvimento do braço dominante	56 (54,9)
Praticantes de esporte	34 (33,3)
Tabagistas	9 (8,8)
Número de luxações prévias	
1	2 (2,0)
2-5	91 (89,2)
> 5	9 (8,8)
Número de âncoras na cavidade glenoidal anterior	2,8 (0,4)
Reparo de lábio posterior	6 (5,9)
Reparo de lábio superior	11 (10,8)

Os dados categóricos são apresentados como números absolutos, com porcentagens entre parênteses

*Os dados contínuos são apresentados como médias com desvios padrão entre parênteses.

escala de Rowe para cada uma das duas categorias descritas anteriormente.

Na análise da perda óssea da cavidade glenoidal subcrítica, os pacientes foram divididos em 2 grupos ($\leq 13,5\%$ ou $> 13,5\%$) (**Tabela 2**). Quatro pacientes (50%) do grupo com recidiva de luxação apresentaram lesão da cavidade glenoidal maior que 13,5% contra 24 pacientes (25,5%) sem recidiva, sem diferenças estatisticamente significativas ($p = 0,210$).

O valor preditivo positivo para um paciente com perda óssea da cavidade glenoidal maior que 13,5% com recidiva foi de 14,3%, e o valor preditivo negativo foi de 94,6% (**Tabela 4**). As pontuações médias na escala de Rowe foram semelhantes, sem diferença estatisticamente significativa ($p = 0,704$) em ambos os grupos de perda óssea subcrítica

Em 16 pacientes (15,7%), a lesão de Hill Sachs foi considerada *off-track*. Em relação à influência da lesão de Hill Sachs na taxa de recidiva, encontramos 3 pacientes (37,5%)

Tabela 2 Medidas gerais da perda óssea da cavidade glenoidal e do glenoid track

	Geral (N = 102)			
	Média	DP	Mediana	IQR
Medidas de perda óssea da cavidade glenoidal				
Defeito anterior da cavidade glenoidal, mm	2,6	1,7	2,7	2,1
Diametro da cavidade glenoidal, mm	26,7	2,9	26,4	3,0
Porcentagem da falha óssea, %	9,7	6,0	10,7	7,8
Medidas do glenoid track				
Intervalo de Hill-Sachs, mm	15,3	4,7	14,7	5,6
<i>Glenoid track</i> absoluto, mm	4,1	5,2	4,8	5,2

Abreviaturas: DP, desvio padrão; IQR, interquartil.

Tabela 3 Pontuação de Rowe para avaliações categóricas de perda óssea para pacientes em geral

	N	Escore de ROWE				Valor de P
		Média	DP	Mediana	IQR	
Perda óssea da cavidade glenoidal						
≤ 13,5%	74	84,2	18,7	95,0	20,0	0,704
> 13,5%	28	85,0	19,6	92,5	25,0	
Glenoid track						
On track	86	84,9	18,6	95,0	25,0	0,566
Off track	16	81,9	20,5	85,0	19,0	

Abreviaturas: DP, desvio padrão; IQR, interquartil.

Tabela 4 Sensibilidade, especificidade, valores preditivos positivos e negativos para perda óssea subcrítica da cavidade glenoidal e *glenoid track* em relação à recidiva

	Sensibilidade	Especificidade	Valor preditivo positivo	Valor preditivo negativo
Perda óssea subcrítica da cavidade glenoidal	50 (15,7–84,3)	74,4 (64,4–82,9)	14,3 (7,1–26,6)	94,6 (89,7–97,3)
<i>Glenoid track</i>	37,5 (8,5–75,5)	86,2 (77,5–92,4)	18,8 (7,6–39,2)	94,2 (90,4–96,5)

*Os dados contínuos são apresentados como médias com intervalo de confiança de 95% entre parênteses.

no grupo com recidiva com lesão *off-track*, em comparação a 13 pacientes (13,8%) no grupo sem recidiva, sem diferença estatisticamente significativa ($p = 0,109$).

Com relação à falha do tratamento, tiveram recidiva da luxação 3 dos 16 pacientes com lesão *off-track* (18,7%) e 5 dos 86 pacientes com lesões *on-track* (5,8%). O valor preditivo positivo para um paciente com uma lesão *off-track* com recidiva foi de 18,8%, e o valor preditivo negativo foi de 94,2% (→ **Tabela 4**). A pontuação na escala de Rowe foi menor no grupo *off-track*, sem diferença estatística significativa ($p = 0,566$).

Realizamos uma análise de subgrupo, dividindo os pacientes de acordo com os quartis em relação ao valor absoluto do *glenoid track*. Observamos que pacientes com valor absoluto de *glenoid track* menor ou igual a 1,5 mm tiveram piores resultados em relação à recidiva da luxação, sendo que houve 6 pacientes (75%) com recidiva contra 2 pacientes (25%) com valores acima de 1,5 mm ($p = 0,003$).

Não relacionamos os fatores associados intrínsecos aos pacientes (idade na primeira luxação e número de luxações) e às lesões (associação com lesões posteriores ou anterior superiores e número de âncoras no reparo da lesão) com a taxa de recidiva pois não se trata do objetivo do estudo.

Discussão

Como já ressaltado por Momaya e Tokish,¹⁰ o conceito de *glenoid track* é uma importante ferramenta de avaliação da instabilidade anterior do ombro com lesão bipolar, ou seja, perda óssea da borda anterior da cavidade glenoidal (lesão de Bankart ósseo) associada a fratura impacção posterior da cabeça umeral (lesão de Hill-sachs). O conceito ajuda na melhor escolha de tratamento para cada paciente, seja por

reparo artroscópico de Bankart isolado^{22,23} ou em associação ao procedimento de remplissage^{24,25} ou pelo uso da técnica de bloqueio ósseo de Bristow-Latarjet.^{26–28}

Poucos estudos avaliaram a influência do conceito de *glenoid track* no risco de recidiva e nas escalas clínicas, realizando sua validação clínica. Shaha et al.¹⁴ avaliaram 57 pacientes submetidos ao reparo artroscópico de Bankart, e realizaram a avaliação por RM, de forma semelhante à utilizada em nosso estudo. Observaram alta recidiva em pacientes com lesões *off-track* (60%) contra pacientes com lesões *on-track* (4%), com melhores valores preditivos positivos quando comparados à avaliação isolada da lesão da cavidade glenoidal. Em uma subanálise de pacientes com lesões bipolares (30 casos), os autores relatam valores ainda maiores de recidiva em pacientes com lesões *off-track* (86%). Locher et al.,¹⁵ em um estudo retrospectivo com 100 pacientes, demonstraram que 33% dos pacientes com lesões *off-track* apresentaram recidiva, contra 6% daqueles com lesões *on-track*.

Os valores preditivos positivo e negativo são importantes indicadores sobre a efetividade do *glenoid track* e da lesão óssea subcrítica na tomada de decisão quanto ao tratamento cirúrgico. O valor preditivo positivo mostra a probabilidade de um caso com lesão *off-track* ou com lesão óssea subcrítica operados por artroscopia apresentarem recidiva. O valor preditivo negativo, por sua vez, mostra a probabilidade de um caso com lesão *on-track* ou sem lesão óssea subcrítica operados por artroscopia de não apresentarem esta complicação. Desse modo, conseguimos demonstrar altos valores preditivos negativos tanto para as lesões ósseas subcríticas da cavidade glenoidal (> 13,5%) quanto para as lesões *off-track*, com valores de 94,6% e 94,2%, respectivamente. Shaha et al.¹⁴ e Locher et al.¹⁵ também demonstraram achados

semelhantes para lesões *off-track*, com valores preditivos negativos de 92% e 94%, respectivamente. No entanto, os autores não avaliaram a lesão óssea subcrítica da cavidade glenoidal. Nossos achados, portanto, demonstram que para pacientes com lesões *on-track* e aqueles com lesões glenoidais menores que 13,5%, o risco de recidiva com reparo artroscópico é baixo. Os resultados na escala de Rowe não foram estatisticamente diferentes para lesões *off-track* e perda óssea subcrítica da cavidade glenoidal, em contraste com os achados de Shaha et al.¹⁴

Podemos apresentar algumas críticas ao método do *glenoid track*. Os resultados desta avaliação são categóricos, *on-track* e *off-track*, o que simplifica a tomada de decisão entre o reparo artroscópico de Bankart, associado ou não ao procedimento de remplissage, e a cirurgia de Latarjet.³ Porém, esses resultados não valorizam a grande variedade de lesões ósseas, fato que pode dificultar a tomada de decisão em situações limítrofes, pois não permite avaliação direta da extensão das lesões ósseas. Devemos ressaltar que outros fatores intrínsecos ao paciente e à lesão, tais como idade no momento da primeira luxação e no momento do tratamento cirúrgico; tipo de esporte e nível esportivo; e posição e extensão da lesão de Hill-Sachs, têm influência relevante na avaliação individualizada de cada caso para a tomada da decisão cirúrgica.

Shaha et al.¹⁴ demonstraram que lesões “quase *off-track*”, ou seja, aquelas com diferença entre o *glenoid track* e o intervalo de Hill-Sachs (valor absoluto do *glenoid track*) inferior a 2 mm, apresentaram resultados piores pela escala de *Western Ontario Shoulder Instability* (WOSI) quando comparadas a lesões “mais *on-track*”. Pudemos demonstrar uma grande variabilidade dos valores absolutos desta diferença, que apresentou média de 4,1 mm ($\pm 5,2$), mas com variação de -11,5 a 22 mm. Em uma análise de subgrupo do valor absoluto do *glenoid track* de menos de 1,5 mm, detectamos uma maior diferença entre os grupos, incluindo 6 (75%) dos pacientes com instabilidade recidivante.

Outra crítica é que a confiabilidade das medidas do *glenoid track* não é alta, principalmente pela dificuldade de localização da inserção do infraespinhal, seja na RM ou na tomografia computadorizada (TC) 3D, conforme descrito originalmente. Schneider et al.²⁹ demonstraram, por meio de TCs, que o coeficiente de variabilidade para a lesão de Hill-Sachs pode chegar a 19,2%, em comparação com menos de 4% para a perda óssea da cavidade glenoidal. Eles também demonstraram um baixo nível de confiabilidade interobservador em relação à classificação em *on-track* ou *off-track* (72%).

Se considerarmos que as variações de medição entre 1,5 e 2 mm são comuns e que podem alterar os resultados da categorização entre *on-track* e *off-track*, e também a previsibilidade de recidiva da instabilidade, como mostrado em nossa análise de subgrupo, consideramos ser essencial o uso do valor do *glenoid track* absoluto na tomada de decisão, especialmente em casos limítrofes. Assim como o percentual da perda óssea da cavidade glenoidal é utilizado rotineiramente, o uso do valor absoluto do *glenoid track* poderia ser descrito em estudos sobre o assunto, e assim como laudos de exames de imagem.

Nosso estudo tem algumas limitações. Utilizamos a RM para a aferição do *glenoid track*; contudo, não há na literatura validação para o uso de tal medida nesse tipo de exame de imagem, visto que foi desenvolvido para o uso em TC; vale ressaltar que Bottoni et al.,³⁰ em 2021, fizeram uso de RM da mesma forma que nós. Foi realizada a análise das imagens por apenas um médico ortopedista em um único período. Embora isso padronize as medidas, avaliações por um número maior de avaliadores e com maior número de rodadas de avaliações, obtendo as concordâncias intra e interobservador da mensuração das medidas das lesões ósseas, aumentariam a confiabilidade dos dados obtidos e, conforme demonstrado por Schneider et al.²⁹, a avaliação de Hill-Sachs provavelmente é menos confiável do que a avaliação da perda óssea da cavidade glenoidal. Em um futuro estudo, pretendemos avaliar a concordância das medidas das lesões ósseas, em uma casuística ampliada. Uma amostra maior de casos de recidiva seria benéfica para apoiar a validade externa e para realizar uma análise de regressão multivariada que incluísse outras variáveis intrínsecas ao paciente, a lesão e a cirurgia na busca de fatores prognósticos para o tratamento artroscópico da luxação anterior. O conceito de lesão subcrítica foi apresentado por Shaha,¹⁶ em 2015, com uma população de militares; nossa amostra incluiu pacientes civis, e apenas 33% dos pacientes eram praticantes de atividades esportivas, fato que pode explicar os resultados discordantes e ter diminuído a sensibilidade dos métodos de imagem para detecção de recidiva. Entretanto, ambas as populações são semelhantes, sendo compostas principalmente por indivíduos jovens e do sexo masculino.

Conclusão

Lesão de Hill-Sachs *off-track* e perda óssea da cavidade glenoidal maior que a subcrítica (13,5% do diâmetro antero-posterior) não apresentam relação clínica significativa com a taxa de recidiva e a pontuação na escala de Rowe, apesar de possuírem alto valor preditivo negativo.

Financial support

There was no financial support from public, commercial, or non-profit sources.

Conflito de Interesses

Os autores declaram não haver conflito de interesses.

Referências

- 1 Handoll HHG, Almaiyah MA, Rangan A. Surgical versus non-surgical treatment for acute anterior shoulder dislocation. *Cochrane Database Syst Rev* 2004;(01):CD004325
- 2 Balg F, Boileau P. The instability severity index score. A simple pre-operative score to select patients for arthroscopic or open shoulder stabilisation. *J Bone Joint Surg Br* 2007;89(11):1470-1477
- 3 Di Giacomo G, Itoi E, Burkhart SS. Evolving concept of bipolar bone loss and the Hill-Sachs lesion: from “engaging/non-engaging” lesion to “on-track/off-track” lesion. *Arthroscopy* 2014;30(01):90-98

- 4 Phadnis J, Arnold C, Elmorsy A, Flannery M. Utility of the Instability Severity Index Score in Predicting Failure After Arthroscopic Anterior Stabilization of the Shoulder. *Am J Sports Med* 2015;43(08):1983–1988
- 5 Ferreira Neto AA, Camanho GL, Felix AM, et al. Tratamento artroscópico da instabilidade anterior do ombro: estudo retrospectivo de 159 casos. *Acta Ortop Bras* 2011;19(01):41–44
- 6 Burkhart SS, De Beer JF. Traumatic glenohumeral bone defects and their relationship to failure of arthroscopic Bankart repairs: significance of the inverted-pear glenoid and the humeral engaging Hill-Sachs lesion. *Arthroscopy* 2000;16(07):677–694
- 7 Yamamoto N, Itoi E, Abe H, et al. Contact between the glenoid and the humeral head in abduction, external rotation, and horizontal extension: a new concept of glenoid track. *J Shoulder Elbow Surg* 2007;16(05):649–656
- 8 Pécora JOR, Neves Junior AT, Roesler CRM, et al. Glenoid track evaluation by a validated finite-element shoulder numerical model. *Orthop Traumatol Surg Res* 2020;106(04):735–742
- 9 Yamamoto N, Kawakami J, Nagamoto H, Shiota Y, Itoi E. The relationship between the glenoid track and the range of shoulder motion: A cadaver study. *Orthop Traumatol Surg Res* 2018;104(06):793–796
- 10 Momaya AM, Tokish JM. Applying the Glenoid Track Concept in the Management of Patients with Anterior Shoulder Instability. *Curr Rev Musculoskelet Med* 2017;10(04):463–468
- 11 Gulati A, Dessouky R, Wadhwa V, Sanders D, Chhabra A. New concepts of radiologic preoperative evaluation of anterior shoulder instability: on-track and off-track lesions. *Acta Radiol* 2018;59(08):966–972
- 12 Ho A, Kurdziel MD, Koueiter DM, Wiater JM. Three-dimensional computed tomography measurement accuracy of varying Hill-Sachs lesion size. *J Shoulder Elbow Surg* 2018;27(02):350–356
- 13 Burns DM, Chahal J, Shahrokhi S, et al. Diagnosis of Engaging Bipolar Bone Defects in the Shoulder Using 2-Dimensional Computed Tomography: A Cadaveric Study. *Am J Sports Med* 2016;44(11):2771–2777
- 14 Shaha JS, Cook JB, Rowles DJ, Bottoni CR, Shaha SH, Tokish JM. Clinical Validation of the Glenoid Track Concept in Anterior Glenohumeral Instability. *J Bone Joint Surg Am* 2016;98(22):1918–1923
- 15 Locher J, Wilken F, Beitzel K, et al. Hill-Sachs Off-track Lesions as Risk Factor for Recurrence of Instability After Arthroscopic Bankart Repair. *Arthroscopy* 2016;32(10):1993–1999
- 16 Shaha JS, Cook JB, Song DJ, et al. Redefining “Critical” Bone Loss in Shoulder Instability: Functional Outcomes Worsen With “Subcritical” Bone Loss. *Am J Sports Med* 2015;43(07):1719–1725
- 17 Rowe CR, Patel D, Southmayd WW. The Bankart procedure: a long-term end-result study. *J Bone Joint Surg Am* 1978;60(01):1–16
- 18 Assunção JH, Gracitelli ME, Borgo GD, Malavolta EA, Bordalo-Rodrigues M, Ferreira Neto AA. Tomographic evaluation of Hill-Sachs lesions: is there a correlation between different methods of measurement? *Acta Radiol* 2017;58(01):77–83
- 19 Miyazaki AN, Silva LA, Santos PD, Sella GDV, Nagaya LH, Checchia SL. Hill-Sachs lesion measurement with tridimensional models in anterior shoulder instability. *Rev Bras Ortop* 2018;53(03):357–363
- 20 Chuang TY, Adams CR, Burkhart SS. Use of preoperative three-dimensional computed tomography to quantify glenoid bone loss in shoulder instability. *Arthroscopy* 2008;24(04):376–382
- 21 Itoi E, Lee SB, Amrami KK, Wenger DE, An KN. Quantitative assessment of classic anteroinferior bony Bankart lesions by radiography and computed tomography. *Am J Sports Med* 2003;31(01):112–118
- 22 Godinho GG, Freitas JMA, França FdeO, de Lago E Santos FM, Aragão AA, Barros MK. Bankart arthroscopic procedure: comparative study on use of double or single-thread anchors after a 2-year follow-up. *Rev Bras Ortop* 2014;50(01):94–99
- 23 de Almeida Filho IA, de Castro Veado MA, Fim M, da Silva Corrêa LV, de Carvalho Junior AE. Functional assessment of arthroscopic repair for recurrent anterior shoulder instability. *Rev Bras Ortop* 2015;47(02):214–221
- 24 França FO, Godinho AC, Carneiro Leal DPC, Mantovani MM, Frazão RR, Mariz RF. Clinical and Image Outcomes of the Hill-Sachs Injury Approach by the Remplissage Technique on the Anterior Shoulder Instability. *Rev Bras Ortop (Sao Paulo)* 2019;54(01):13–19
- 25 Gracitelli MEC, Helito CP, Malavolta EA, et al. Results from filling “Remplissage” arthroscopic technique for recurrent anterior shoulder dislocation. *Rev Bras Ortop* 2015;46(06):684–690
- 26 Ikemoto RY, Murachovisky J, Nascimento LGP, et al. Results from Latarjet Surgery for treating traumatic anterior shoulder instability associated with bone erosion in the glenoid cavity, after minimum follow-up of one year. *Rev Bras Ortop* 2015;46(05):553–560
- 27 Ferreira AA, Malavolta EA, Gracitelli MEC, et al. Treatment of recurrent anterior shoulder dislocation with Bristow-Latarjet procedure. *Acta Ortop Bras* 2021;29(01):39–44
- 28 da Silva LA, da Costa Lima ÁG, Kautsky RM, Santos PD, do Val Sella G, Checchia SL. Evaluation of the results and complications of the Latarjet procedure for recurrent anterior dislocation of the shoulder. *Rev Bras Ortop* 2015;50(06):652–659
- 29 Schneider AK, Hoy GA, Ek ET, et al. Interobserver and intraobserver variability of glenoid track measurements. *J Shoulder Elbow Surg* 2017;26(04):573–579
- 30 Bottoni CR, Johnson JD, Zhou L, et al. Arthroscopic Versus Open Anterior Shoulder Stabilization: A Prospective Randomized Clinical Trial With 15-Year Follow-up With an Assessment of the Glenoid Being “On-Track” and “Off-Track” as a Predictor of Failure. *Am J Sports Med* 2021;49(08):1999–2005