



Resultados da curetagem estendida com e sem aloenxerto ósseo para tumores de células gigantes de grau II no joelho. Um estudo comparativo retrospectivo

Outcomes of Extended Curettage with and without Bone Allograft for Grade II Giant Cell Tumors around the Knee. A Retrospective Comparative Study

Badaruddin Sahito¹  Sheikh Muhammad Ebad Ali¹  Bushra Majid¹  Muhammad Soughat Katto¹ 
Asif Jatoi¹  Syed Jahanzeb¹ 

¹ Department of Orthopedics, Dr Ruth KM Pfau Civil Hospital Karachi, Paquistão

Endereço para correspondência Sheikh Muhammad Ebad Ali, Medical Officer, Dr Ruth KM Pfau, Civil Hospital Karachi, Orthopedics Surgery Baba e Urdu Road, Saddar, Karachi 74400, Paquistão (e-mail: sheikh.muhammadebadali14@dmc.duhs.edu.pk).

Rev Bras Ortop 2023;58(1):141–148.

Resumo

Objetivo Este é o primeiro estudo a estabelecer a utilidade da curetagem estendida com ou sem enxerto ósseo em tumores de células gigantes (TCGs) de grau II na articulação do joelho com o objetivo de explorar os resultados funcionais pós-operatórios.

Métodos Revisamos retrospectivamente 25 casos de TCGs de grau II de Campanacci submetidos a curetagem estendida entre janeiro de 2014 e dezembro de 2019. Os participantes foram divididos em 2 grupos: um grupo de 12 pacientes foi submetido a curetagem estendida com aloenxerto ósseo e cimento ósseo, enquanto o outro grupo, com 13 pacientes, foi submetido a curetagem estendida apenas com cimento ósseo. A qualidade de vida foi avaliada pela Pontuação Revista da Musculoskeletal Tumor Society (MTS, na sigla em inglês) e pela Pontuação da Knee Society (KS, na sigla em inglês), enquanto as taxas de recidiva e complicações foram avaliadas em cada coorte na última consulta de acompanhamento. O teste de Fisher e os testes t de duas amostras foram usados para comparação de resultados categóricos e contínuos, respectivamente

Palavras-chave

- ▶ tumores de células gigantes
- ▶ enxerto ósseo
- ▶ cimento ósseo
- ▶ curetagem estendida
- ▶ joelho/cirurgia

Trabalho desenvolvido no Departamento de Ortopedia Dr Ruth KM Pfau, Civil Hospital, Karachi, Paquistão.

recebido
12 de Agosto de 2021
aceito
22 de Novembro de 2021
article Publicado on-line
Abril 25, 2022

DOI <https://doi.org/10.1055/s-0042-1742603>.
ISSN 0102-3616.

© 2022. Sociedade Brasileira de Ortopedia e Traumatologia. All rights reserved.

This is an open access article published by Thieme under the terms of the Creative Commons Attribution-NonDerivative-NonCommercial-License, permitting copying and reproduction so long as the original work is given appropriate credit. Contents may not be used for commercial purposes, or adapted, remixed, transformed or built upon. (<https://creativecommons.org/licenses/by-nc-nd/4.0/>)

Thieme Revinter Publicações Ltda., Rua do Matoso 170, Rio de Janeiro, RJ, CEP 20270-135, Brazil

Resultados A média de idade dos pacientes foi de 28,09 (7,44) anos; 10 (40%) pacientes eram do sexo masculino e 15 (60%) pacientes eram do sexo feminino. O fêmur distal e a tibia proximal foram acometidos em 13 (52%) e 12 (48%) dos pacientes, respectivamente. Não houve diferença significativa na pontuação revista da MTS (25,75 versus 27,41; $p = 0,178$), na pontuação da KS (78,67 versus 81,46; $p = 0,33$) e nas taxas de recidiva (0 versus 0%; $p = 1$) e complicações (25 versus 7,69%; $p = 0,21$).

Conclusões A curetagem estendida com ou sem aloenxerto ósseo tem resultados funcionais semelhantes em pacientes com TCGs de grau II no joelho, sem qualquer diferença importante na incidência de recidivas e complicações. No entanto, a conveniência cirúrgica e o custo-benefício podem favorecer a utilização apenas de cimento ósseo, enquanto a prevenção da osteoartrite em longo prazo precisa ser investigada para favorecer o enxerto ósseo.

Abstract

Objective This is the first study to establish the utility of extended curettage with or without bone allograft for Grade II giant cell tumors GCTs around the knee joint with the aim of exploring postoperative functional outcomes.

Methods We retrospectively reviewed 25 cases of Campanacci grade II GCTs undergoing extended curettage between January 2014 and December 2019. The participants were divided into two groups: one group of 12 patients underwent extended curettage with bone allograft and bone cement, while the other group of 13 patients underwent extended curettage with bone cement only. Quality of life was assessed by the Revised Musculoskeletal Tumor Society Score and by the Knee score of the Knee Society; recurrence and complications were assessed for each cohort at the last follow-up. The Fisher test and two-sample t-tests were used to compare the categorical and continuous outcomes, respectively.

Results The mean age was 28.09 (7.44) years old, with 10 (40%) males and 15 females (60%). The distal femur and the proximal tibia were involved in 13 (52%) and in 12 (48%) patients, respectively. There was no significant difference in the musculoskeletal tumor society score (25.75 versus 27.41; $p = 0.178$), in the knee society score (78.67 versus 81.46; $p = 0.33$), recurrence (0 versus 0%; $p = 1$), and complications (25 versus 7.69%; $p = 0.21$).

Conclusions Extended curettage with or without bone allograft have similar functional outcomes for the knee without any major difference in the incidence of recurrence and of complications for Grade II GCTs. However, surgical convenience and cost-effectiveness might favor the bone cement only, while long-term osteoarthritis prevention needs to be investigated to favor bone allograft.

Keywords

- ▶ giant cell tumors
- ▶ bone grafting
- ▶ bone cementing
- ▶ extended curettage
- ▶ knee/surgery

Introdução

O tumor de células gigantes (TCG) do osso é um tumor ósseo primário benigno. No entanto, é altamente agressivo e raramente metastatiza.¹ O joelho é o principal local acometido por este tumor, que geralmente se manifesta na terceira e quarta década de vida, com ligeira preponderância feminina.² Em radiografias simples, o TCG tem uma aparência cística expansiva radiotransparente característica em regiões epifisárias ou metafísicas. Uma classificação radiológica do TCG foi descrita por Campanacci et al.³ Histologicamente, o TCG é diagnosticado pela presença de células gigantes multinucleadas derivadas da ativação do ligante do receptor do fator nuclear ativador K-B (RANKL, do inglês *receptor*

activator nuclear factor K-B ligand). É normalmente acompanhado por dor, aumento de volume, massa ou incapacidade de sustentação de peso.

O TGC é um desafio terapêutico devido aos resultados variáveis, com necessidade de acompanhamentos mais longos e cirurgias de revisão. Os TCGs de grau III são tratados com ressecção de margem ampla e reconstrução.⁴ No entanto, não há consenso em relação ao método ideal de tratamento do TCG de grau I e II, o que pode gerar discrepâncias nos planos terapêuticos entre os cirurgiões.⁵ Curetagem, excisão ampla e denosumabe têm sido comumente empregados no tratamento do TCG de grau I e II.² A curetagem estendida ainda é a opção preferida para tratamento de TCGs de grau I e II devido à menor morbidade pós-

operatória, boa relação custo-benefício e conveniência cirúrgica.

A extensa curetagem realizada para tratamento do TCG faz com que o grande defeito ósseo continue a ser motivo de preocupação entre os cirurgiões. Há uma diferença de opinião em relação ao uso de cimento ósseo acompanhado ou não por aloenxerto ósseo para preenchimento do defeito após a curetagem e obtenção de resultados melhores. Vários estudos compararam os diferentes métodos usados para o tratamento e reconstrução do defeito, também visando minimizar a incidência de recidivas e metástase.⁶ Muitos estudos avaliaram os resultados do tratamento de TCGs em rádio, úmero e metacarpos com aloenxertos ósseos, mas artigos semelhantes referentes ao TCG em joelho raramente são publicados.^{7,8} Em nossa revisão da literatura, Saibaba et al.⁹ mostraram o uso de aloenxerto ósseo para TCG no joelho, mas seu estudo era de braço único e também incluía TCGs de grau III; outro estudo, de Datta et al.,¹⁰ combinou o aloenxerto com artrodese. Até onde sabemos, este é o primeiro estudo a estabelecer a utilidade da curetagem estendida com ou sem aloenxerto ósseo para tratamento de TCG de grau II no joelho com o objetivo de explorar os resultados pós-operatórios.

Materiais e Métodos

Delineamento Experimental

Revisamos retrospectivamente os prontuários do Departamento de Cirurgia Ortopédica de um hospital terciário referentes a pacientes tratados entre janeiro de 2014 e dezembro de 2019. Os dados incluíam nome e idade do paciente, diagnóstico com radiografias e laudos de biópsia, osso acometido, tratamento, condição na última consulta de acompanhamento e informações para contato. Seguindo a Declaração de Helsinque, o segundo autor contactou cada paciente de forma individual para assinatura do termo de consentimento livre e esclarecido antes do processamento dos prontuários.

Crítérios de Inclusão e Exclusão

Incluímos pacientes com diagnóstico de TCG de grau II de Campanacci na articulação do joelho, do fêmur distal à

tíbia proximal, comprovado por biópsia e submetido a curetagem estendida. A população de estudo foi estratificada em duas coortes de acordo com o uso de aloenxerto ósseo. Todos os pacientes submetidos à curetagem estendida e que não receberam aloenxerto ósseo, mas apenas cimento ósseo, compuseram o grupo de “sem aloenxerto ósseo”, enquanto todos os pacientes que foram tratados por curetagem estendida e receberam aloenxerto ósseo com cimento ósseo foram incluídos no grupo de “aloenxerto ósseo”. Pacientes com esqueleto imaturo ou sem idade informada nos prontuários foram excluídos. Também excluímos os pacientes com TCG maligno primário e secundário, perda ao acompanhamento antes de 24 meses, TCG grau I ou III e recidiva de qualquer tumor de células gigantes após a curetagem.

População do Estudo

Analizamos retrospectivamente 70 pacientes com TCG dentre os prontuários do hospital. Destes 70 pacientes, 25 preencheram os critérios de inclusão e exclusão. A média de idade foi de 28,09 (7,44) anos; 10 (40%) pacientes eram do sexo masculino e 15 (60%) do sexo feminino. O fêmur distal e a tíbia proximal foram acometidos em 13 (52%) e 12 (48%) casos, respectivamente. A duração média do acompanhamento foi de 3,1 (1,7) anos, variando de 2 a 5 anos. A **Tabela 1** compara os grupos. Os detalhes do acompanhamento foram documentados em gráficos de progresso das radiografias de cada paciente. O reaparecimento de sinais e sintomas clínicos e radiográficos de TCG também foi documentado. O laudo histopatológico da biópsia foi revisto na primeira consulta de acompanhamento.

Técnica Cirúrgica

Após consentimento e aconselhamento, uma incisão medial ou lateral foi realizada sob medidas assépticas de acordo com a localização do tumor. Uma janela cortical foi preparada ao redor do TCG para curetagem. A seguir, uma broca foi usada para remoção do tecido tumoral remanescente e nivelamento da superfície. Com a superfície lisa e livre da neoplasia, uma cauterização removeu partículas microtumoriais. O local foi então lavado com peróxido de hidrogênio e soro fisiológico antes da avaliação da cartilagem articular e do

Tabela 1 Características basais para comparação de grupos com e sem aloenxerto ósseo

	Com enxerto ósseo	Sem enxerto ósseo	valor-p
Número de pacientes (n)	12 (48%)	13 (52%)	–
Idade média**	27,67 (5,43)	28,15 (5,08)	0,81
Gênero*	5:7 (41,67%: 58,33%)	5 :8 (38,46%: 61,53%)	0,87
Osso acometido*			
Fêmur Distal	6 (50%)	7 (53,85%)	0,88
Tíbia Proximal	6 (50%)	6 (46,15%)	0,88
Acompanhamento em anos**	2,2 (1,8)	3,5 (3,2)	0,23

**Média (desvio padrão)

*Frequência (porcentagem)

Intervalo de acompanhamento: 2 a 5 anos

osso subcondral remanescente. Em pacientes sem osso subcondral após uma extensa curetagem, retiramos lascas de aloenxerto da cabeça do fêmur e as impactamos na parte subcondral. Parafusos de titânio de 7,3 mm, placa bloqueada em T ou placa bloqueada do fêmur distal foram usados junto com o cimento ósseo para aumento do construto. Estes pacientes foram alocados no grupo de enxerto ósseo. Pacientes com osso subcondral suficiente foram tratados com curetagem estendida e cimento ósseo, além de parafusos ou placa. Estes pacientes foram estratificados no grupo sem aloenxerto ósseo. A ferida foi fechada em planos. A técnica é mostrada na **Fig. 1**.

O movimento precoce do joelho foi encorajado no pós-operatório e a sustentação de peso foi retomada assim que tolerada pelos pacientes. As suturas foram removidas após 2 semanas e os pacientes foram acompanhados a cada 15 dias por 3 meses, depois uma vez ao mês por 6 meses, a cada 3 meses por 2 anos e, então, a duas vezes ao ano. Os movimentos do joelho foram avaliados e documentados em gráficos de acompanhamento a cada consulta.

Análise Comparativa dos Desfechos

Nosso desfecho primário foi o resultado funcional pós-operatório do joelho tratado na última consulta de acompanhamento, realizada 2 a 5 anos após o procedimento. O resultado funcional foi determinado pela pontuação da Knee Society (KS, na sigla em inglês), na qual 0 a 25 pontos indicam resultado ruim; 26 a 50, resultado moderado; 51 a 75, resultado bom; e 76 a 100, resultado excelente. A pontuação revista da Musculoskeletal Tumor Society (MTS, na sigla em inglês) para membros inferiores também foi empregada, na qual 0 a 7 pontos indicam resultado ruim; 8 a 14, regular; 15 a 22, bom; e acima de 22, excelente. Os desfechos secundários foram a incidência de recidivas e complicações, inclusive infecções de feridas, infecções profundas, fraturas pós-operatórias e artrite precoce.

Análise Estatística

Todas as estatísticas descritivas foram representadas como médias e desvios padrão (DPs) para variáveis contínuas. Variáveis categóricas foram apresentadas como frequências e porcentagens. As características basais e os resultados dos dois grupos foram comparadas com o teste t de amostra independente (variáveis contínuas) ou com o teste exato de Fisher (duas variáveis categóricas) com um intervalo de confiança (IC) de 95% devido ao pequeno tamanho estatístico da amostra.¹¹ Os dados foram analisados com o software IBM SPSS Statistics for Windows versão 22.0 (IBM Corp., Armonk, NY, Estados Unidos) e o software XLSTAT. Todas as características basais são variáveis categóricas, exceto a idade, que é uma variável contínua. A pontuação da KS e a pontuação da MTS também são variáveis contínuas, enquanto a incidência de recidiva e complicações são variáveis categóricas.

Resultados

Como mostra a **Tabela 1**, não houve diferença estatística entre os grupos com ou sem aloenxerto ósseo em termos de

idade (27,67 [5,43] *versus* 28,15 [5,08]; $p = 0,81$), gênero [5:7 (41,67%:58,33%) *versus* 5:8 (38,46%:61,53%), $p = 0,87$], acometimento do fêmur distal (6 [50%] *versus* 7 [53,85%]; $p = 0,88$) ou tíbia proximal (6 [50%] *versus* 6 (46,15%); $p = 0,88$) e acompanhamento médio (2,2 [1,8] *versus* 3,5 [3,2]; $p = 0,23$).

Pontuação Revista da Musculoskeletal Tumor Society

De acordo com a pontuação revista da MTS, não houve diferença estatisticamente significativa entre o grupo com ou sem aloenxerto ósseo (26,25 *versus* 26,15; $p = 0,93$). No grupo que recebeu o enxerto ósseo, dois pacientes relataram funções intermediárias, enquanto três pacientes usavam suporte intermediário. Todos os pacientes deambulavam sem limitações, à exceção de um, que apresentava limitação intermediária ao caminhar em áreas inclinadas. No grupo que não recebeu enxerto ósseo, um paciente apresentava funções intermediárias e três pacientes usavam suportes intermediários. No entanto, seis pacientes tinham limitações intermediárias à caminhada. Nenhum dos pacientes, independentemente do grupo, relatou dor ou problemas de marcha e todos ficaram satisfeitos com os resultados cirúrgicos.

Pontuação da Knee Society

O grupo que não recebeu o aloenxerto ósseo apresentou resultados ligeiramente melhores em comparação ao grupo com aloenxerto ósseo. No entanto, a diferença não foi estatisticamente significativa (78,67 *versus* 81,46; $p = 0,33$). Todos os pacientes de ambos os grupos apresentaram estabilidade anteroposterior e mediolateral < 5 e nenhuma deformidade em varo ou valgo foi observada. Uma faixa semelhante de flexão, entre 100° e 125° e lag de extensão entre 0° e 10° também estava presente em ambos os grupos. Dois pacientes no grupo de aloenxerto ósseo apresentaram contratura de 20°, enquanto 2 pacientes tiveram contratura de 9°. Apenas 1 paciente do grupo sem aloenxerto ósseo apresentou contratura de 20°.

Recidiva

Não houve recidiva pós-operatória em nenhum grupo em 5 anos de acompanhamento (0 *versus* 0%; $p = 1$).

Complicações

A diferença nas taxas de complicações entre os grupos não foi estatisticamente significativa (3 [25%] *versus* 1 [7,69%]; $p = 0,21$). No entanto, 3 pacientes que receberam aloenxerto ósseo relataram infecções superficiais, enquanto apenas 1 paciente do grupo sem aloenxerto ósseo relatou infecções superficiais em 7 dias. Estes pacientes foram inicialmente tratados com antibióticos e curativos diários. Dos três, um paciente do grupo do aloenxerto ósseo não respondeu aos antibióticos e aos curativos diários e, portanto, foi submetido a uma nova cirurgia devido à extensão profunda da infecção. O sítio cirúrgico foi reexplorado e o cimento ósseo foi removido com lavados abundantes e reconstruído. Depois disso, a ferida foi fechada como de costume e acompanhada com cuidado (**Tabela 2** e **Fig. 2**).

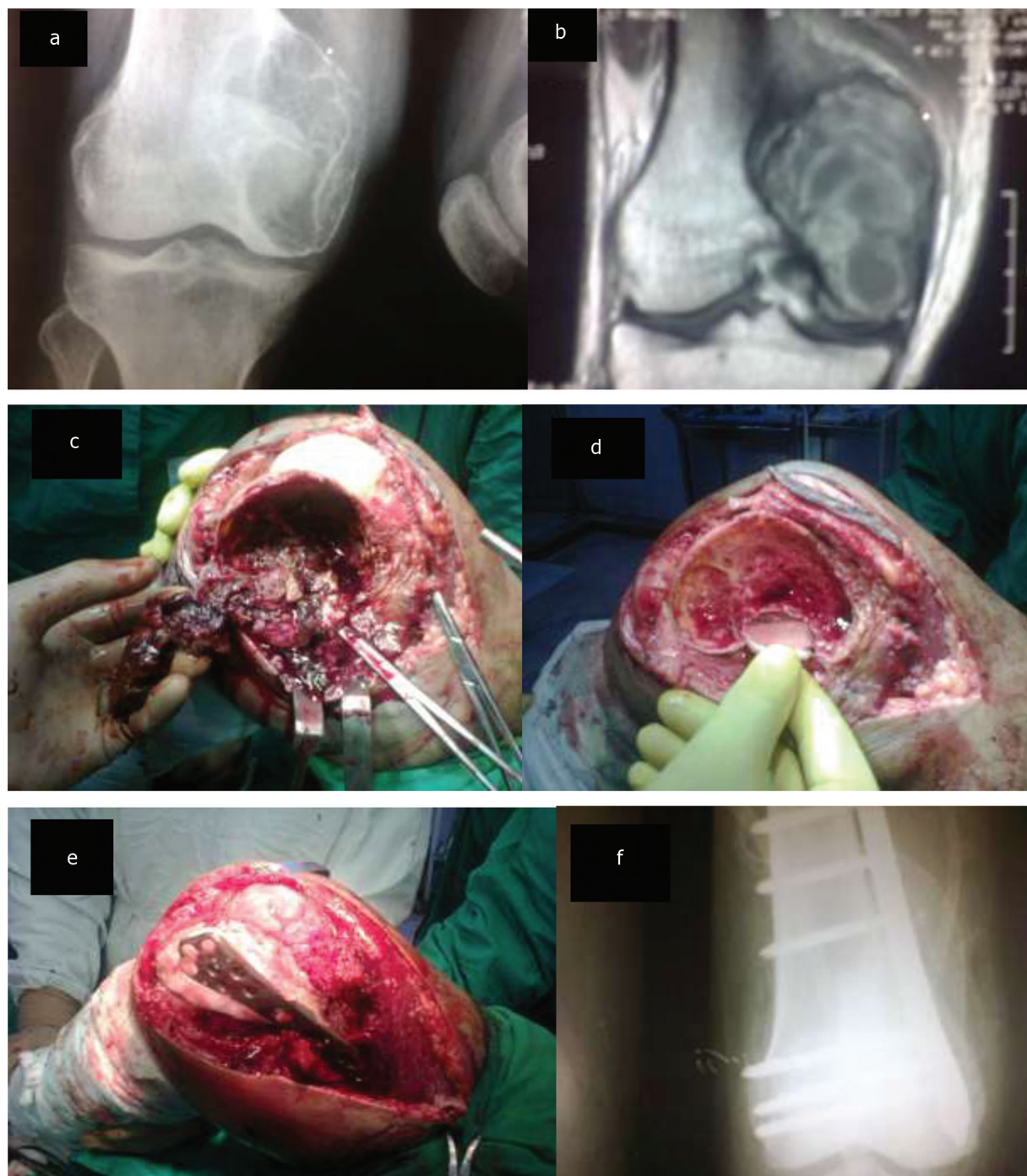


Fig. 1 Técnica cirúrgica para curetagem estendida do tumor de células gigantes no fêmur distal mostrando (a) radiografia pré-operatória, (b) ressonância magnética pré-operatória, (c) criação de janela óssea cortical e curetagem do conteúdo (d) após uso de broca e lavado com peróxido de hidrogênio e soro fisiológico, (e) radiografia após o preenchimento da cavidade com aloenxerto ósseo, cimento ósseo e fixação com LCP (f).

Discussão

A curetagem estendida tem sido usada no tratamento de TCG há muitos anos. No entanto, a reconstrução do defeito ósseo ainda é um assunto controverso. Diferentes estudos relataram a reconstrução do defeito ósseo com cimento ósseo e/ou enxertos ósseos. Hoje, a literatura carece de estudos comparativos de boa qualidade enfocando especificamente o TCG da articulação do joelho e definição do grau de Campanacci em seus critérios de inclusão. Nosso estudo

é a maior análise comparativa, com 25 participantes apenas com TCG de grau II divididos em 2 coortes. Excluímos os TCGs de grau I e III pois eles podem criar viés nos resultados devido às janelas de curetagem maiores e menores, respectivamente, e diminuir a reprodutibilidade dos resultados. Para superar a dificuldade estatística de um estudo de amostra limitada, usamos o teste exato de Fisher e o teste t de Student, que funciona bem em amostras menores.¹¹ Além disso, as coortes do estudo têm características basais quase idênticas.

Os resultados do nosso estudo não mostraram diferenças entre as pontuações da MTS nas duas coortes. Os dois grupos obtiveram excelentes resultados funcionais pós-operatórios. Nossos resultados são semelhantes aos de Greenberg et al.¹² e de Yu et al.¹³ que usaram cimento ósseo com bisfosfonato para preenchimento após curetagem e bifosfonatos orais,

Tabela 2 Comparação pós-operatória dos grupos com e sem enxerto ósseo

Desfechos	Com enxerto ósseo	Sem enxerto ósseo	valor-p
Pontuação revista da Musculoskeletal Tumor Society**	26,25 (2,17)	26,15 (2,48)	0,92
Pontuação da Knee Society**	78,67 (6,02)	81,46 (7,67)	0,33
Recidiva*	0 (0%)	0 (0%)	1
Complicações			
Infecções de ferida*	3 (25%)	1 (7,69%)	0,21
Infecções profundas*	0 (0%)	0 (0%)	1
Osteoartrite precoce*	0 (0%)	0 (0%)	1

**Média (desvio padrão)

*Frequência (porcentagem)

respectivamente. Da mesma forma, a curetagem com cimento ósseo foi eficaz em muitos outros estudos.^{14,15} Em nossa revisão de literatura, encontramos alguns estudos nos quais o enxerto ósseo foi associado ao cimento ósseo no tratamento de TCG, com excelentes funções pós-operatórias.^{16,17} No entanto, estes estudos relacionados ao cimento ósseo e enxertos ósseos não são específicos para TCGs da articulação do joelho e incluíram lesões de graus I e III; um deles é o artigo de Song et al., que realizaram curetagem estendida com cimento ósseo para tratamento de TCG da articulação do joelho, mas incluíram somente lesões de grau III, enquanto Saibaba et al.⁹ incluíram TCGs de grau I, II e III.^{9,18} Outro estudo, de Gupta et al.,¹⁹ incluiu fraturas patológicas relacionadas ao TCG, mas os resultados continuaram excelentes. Portanto, há poucos dados sobre o uso de aloenxerto e/ou cimento no TCG de grau II da articulação do joelho.

Também utilizamos a pontuação da KS em nosso estudo como um método de cálculo de resultados estruturais e funcionais de uma maneira abrangente. As pontuações de ambos os grupos não mostraram nenhuma diferença estatisticamente significativa. No entanto, os resultados foram ligeiramente melhores no grupo que não recebeu aloenxerto ósseo devido à menor formação de contratura. A associação entre contratura e reabilitação tardia está bem estabelecida.²⁰ Os pacientes tratados com cimento ósseo

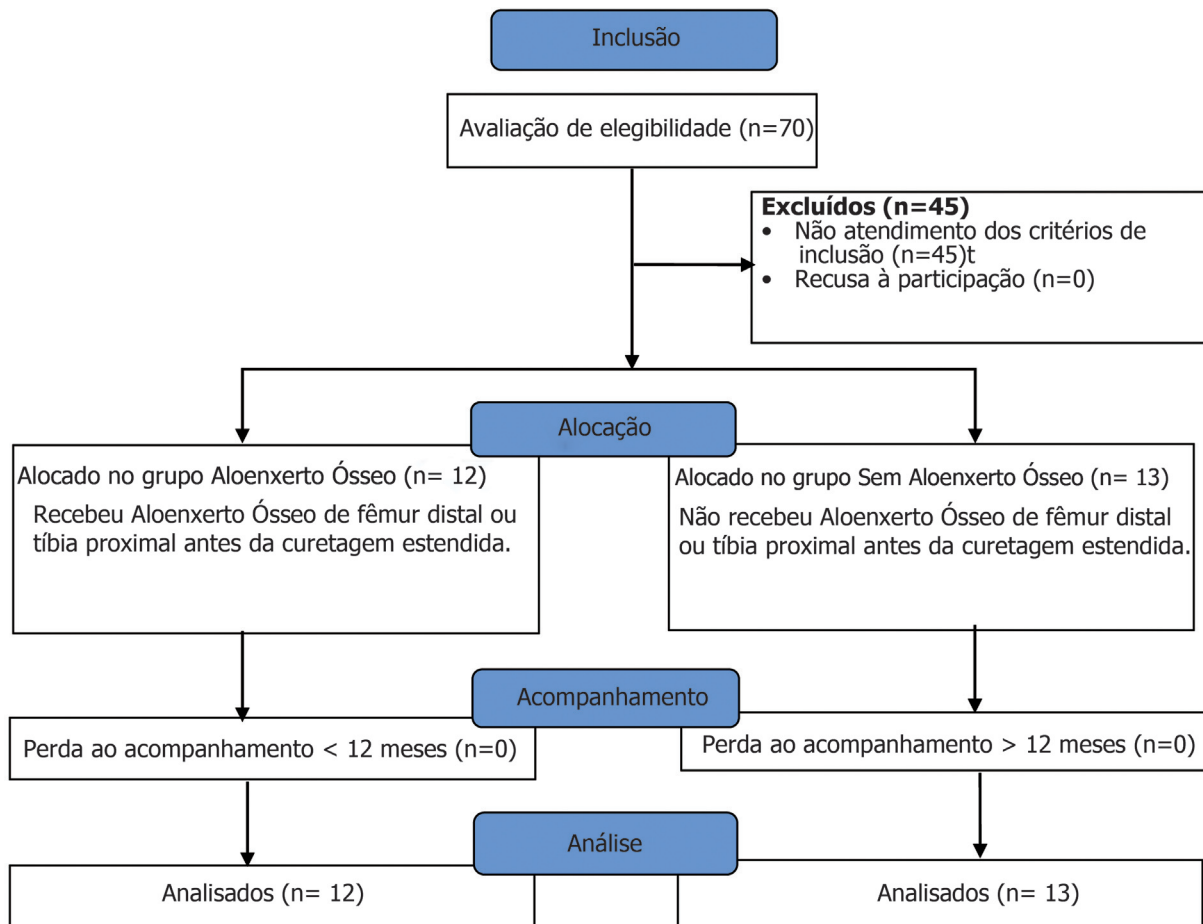


Fig. 2 Fluxograma para inclusão/exclusão de pacientes.

apresentaram recuperação pós-operatória precoce, o que reduz a incidência de contraturas.²¹ Durante a cirurgia, como não manipulamos as superfícies articulares, instabilidades mediolaterais ou anteroposteriores não foram observadas em nenhum paciente. Devido à dor, ao dano muscular e ao desenvolvimento de contratura, alguns pacientes de ambos os grupos relataram algum lag de extensão, o qual foi brando e tratado de forma conservadora. Até onde sabemos, nenhum dos estudos anteriores relatou funções pós-operatórias em termos de pontuação da KS. Esta pontuação foi originalmente projetada para cirurgias esportivas, mas pode ser fundamental na avaliação das funções do joelho após outras cirurgias reconstrutivas da articulação, já que é baseada em uma avaliação clínica confiável por profissionais treinados, sem qualquer viés clínico ou do paciente.²² Podemos postular que a avaliação das funções do joelho deve ser realizada usando a pontuação da FS em estudos futuros para aumentar a reprodutibilidade dos resultados do TCG do joelho.

Com excelente condição funcional, acompanhamos os pacientes por pelo menos 1 ano e não observamos recidiva em nenhum dos grupos. Os resultados do nosso estudo contradizem os artigos anteriores que relataram alto número de recidivas. Além disso, Vaishya et al.²³ relataram mais recidivas associadas a enxertos ósseos do que cimento ósseo em sua revisão sistemática. Muitos estudos mencionaram a fenolização como um complemento necessário para diminuição da taxa de recidiva.^{24,25} No entanto, usamos apenas peróxido de hidrogênio para cauterização química com cimento ósseo em ambos os grupos com esse objetivo. Estudos citam a curetagem como possível fator de risco para alta recidiva.^{8,26} A maioria desses estudos utilizou apenas curetagem com enxerto ósseo ou cimento ósseo sem fenolização ou lavado com peróxido de hidrogênio. Nossos resultados mostraram que a cauterização química com peróxido de hidrogênio juntamente com curetagem estendida pode ser suficiente para reduzir as recidivas do TCG. A taxa de recidiva no nosso estudo também mostra que a curetagem estendida com cauterização química é superior à ressecção com margem ampla para tratamento do TCG de grau II, o que contradiz os artigos já publicados.^{26,27}

Nosso estudo relata infecções superficiais entre pacientes de ambos os grupos. No entanto, mais infecções foram relatadas no grupo com aloenxerto ósseo do que no grupo sem aloenxerto ósseo. Todos esses pacientes apresentavam infecções por *Staphylococcus aureus* e foram tratados com curativos e antibiótico. No entanto, em um paciente, a infecção penetrou de forma profunda, exigindo a remoção do cimento ósseo, lavados abundantes e reposição do cimento ósseo. Não relatamos nenhuma fratura pós-operatória, o que indica que o preenchimento adequado do defeito ósseo é necessário para prevenir fraturas. Uma das complicações mais discutidas da curetagem periarticular é o desenvolvimento de osteoartrite precoce, com relatos de resultados mistos em diferentes estudos.^{28,29} Xu et al.³⁰ mostraram que o enxerto ósseo subcondral pode diminuir as alterações osteoartísticas, mas nosso estudo gerou resultados ambíguos com enxertia e/ou cimentação óssea. Araki

et al. conduziram o estudo de acompanhamento mais longo de avaliação do desenvolvimento de osteoartrite e a relataram em 26% dos pacientes após curetagem e cimentação.²⁹

Em conclusão, a curetagem estendida com ou sem aloenxerto ósseo tem resultados funcionais semelhantes no TCG de grau II do joelho, sem qualquer diferença importante na incidência de recidivas e complicações. Nestas circunstâncias, o tempo intraoperatório, a conveniência cirúrgica e a relação custo-benefício favorecem o uso de cimento ósseo sem aloenxerto ósseo para reconstrução do defeito após a curetagem estendida. No entanto, o aloenxerto ósseo é um material intermediário entre a cartilagem e o cimento ósseo que pode prevenir a degeneração da cartilagem e a osteoartrite em um acompanhamento de longo prazo, o que requer uma investigação mais profunda.

Aprovação de Ética

O presente estudo foi aprovado pelo Comitê de Revisão de Pacientes Humanos.

Contribuições dos Autores

Sahito B. e Ali S. M. E. foram responsáveis pela concepção, coleta de dados e revisão crítica do estudo, enquanto o Majid B., Katto S. A., Jatoi A. e Jahanzeb S. foram responsáveis pela concepção, interpretação dos dados e redação do artigo. Todos os autores aprovaram a versão final e são responsáveis pela validade dos dados.

Suporte Financeiro

O presente estudo não recebeu suporte financeiro de fontes públicas, comerciais ou sem fins lucrativos.

Conflito de Interesses

Os autores declaram não haver conflito de interesses.

Referências

- Muheremu A, Niu X. Pulmonary metastasis of giant cell tumor of bones. *World J Surg Oncol* 2014;12:261
- Puri A, Agarwal M. Treatment of giant cell tumor of bone: Current concepts. *Indian J Orthop* 2007;41(02):101–108
- Campanacci M, Baldini N, Boriani S, Sudanese A. Giant-cell tumor of bone. *J Bone Joint Surg Am* 1987;69(01):106–114
- Sahito B, Ali SME, Kumar D, Kumar J, Hussain N, Lakho T. Role of denosumab before resection and reconstruction in giant cell tumors of bone: a single-centered retrospective cohort study [published online ahead of print, 2021 May 29]. *Eur J Orthop Surg Traumatol* 2021;10.1007/s00590-021-03012-1
- Sobti A, Agrawal P, Agarwala S, Agarwal M. Giant Cell Tumor of Bone - An Overview. *Arch Bone Jt Surg* 2016;4(01):2–9
- Hasan O, Ali M, Mustafa M, Ali A, Umer M. Treatment and recurrence of giant cell tumors of bone - A retrospective cohort from a developing country. *Ann Med Surg (Lond)* 2019;48:29–34
- Bernardes M, Santos F, Frias M, Sá D, Duarte G, Lemos R. Giant Cell Tumor with Fracture of the Proximal Radius - Reconstructive Surgery with Radius Allograft. *J Orthop Case Rep* 2020;10(03):32–35
- Errani C, Tsukamoto S, Leone G, et al. Higher local recurrence rates after intralesional surgery for giant cell tumor of the proximal femur compared to other sites. *Eur J Orthop Surg Traumatol* 2017;27(06):813–819

- 9 Saibaba B, Chouhan DK, Kumar V, Dhillon MS, Rajoli SR. Curettage and reconstruction by the sandwich technique for giant cell tumours around the knee. *J Orthop Surg (Hong Kong)* 2014;22(03):351-355
- 10 Datta NK, Das KP, Mia MM, Aish PK. Limb Salvage by Resection Arthrodesis with the use of Osteoarticular Allograft in the Treatment of Aggressive Giant Cell Tumour around the Knee. *Mymensingh Med J* 2020;29(02):317-324
- 11 Jung SH. Stratified Fisher's exact test and its sample size calculation. *Biom J* 2014;56(01):129-140
- 12 Greenberg DD, Lee FY. Bisphosphonate-loaded Bone Cement as a Local Adjuvant Therapy for Giant Cell Tumor of Bone: A 1 to 12-Year Follow-up Study. *Am J Clin Oncol* 2019;42(03):231-237
- 13 Yu X, Xu M, Xu S, Su Q. Clinical outcomes of giant cell tumor of bone treated with bone cement filling and internal fixation, and oral bisphosphonates. *Oncol Lett* 2013;5(02):447-451
- 14 Takeuchi A, Suwanpramote P, Yamamoto N, et al. Mid- to long-term clinical outcome of giant cell tumor of bone treated with calcium phosphate cement following thorough curettage and phenolization. *J Surg Oncol* 2018;117(06):1232-1238
- 15 Chen KH, Wu PK, Chen CF, Chen WM. Zoledronic acid-loaded bone cement as a local adjuvant therapy for giant cell tumor of the sacrum after intralesional curettage. *Eur Spine J* 2015;24(10):2182-2188
- 16 Kundu ZS, Gogna P, Singla R, Sangwan SS, Kamboj P, Goyal S. Joint salvage using sandwich technique for giant cell tumors around knee. *J Knee Surg* 2015;28(02):157-164
- 17 Wu M, Yao S, Xie Y, et al. A novel subchondral bone-grafting procedure for the treatment of giant-cell tumor around the knee: A retrospective study of 27 cases. *Medicine (Baltimore)* 2018;97(45):e13154
- 18 Song Y, Li CF, Shi XT, Cheng YQ, Suo HQ, Liu JG. [Expanded curettage and bone cement filling combined with internal fixation for the treatment of Campanacci III giant cell tumour of knee joint]. *Zhongguo Gu Shang* 2019;32(04):372-376
- 19 Gupta SP, Garg G. Curettage with cement augmentation of large bone defects in giant cell tumors with pathological fractures in lower-extremity long bones. *J Orthop Traumatol* 2016;17(03):239-247
- 20 Skalsky AJ, McDonald CM. Prevention and management of limb contractures in neuromuscular diseases. *Phys Med Rehabil Clin N Am* 2012;23(03):675-687
- 21 Sas A, Van Camp D, Lauwers B, Sermon A, van Lenthe GH. Cement augmentation of metastatic lesions in the proximal femur can improve bone strength. *J Mech Behav Biomed Mater* 2020;104:103648
- 22 Martimbianco AL, Calabrese FR, Iha LA, Petrilli M, Lira Neto O, Carneiro Filho M. Reliability of the "American Knee Society Score" (AKSS). *Acta Ortop Bras* 2012;20(01):34-38
- 23 Vaishya R, Pokhrel A, Agarwal AK, Vijay V. Current status of bone cementing and bone grafting for giant cell tumour of bone: a systemic review. *Ann R Coll Surg Engl* 2019;101(02):79-85
- 24 Pietschmann MF, Dietz RA, Utzschneider S, Baur-Melnyk A, Jansson V, Dürr HR. The influence of adjuvants on local recurrence rate in giant cell tumour of the bone. *Acta Chir Belg* 2010;110(06):584-589
- 25 Dürr HR, Maier M, Jansson V, Baur A, Refior HJ. Phenol as an adjuvant for local control in the treatment of giant cell tumour of the bone. *Eur J Surg Oncol* 1999;25(06):610-618
- 26 Abuhejleh H, Wunder JS, Ferguson PC, et al. Extended intralesional curettage preferred over resection-arthrodesis for giant cell tumour of the distal radius. *Eur J Orthop Surg Traumatol* 2020;30(01):11-17
- 27 Pazonis TJ, Alradwan H, Deheshi BM, Turcotte R, Farrokhyar F, Ghert M. A Systematic Review and Meta-Analysis of En-Bloc vs Intralesional Resection for Giant Cell Tumor of Bone of the Distal Radius. *Open Orthop J* 2013;7:103-108
- 28 Farfalli GL, Slullitel PA, Muscolo DL, Ayerza MA, Aponte-Tinao LA. What Happens to the Articular Surface After Curettage for Epiphyseal Chondroblastoma? A Report on Functional Results, Arthritis, and Arthroplasty. *Clin Orthop Relat Res* 2017;475(03):760-766
- 29 Araki Y, Yamamoto N, Hayashi K, et al. Secondary Osteoarthritis After Curettage and Calcium Phosphate Cementing for Giant-Cell Tumor of Bone Around the Knee Joint: Long-Term Follow-up. *JB JS Open Access* 2020;5(03):e19.00068
- 30 Xu HR, Niu XH, Zhang Q, Hao L, Ding Y, Li Y. Subchondral bone grafting reduces degenerative change of knee joint in patients of giant cell tumor of bone. *Chin Med J (Engl)* 2013;126(16):3053-3056