



Manejo de fracturas conminutas del polo distal de la patela con asas verticales de alambre: Reporte de casos*

Management of Comminuted Fractures of the Distal Pole of the Patella with Vertical Wire Loops: Case Report

Nicolás Franulic^{1,2} Piero Innocenti¹ José Ignacio Laso^{1,3} Rodrigo Olivieri¹ Nicolás Gaggero^{1,4}

¹Equipo de Rodilla, Hospital del Trabajador ACHS, Santiago, Chile

²Equipo de Rodilla, Hospital Militar de Santiago, Santiago, Chile

³Equipo de Rodilla, Hospital Barros Luco Trudeau, Santiago, Chile

⁴Equipo de Rodilla, Clínica Las Condes, Santiago, Chile

Address for correspondence Nicolás Franulic Mandujano, MD, Las Verbenas 8.485, Depto. 611/Torre B, Las Condes, Santiago, Chile (e-mail: nicofranulic02@gmail.com).

Rev Chil Ortop Traumatol 2022;63(1):e1–e8.

Resumen

Introducción Las fracturas conminutas del polo distal de la patela representan un desafío para el cirujano de rodilla, pues no existe un tratamiento estándar que permita una rehabilitación acelerada. Recientemente se han descrito la osteosíntesis y la reinsertación del polo distal utilizando asas de alambre verticales.

Materiales y métodos Presentamos dos casos de fractura conminuta del polo distal de la patela resueltos con asas de alambre verticales y modificaciones de esta técnica.

Resultados Se realizó osteosíntesis del polo distal de la patela, y se logró una reducción radiográfica satisfactoria, lo que permitió una rehabilitación acelerada, con un rango de movilidad progresivo a tolerancia desde el día siguiente tras la cirugía. Los pacientes lograron recuperar el rango de movimiento completo a los dos y tres meses de operados, evolucionaron satisfactoriamente, sin complicaciones relacionadas a esta técnica y sus variaciones, y recibieron el alta médica tras cuatro meses de la reducción y osteosíntesis.

Discusión Las técnicas tradicionales para el manejo de fracturas del polo distal implican consideraciones especiales en la rehabilitación y complicaciones asociadas. Se utilizó la técnica de asas de alambres verticales en dos pacientes: en uno de ellos, el procedimiento fue complementado con sutura tipo Krackow; y, en el otro, con una placa para minifragmentos, lo que permitió una rehabilitación acelerada y retorno precoz a sus actividades laborales.

Palabras Clave

- ▶ fractura patelar
- ▶ fractura del polo inferior
- ▶ alambres verticales separados
- ▶ sutura de Krackow
- ▶ placa *rim*

* Estudio conducido en el Hospital del Trabajador ACHS, Santiago, Región Metropolitana, Providencia.

recibido
10 de agosto de 2021
aceptado
18 de enero de 2022

DOI <https://doi.org/10.1055/s-0042-1744267>.
ISSN 0716-4548.

© 2022. Sociedad Chilena de Ortopedia y Traumatología. All rights reserved.

This is an open access article published by Thieme under the terms of the Creative Commons Attribution-NonDerivative-NonCommercial-License, permitting copying and reproduction so long as the original work is given appropriate credit. Contents may not be used for commercial purposes, or adapted, remixed, transformed or built upon. (<https://creativecommons.org/licenses/by-nc-nd/4.0/>)

Thieme Revinter Publicações Ltda., Rua do Matoso 170, Rio de Janeiro, RJ, CEP 20270-135, Brazil

Conclusión El uso de asas de alambre vertical aparece como una técnica segura, que permite una rehabilitación acelerada y un reintegro laboral precoz.
Nivel de evidencia: V.

Abstract

Introduction Comminuted fractures of the distal pole of the patella represent a challenge for the knee surgeon, as there is no standard treatment that enables accelerated rehabilitation. Osteosynthesis and reattachment of the distal pole using vertical wire loops has recently been described.

Materials and Methods We herein present two cases of comminuted fracture of the distal pole of the patella resolved with vertical wire loops and modifications of this technique.

Results Osteosynthesis of the distal pole of the patella was performed, achieving a satisfactory radiographic reduction and enabling accelerated rehabilitation, with a progressive range of motion the day after the surgery. The patients achieved full range of motion two and three months after surgery. They progressed satisfactorily, without complications related to this technique and its variations, and were discharged four months after the reduction and osteosynthesis.

Discussion The traditional techniques for the management of distal pole fractures involve special considerations regarding rehabilitation and associated complications. The vertical wire loop technique was used in two patients: in one of them, it was supplemented with a Krackow suture; and, in the other, with a mini-fragment plate, which enabled accelerated rehabilitation and early return to work.

Conclusion The use of vertical wire loops appears to be a safe technique, which enables accelerated rehabilitation and early return to work.
Level of evidence: V.

Keywords

- ▶ patellar fracture
- ▶ inferior pole fracture
- ▶ separate vertical wiring
- ▶ Krackow suture
- ▶ rim plate

Introducción

Las fracturas patelares representan desde 0,7% a 1% de todas las fracturas.¹⁻³ Las de rasgo transversal único y las conminutas, patrones correspondientes a C1 y C3 de la clasificación Arbeitsgemeinschaft für Osteosynthesefragen/Orthopaedic Trauma Association (AO/OTA),⁴ son los más frecuentes, y representan el 23,2% y el 25%, respectivamente.¹ Por su lado, las fracturas del polo distal representan entre un 9,3% y un 22,4% del total de las fracturas de patela que requieren de una resolución quirúrgica.^{5,6} Estas últimas son generalmente fracturas extraarticulares, pues el polo inferior corresponde a una extensión de la cortical anterior del cuerpo de la patela, sin la presencia de cartílago articular.⁷ La mayoría de las veces, se asocian a una disrupción total del aparato extensor.^{7,8}

El método de fijación tradicional consiste en una banda de tensión que utiliza agujas de Kirschner paralelas o bien tornillos canulados.⁷ Sin embargo, la evidencia actual acerca del manejo de elección para las fracturas del polo distal no es categórica, por lo que se han publicado múltiples técnicas quirúrgicas con variados resultados. A pesar de esta gran variedad de técnicas, el manejo de las fracturas del polo distal continúa siendo un procedimiento sumamente demandante, debido a la dificultad técnica que conlleva lograr una fijación estable. Esto se debe principalmente a

la presencia de fragmentos pequeños, un hueso trabecular débil, y/o conminución.^{6,7,9-11} Por lo tanto, en gran parte de estos casos, la técnica de banda de tensión no es factible, y se deben buscar métodos de osteosíntesis alternativos para lograr un método de fijación estable.^{3,7}

El objetivo de este trabajo es presentar un caso de fractura conminuta del polo distal de patela y su tratamiento utilizando asas de alambre verticales aumentadas con sutura tipo Krackow del tendón patelar, y un segundo caso, en el cual se utilizaron alambres verticales y una placa *rim*.

Se obtuvo el consentimiento informado por escrito de ambos pacientes para la publicación de sus casos y de las imágenes que los acompañan.

Caso Clínico 1

Se presenta el caso de un paciente sano de sexo masculino, de 66 años, que sufrió una caída a nivel con golpe directo en la cara anterior de la rodilla derecha. Evolucionó con dolor e impotencia funcional inmediata, por lo que consultó en el Servicio de Urgencias de nuestro hospital. Ingresó en silla de ruedas, no lograba marcha. Al examen físico, destacaba deformidad evidente de la rodilla derecha, con equimosis extensa, sin exposición. Se palpó la patela ascendida con *gap* infrapatelar notorio. El paciente no lograba extender la rodilla de manera activa. Se solicitaron radiografías y tomografía axial

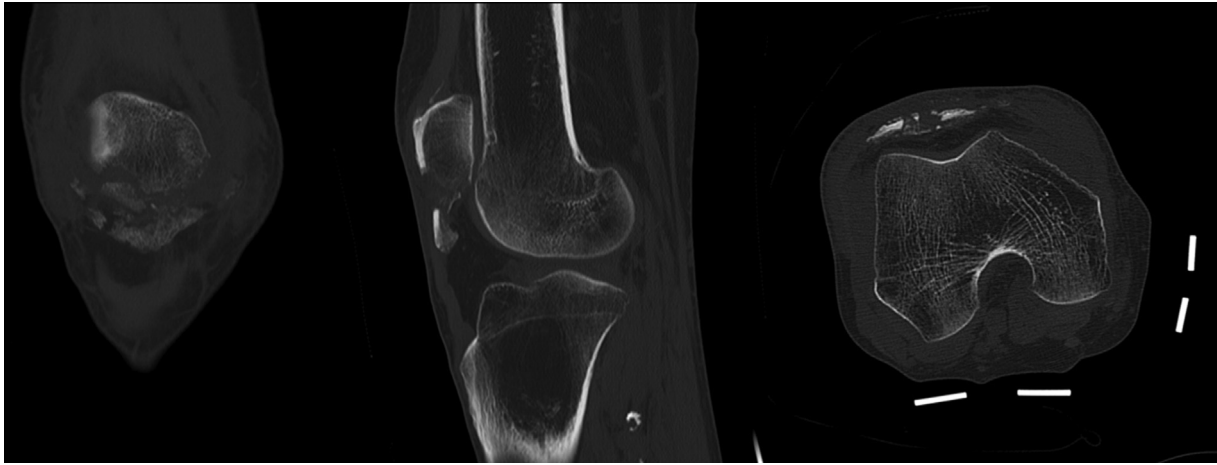


Fig. 1 Cortes coronal, sagital y axial de TAC de rodilla en que se observa fractura conminuta del polo distal de la patela derecha.

computarizada (TAC) de la rodilla derecha, en la cual se observó fractura conminuta del polo distal de la patela derecha (**Figura 1**).

Se realizó la resolución quirúrgica definitiva a los cuatro días del accidente. Con el paciente en decúbito supino y rodilla extendida, se efectuó un abordaje longitudinal en línea media desde el polo proximal de patela hasta la tuberosidad anterior de la tibia. Se realizó disección por planos hasta localizar el foco de la fractura, los retináculos, y el tendón patelar. Tras un curetaje y aseo cuidadoso del foco de la fractura, se confeccionaron 3 túneles transóseos verticales utilizando agujas de Kirschner de 1,8 mm con dirección desde el margen posterior del fragmento proximal hasta su vértice anterior, procurando no dañar el cartílago articular. Luego, se pasaron 3 alambres de 1.6 mm a través de dichos túneles en la medida que se fueron retirando las agujas Kirschner. Posteriormente, se utilizó una aguja espinal de calibre 16, la cual se insertó a través del tendón patelar justo distal al margen más distal de la patela. A través de la apertura originada con esta aguja, se pasó un alambre

desde profundo a superficial, distal al fragmento distal. Este procedimiento se repitió con los demás alambres. Habiendo realizado esto, se procedió a reducir la fractura con la ayuda de una pinza reductora. Luego, se confeccionó una sutura tipo Krackow de alta resistencia en el tendón patelar. Se realizaron dos túneles transóseos desde distal a proximal, a través de los que se pasaron suturas de alta resistencia utilizando aguja con ojal. A nivel del polo proximal de la patela se anudaron asas de alambre verticales y suturas de alta resistencia. Los pasos quirúrgicos recién descritos se resumen en la **Figura 2**. Finalmente, se repararon las roturas retinaculares con sutura Vicryl 1.0 (Johnson & Johnson, New Brunswick, NJ, EEUU). Se evalúa la estabilidad final del constructo mediante un rango de flexión de 0° a 60°.

El paciente evolucionó favorablemente, sin complicaciones en el postoperatorio inmediato. La radiografía de control en el postoperatorio muestra adecuada reducción y fijación (**Figura 3**). No se utilizó ortesis en el postoperatorio. El paciente inició rehabilitación con rango de movimiento

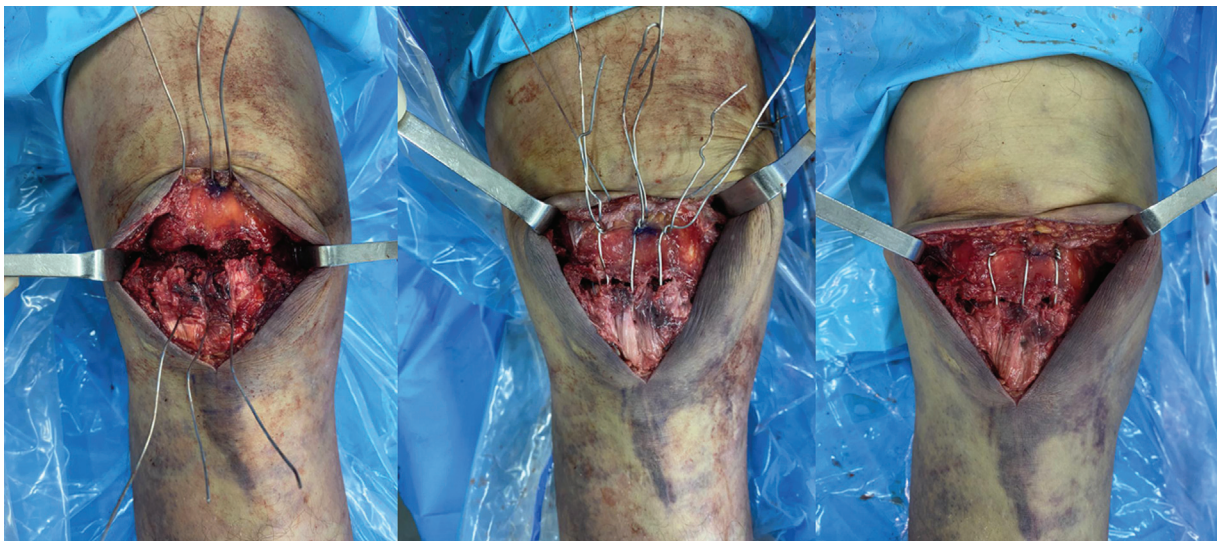


Fig. 2 Paso y anudado de asas verticales de alambre separadas.

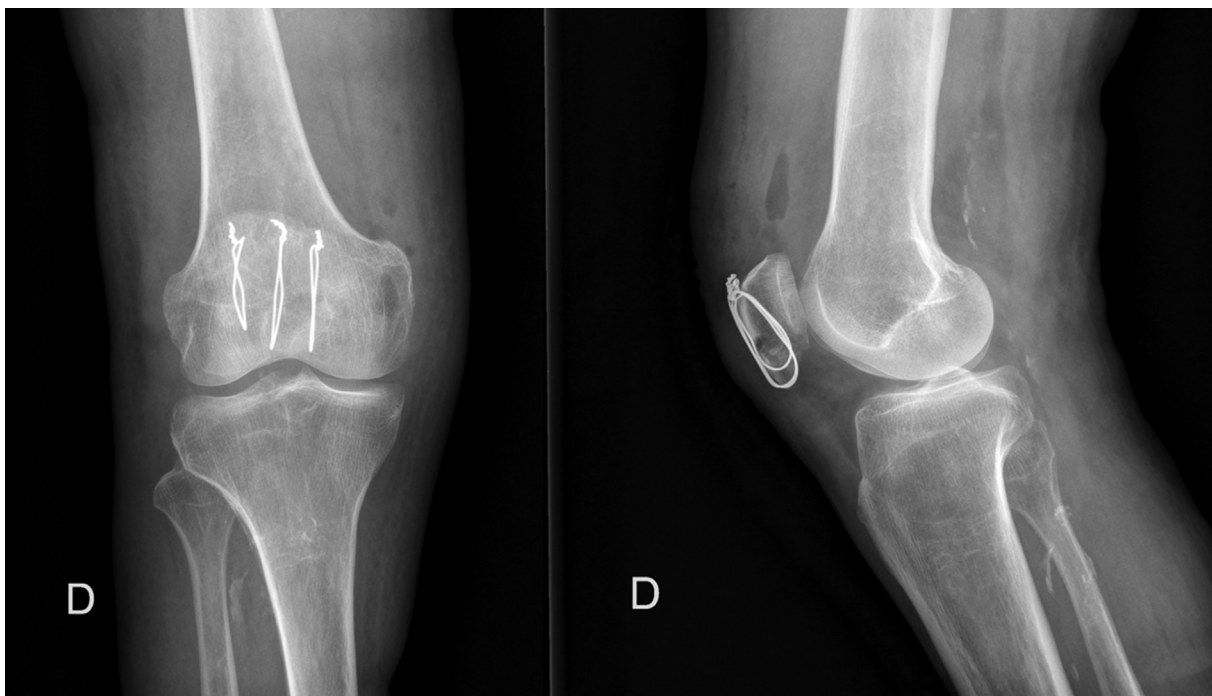


Fig. 3 Radiografías de rodilla posoperatorias que muestran adecuada reducción y fijación.

progresivo a tolerancia sin restricción, y marcha con carga parcial de extremidad operada y uso de dos bastones por un mes. Se iniciaron sesiones de kinesioterapia desde el día siguiente de la cirugía, con una frecuencia de al menos tres sesiones por semana. En el primer control postoperatorio a las 2 semanas de evolución, el paciente lograba rango de movimiento pasivo de 0° a 90° sin dolor, y elevación de pierna extendida sin inconvenientes (► **Figura 4**). El paciente evolucionó asintomático, con rango de movimiento completo (0° a 135°) a los dos meses de evolución. A los cuatro meses desde la cirugía, presentaba trofismo muscular cuadricepsital escasamente disminuido con respecto a contralateral, lograba levantar la extremidad con la rodilla extendida contra

resistencia, subir escaleras, y realizar sentadillas, por lo que se decidió darle de alta.

Caso Clínico 2

Paciente de sexo masculino, de 74 años, sin antecedentes médicos, que sufrió una caída a nivel con golpe directo en la patela izquierda, y presentó dolor intenso, aumento de volumen, e incapacidad de extender activamente la rodilla. El estudio imagenológico muestra fractura conminuta articular multifragmentaria de la patela, de rasgo principales oblicuos, con distracción de segmentos principales de aproximadamente 15 mm (► **Figura 5**).

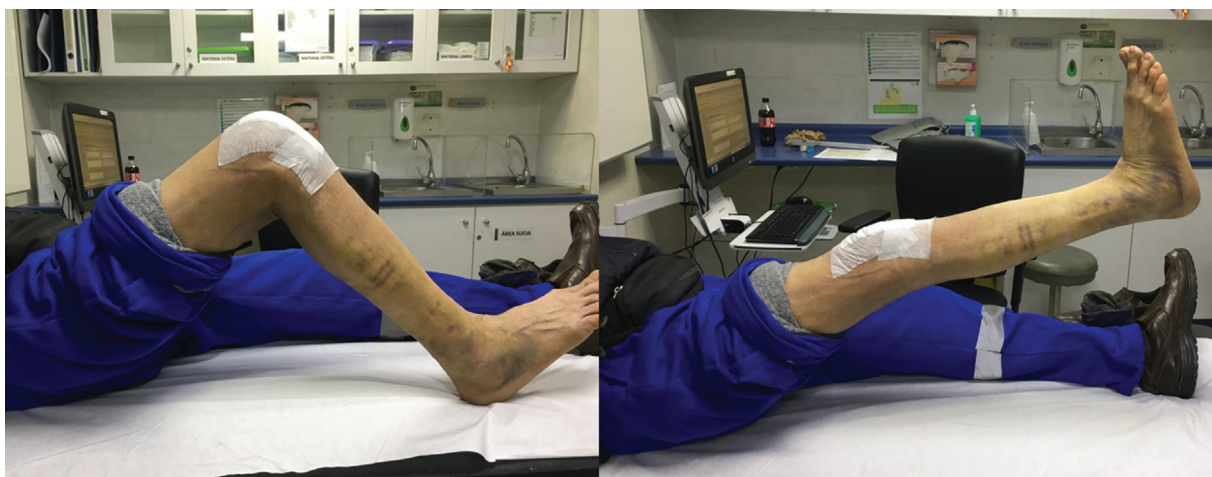


Fig. 4 Rango de movimiento y elevación de extremidad inferior derecha observados en control a las 2 semanas del postoperatorio.

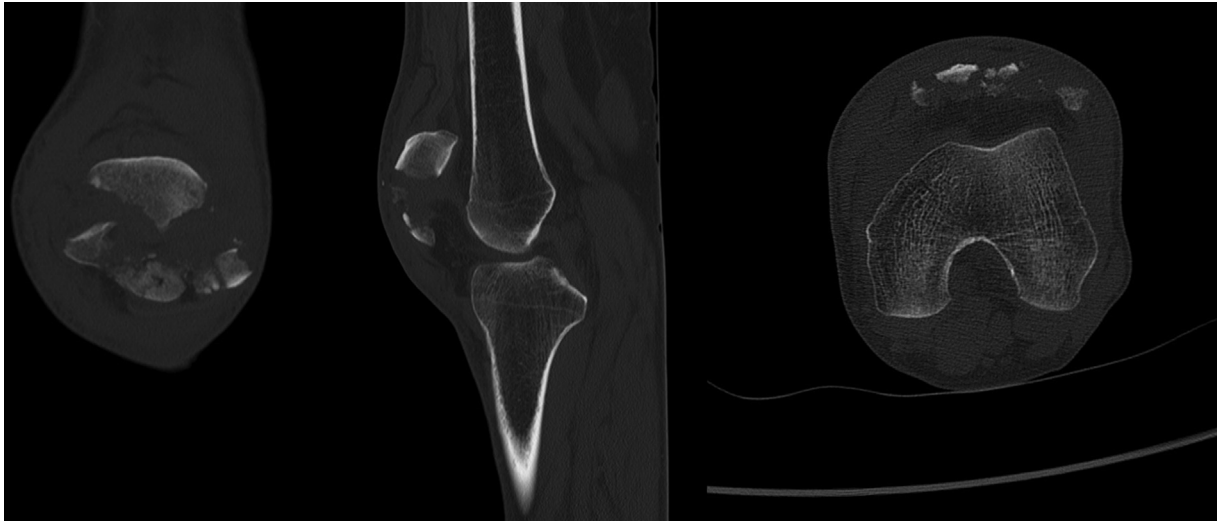


Fig. 5 Cortes coronal, sagital y axial de TAC de rodilla en que se observa fractura conminuta del polo distal de la patela izquierda.

La cirugía definitiva se llevó a cabo tras dos semanas del accidente. En decúbito supino, se efectuó un abordaje anterior de aproximadamente 10 cm en la línea media de la rodilla izquierda. Se realizó disección por planos hasta identificar la fractura conminuta de la patela, seguida por resección de los fragmentos osteocondrales laterales no sintetizables. Se solidarizó el fragmento osteocondral medial con 2 tornillos de compresión sin cabeza (*headless compression screws*, HCS, en inglés) de 3 mm y canulados. Se comprobó la adecuada reducción bajo fluoroscopia y palpación. Se pasaron tres alambres verticales por túneles transósseos al fragmento proximal de la patela. Posteriormente, se pasaron por el polo distal. Profundo al tendón patelar, se instaló una placa *rim* de compresión de bloqueo (*locking compression plate*, LCP, en inglés) de 2,4/2,7 mm recta (LCP Compact Foot, DePuy Synthes, Raynham, MA, EEUU) premoldeada en el polo distal de patela. Se fijaron las asas de alambre pasando los alambres medial y lateral por los orificios en extremos de la placa. El alambre central pasó por fuera. Finalmente, estos se anudaron (► **Figura 6**). Se comprueba la adecuada reducción y estabilidad del constructo en rango articular de 0° a 30°. Se repararon los retináculos con Vicryl 1.0.

El paciente evolucionó favorablemente, sin complicaciones en el postoperatorio inmediato. La radiografía de control posoperatoria muestra adecuada reducción y fijación (► **Figura 7**). El paciente inició rehabilitación con rango de movimiento progresivo a tolerancia y marcha con carga parcial en la extremidad operada y dos bastones desde el primer día postoperatorio, con al menos tres sesiones de kinesioterapia por semana. En el control a los 3 meses de postoperatorio, el paciente lograba un rango de movimiento activo de 0° a 120°, sin dolor (► **Figura 8**). La TAC de rodilla de control mostró signos de consolidación avanzada. Al cuarto mes desde la cirugía, el paciente había recuperado la fuerza del cuádriceps, y lograba subir y bajar escaleras, realizar sentadillas, y elevar la extremidad con la rodilla extendida contra resistencia, por lo que se decidió darle de alta.

Discusión

Las fracturas del polo distal de la patela comprometen directamente el aparato extensor de la rodilla y rara vez son fracturas estables, por lo que su tratamiento conservador es poco frecuente, y se reserva sólo para una pequeña proporción de fracturas estables y no desplazadas.¹²

El tratamiento quirúrgico de estas fracturas se basa principalmente en dos posibles alternativas. Una opción es realizar una pateleotomía parcial distal junto con una reinserción del tendón patelar mediante suturas de alta resistencia y túneles transósseos. Esta alternativa fue durante un tiempo el tratamiento de elección.¹²⁻¹⁴ Sin embargo, la pateleotomía parcial implica una alteración del largo patelar, una disminución en la fuerza del cuádriceps, y rigidez articular y dolor anterior de la rodilla.^{13,15} El constructo formado entre hueso y tendón requiere un mayor tiempo para sanar en comparación con los constructos de hueso contra hueso, por lo que frecuentemente se requiere de una inmovilización más prolongada.^{10,16,17}

Por otro lado, es factible buscar lograr una osteosíntesis que preserve los fragmentos patelares. Existen varias técnicas de fijación descritas en la literatura que buscan preservar el polo inferior de la patela.^{9,13,18-20} En la literatura más reciente,²¹ el uso de alambres verticales y la fijación con placas tipo canasta (*basket plate*) se muestran como los métodos de fijación más confiables.

Las técnicas de fijación con alambres incluyen el uso de alambre vertical por sí solo, combinado con cerclaje,¹⁰ o aumentado con sutura de Krackow,⁶ como se ejemplifica en nuestro primer caso. Se ha demostrado^{6,10,22,23} que la técnica que utiliza asas de alambre verticales independientes ha logrado resultados satisfactorios, sin las preocupaciones por requerir una inmovilización prolongada, rotura del implante, infección o alteración en la longitud del tendón rotuliano.

Oh et al.⁶ realizaron la reducción y osteosíntesis de fracturas del polo distal conminutas utilizando asas de alambre verticales aumentadas, con reinserción de tendón patelar, mediante sutura de Krackow y túneles transósseos. En

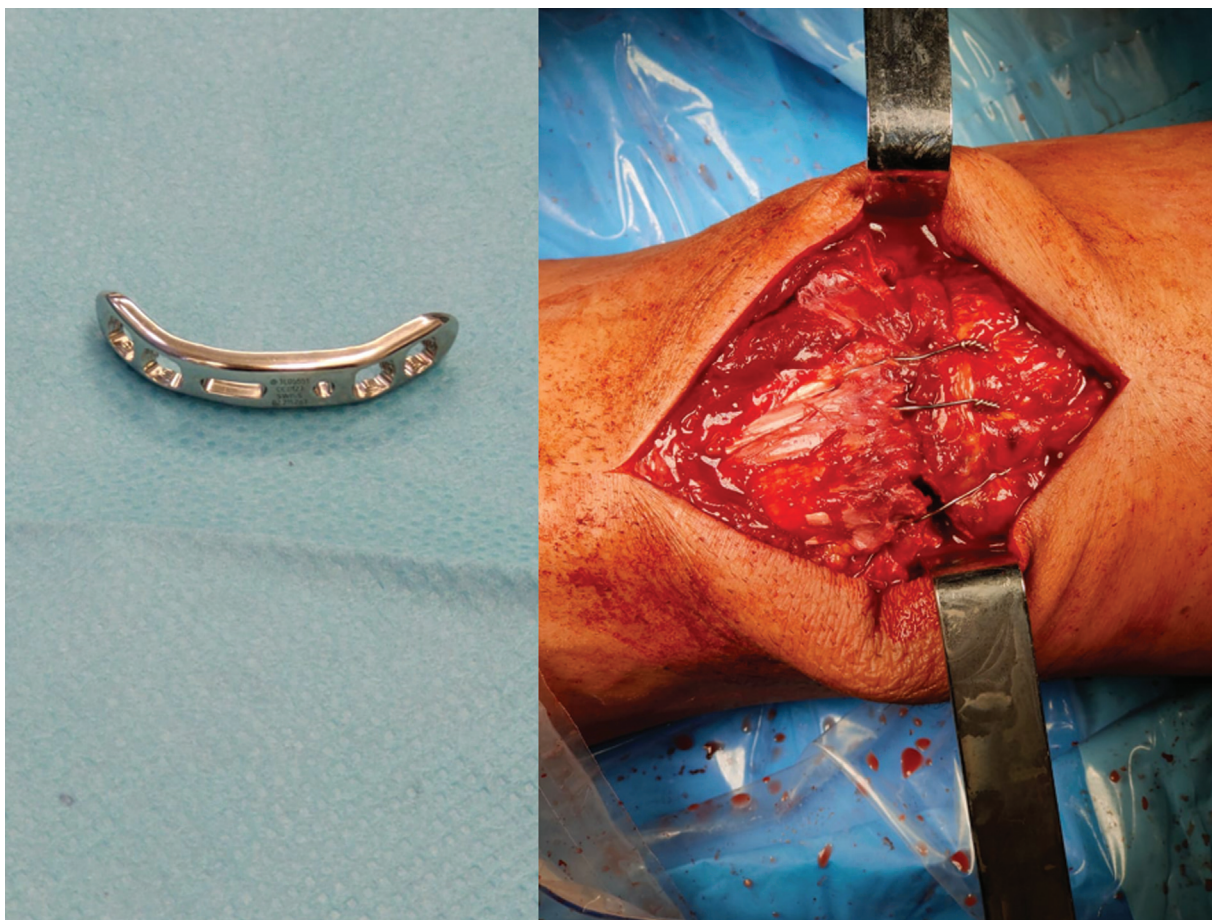


Fig. 6 Placa *rim* premoldeada en mesa anexa. Imagen intraoperatoria de suturas verticales de alambre aumentadas con placa *rim* premoldeada, la cual se encuentra cubierta por tendón patelar.

su serie de 11 pacientes, tras un promedio de 13 meses de seguimiento (rango: 10 a 23 meses), no observaron pacientes con no unión, pérdida de reducción, ni falla de osteosíntesis. La consolidación se logró en promedio 10 semanas después de la cirugía (rango: 8 a 12 semanas). El rango de movimiento promedio fue de 129° (rango: 120° a 140°). Los autores⁶ destacan la utilidad de esta técnica gracias a su fácil ejecución, estabilidad y buenos resultados.

Por su parte, Cho et al.²⁴ publicaron, en el 2018 su técnica, en la cual se efectúa la fijación de fracturas conminutas del polo distal de la patela con una placa *rim* premoldeada y aumentada con suturas de alambre verticales, tal cual como se ejemplifica en nuestro segundo caso. En su trabajo, los autores²⁴ incluyeron a 13 pacientes tratados con placas LCP de 2,0 mm (6 pacientes) o de 1,5 mm (7 pacientes) aumentadas con 3 a 5 asas de alambre verticales. Entre sus resultados, destaca un seguimiento promedio de 13,5 meses (rango: 12 a 23 meses), y consolidación en todos los casos, que se presentó en promedio 10 semanas tras la cirugía (rango: 8 a 12 semanas). El rango de movimiento promedio fue de 127° (rango: 120° a 130°). No hubo pacientes con falla de osteosíntesis ni pérdida de reducción, y ningún paciente refirió síntomas de osteosíntesis sintomática al final del seguimiento. Los autores²⁴ concluyeron que esta técnica corresponde a una fijación segura y eficaz para tratar fracturas desplazadas y conminutas del polo distal de la patela.

Como señalamos anteriormente, la osteosíntesis de estas fracturas también puede realizarse únicamente con placas. La placa tipo canasta se introdujo en la práctica clínica en el año 1988. Tiene una forma que se adapta a la geometría del vértice patelar mediante seis ganchos, y se fija con dos tornillos de esponjosa paralelos y dos tornillos colocados oblicuamente. Biomecánicamente, la placa tipo canasta puede soportar una fuerza de tracción máxima por parte del tendón patelar por sobre los 400 N.^{12,25} Aporta una fijación estable, que permite una movilidad temprana sin restricciones.²⁶ A pesar de esto, entre sus desventajas destaca su gran tamaño y su ubicación, la cual obliga el contacto directo con el tendón patelar.²⁶ Por último, pero no menos importante, esta placa no se encuentra disponible en muchos países, y la mayoría de los cirujanos no tienen experiencia con su uso. Matejčić et al.²⁶ publicaron su experiencia de 25 años utilizando estas placas, en la cual se informa el seguimiento de 98 pacientes, y reportaron excelentes y buenos resultados en 80 y 18 pacientes, respectivamente.

Recientemente, He et al.¹² reportaron la reducción y osteosíntesis de estas fracturas utilizando una placa bloqueada de 2,4 mm tipo *rim* preparada y contorneada de tal manera que se adapte perfectamente al arco del polo distal de la patela. Tras lograr una adecuada reducción y posición de la placa, esta es fijada mediante tornillos bloqueados, que la unen al fragmento proximal. Básicamente, esta técnica se diferencia de la técnica reportada por Cho et al.²⁴

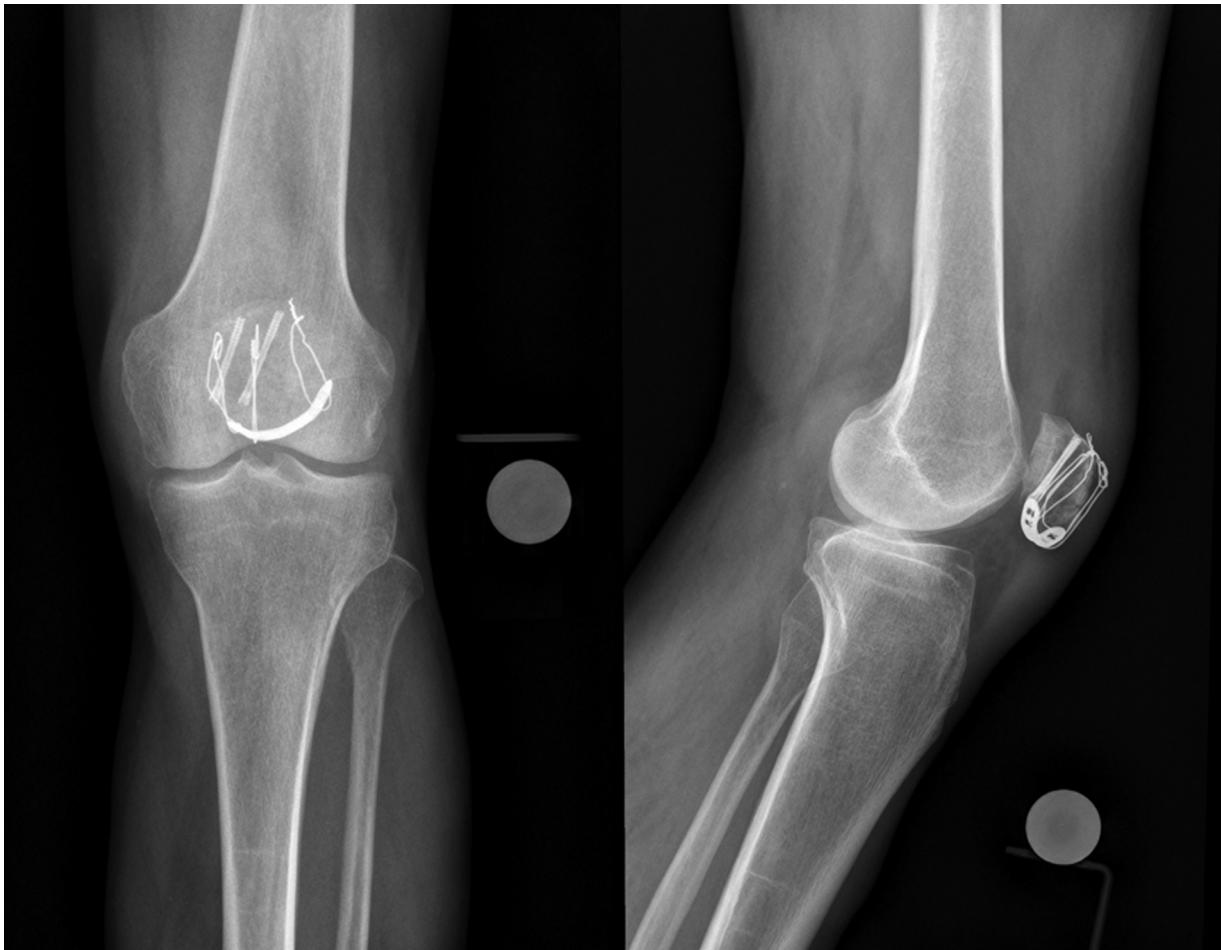

Fig. 7 Radiografías de rodilla posoperatorias que muestran adecuada reducción y fijación mediante el uso de suturas verticales de alambre aumentadas con placa *rim*.

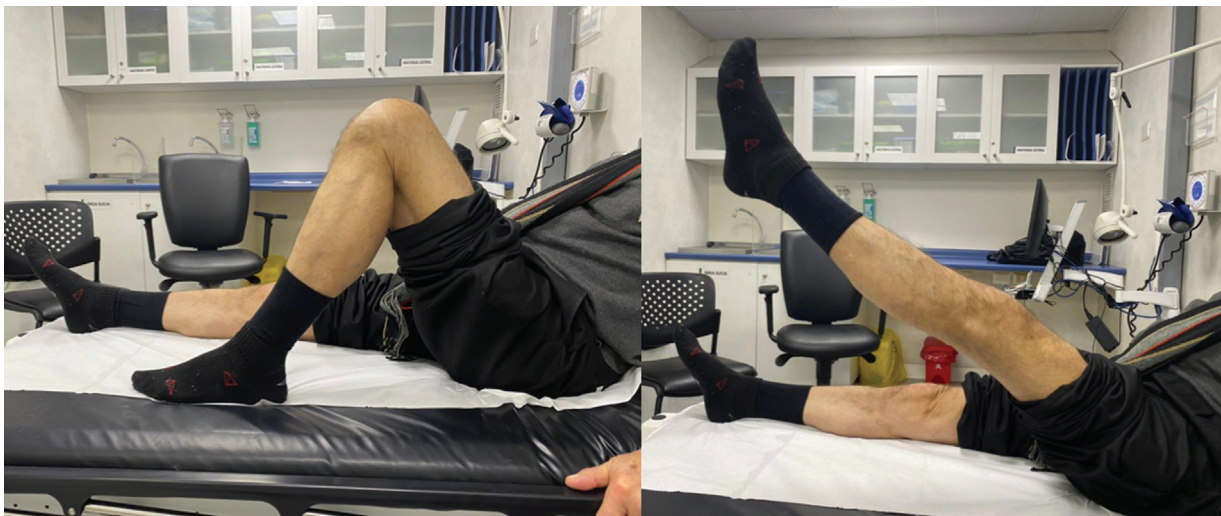

Fig. 8 En control a los 3 meses del postoperatorio, el paciente logró un rango de movimiento activo de 0° a 120°, sin dolor, y elevación de la extremidad con la rodilla extendida.

(ejemplificada con nuestro segundo caso clínico) en que, si bien ambos grupos utilizaron una placa bloqueada tipo *rim*, la técnica de He et al.¹² realiza una fijación de la placa directamente con tornillos, y no utiliza asas de alambre verticales. Si bien reportaron consolidación, funcionalidad y

rango de movimiento óptimos al final del seguimiento, los mismos autores¹² advierten que entre las limitaciones de esta técnica se encuentran el reducido número de pacientes incluidos (cuatro casos) y la carencia de un estudio biomecánico que la someta a prueba.

Conclusión

Presentamos dos casos de fracturas conminutas del polo distal de la patela manejados con reducción y osteosíntesis de los fragmentos, evitando de esta forma la pateleotomía parcial y sus posibles complicaciones. En ambos casos, se utilizaron asas de alambre verticales. En una oportunidad, se aumentó la fijación con una reinserción del tendón patelar utilizando túneles transóseos y una sutura tipo Krackow, mientras que en el segundo caso, se prescindió de los túneles transóseos, pero se agregó una placa *rim* con apoyo en el polo distal de la patela. Ambos pacientes evolucionaron satisfactoriamente, y recuperaron su funcionalidad de manera precoz y con ausencia de complicaciones. Ambas técnicas corresponden a alternativas de manejo para pacientes con fracturas conminutas del polo distal de la patela, sobre todo en quienes se busca una rehabilitación precoz y acelerada. Estas alternativas quirúrgicas son opciones válidas con resultados favorables según la literatura revisada; sin embargo, la evidencia actual es controversial, y no existe un manejo estandarizado que proponga una técnica quirúrgica por sobre otra para este tipo de pacientes.

Financiamiento

Este estudio no recibió ningún tipo de financiamiento institucional ni particular.

Conflicto de Intereses

Los autores no tienen conflicto de intereses que declarar.

Referencias

- Larsen P, Court-Brown CM, Vedel JO, Vistrup S, Elsoe R. Incidence and Epidemiology of Patellar Fractures. *Orthopedics* 2016;39(06):e1154–e1158. Doi: 10.3928/01477447-20160811-01
- Boström A. Fracture of the patella. A study of 422 patellar fractures. *Acta Orthop Scand Suppl* 1972;143:1–80. Doi: 10.3109/ort.1972.43.suppl-143.01
- Melvin JS, Mehta S. Patellar fractures in adults. *J Am Acad Orthop Surg* 2011;19(04):198–207. Doi: 10.5435/00124635-201104000-00004
- Meinberg EG, Agel J, Roberts CS, Karam MD, Kellam JF. Fracture and Dislocation Classification Compendium-2018. *J Orthop Trauma* 2018;32(Suppl 1):S1–S170. Doi: 10.1097/BOT.0000000000001063
- Matejčić A, Puljiz Z, Elabjer E, Bekavac-Bešlin M, Ledinsky M. Multifragment fracture of the patellar apex: basket plate osteosynthesis compared with partial pateleotomomy. *Arch Orthop Trauma Surg* 2008;128(04):403–408. Doi: 10.1007/s00402-008-0572-3
- Oh H-K, Choo S-K, Kim J-W, Lee M. Internal fixation of displaced inferior pole of the patella fractures using vertical wiring augmented with Krachow suturing. *Injury* 2015;46(12):2512–2515. Doi: 10.1016/j.injury.2015.09.026
- Chang S-M, Ji X-L. Open reduction and internal fixation of displaced patella inferior pole fractures with anterior tension band wiring through cannulated screws. *J Orthop Trauma* 2011;25(06):366–370. Doi: 10.1097/BOT.0b013e3181dd8f15
- Carpenter JE, Kasman R, Matthews LS. Fractures of the patella. *Instr Course Lect* 1994;43:97–108
- Saltzman CL, Goulet JA, McClellan RT, Schneider LA, Matthews LS. Results of treatment of displaced patellar fractures by partial pateleotomomy. *J Bone Joint Surg Am* 1990;72(09):1279–1285
- Yang KH, Byun YS. Separate vertical wiring for the fixation of comminuted fractures of the inferior pole of the patella. *J Bone Joint Surg Br* 2003;85(08):1155–1160. Doi: 10.1302/0301-620X.85B8.14080
- Anand A, Kumar M, Kodikal G. Role of suture anchors in management of fractures of inferior pole of patella. *Indian J Orthop* 2010;44(03):333–335. Doi: 10.4103/0019-5413.65149
- He QF, Pan GB, Yu ZF, et al. Novel Rim Plating Technique for Treatment of the Inferior Pole Fracture of the Patella. *Orthop Surg* 2021;13(02):651–658. Doi: 10.1111/os.12876
- Veselko M, Kastelec M. Inferior Patellar Pole Avulsion Fractures: Osteosynthesis Compared with Pole Resection. *JBJS Essent Surg Tech* 2005; os-87(1_suppl_1):113–121. Doi: 10.2106/JBJS.D.02631
- Kelly MA, Insall JN. Pateleotomomy. *Orthop Clin North Am* 1986;17(02):289–295
- Zhang X, Chen X, Jiang J, et al. [Current situation of surgical treatment of inferior polar fracture of patella]. *Zhongguo Xiu Fu Chong Jian Wai Ke Za Zhi Zhongguo Xiu fu Chongjian Waike Zazhi Chin J Reparative Reconstr Surg* 2010;24(04):492–495
- Petermann J, Ishaque B, Ziring E, Gotzen L. External patellofemoral transfixation: indications, operative technique and outcome. *Knee* 2001;8(02):111–121. Doi: 10.1016/S0968-0160(00)00064-8
- Galla M, Lobenhoffer P [Patella fractures]. *Chir Z Alle Geb Oper Medizen*. 2005; 76(10):987–997; quiz 998–999. Doi: 10.1007/s00104-005-1081-3
- Henrichsen JL, Wilhem SK, Siljander MP, Kalma JJ, Karadsheh MS. Treatment of Patella Fractures. *Orthopedics* 2018;41(06):e747–e755. Doi: 10.3928/01477447-20181010-08
- Buezo O, Cuscó X, Seijas R, et al. Patellar Fractures: An Innovative Surgical Technique With Transosseous Suture to Avoid Implant Removal. *Surg Innov* 2015;22(05):474–478. Doi: 10.1177/1553350615591913
- Chang C-H, Chuang H-C, Su W-R, Kuan F-C, Hong C-K, Hsu K-L. Fracture of the inferior pole of the patella: tension band wiring versus transosseous reattachment. *J Orthop Surg Res* 2021;16(01):365–372. Doi: 10.1186/s13018-021-02519-x
- Patel VR, Parks BG, Wang Y, Ebert FR, Jinnah RH. Fixation of patella fractures with braided polyester suture: a biomechanical study. *Injury* 2000;31(01):1–6. Doi: 10.1016/S0020-1383(99)00190-4
- Song HK, Yoo JH, Byun YS, Yang KH. Separate vertical wiring for the fixation of comminuted fractures of the inferior pole of the patella. *Yonsei Med J* 2014;55(03):785–791. Doi: 10.3349/ymj.2014.55.3.785
- Kang NV, Pendegrass C, Marks L, Blunn G. Osseocutaneous integration of an intrasosseous transcutaneous amputation prosthesis implant used for reconstruction of a transhumeral amputee: case report. *J Hand Surg Am* 2010;35(07):1130–1134. Doi: 10.1016/j.jhssa.2010.03.037
- Cho J-W, Kim J, Cho W-T, Gujjar PH, Oh C-W, Oh J-K. Comminuted inferior pole fracture of patella can be successfully treated with rim-plate-augmented separate vertical wiring. *Arch Orthop Trauma Surg* 2018;138(02):195–202. Doi: 10.1007/s00402-017-2807-7
- Krkovic M, Bombac D, Balazic M, et al. Modified pre-curved patellar basket plate, reconstruction of the proper length and position of the patellar ligament—a biomechanical analysis. *Knee* 2007;14(03):188–193. Doi: 10.1016/j.knee.2007.03.004
- Matejčić A, Ivica M, Jurišić D, Čuti T, Bakota B, Vidović D. Internal fixation of patellar apex fractures with the basket plate: 25 years of experience. *Injury* 2015;46(Suppl 6):S87–S90. Doi: 10.1016/j.injury.2015.10.068