



# Fracturas de la base del quinto metatarsiano: ¿Es útil mi tornillo de esponjosa con rosca parcial? Experiencia de 10 años

## *Fractures of the Base of the Fifth Metatarsal Bone: Is my Partially-Threaded Cancellous Screw Useful? 10-Year Experience*

Ramiro Vera<sup>1,2</sup> Leonardo Lagos<sup>1,3</sup> Fernando Vargas<sup>1,3</sup> Hugo Henríquez<sup>1,2</sup> Sergio Fernández<sup>1</sup>  
Christian Bastías<sup>1,2</sup>

<sup>1</sup>Equipo de Tobillo y Pie, Departamento de Ortopedia y Traumatología, Clínica Santa María, Santiago, Chile

<sup>2</sup>Equipo de Tobillo y Pie, Instituto Traumatológico de Santiago, Santiago, Chile

<sup>3</sup>Equipo de Tobillo y Pie, Mutual de Seguridad, Santiago, Chile

Address for correspondence Ramiro Vera Salas, MD, Equipo de Tobillo y Pie, Departamento de Ortopedia y Traumatología, Clínica Santa María, Santiago, Chile; Equipo de Tobillo y Pie, Instituto Traumatológico de Santiago, Santiago, Chile (e-mail: ramiroverasalas@gmail.com).

Rev Chil Ortop Traumatol 2022;63(2):e100–e107.

### Resumen

**Objetivo** Evaluar el resultado quirúrgico de fracturas de las zonas 2 y 3 de la base del quinto metatarsiano usando tornillos de esponjosa de diámetro de 4,0 mm con rosca parcial.

**Materiales y métodos** Evaluación retrospectiva de pacientes operados entre 2010 a 2019. Incluimos todos los casos sintetizados con este dispositivo con seguimiento mínimo de tres meses, y excluimos casos operados con otros dispositivos y seguimiento menor a tres meses. Evaluamos la consolidación y la presencia de complicaciones. Determinamos el largo del tornillo, el diámetro del canal endomedular, la distancia entre el borde proximal de la tuberosidad y la fractura, y la distancia de paso de la rosca sobre el rasgo de la fractura en radiografías anteroposterior (AP) y oblicua del pie.

**Resultados** Evaluamos 39 casos, y la muestra tenía una edad promedio de 27 años, y predominio del sexo masculino. El largo de tornillo más usado fue el de 45 mm, y los diámetros promedios del canal endomedular medidos en las radiografías AP y oblicua fueron de 4,6 mm y 3,96 mm, respectivamente. La distancia del borde de la tuberosidad hasta la fractura fue de 25,8 mm, y la distancia de paso de la rosca sobre el rasgo de la fractura fue en promedio de 24 mm. Hubo 100% de consolidación, en un promedio de 9,4 semanas, y 3 casos de retardo de consolidación, 2 de retroceso de tornillo, 1 de rosca intrafoco, y 1 de fractura cortical superior. No hubo retiros de tornillos a la fecha.

### Palabras Clave

- ▶ articulaciones tarsianas/lesiones
- ▶ hueso metatarsiano/lesión
- ▶ lesión de pie/cirugía
- ▶ fracturas

received  
May 14, 2021  
accepted  
December 18, 2022

DOI <https://doi.org/10.1055/s-0042-1744462>.  
ISSN 0716-4548.

© 2022. Sociedad Chilena de Ortopedia y Traumatología. All rights reserved.

This is an open access article published by Thieme under the terms of the Creative Commons Attribution-NonDerivative-NonCommercial-License, permitting copying and reproduction so long as the original work is given appropriate credit. Contents may not be used for commercial purposes, or adapted, remixed, transformed or built upon. (<https://creativecommons.org/licenses/by-nc-nd/4.0/>)

Thieme Revinter Publicações Ltda., Rua do Matoso 170, Rio de Janeiro, RJ, CEP 20270-135, Brazil

**Discusión** No existe consenso respecto al tornillo ideal. La literatura internacional recomienda dispositivos intramedulares de diámetro de al menos 4,5 mm. Existen pocos reportes del uso de tornillos de diámetro de 4,0 mm.

**Conclusiones** El tornillo de esponjosa de diámetro de 4,0 mm con rosca parcial es una alternativa eficaz, segura y con baja tasa de complicaciones para el manejo de estas fracturas en nuestra población.

## Abstract

**Objective** To evaluate the surgical result of zone-2 and -3 fractures of the base of the fifth metatarsal bone using partially-threaded cancellous screws with a diameter of 4.0 mm.

**Materials and Methods** A retrospective evaluation of patients submitted to surgery between 2010 and 2019. We included all of the cases synthesized with this device with a minimum follow-up of three months, and excluded the cases operated on with other devices and follow-up shorter than three months. We evaluated the consolidation and the presence of complications, and determined, screw length, diameter of the endomedullary canal, the distance between the proximal edge of tuberosity and the fracture, and thread pitch over the fracture line on anteroposterior (AP) and oblique radiographs.

**Results** We evaluated 39 cases, and the sample had an average age of 27 years and male predominance. The most used screw length was 45 mm, and the average diameters of the medullary canal measured on the AP and oblique radiographs were of 4.6 mm and 3.96 mm respectively. The distance from the edge of the tuberosity to the fracture was of 25.8 mm, and the thread pitch over the fracture line was on average 24 mm. The rate of consolidation was of 100%, occurring in an average of 9.4 weeks, and there were 3 cases of consolidation delay, 2 of screw recoil, 1 of intrafocus thread, and 1 of superior cortex fracture. To date, there have been no cases of screw removal.

**Discussion** There is no consensus regarding the ideal screw. The international literature recommends intramedullary devices with a diameter of at least 4.5 mm. There are few reports of the use of screws with 4.0 mm in diameter.

**Conclusions** The partially-threaded cancellous screw with a diameter of 4.0 mm is an effective and safe option, with a low complication rate for the management of these fractures.

## Keywords

- ▶ tarsal joints/injury
- ▶ metatarsal bones/injury
- ▶ foot injuries/surgery
- ▶ fractures

## Introducción

Encontrar en urgencias fracturas de la base del quinto metatarsiano es algo frecuente, considerando su alta asociación a esguince de tobillo y lesiones secundarias a actividades deportivas. Para reconocerlas y diagnosticarlas, es necesario un buen examen físico y un alto índice de sospecha, y determinar la conducta a seguir requiere conocer su clasificación y, con esto, su eventual pronóstico. En 1902, Sir Robert Jones<sup>1</sup> fue quien primero las describió; posteriormente, Dameron<sup>2</sup> las clasificó según su ubicación en tres zonas, las cuales tienen características particulares; y, finalmente, Torg et al.<sup>3</sup> publicaron una clasificación radiológica para las fracturas de las zonas 2 y 3 basada en hallazgos radiológicos relacionados directamente a su potencial de consolidación. Actualmente, hay consenso respecto a la clasificación anatómica y al distinto pronóstico según el tiempo de evolución, la zona afectada, y el tipo de paciente; es así como, en fracturas de la zona 2, existe evidencia

suficiente que respalda la fijación y estabilización, en la etapa aguda, en pacientes jóvenes deportistas y atletas de alto rendimiento, y en la población general, cuando se presenta retraso en la consolidación o no unión.<sup>3-5</sup> En las de la zona 3, se mantiene la indicación en la etapa aguda en población joven deportista y atletas, mientras que en el resto de la población se recomienda cirugía cuando hay evidencia clínica y radiológica de retraso en la consolidación o no unión.<sup>6</sup> Una vez resuelto a quien operar, se debe tomar la decisión de qué dispositivo y técnica utilizar para la reducción y fijación de estas fracturas; para ello, se han descrito numerosas técnicas quirúrgicas, que incluyen la banda de tensión, las placas de bajo perfil, los fijadores externos, y los tornillos de fijación intramedular, siendo estos últimos los más utilizados, con buenos resultados, pero con complicaciones conocidas, que son en general atribuidas a un potencial de consolidación deficiente, en los casos de retraso en la consolidación o no unión, y a la inadecuada selección del tornillo, en la que cobran mucha importancia la

correcta longitud y, sobretodo, un diámetro suficiente. Es así como en los últimos años han surgido nuevos estudios y dispositivos intramedulares que buscan minimizar la presencia de complicaciones aumentando el diámetro del dispositivo, maximizando la compresión a nivel del sitio de la fractura, ofreciendo opciones de materiales distintos al acero, sin cabeza, canulados, cónicos de rosca variable, entre otros. Según nuestro conocimiento, existe poca literatura con relación a los resultados clínicos del uso de tornillos de esponjosa de diámetro de 4.0 mm con rosca parcial, sólidos, de acero y con cabeza. En consecuencia, el propósito del presente artículo es revisar los resultados clínicos y quirúrgicos de fracturas de las zonas 2 y 3 tratadas con estos tornillos entre 2010 y 2019, poniendo énfasis en las tasas de consolidación, las complicaciones asociadas, como retardo de la consolidación, no unión, fracturas iatrogénicas, y pinzamiento óseo o de partes blandas. Nuestra hipótesis es la de que los resultados quirúrgicos con tornillos de esponjosa de 4.0 mm con rosca parcial, convencionales, de pequeños fragmentos, son buenos a largo plazo, con baja tasa de complicaciones y satisfacción de los pacientes.

## Materiales y métodos

Se realizó un estudio retrospectivo de la base de datos de cirugías, fichas clínicas y radiografías de fracturas de metatarsianos operadas entre 2010 y 2019 por 5 cirujanos subespecialistas en tobillo y pie.

Los criterios de inclusión para el estudio fueron todas las fracturas de las zonas 2 y 3 de la base del quinto metatarsiano que tenían registros radiológicos y seguimiento de más de 3 meses, y que se resolvieron de forma quirúrgica con tornillos de esponjosa con rosca parcial de pequeños fragmentos.

Los criterios de exclusión fueron todas las fracturas la zona 1, todas las fracturas de las zonas 2 y 3 en las cuales la reducción y osteosíntesis se realizaron con dispositivo distinto al tornillo mencionado anteriormente, y aquellas fracturas de las zonas 2 y 3 que se sintetizaron con dicho tornillo pero que tuvieron seguimiento menor de 3 meses.

Definimos como fractura de la base del quinto metatarsiano toda fractura ocurrida en el tercio proximal de dicho hueso, y diferenciamos como fractura diafisaria (zona 3) aquellas distales a la articulación entre el cuarto y quinto metatarsianos, como fractura de Jones (zona 2), aquellas que estaban en la articulación entre el cuarto y quinto metatarsianos, y las fracturas de la tuberosidad (zona 1), aquellas proximales a la articulación entre el cuarto y quinto metatarsianos.

Definimos como consolidación la presencia de callo óseo a la radiografía y/o ausencia de dolor a la compresión y a la marcha en el sitio de la fractura.

Se definió como retraso en la consolidación la ausencia de signos radiológicos progresivos y claros de callo óseo asociado a la persistencia de dolor en foco de fractura evaluado en los controles médicos a las 4, 8 y 12 semanas.

Definimos como no unión la ausencia de signos radiológicos de consolidación asociada a dolor en foco de fractura a la palpación y/o a la marcha después de 12 semanas.

Se registraron datos tales como género, edad, lateralidad, práctica deportiva, mecanismo de fractura, y zona fractur-

ada; en aquellas fracturas en la que se intentó tratamiento ortopédico, se constató cómo se hizo, por cuánto tiempo, y cuál fue la complicación que indicó el paso a la resolución quirúrgica.

Con respecto a la cirugía, se constató el tipo de abordaje, la presencia de complicaciones, el tipo de tornillo utilizado, y el uso de injerto óseo.

En el programa Enterprise Imaging XERO Viewer (Agfa HealthCare NV, Mortsel, Bélgica), versión 8.1.2, se evaluaron las radiografías preoperatorias en 3 proyecciones: anteroposterior (AP), lateral (L), y oblicua (O) del pie. En la proyección AP, se determinó el diámetro del canal endomedular al nivel de la superposición de las corticales del cuarto y el quinto metatarsianos. En la proyección O, se midió el punto más estrecho del canal endomedular de las zonas 2 a 3 y la distancia entre el borde proximal de la base del quinto metatarsiano hasta el rasgo de la fractura.

En las radiografías posoperatorias, se constató el largo de cada tornillo en la proyección O, se determinó la distancia de paso de las roscas del tornillo sobre el rasgo de la fractura.

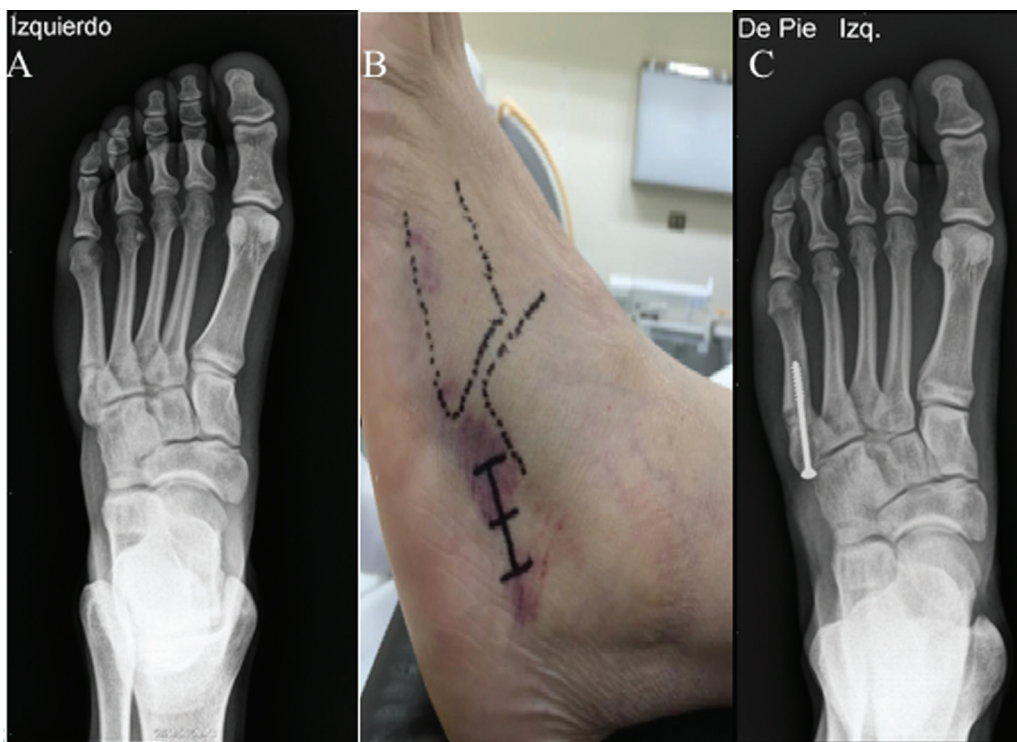
Con respecto al periodo posoperatorio, se registró el tiempo de consolidación, si existió alguna complicación posoperatoria, cuánto tardó el regreso a la actividad deportiva, y si existía alteración del eje del retropié asociado.

## Resultados

Se operaron 39 fracturas de las zonas 2 y 3 con tornillo de esponjosa con rosca parcial durante los últimos 10 años en 38 pacientes (1 caso fue bilateral). La edad promedio fue de 27 años (rango: 14 a 52 años), y predominó el género masculino (77%). En todos los casos, el diagnóstico se realizó mediante radiografías AP, L, y O del pie. La lesión fue algo más frecuente en el pie derecho (51%). El mecanismo más frecuente fue la entorsis de tobillo en un 74%<sup>29</sup>, seguida por fatiga por sobrecarga en un 18%<sup>7</sup>, y trauma directo en un 8%<sup>3</sup>. En 19 casos (48%), la fractura ocurrió por la práctica deportiva, siendo el fútbol el deporte predominante. En total, 1 caso (2.5%) ocurrió en una deportista de elite seleccionada nacional de balonmano, el resto practicaba actividad deportiva de forma intermitente al menos 30 minutos 2 veces a la semana, que incluía otros deportes y actividades, como salir a caminar o correr. En 33 casos (85%), la fractura comprometió la zona 3, y en 6 casos (15%), la zona 2. Hubo 1 paciente (2.5%) que presentó fractura del quinto metatarsiano de ambos pies, y 10 pacientes (25%) presentaban pie cavo-varo asociado.

En total, 23 casos (59%) recibieron tratamiento quirúrgico de entrada, con un promedio de espera de 9 días hasta la cirugía.

En 16 casos (41%), no se realizó tratamiento quirúrgico de entrada; de estos, en 5 (12.8%) se realizó tratamiento ortopédico con bota y descarga por 12 semanas, y se constató no unión, los que requirió cirugía posterior. En 10 casos (25.6%), se inició tratamiento ortopédico, que luego pasó a tratamiento quirúrgico por ausencia de signos radiológicos de consolidación asociada a persistencia del dolor a la palpación y a la marcha en el sitio de la fractura. La decisión fue tomada por los hallazgos clínicos e imagenológicos de las radiografías en los



**Fig. 1** (A) Radiografía de fractura de la zona 3 de la base del quinto metatarsiano. (B) Abordaje quirúrgico percutáneo. (C) El largo de tornillo más usado fue el de 45 mm.

controles médicos, y no se requirió de tomografía axial computarizada. (TAC). La cirugía se realizó en promedio a las 6 semanas (rango: 4 a 9 semanas). Hubo 1 caso (2.5%) de refractura, que ocurrió al mes de haber consolidado la fractura, luego de haber realizado el tratamiento ortopédico adecuado por 3 meses.

En el 100% de las cirugías, se realizó el abordaje percutáneo clásico. El largo del tornillo más utilizado fue de 45 mm en 22 casos (56%); en el resto, osciló entre largos de 40 mm y 65 mm. (►Figura 1).

En 3 casos (7.5%), se utilizó injerto óseo obtenido con trocar de biopsia ósea: en 2 casos, del calcáneo; y, en 1 caso, del maléolo medial.

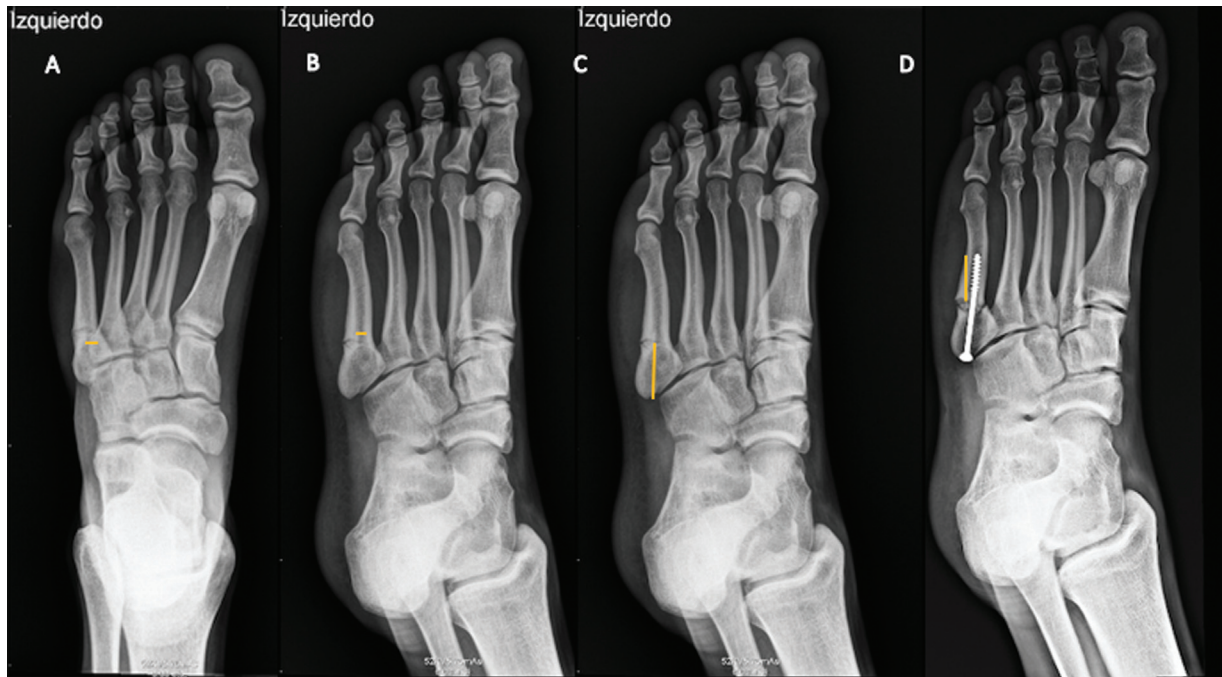
El diámetro promedio del canal endomedular del quinto metatarsiano medido en las radiografías AP a nivel de la unión de las corticales del cuarto y quinto metatarsianos fue de 4,6 mm (rango: 2,5 mm a 7 mm) (►Figura 2A). El diámetro promedio del punto más estrecho del canal endomedular en proyección O de las zonas 2 y 3 fue de 3,9 mm (rango: 2,4 mm a 7 mm) (►Figura 2B). La distancia promedio desde el borde proximal de la tuberosidad del quinto metatarsiano hasta el rasgo de la fractura fue de 25,8 mm (rango: 21 mm a 32,9 mm) (►Figura 2C). La distancia promedio del paso de rosca del tornillo sobre el rasgo de la fractura fue de 24,2 mm (rango: 16 mm a 38 mm) (►Figura 2D) (►Tabla 1). No se constataron complicaciones intraoperatorias. En la radiografía en el posoperatorio inmediato, se consignó 1 caso (2.5%) de fractura de cortical dorsal tratada con tornillo de 60 mm de largo, y 1 caso (2.5%) en el cual la rosca del tornillo de esponjosa quedó intrafoco (largo de tornillo de 40 mm). No hubo casos de complicaciones clínicas ni de retraso en el

tiempo de consolidación. El seguimiento promedio fue de 6 meses (3-12 meses). Se constataron 3 casos (7.5%) de retraso en la consolidación, que finalmente se logró a las 16, 20 y 16 semanas respectivamente, 2 casos (5%) de retroceso de tornillos, de 4 mm en promedio (rango: 2 mm a 6 mm), que no presentaron signos de pinzamiento. No se encontraron casos de no unión. Se logró consolidación exitosa en el 100% de los pacientes en un promedio de 9,4 semanas (rango: 5 a 20 semanas) (►Tabla 2), y no hubo necesidad de retiro de los dispositivos en ningún caso hasta la fecha.

De un total de 19 pacientes (48.7%) que realizaban actividad deportiva, en 12 casos (63%) se consignó el retorno deportivo, que consistió en actividad deportiva de inicio progresivo, principalmente bicicleta y trote suave, siendo en promedio a las 11,5 semanas.

## Discusión

El adecuado manejo de este tipo de fracturas es fundamental; su posible mala evolución al recibir manejo ortopédico está relacionada con altas tasas de no unión, de retardo en la consolidación, y de refractura,<sup>7</sup> las cuales se explican por una combinación de factores biológicos y biomecánicos. Una fractura en una zona con irrigación terminal<sup>8</sup> no hace más que aumentar el déficit de aporte vascular, y genera un punto móvil a ese nivel, el cual permite rotar sobre su eje el fragmento distal, lo que ocasiona gran movilidad<sup>9</sup> y se convierte en un círculo vicioso que predispone a la no consolidación. Adicionalmente, estas fracturas reciben fuerzas de torsión y tracción, transmitidas por el tendón del peroneo corto y la inserción de la fascia plantar.<sup>10,11</sup> Es por



**Fig. 2** Radiografías anteroposterior (AP) y oblicua (O). (A) Medición del diámetro del canal endomedular en proyección AP a nivel de la sobreposición del cuarto y quinto metatarsianos. (B) Medición del punto más estrecho de las zonas 2 y 3 en proyección O. (C) Distancia del borde proximal hasta el rasgo de la fractura en proyección O. (D) Distancia de paso de rosca del tornillo sobre el rasgo de la fractura en proyección O.

**Tabla 1** Promedio de los diámetros y distancias radiológicas

Tornillo	Largo más usado	Diámetro de la diáfisis en radiografías anteroposterior y oblicua, respectivamente	Distancia de la tuberosidad a la fractura	Distancia de paso de la rosca
De esponjosa de diámetro de 4,0 mm con rosca parcial	45 mm	4,6 mm y 3,9 mm	25,8 mm	24,2 mm

eso que la fijación quirúrgica primaria es actualmente la primera opción para muchos cirujanos de tobillo y pie.

Se han descrito muchas técnicas quirúrgicas para el manejo de esta fractura, siendo actualmente la fijación con tornillo intramedular el método quirúrgico de elección y sobre el cual se han realizado la mayor cantidad de estudios, que concluyeron que el factor primordial para la mayoría de las fallas es la mala selección del tornillo con respecto principalmente a su diámetro y longitud.<sup>12-14</sup> Esta adecuada selección persigue evitar que ocurran fracturas iatrogénicas y entregar la mayor estabilidad posible a la fractura, para que logre la consolidación. En esta línea, mucho se ha publicado sobre los requisitos en relación con el diámetro, el largo, la compresión, el diseño, y el material que debe tener el tornillo a utilizar, y nos pareció importante analizarlos en el tornillo de esponjosa con rosca parcial, que es el que más usamos.

La importancia del diámetro del tornillo radica, según algunos estudios biomecánicos,<sup>15,16</sup> en que un diámetro pequeño estaría asociado a retraso en la consolidación, no unión, y refractura por menor resistencia a la extracción y, por ende, inestabilidad; por otra parte, diámetros muy grandes se asocian a fracturas iatrogénicas y estallido. En

este sentido, en 2015, Scott et al.<sup>15</sup> realizaron un estudio en cadáveres en el cual midieron manualmente los diámetros del canal endomedular en los planos plantar dorsal y medial lateral del tercio distal del quinto metatarsiano, y determinaron que 4,5 mm es el menor diámetro eficaz en el manejo de estas fracturas. Islen et al.<sup>16</sup> midieron, bajo TAC, el diámetro del tercio distal del quinto metatarsiano en 27 pacientes con fractura en las zonas 2 y 3, y concluyeron que el 93% tenía un diámetro mayor a 4 mm, y un 7%, menor a 4 mm, y recomendaron que el diámetro de 5.5 mm sería lo más fiable para estabilizar esta fractura.

Con respecto al largo del tornillo, las primeras investigaciones<sup>4</sup> concluían que debía usarse el tornillo más largo posible para la estabilización de esta fractura; sin embargo, estudios actuales<sup>17</sup> han sugerido y demostrado que usar un tornillo muy largo provoca un enderezamiento de la diáfisis del hueso, que pierde su habitual curvatura, lo que separa los bordes de la fractura en la cortical lateral, angulando el foco de la fractura, lo que genera retraso en la consolidación y no unión, además de aumentar el riesgo de iatrogenia por la perforación de la cortical medial distal a la fractura.<sup>17</sup> Ochenjele et al.<sup>18</sup> realizaron un análisis anatómico detallado

**Tabla 2** Resultados de los pacientes de la muestra

Tratamiento	Edad (años)/ Género	Mecanismo	Deporte	Zona de la fractura	Diametro largo del tornillo (mm)	Unión (semanas)	Complicación
Quirúrgico	27/M	Sobrecarga	Fútbol	3	4,0 × 65	6	No
	18/M	Entorsis	N/C	3	4,0 × 50	10	No
	22/M	Entorsis	N/C	3	4,0 × 45	12	No
	28/M	Sobrecarga	N/C	3	4,0 × 65	6	No
	18/M	Sobrecarga	N/C	3	4,0 × 40	8	No
	17/M	Entorsis	Fútbol	3	4,0 × 45	5	No
	17/M	Entorsis	Fútbol	3	4,0 × 45	8	No
	17/F	Entorsis	Balonmano	3	4,0 × 50	8	No
	20/M	Entorsis	Fútbol	3	4,0 × 55	6	No
	31/M	Entorsis	N/C	2	4,0 × 45	7	No
	18/M	Entorsis	Correr	3	4,0 × 45	10	No
	36/M	Entorsis	Rugby	3	4,0 × 45	12	No
	33/M	Trauma	Capoeira	3	4,0 × 45	12	No
	16/M	Trauma	Fútbol	3	4,0 × 45	6	No
	17/M	Entorsis	Fútbol	3	4,0 × 45	6	No
	52/F	Entorsis	No	3	4,0 × 45	16	RC
	22/M	Entorsis	No	3	4,0 × 45	10	No
	19/M	Entorsis	No	3	4,0 × 50	20	RC
	21/M	Entorsis	N/C	3	4,0 × 50	8	No
	45/F	Entorsis	N/C	3	4,0 × 45	8	No
	32/M	Entorsis	N/C	2	4,0 × 45	8	No
	17/M	Entorsis	Gimnasia	3	4,0 × 50	16	RC
	16/M	Entorsis	Fútbol	2	4,0 × 50	6	No
	29/F	Entorsis	No	2	4,0 × 50	6	No
	14/M	Entorsis	Fútbol	3	4,0 × 50	8	No
	17/M	Entorsis	Fútbol	3	4,0 × 45	8	No
	47/M	Entorsis	No	2	4,0 × 45	10	No
	30/F	Sobrecarga	No	2	4,0 × 45	8	No
	26/M	Entorsis	Fútbol	3	4,0 × 40	8	RC y TI
	39/M	Trauma	N/C	3	4,0 × 50	12	No
23/M	Entorsis	Fútbol	3	4,0 × 55	10	No	
41/M	Sobrecarga	Fútbol	3	4,0 × 50	8	No	
26/M	Entorsis	N/C	3	4,0 × 45	10	No	
37/F	Entorsis	Fútbol	3	4,0 × 45	11	No	
24/M	Entorsis	Fútbol	3	4,0 × 45	6	No	
34/F	Sobrecarga	N/C	3	4,0 × 45	12	RC	
50/F	Entorsis	N/C	3	4,0 × 45	8	FD	
30/F	Sobrecarga	No	3	4,0 × 45	8	No	
26/M	Entorsis	No	3	4,0 × 50	12	No	
Resumen	Edad X: 27; M: 77%; F: 23%	Entorsis: 74%; sobrecarga: 18%; TD: 8%	Deportista: 19; sedentario: 9 N/C: 12	Zona 2: 15%; zona 3: 85%	Largo: 45 mm (56,4%); 50 mm (28,2%); 55 mm (5,1%); 65 mm (5,1%); 40 mm (5,1%)	X: 9,4; 100% de unión	3 RC 2 RT 1 FD 1 TI

**Abreviaturas:** F, femenino; FD, fractura dorsal; M, masculino; N/C, no consignado; RC, retraso en la consolidación; RT, retroceso del tornillo; TD, trauma directo; TI, tornillo intrafoco; X, promedio.

del quinto metatarsiano de 119 pacientes, con base en reconstrucciones bajo TAC en tres dimensiones y radiografías simples, en el cual, entre otras mediciones, determinaron el largo promedio total de los metatarsianos y la distancia promedio entre la tuberosidad del quinto metatarsiano y la curvatura posteroplantar. Los autores<sup>18</sup> recomendaron que, para evitar iatrogenia por excesiva longitud de los tornillos, deben usarse tornillos no más largos que el 68% de la longitud total del metatarsiano, y sugirieron 40 mm como una longitud segura.

En relación con el diseño canulado de algunos tornillos, algunos grupos han reportado la rotura del dispositivo como complicación, sobre todo en atletas de alta demanda.<sup>19</sup> Glasgow et al.<sup>20</sup> informaron una alta tasa de rotura usando tornillos canulados de 4,5 mm.

Con respecto al material del dispositivo intramedular, Devries et al.<sup>21</sup> compararon casos operados con tornillos canulados de acero inoxidable con casos fijados con tornillos canulados de titanio, y obtuvieron resultados similares, sin significancia estadística para el tiempo de consolidación y las complicaciones, quedando la decisión de usar uno u otro material a la preferencia del cirujano. Por otra parte, Reese et al.<sup>13</sup> en un estudio biomecánico, sometieron piezas cadavéricas a carga cíclica repetitiva, compararon la resistencia de tornillos canulados de titanio y de acero inoxidable, y determinaron que los de acero inoxidable son más resistentes que los de titanio.

En relación con la irritación de partes blandas provocada por la cabeza del tornillo, Nagao et al.<sup>22</sup> reportaron hasta 30% de molestias, sobre todo en población joven deportista, y sugirieron usar tornillos sin cabeza en población atleta. En nuestra serie, principalmente en la población joven deportista ocasional, no se encontraron casos con pinzamiento de partes blandas en el sitio de inserción.

Respecto al tipo de rosca de los distintos tornillos disponibles, Orr et al.<sup>23</sup> cotejaron biomecánicamente el uso de tornillos de compresión cónicos con rosca y tornillos de esponjosa con rosca parcial, y determinaron que estos últimos proporcionaron mayor compresión y menor angulación del sitio de la fractura, no existiendo diferencias estadísticamente significativas en relación con la rigidez que entregaban.

En la actualidad, concordamos que el dispositivo intramedular es lo más recomendado para el adecuado manejo de este tipo de fracturas; creemos que el éxito del resultado quirúrgico está dado principalmente por la estabilidad del foco de fractura, más que por su compresión, y que la selección de los adecuados diámetro y largo del dispositivo es la clave. En ese sentido, el diámetro de 4,0 mm presentó buenos resultados clínicos, y concluimos que es un diámetro que logró estabilizar esta fractura en nuestros pacientes, y permitió una correcta consolidación, lo que se correlaciona con el hallazgo de que el promedio del punto más estrecho del canal endomedular en la radiografía O de pie de nuestra población fue menor de 4,0 mm. Respecto al largo del tornillo a utilizar, recomendamos siempre medir la distancia entre el rasgo de la fractura y el sitio de entrada del tornillo en la tuberosidad del quinto metatarsiano, teniendo especial aten-

ción al usar tornillos de longitud menor a 40 mm y mayores a 65 mm, por la posibilidad de provocar alteraciones en la consolidación por roscas intrafoco o por el riesgo de fracturas iatrogénicas, respectivamente.

En nuestra experiencia, no presentamos casos de roturas de tornillo, por lo que creemos que el tornillo de acero y sólido es una opción confiable y segura. Finalmente, no presentamos casos de pinzamiento de partes blandas o entre el hueso cuboides y la cabeza del tornillo, incluyendo los dos casos de retroceso del tornillo; sin embargo, creemos que es un factor importante para considerar, sobre todo en pacientes jóvenes, deportistas profesionales, o de alta demanda.

Nuestro trabajo tiene ciertas limitaciones; es retrospectivo y descriptivo, pero logra correlacionar el diámetro de 4,0 mm del tornillo de esponjosa con rosca parcial con el tamaño del canal endomedular de nuestros pacientes, lo que podría explicar los buenos resultados clínicos obtenidos utilizando este dispositivo. Además, se trata de una revisión de los resultados del manejo de este tipo de fracturas con este tipo de tornillo por un periodo de diez años sin complicaciones severas, lo cual hace de este implante una alternativa confiable a considerar por parte de los cirujanos de tobillo y pie al momento de seleccionar un dispositivo endomedular en nuestra población.

## Conclusiones

El tratamiento quirúrgico con tornillo de esponjosa de diámetro de 4,0 mm con rosca parcial, sólido, de acero inoxidable, y con cabeza es una alternativa segura, eficaz, y con baja tasa de complicaciones para sintetizar fracturas de la base del quinto metatarsiano en las zonas 2 y 3 en nuestra población.

## Conflictos de Intereses

Los autores no tienen conflicto de intereses que declarar.

## Referencias

- 1 Jones R. I. Fracture of the base of the fifth metatarsal bone by indirect violence. *Ann Surg* 1902;35(06):697-700.2
- 2 Dameron TB Jr. Fractures and anatomical variations of the proximal portion of the fifth metatarsal. *J Bone Joint Surg Am* 1975;57(06):788-792
- 3 Torg JS, Balduini FC, Zelko RR, Pavlov H, Peff TC, Das M. Fractures of the base of the fifth metatarsal distal to the tuberosity. Classification and guidelines for non-surgical and surgical management. *J Bone Joint Surg Am* 1984;66(02):209-214
- 4 DeLee JC, Evans JP, Julian J. Stress fracture of the fifth metatarsal. *Am J Sports Med* 1983;11(05):349-353
- 5 Quill GE Jr. Fractures of the proximal fifth metatarsal. *Orthop Clin North Am* 1995;26(02):353-361
- 6 Rosenberg GA, Sferra JJ. Treatment strategies for acute fractures and nonunions of the proximal fifth metatarsal. *J Am Acad Orthop Surg* 2000;8(05):332-338
- 7 Kavanaugh JH, Brower TD, Mann RV. The Jones fracture revisited. *J Bone Joint Surg Am* 1978;60(06):776-782
- 8 Smith JW, Arnoczky SP, Hersh A. The intraosseous blood supply of the fifth metatarsal: implications for proximal fracture healing. *Foot Ankle* 1992;13(03):143-152

- 9 Lawrence SJ, Botte MJ. Jones' fractures and related fractures of the proximal fifth metatarsal. *Foot Ankle* 1993;14(06):358-365
- 10 Morris PM, Francois AG, Marcus RE, Farrow LD. The effect of peroneus brevis tendon anatomy on the stability of fractures at the fifth metatarsal base. *Foot Ankle Int* 2015;36(05):579-584
- 11 Vertullo CJ, Glisson RR, Nunley JA. Torsional strains in the proximal fifth metatarsal: implications for Jones and stress fracture management. *Foot Ankle Int* 2004;25(09):650-656
- 12 Mindrebo N, Shelbourne KD, Van Meter CD, Rettig AC. Outpatient percutaneous screw fixation of the acute Jones fracture. *Am J Sports Med* 1993;21(05):720-723
- 13 Reese K, Litsky A, Kaeding C, Pedroza A, Shah N. Cannulated screw fixation of Jones fractures: a clinical and biomechanical study. *Am J Sports Med* 2004;32(07):1736-1742
- 14 Kelly IP, Glisson RR, Fink C, Easley ME, Nunley JA. Intramedullary screw fixation of Jones fractures. *Foot Ankle Int* 2001;22(07):585-589
- 15 Scott RT, Hyer CF, DeMill SL. Screw fixation diameter for fifth metatarsal Jones fracture: a cadaveric study. *J Foot Ankle Surg* 2015;54(02):227-229
- 16 Iselin LD, Ramawat S, Hanratty B, Klammer G, Stavrou P. When Planning Screw Fracture Fixation Why the 5.5 mm Screw is the Goldilocks Screw. An Observational Computer Tomographic Study of Fifth Metatarsal Bone Anatomy in a Sample of Patients. *Medicine (Baltimore)* 2015;94(18):e756
- 17 Horst F, Gilbert BJ, Glisson RR, Nunley JA. Torque resistance after fixation of Jones fractures with intramedullary screws. *Foot Ankle Int* 2004;25(12):914-919
- 18 Ochenjele G, Ho B, Switaj PJ, Fuchs D, Goyal N, Kadakia AR. Radiographic study of the fifth metatarsal for optimal intramedullary screw fixation of Jones fracture. *Foot Ankle Int* 2015;36(03):293-301
- 19 Granata JD, Berlet GC, Philbin TM, Jones G, Kaeding CC, Peterson KS. Failed Surgical Management of Acute Proximal Fifth Metatarsal (Jones) Fractures: A Retrospective Case Series and Literature Review. *Foot Ankle Spec* 2015;8(06):454-459
- 20 Glasgow MT, Naranja RJ Jr, Glasgow SG, Torg JS. Analysis of failed surgical management of fractures of the base of the fifth metatarsal distal to the tuberosity: the Jones fracture. *Foot Ankle Int* 1996;17(08):449-457
- 21 DeVries JG, Cuttica DJ, Hyer CF. Cannulated screw fixation of Jones fifth metatarsal fractures: a comparison of titanium and stainless steel screw fixation. *J Foot Ankle Surg* 2011;50(02):207-212
- 22 Nagao M, Saita Y, Kameda S, et al. Headless compression screw fixation of Jones fractures: an outcomes study in Japanese athletes. *Am J Sports Med* 2012;40(11):2578-2582
- 23 Orr JD, Glisson RR, Nunley JA. Jones fracture fixation: a biomechanical comparison of partially threaded screws versus tapered variable pitch screws. *Am J Sports Med* 2012;40(03):691-698