



Granuloma eosinofílico cervical en el adolescente: Reporte de un caso y revisión de la literatura

Cervical Eosinophilic Granuloma in Adolescents: Case Report and Literature Review

Ratko Yurac¹ Juan José Zamorano¹ Rafael Calvo-Mena¹ María Francesca Castoldi¹
Camila de la Barra¹ Guisela Quinteros^{1,2} Felipe Novoa¹

¹Facultad de Medicina, Clínica Alemana de Santiago – Universidad del Desarrollo, Vitacura, Santiago, Chile

²Hospital Regional de Talca, Maule, Chile

Address for correspondence Ratko Yurac Barrientos, Avenida Vitacura 5951, Vitacura, Santiago, Chile (e-mail: ryurac@gmail.com).

Rev Chil Ortop Traumatol 2022;63(2):e128–e133.

Resumen

Introducción El granuloma eosinofílico (GE) es una patología infrecuente, sobre todo en adultos, que puede afectar la columna cervical. A pesar de la vasta literatura, esta enfermedad afecta principalmente a la población infantil, y no hay un consenso sobre el manejo en adultos. Con el objetivo de aportar conocimiento respecto a esta patología poco frecuente, se presenta un caso clínico de GE cervical en un paciente de 16 años, a quien se trató de manera conservadora, con buenos resultados y retorno completo a sus actividades.

Caso Clínico Un hombre de 16 años, seleccionado de rugby, consultó por dolor cervical axial persistente y nocturno de 6 semanas de evolución, sin trauma evidente. Al examen, destacó dolor a la compresión axial sin compromiso neurológico asociado. Los exámenes de tomografía computarizada (TC) y resonancia magnética (RM) revelaron lesión lítica en el cuerpo de C3 de características agresivas, de presentación monostótica en tomografía por emisión de positrones-tomografía computada (TEP-TC) compatible con tumor primario vertebral. Se decidió realizar biopsia percutánea bajo TC, para definir el diagnóstico y manejo adecuado, la cual fue compatible con células de Langerhans. Al no presentar clínica ni imagenología de inestabilidad ósea evidente o compromiso neurológico, se manejó con tratamiento conservador, inmovilización cervical, analgesia oral, y seguimiento estrecho. A los cuatro meses de evolución, se presentó con una TC con cambios reparativos del cuerpo vertebral y sin dolor, y logró retomar sus actividades habituales.

Conclusiones El diagnóstico de GE es infrecuente a esta edad, y se debe plantear entre diagnósticos diferenciales de lesiones líticas agresivas primarias vertebrales. Es necesario el uso de imágenes, y la biopsia vertebral es fundamental para confirmar el

Palabras Clave

- ▶ granuloma eosinofílico
- ▶ tumor óseo
- ▶ cervical
- ▶ histiocitosis de células de Langerhans
- ▶ histiocitosis X

recibido
09 de octubre de 2020
aceptado
18 de marzo de 2022

DOI <https://doi.org/10.1055/s-0042-1748934>.
ISSN 0716-4548.

© 2022. Sociedad Chilena de Ortopedia y Traumatología. All rights reserved.

This is an open access article published by Thieme under the terms of the Creative Commons Attribution-NonDerivative-NonCommercial-License, permitting copying and reproduction so long as the original work is given appropriate credit. Contents may not be used for commercial purposes, or adapted, remixed, transformed or built upon. (<https://creativecommons.org/licenses/by-nc-nd/4.0/>)

Thieme Revinter Publicações Ltda., Rua do Matoso 170, Rio de Janeiro, RJ, CEP 20270-135, Brazil

diagnóstico. Su manejo va a depender de la sintomatología, del compromiso de estructuras vecinas, y de la estabilidad de la vértebra afectada. El manejo conservador con seguimiento clínico e imagenológico es una opción viable.

Abstract

Introduction Eosinophilic granuloma (EG) is a rare, tumor-like lesion, infrequently affecting the cervical spine, particularly in adults. Although vastly described in literature, this pathology mainly affects children, and there is still no consensus on its treatment in older patients. With the goal of contributing to increase the knowledge regarding this infrequent pathology, we present a case of a C3 eosinophilic granuloma in a 16-year-old patient, who was treated conservatively, with good results, including complete return to his previous activities.

Clinical case a 16-year-old male, elite rugby player, presented with a history of persistent neck pain, mainly at night, with no previous trauma. Upon physical examination, he reported neck pain with axial compression of the head, without neurological impairment. Both computed tomography (CT) and magnetic resonance imaging (MRI) scan revealed an aggressive lytic lesion in the C3 vertebral body, a with monostotic presentation on positron emission tomography-computed tomography (PET-CT) compatible with a primary spine tumor. A CT-guided percutaneous biopsy was obtained to establish the diagnosis and provide the proper management. The results were compatible with Langerhans cells. As he presented no symptoms or imaging findings of evident bone instability, as well as no neurological impairment, the patient was treated conservatively, with a cervical brace, oral pain medication and close follow-up. A CT obtained after four months of treatment showed reparative changes of the C3 vertebral body; at this point, the patient reported no neck pain, so he was able to return to his previous activities.

Conclusions Although an EG is rare at this age, it should be considered in the differential diagnosis of primary vertebral aggressive lytic lesions. Imaging and a vertebral biopsy are paramount to confirm the diagnosis. The treatment modality depends on the symptoms, the involvement of adjacent structures, and the stability of the affected vertebra. Conservative management including clinical and imaging follow-up is a viable option.

Keywords

- ▶ eosinophilic granuloma
- ▶ bone tumor
- ▶ cervical
- ▶ Langerhans cell histiocytosis
- ▶ histiocytosis X

Introducción

El granuloma eosinofílico (GE) es la entidad más frecuente y benigna de la histiocitosis de células de Langerhans (HCL).¹ Es una lesión pseudotumoral poco frecuente en el área de la columna, con una tasa menor al 1% de los tumores espinales.² Los sitios esqueléticos más frecuente afectados son el cráneo, la pelvis y la diáfisis de los huesos largos, y compromete la columna en 7% a 25% de los casos.³ Afecta principalmente la columna toracolumbar, generalmente durante primera década de la vida, siendo infrecuente su localización en la columna cervical.^{2,4,5}

Su presentación clínica es variable, pero generalmente comienza con dolor cervical asociado o no a rigidez y debilidad en las extremidades.^{2,6,7}

La destrucción lítica vertebral es el signo radiológico habitual, pero en ciertos casos se puede observar colapso vertebral (vertebra plana), principalmente en la columna toracolumbar.^{8,9} La tomografía computada (TC) ayuda bastante para caracterizar y determinar la extensión de la

lesión.¹⁰ Algunos estudios^{11,12} han demostrado que la resonancia magnética (RM) aumenta la precisión diagnóstica al evaluarse la intensidad en T1 y T2, además de permitir la evaluación de masas paravertebrales y el compromiso de la medula espinal. Sin embargo, el diagnóstico definitivo se determina por biopsia.¹³

Entre los diagnósticos diferenciales de lesiones líticas vertebrales agresivas está el sarcoma de Ewing, el mieloma múltiple, la osteocondritis, la tuberculosis y la osteomielitis, entre otros, con tratamientos oncológicos y quirúrgicos que son diametralmente diferentes, y que pueden determinar su pronóstico oncológico.^{2,9}

El tratamiento del GE vertebral varía desde el manejo conservador con inmovilización, reposo relativo y uso de antiinflamatorios, hasta la necesidad de cirugía, quimioterapia, radioterapia, o una combinación de éstas.^{2,14,15}

A continuación, presentamos el caso de un joven de 16 años quien, tras consultar por dolor cervical de predominio

nocturno y después de una biopsia percutánea guiada con TC, fue diagnosticado de histiocitosis de células de Langerhans cervical, por el cual se decidió el manejo conservador. A los 4 meses desde el diagnóstico el paciente no presentaba dolor, tenía movilidad completa, y se objetivaban signos imagenológicos reparativos.

Caso Clínico

Paciente masculino de 16 años, seleccionado juvenil de rugby a nivel escolar, sin antecedentes mórbidos personales o familiares relevantes, quien consultó de manera ambulatoria por dolor cervical axial, persistente y progresivo, de 6 semanas de evolución, de predominio nocturno, sin historia de baja de peso o banderas rojas. Al examen físico, destacaba dolor a la compresión axial, sin rigidez ni debilidad en las extremidades.

Se solicitó una RM, que se complementó con uso de contraste y con TC, dado el hallazgo compatible con una lesión lítica en el cuerpo de C3 con destrucción de la cortical posterior, asociado a edema óseo en el pedículo izquierdo y sin compromiso de partes blandas (► Figuras 1 y 2).

Los exámenes de laboratorio informaron una proteína C reactiva cuantitativa de 0.51 mg/dL (nivel normal: 0.1-0.5 mg/dL); Los resultados del hemograma, de las pruebas de coagulación y el perfil bioquímico estaban dentro de rangos normales.

En la tomografía por emisión de positrones-tomografía computada (TEP-TC), la lesión de C3 mostraba carácter hipermetabólico, con signos de agresividad local y sin evidencias de neoplasias u otros focos en el resto del cuerpo, por lo que se descartó una presentación polioestótica.

Con los objetivos de descartar patología tumoral benigna-agresiva, maligna o infecciosa, determinar el diagnóstico histológico y definir la conducta terapéutica, se decidió realizar una biopsia por vía posterior con técnica percutánea guiada bajo TC por radiólogo intervencionista (realizada en el Memorial Hospital for Cancer and Allied Diseases, en Nueva York, Estados Unidos, por decisión de los familiares).

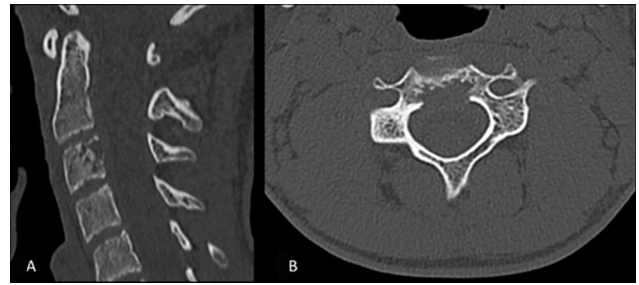


Imagen 2 Para mejor caracterización del compromiso óseo, se complementa con tomografía computada. Reconstrucciones con algoritmo óseo sagital (A) y axial (B). La lesión del cuerpo C3 muestra aspecto lítico permeativo, de márgenes mal definidos, con destrucción de la cortical y discreto abombamiento del muro posterior.

El estudio anatomopatológico mostró tejido con células atípicas con núcleos irregulares y con abundante citoplasma eosinofílico, compatible con células de Langerhans. Había expresión inmunohistoquímica de S100, CD1a, langerina, CD68 y CD45.

Dadas estabilidad ósea y ausencia de sintomatología neurológica, se decidió, en conjunto con el equipo de columna, de neuroimagenología y de oncología de Nueva York, por reposo deportivo y manejo conservador con collar rígido cervical Philadelphia (Össur, Reikiavik, Islandia) por 12 semanas, con posterior retiro progresivo a tolerancia. A los cuatro meses de evolución, el paciente no presentaba dolor, había regresado por completo a sus actividades escolares, y la TC de control informaba signos de regeneración ósea y cambios reparativos de la lesión lítica del cuerpo vertebral C3 (► Figura 3). A los 12 meses de evolución, el paciente estaba asintomático, tenía una vida normal, sin restricciones deportivas, con nuevas TC y RNM cervical que informaban cambios reparativos de la lesión lítica cervical de C3 y sin signos de actividad ni desarrollo de nuevas lesiones.

Discusión

El GE, también conocido como histiocitosis X, es la presentación benigna de la histiocitosis de células de

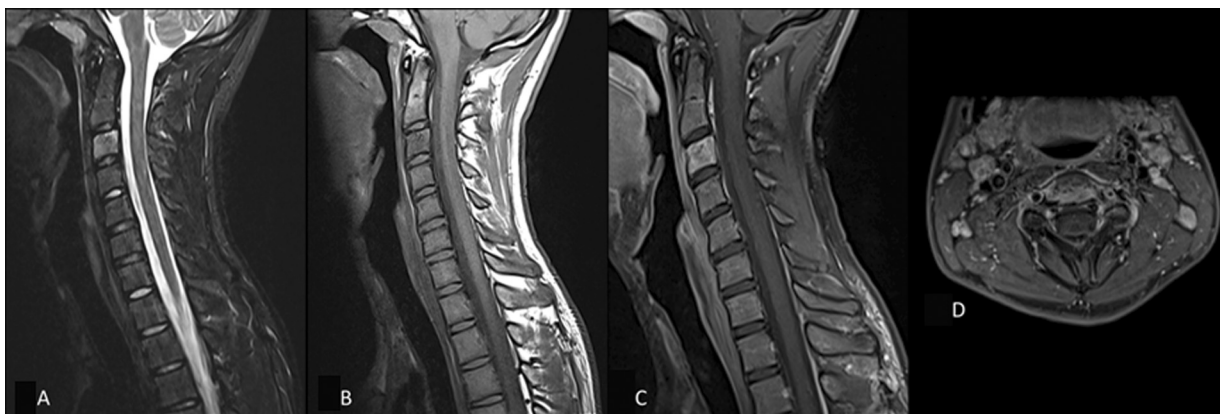


Imagen 1 Resonancia magnética de columna cervical. Adquisiciones sagitales en secuencia *short-tau inversion-recovery* (STIR) (A) y potenciada en T1 (B). Se observa aumento difuso de la señal del cuerpo vertebral C3 en la secuencia STIR y leve hipointensidad en la potenciada en T1. En las adquisiciones contrastadas y con saturación grasa, sagital (C) y axial (D), la alteración presenta captación del contraste, sin evidente compromiso extraóseo.

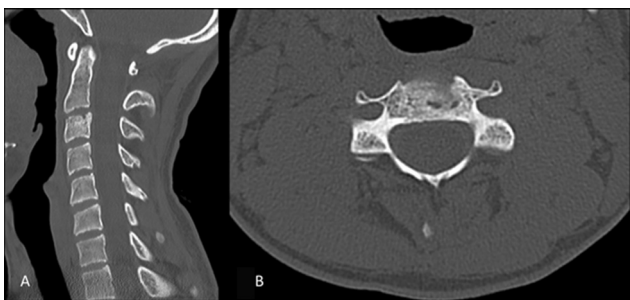


Imagen 3 Tomografía computarizada de columna cervical de control al cuarto mes de la biopsia. Reconstrucciones con algoritmo óseo sagital (A) y axial (B). Se identifican avanzados cambios reparativos de la lesión lítica del cuerpo vertebral C3, con esclerosis y reconstitución de la cortical.

Langerhans en el tejido óseo, que afecta el sistema reticuloendotelial y en la que es característica la proliferación de eosinófilos e histiocitos.^{4,7,11} Es una enfermedad poco común, que constituye menos del 1% de los tumores óseos, compromete la columna en un 7% a un 25% de los casos, y afecta la columna cervical sólo en un 0.02%.^{3,8,16} A pesar de que se puede presentar a cualquier edad, generalmente se presenta en niños, siendo el 80% de los casos en menores de 10 años;^{4,11} no obstante, entre los diagnósticos diferenciales a descartar se encuentran el plasmocitoma, los sarcomas primarios (en especial el sarcoma de Ewing por edad), el mieloma múltiple, la osteocondritis, la tuberculosis, y la osteomielitis. Por esta razón, la sospecha clínica, el diagnóstico y el manejo adecuado cobran suma importancia.^{2,9} El diagnóstico histológico es fundamental para establecer una conducta terapéutica definitiva, la cual varía radicalmente según cada patología.

El GE cervical se presenta con dolor cervical en un 80% de los casos en la población pediátrica, y casi en un 100% de la población adulta. El segundo síntoma más frecuente es la limitación del rango articular, seguido de síntomas neurológicos, lo que es similar en ambas poblaciones.^{1,2} Respecto al compromiso neurológico, es más frecuente en casos que afectan la columna torácica o lumbar, dado que la zona cervical se presenta con dolor o rigidez en etapas tempranas, lo que contribuye a un diagnóstico precoz, previo al posible colapso y compresión de elementos espinales.^{17,18} Sin embargo, Prasad y Divya⁸ observan que, en la población adulta, un 61% de los casos presentan sintomatología neurológica. En el caso aquí descrito, el paciente sólo presentó dolor cervical nocturno de 6 semanas de evolución, sin sintomatología neurológica asociada ni limitación del rango articular.

Respecto al estudio imagenológico, debería iniciarse con radiografías simples, siendo la lesión lítica vertebral el signo más común y característico, independientemente del segmento vertebral afectado, la cual puede llegar a generar de forma tardía un colapso vertebral, también llamado "vértebra plana".^{8,11} El GE es la causa más común de vértebra plana; sin embargo, el sarcoma de Ewing, el linfoma, la tuberculosis y la osteogénesis imperfecta también la pueden generar.⁹ Cabe destacar que este signo

es más común en casos en los que se ve afectada la columna torácica o lumbar, y poco frecuente en casos cervicales, en los que las fuerzas de compresión generadas por la carga axial son menores.^{2,19}

Desde el punto de vista radiológico, el diagnóstico diferencial de las lesiones vertebrales únicas obliga a tomar en cuenta diversos factores, como la edad del paciente, y la localización y las características en los exámenes imagenológicos,²⁰ evaluadas en las modalidades preferentes de estudio, que corresponden a la TC y a la RM. Respecto a la edad, en los menores de 30 años, los tumores vertebrales son infrecuentes y, en su mayoría, benignos, salvo excepciones²⁰ (sarcoma de Ewing, osteosarcoma). En relación con la localización, las lesiones pueden ser agrupadas en aquellas centradas en el cuerpo vertebral y las que comprometen los elementos posteriores (con o sin extensión a otro compartimento). En el primer grupo, se encuentra la patología clásicamente maligna, salvo el granuloma eosinófilo, el tumor de células gigantes y el hemangioma.^{20,21} Por otra parte, las lesiones que comprometen los elementos posteriores incluyen lesiones benignas como el osteoma osteoide, el osteoblastoma, el quiste óseo aneurismático, el osteocondroma, y los sarcomas^{20,21} (sarcoma de Ewing, osteosarcoma). Al momento de analizar las características imagenológicas, es importante evaluar si la lesión es lítica o esclerótica, el aspecto de los márgenes y la zona de transición, y la presencia de matriz y de otros elementos diferenciadores²⁰ (como los niveles líquido-líquido). Considerando este caso en particular, es posible acotar el diagnóstico diferencial a lesiones líticas, que afectan a pacientes menores de 30 años y que comprometen el cuerpo vertebral, siendo las principales: GE, condroblastoma, osteosarcoma y sarcoma de Ewing. El GE, en un 10% a un 15% de los casos, compromete la columna vertebral, siendo la localización cervical la menos frecuente. A las imágenes, en su forma clásica se manifiesta como colapso parcial o total del cuerpo vertebral (vértebra plana), con preservación de los pedículos, de los elementos posteriores y discos intervertebrales, y con ausencia de osteólisis y de masa de partes blandas. Sin embargo, estas últimas pueden estar presentes y determinar un aspecto agresivo.²⁰⁻²² Los condroblastomas son lesiones benignas cartilaginosas con preferencia por el esqueleto en crecimiento,²⁰ que afectan el cuerpo vertebral y los elementos posteriores. Frecuentemente, son lesiones líticas de márgenes lisos o lobulados, escleróticos, con presencia de calcificaciones internas en un 50% a un 60% de las veces.²² El sarcoma de Ewing como tumor primario vertebral es infrecuente, con una prevalencia de 3,5% a 15%, siendo la columna cervical la menos afectada (3,3%).^{20,23} En la mayoría de los casos, se manifiesta como lesiones líticas agresivas, con invasión del canal raquídeo y con masa de partes blandas paravertebral que suele ser de mayor tamaño que la lesión ósea.^{20,23} Sólo un 5% de los osteosarcomas se origina en la columna vertebral, siendo las localizaciones lumbar y torácica las más frecuentes.²¹ Preferentemente, afectan los elementos posteriores, pero hasta en un 17% de los casos se extienden al cuerpo vertebral.²³ Los osteosarcomas

convencionales son lesiones blásticas con producción variable de osteoide, cartílago y tejido fibroso.^{20,23} No siempre es posible para los radiólogos hacer el diagnóstico específico de una lesión ósea. En esos casos, sin embargo, se espera que se entregue una orientación sobre el aspecto agresivo o no agresivo de dicha lesión para apoyar la decisión clínica.

Gracias al aporte de la TC y la RM, ha sido más fácil poder evaluar el compromiso del tejido paravertebral y elementos posteriores, los cuales pueden estar comprometidos en el 46% de los casos.⁸

El GE generalmente se presenta de manera aislada, pero se ha reportado en la literatura^{8,11,14,24} que en un 10% a un 25% de los casos puede ser multifocal, siendo la TEP-TC o una cintigrafía de gran utilidad para pesquisar estas lesiones. En nuestro caso, debido a la agresividad de la lesión observada en la TC y RM, se decidió realizar una TEP-TC para evaluar si la presentación era la de una lesión mono o poliostótica, siendo esta última descartada.

A pesar de los signos imagenológicos ya mencionados, cabe destacar que el GE se puede presentar de diversas formas, por lo que se le conoce como una patología muy imitadora. Si bien ciertos estudios¹⁸ no apoyan el uso rutinario de biopsia, sobre todo en casos aislados y de presentación típica, con la utilización de biopsia con Tru-cut (Merit Medical, South Jordan, UT, EEUU) guiada con TC se ha logrado obtener muestras de manera más segura y con una precisión entre el 70% y el 100%,^{8,14} por lo que es considerada una herramienta de primera línea para el diagnóstico, de uso habitual y, para algunos, imprescindible, a pesar de no existir consenso al respecto.^{9,11,15}

Sin embargo, las biopsias de la columna cervical son más difíciles de obtener por la anatomía y el menor tamaño de los elementos vertebrales, así como por la presencia de estructuras neurales y vasculares críticas.²⁵ Existen pocas publicaciones que abarquen la seguridad del procedimiento y el rendimiento diagnóstico de las biopsias percutáneas guiadas por TC. En este contexto, en el año 2018, Wiesner et al.²⁵ publicaron su experiencia con 73 pacientes sometidos a biopsias óseas cervicales percutáneas guiadas por TC, para estudio de sospecha de infección o patología tumoral. En un 96% de los casos, obtuvieron muestra suficiente, sin complicaciones graves (2 casos de reacción vagal). La vía predominante de acceso fue la posterolateral, que, si bien involucra un trayecto más largo, permite evitar las temidas estructuras neurovasculares. El estudio²⁵ muestra la utilidad de la técnica como alternativa a las biopsias abiertas, para la confirmación diagnóstica de lesiones óseas cervicales, con buenos parámetros de seguridad y de rendimiento diagnóstico.

En aquellos pacientes asintomáticos o que presentan poco dolor sin síntomas neurológicos asociados, está indicado el tratamiento conservador, el cual consiste en reposo deportivo, inmovilización con collar rígido, y analgesia.^{2,4,8,9,15,19} Angelini et al.⁹ recomiendan el uso de infiltración con metilprednisolona intralesión posterior a la toma de biopsia, lo que disminuye el edema óseo y aliviando el dolor. Estudios *in vitro*^{26,27} han demostrado la producción de interleuquinas y

prostaglandinas por parte de las células de Langerhans, lo cual induciría la resorción ósea observada en el GE y podría explicar el beneficio del uso de corticoides. Nosotros no consideramos su uso de manera habitual, dado que no existen protocolos respecto a la dosis a administrar, y, a pesar de ser poco frecuentes, se han descrito casos de complicaciones como osteomielitis e hidrocefalia obstructiva.^{28,29}

El tratamiento quirúrgico se reserva para aquellos casos que presenten inestabilidad ósea o déficit neurológico, y varía desde la opción de tratamiento entre curetaje con biopsia, corpectomías asociadas o no a fusión, hasta laminectomías.^{2,4,7,8}

El tratamiento conservador con inmovilización, complementario con radioterapia en bajas dosis para los casos sintomáticos leves, es controversial, dado que estudios^{9,30} argumentan que puede limitar tanto la progresión de la enfermedad como la misma regeneración ósea.

Amplia es la literatura respecto al GE, pero esta es principalmente en población pediátrica, sobretudo en niños entre 5 y 10 años. No existe un consenso respecto al manejo en población de jóvenes adultos, siendo variadas las posibilidades terapéuticas y sin estudios randomizados y de largo plazo que las avalen; sin embargo, es de suma importancia descartar adecuadamente los diagnósticos diferenciales, pues varían significativamente tanto el tratamiento como su pronóstico. A pesar de múltiples terapias para el GE cervical, los resultados generalmente son prometedores, independientemente del procedimiento aplicado, con una baja tasa de recurrencia. Presentamos aquí el caso de un joven de 16 años con diagnóstico histológico de GE, a quien el manejo conservador con inmovilización cervical, reposo y analgesia oral proporcionó excelentes resultados, pues el paciente logró volver a sus actividades previas, y su sintomatología cesó por completo.

Conflicto de Intereses

Los autores no tienen conflicto de intereses que declarar.

Referencias

- Zheng W, Wu J, Wu Z, Xiao J. Atlantoaxial instability secondary to eosinophilic granuloma of the axis in adults: long-term follow-up in six cases. *Spine J* 2014;14(11):2701-2709. Doi: 10.1016/j.spinee.2014.03.013
- Bertram C, Madert J, Eggers C. Eosinophilic granuloma of the cervical spine. *Spine* 2002;27(13):1408-1413. Doi: 10.1097/00007632-200207010-00007
- Plasschaert F, Craig C, Bell R, Cole WG, Wunder JS, Alman BA. Eosinophilic granuloma. A different behaviour in children than in adults. *J Bone Joint Surg Br* 2002;84(06):870-872http://www.ncbi.nlm.nih.gov/pubmed/12211681
- Reddy PK, Vannemreddy PSSV, Nanda A. Eosinophilic granuloma of spine in adults: a case report and review of literature. *Spinal Cord* 2000;38(12):766-768. Doi: 10.1038/sj.sc.3101061
- Greenlee JDW, Fenoy AJ, Donovan KA, Menezes AH. Eosinophilic granuloma in the pediatric spine. *Pediatr Neurosurg* 2007;43(04):285-292. Doi: 10.1159/000103308
- Sekiya JK, Kuhn JE. Instability of the proximal tibiofibular joint. *J Am Acad Orthop Surg* 2003;11(02):120-128. Doi: 10.5435/00124635-200303000-00006

- 7 Dickinson LD, Farhat SM. Eosinophilic granuloma of the cervical spine. A case report and review of the literature. *Surg Neurol* 1991;35(01):57-63. Doi: 10.1016/0090-3019(91)90204-m
- 8 Prasad GL, Divya S. Eosinophilic Granuloma of the Cervical Spine in Adults: A Review. *World Neurosurg* 2019;125:301-311. Doi: 10.1016/j.wneu.2019.01.230
- 9 Angelini A, Mavrogenis AF, Rimondi E, Rossi G, Ruggieri P. Current concepts for the diagnosis and management of eosinophilic granuloma of bone. *J Orthop Traumatol* 2017;18(02):83-90. Doi: 10.1007/s10195-016-0434-7
- 10 Song Y, Geng W, Guo T, et al. The outcome of eosinophilic granuloma involving unilateral atlantoaxial joint: A case report and literature review. *Medicine (Baltimore)* 2017;96(25):e7197. Doi: 10.1097/MD.0000000000007197
- 11 Huang WD, Yang XH, Wu ZP, et al. Langerhans cell histiocytosis of spine: a comparative study of clinical, imaging features, and diagnosis in children, adolescents, and adults. *Spine J* 2013;13(09):1108-1117. Doi: 10.1016/j.spinee.2013.03.013
- 12 Drevelegas A, Chourmouzi D, Boulogianni G, Sofroniadis I. Imaging of primary bone tumors of the spine. *Eur Radiol* 2003; 13(08):1859-1871. Doi: 10.1007/s00330-002-1581-1
- 13 Haupt R, Minkov M, Astigarraga I, et al; Euro Histio Network. Langerhans cell histiocytosis (LCH): guidelines for diagnosis, clinical work-up, and treatment for patients till the age of 18 years. *Pediatr Blood Cancer* 2013;60(02):175-184. Doi: 10.1002/pbc
- 14 Jiang L, Liu ZJ, Liu XG, et al. Langerhans cell histiocytosis of the cervical spine: a single Chinese institution experience with thirty cases. *Spine* 2010;35(01):E8-E15. Doi: 10.1016/j.spinee.2015.08.010
- 15 Rimondi E, Mavrogenis AF, Rossi G, Ussia G, Angelini A, Ruggieri P. CT-guided corticosteroid injection for solitary eosinophilic granuloma of the spine. *Skeletal Radiol* 2011;40(06):757-764. Doi: 10.1007/s00256-010-1045-7
- 16 Howarth DM, Gilchrist GS, Mullan BP, Wiseman GA, Edmonson JH, Schomberg PJ. Langerhans cell histiocytosis: diagnosis, natural history, management, and outcome. *Cancer* 1999;85(10): 2278-2290. Doi: 10.1002/(SICI)1097-0142(19990515) 85:10<2278:AID-CNCR25>3.0.CO;2-U
- 17 Villas C, Martínez-Peric R, Barrios RH, Beguiristain JL. Eosinophilic granuloma of the spine with and without vertebra plana: long-term follow-up of six cases. *J Spinal Disord* 1993;6(03):260-268
- 18 Leonard PS. Eosinophil Granuloma of the spine. 1981:371-376
- 19 Yeom JS, Lee CK, Shin HY, Lee CS, Han CS, Chang H. Langerhans' cell histiocytosis of the spine. Analysis of twenty-three cases. *Spine* 1999;24(16):1740-1749
- 20 Rodallec MH, Feydy A, Larousserie F, et al. Diagnostic imaging of solitary tumors of the spine: what to do and say. *Radiographics* 2008;28(04):1019-1041. Doi: 10.1148/rg.284075156
- 21 Ravindra VM, Eli IM, Schmidt MH, Brockmeyer DL. Primary osseous tumors of the pediatric spinal column: review of pathology and surgical decision making. *Neurosurg Focus* 2016; 41(02):E3. Doi: 10.3171/2016.5.FOCUS16155
- 22 Helms C. *Fundamentos de Radiología del Esqueleto de Bolsillo*. 3era. Edición. Marban;; 2006
- 23 Patnaik S, Jyotsnarani Y, Uppin SG, Susarla R. Imaging features of primary tumors of the spine: A pictorial essay. *Indian J Radiol Imaging* 2016;26(02):279-289. Doi: 10.4103/0971-3026.184413
- 24 Huang W, Yang X, Cao D, et al. Eosinophilic granuloma of spine in adults: a report of 30 cases and outcome. *Acta Neurochir (Wien)* 2010;152(07):1129-1137. Doi: 10.1007/s00701-010-0644-3
- 25 Wiesner EL, Hillen TJ, Long J, Jennings JW. Percutaneous CT-guided biopsies of the cervical spine: Technique, histopathologic and microbiologic yield, and safety at a single academic institution. *AJNR Am J Neuroradiol* 2018;39(05): 981-985. Doi: 10.3174/ajnr.A5603
- 26 Arenzana-Seisdedos F, Barbey S, Virelizier JL, Kornprobst M, Nezelof C. Histiocytosis X. Purified (T6+) cells from bone granuloma produce interleukin 1 and prostaglandin E2 in culture. *J Clin Invest* 1986;77(01):326-329. Doi: 10.1172/JCI112296
- 27 Gonzalez-Crussi F, Hsueh W, Wiederhold MD. Prostaglandins in histiocytosis-X. PG synthesis by histiocytosis-X cells. *Am J Clin Pathol* 1981;75(02):243-253. Doi: 10.1093/ajcp/75.2.243
- 28 Capanna R, Springfield DS, Ruggieri P, et al. Direct cortisone injection in eosinophilic granuloma of bone: a preliminary report on 11 patients. *J Pediatr Orthop* 1985;5(03):339-342
- 29 Egeler RM, Thompson RC Jr, Voûte PA, Nesbit ME Jr. Intralesional infiltration of corticosteroids in localized Langerhans' cell histiocytosis. *J Pediatr Orthop* 1992;12(06):811-814
- 30 Raab P, Hohmann F, Kühl J, Krauspe R. Vertebral remodeling in eosinophilic granuloma of the spine. A long-term follow-up. *Spine* 1998;23(12):1351-1354. Doi: 10.1097/00007632-199806150-00011