



Uso de placa malla en el manejo de fracturas conminutas de patela: Reporte de caso

Use of Mesh Plate for the Treatment of Comminuted Patellar Fractures: Case Report

Nicolás Franulic^{1,2} José Ignacio Laso^{1,3} Carlos Rojas¹ Rodrigo Olivieri¹ Nicolás Gaggero^{1,4}

¹Equipo de Rodilla, Hospital del Trabajador ACHS, Santiago, Chile

²Equipo de Rodilla, Hospital Militar de Santiago, Santiago, Chile

³Equipo de Rodilla, Hospital Barros Luco Trudeau, Santiago, Chile

⁴Equipo de Rodilla, Clínica Las Condes, Santiago, Chile

Address for correspondence Nicolás Franulic Mandujano, MD, Ramón Carnicer 185, Providencia, Santiago, Chile
(e-mail: nicofranulic02@gmail.com).

Rev Chil Ortop Traumatol 2022;63(3):e171–e177.

Resumen

Objetivos Describir la técnica quirúrgica para el uso de placa malla en un caso de fractura conminuta de patela y sus resultados en el seguimiento a mediano plazo.

Materiales y Métodos Presentamos un caso de fractura conminuta de patela manejada con el uso de una placa malla y un tornillo canulado asociado, evitando de esta forma la patelectomía parcial y sus posibles complicaciones.

Resultados El paciente presentó una evolución satisfactoria, con rango de movimiento de rodilla completo y en condiciones de alta laboral a los cuatro meses desde la cirugía, sin complicaciones ni reintervenciones.

Discusión El uso de placas malla permite el manejo de fracturas conminutas de patela preservando *stock* óseo y restaurando la indemnidad del aparato extensor, con una osteosíntesis estable y poco prominente. Casos en que antiguamente la única alternativa era la patelectomía parcial y re inserción del tendón patelar ahora tienen estas placas como opción de manejo.

Conclusión El uso de placas malla en fracturas conminutas de patela es una alternativa atractiva por la estabilidad que brindan, la capacidad de preservar *stock* óseo, y la baja tasa de reintervenciones.

Nivel de evidencia V.

Palabras Clave

- ▶ patela
- ▶ fractura conminuta
- ▶ placa malla
- ▶ fractura patelar difícil

Abstract

Objective To describe the surgical technique for the use of a mesh plate in a case of comminuted patellar fracture and the mid-term follow up outcomes.

Materials and Methods We present a case of comminuted patella fracture managed with the use of a mesh plate and an associated cannulated screw, thus avoiding partial patellectomy and its possible complications.

recibido
09 de agosto de 2021
aceptado
17 de mayo de 2022

DOI <https://doi.org/10.1055/s-0042-1750695>.
ISSN 0716-4548.

© 2022. Sociedad Chilena de Ortopedia y Traumatología. All rights reserved.

This is an open access article published by Thieme under the terms of the Creative Commons Attribution-NonDerivative-NonCommercial-License, permitting copying and reproduction so long as the original work is given appropriate credit. Contents may not be used for commercial purposes, or adapted, remixed, transformed or built upon. (<https://creativecommons.org/licenses/by-nc-nd/4.0/>)

Thieme Revinter Publicações Ltda., Rua do Matoso 170, Rio de Janeiro, RJ, CEP 20270-135, Brazil

Keywords

- ▶ patella
- ▶ comminuted fracture
- ▶ mesh plate
- ▶ difficult patellar fracture

Results Four months postoperatively, the patient presented full knee range of motion and could be discharged to return to work, with no complications or reinterventions.

Discussion The use of mesh plates enables the management of comminuted patellar fractures preserving bone stock and restoring the extensor mechanism with a stable and little prominent osteosynthesis. Cases which previously would only have been treated by partial patellectomy and patellar tendon reinsertion can be treated with these plates.

Conclusion The use of mesh plates for comminuted patellar fractures is an attractive option due to their stability, their ability to preserve bone stock, and the low rates of reintervention.

Level of evidence V.

Introducción

Las fracturas patelares representan del 0,7% al 1% de todas las fracturas.^{1,2} Las fracturas conminutas corresponden al patrón C3 en la clasificación del Arbeitsgemeinschaft für Osteosynthesefragen/Orthopaedic Trauma Association (AO/OTA).³ Este subtipo es el más frecuente, y representa el 25% del total.³

El tratamiento de las fracturas de patela busca restaurar la función del aparato extensor y obtener una reducción articular anatómica junto con una fijación estable que permita una rehabilitación precoz. Lograr estos objetivos resulta ser más complejo en el caso de fracturas de patela conminutas,⁴ pues aún no existe un consenso en cuanto a su manejo quirúrgico.⁵ La patelectomía total o parcial ha sido una alternativa utilizada en el pasado para el manejo de estas fracturas;⁶⁻⁹ sin embargo, puede resultar en la pérdida de hasta el 49% de la fuerza cuadricepsal,^{10,11} y se reportan malos resultados con su uso.^{10,12} Actualmente, el objetivo es preservar la totalidad de la patela y, para esto, han surgido variadas técnicas quirúrgicas y combinaciones de implantes que buscan lograr mejores resultados clínicos y una menor tasa de complicaciones.

Diversos autores han reportado sus resultados al utilizar diversas técnicas para el manejo de fracturas C3 de patela, y destacan el uso de obenque aumentado con cerclaje,¹³⁻¹⁸ concentrador patelar de nitinol,¹⁹⁻²¹ obenque aumentado con placas para minifragmentos (de 1,5 mm a 2,0 mm),²²⁻²⁵ y el uso de placas malla (o *mesh plates*, en inglés).

El objetivo de este trabajo es presentar un caso de fractura conminuta de patela manejada mediante reducción y osteosíntesis utilizando una placa malla; además, describimos la técnica quirúrgica y finalizamos con una revisión de la literatura actual acerca de este tipo de implante.

Se obtuvo el consentimiento informado por escrito del paciente para la publicación de este caso y de las imágenes que lo acompañan.

Caso Clínico

Paciente masculino, de 26 años, sano, quien sufrió atropello por automóvil a baja velocidad, que provocó caída con apoyo en la extremidad superior derecha y golpe directo en la cara anterior de la rodilla izquierda.

Evaluado en el Servicio de Urgencias de nuestro centro, ingresó en silla de ruedas, con imposibilidad de marcha. Al examen físico, destacó aumento de volumen, dolor a la palpación patelar, y no lograba extensión activa de la rodilla izquierda. En estudio con radiografías y tomografía axial computarizada (TAC), se diagnosticó fractura conminuta de patela izquierda de tipo C3 según la clasificación de la AO/OTA y luxofractura de Rolando del pulgar derecho. Se complementó la planificación preoperatoria con reconstrucción tridimensional (3D) de la TAC de la rodilla izquierda (► **Figura 1**). Una semana tras el accidente, se efectuó la reducción y osteosíntesis de ambas fracturas en un mismo tiempo quirúrgico.

Técnica Quirúrgica

Con el paciente en decúbito supino, se efectúa una incisión longitudinal en línea media desde el borde proximal hasta el

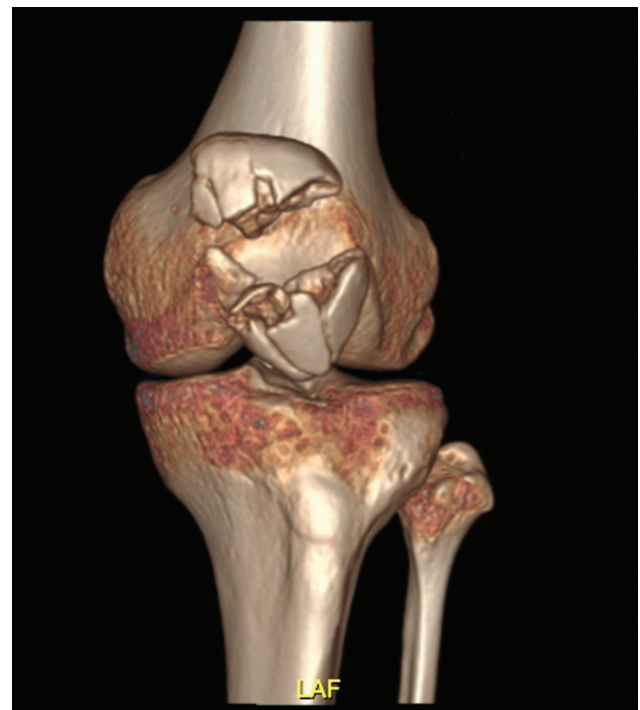

Fig. 1 Estudio preoperatorio con reconstrucción 3D de TAC de rodilla izquierda.

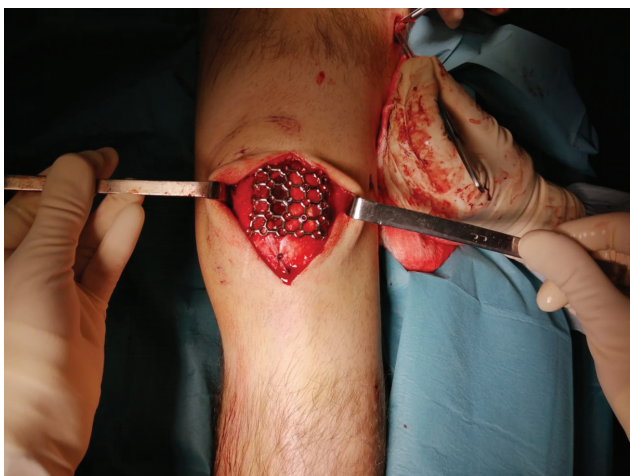

Fig. 2 Presentación placa malla sobre fractura reducida para posterior ejecución de cortes y moldeo final.

borde distal de patela. Tras una disección cuidadosa por planos se identifica una retinaculotomía traumática medial y foco de fractura patelar conminuta de múltiples fragmentos. Después, se realizan aseo y curetaje cuidadosos del foco de fractura con cucharilla y suero fisiológico. Se reseca un pequeño fragmento no sintetizable de la faceta medial. Entonces, se reduce la fractura utilizando pinzas y tres agujas de Kirschner transitorias. Se verifica la reducción adecuada mediante una palpación directa a través de la retinaculotomía traumática presente y mediante radioscopia.

Paralelamente, en mesa accesoria, se prepara la placa malla de 2,4 mm/2,7 mm de la caja LCP Compact Foot (DePuy Synthes, Raynham, MA, Estados Unidos). Se posiciona la placa sobre la fractura reducida (►Figura 2), y después se efectúan cortes y el moldeado definitivo. Ya con su tamaño cefalocaudal definido, se efectúan curvaturas en sus extremos medial y lateral, que permiten la colocación de tornillos en el plano coronal. Para el posicionamiento definitivo de la placa, se utilizan agujas olivadas

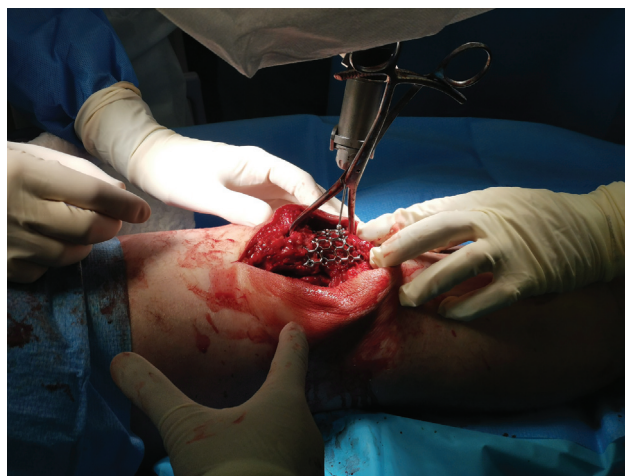

Fig. 3 Afrontamiento y fijación transitoria de placa malla utilizando agujas olivadas.

transitorias, las cuales permiten el afrontamiento de la placa contra el hueso (►Figura 3). Tras verificar nuevamente la reducción y el posicionamiento adecuado de placa malla bajo radioscopia, se realiza la fijación definitiva con tornillos de manera selectiva, y se logra la fijación de los fragmentos conminutos. Tras la colocación de los tornillos, es fundamental verificar la indemnidad de la superficie articular sin el paso de estos mediante palpación directa y radioscopia. Finalmente, con el fin de optimizar la estabilidad, se sintetiza el fragmento distal con tornillo canulado de 3,5 mm de distal a proximal. Se prueba la osteosíntesis logrando flexión de hasta 30° sin pérdida de reducción, y se finaliza con aseo y cierre por planos.

Resultados

El paciente evolucionó favorablemente, sin complicaciones en el postoperatorio inmediato. Se inició rehabilitación de la marcha mediante carga a tolerancia con bastón a izquierda y muleta adaptada a derecha junto con rango de movimiento

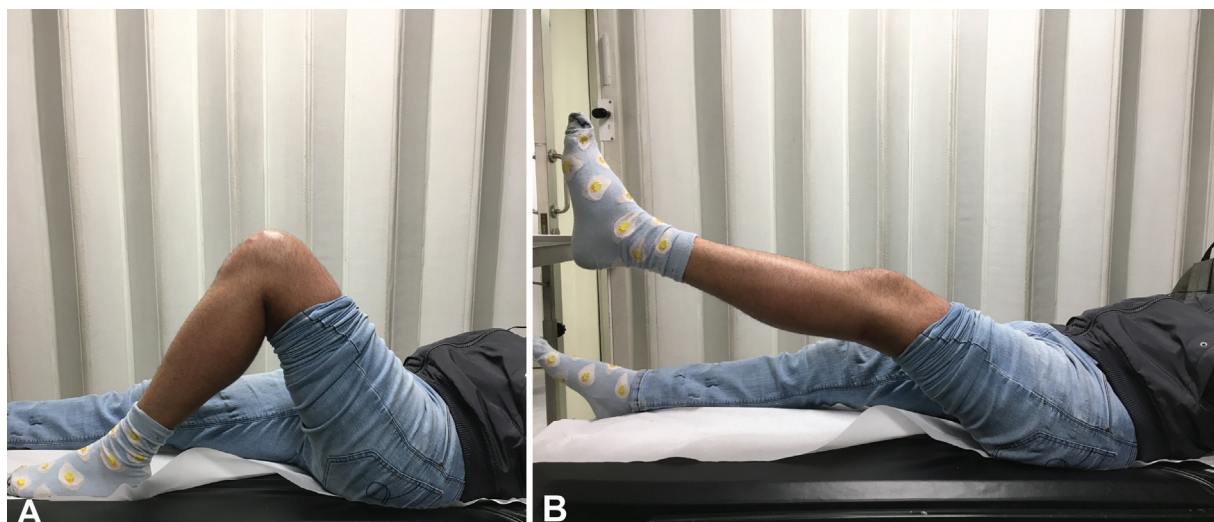


Fig. 4 (A,B) En el control a los 3 meses, el paciente presentaba ROM de 0° a 119°, con el aparato extensor indemne, y lograba elevación de la pierna extendida sin dificultad.

(ROM) pasivo de 0° a 30° por 2 semanas; luego, se inició el ROM progresivo. En el control a los 3 meses, el paciente presentaba un ROM de 0° a 115°, con el aparato extensor indemne, y lograba elevación de pierna extendida sin dificultad (–Figuras 4(A,B)). La radiografía y la TAC de control mostraron adecuada reducción articular y signos de consolidación avanzada (–Figuras 5, 6(A,B)). El paciente fue dado de alta a los 4 meses desde su accidente.

Discusión

Las fracturas conminutas de patela son un desafío para el cirujano, pues, al tratarse de fracturas articulares el objetivo de su tratamiento es la reducción anatómica con un constructo estable que permita una rehabilitación precoz. Como alternativas de tratamiento, aparecen el uso de obenque con cerclaje, tornillos individuales para cada fragmento, y placas anatómicas y no anatómicas entre otras.

El obenque es la técnica clásica de osteosíntesis para fracturas transversas de patela. En casos seleccionados de fracturas con conminución, pueden ser de ayuda al no requerir gran destreza técnica y requerir implantes disponibles en casi todos los centros.^{18,26–28} La desventaja de esta técnica es que no todas las fracturas conminutas son candidatas a osteosíntesis con esta técnica, pues trazos de fractura multidireccionales pueden cizallar con la aplicación de tensión al obenque. Es por esto que se puede agregar un cerclaje para contener los fragmentos no sintetizables con el obenque y, de esta forma, aumentar la estabilidad del constructo. Otra desventaja es la alta tasa de retiro, que, dependiendo de la serie, puede alcanzar hasta un 60%.¹

La síntesis con tornillos independientes es útil para solidarizar fragmentos medianos y, de esta manera,

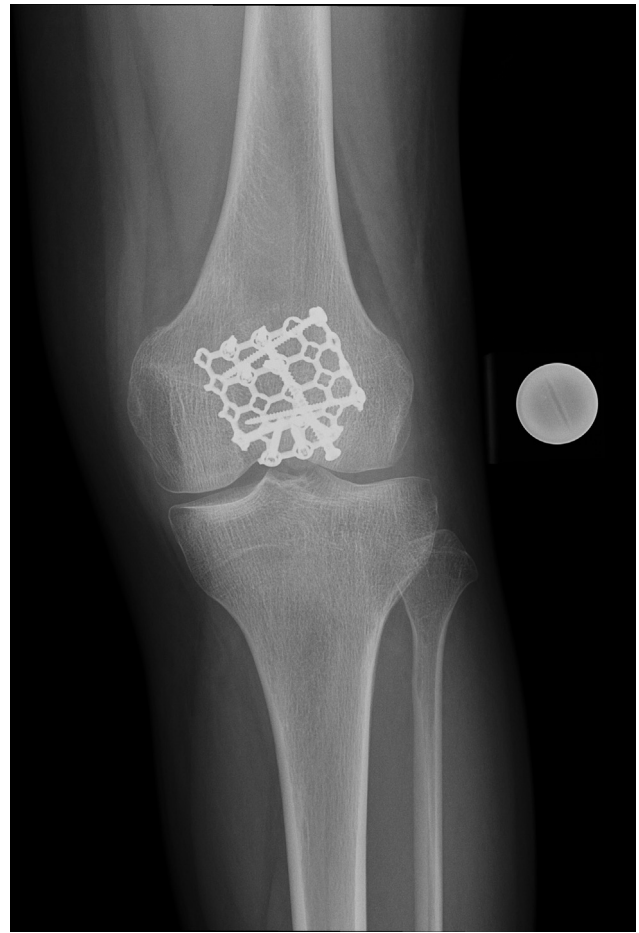


Fig. 5 Radiografía anteroposterior de rodilla que ejemplifica el posicionamiento de la placa, moldeada en relación a la patela con la fractura conminuta reducida.

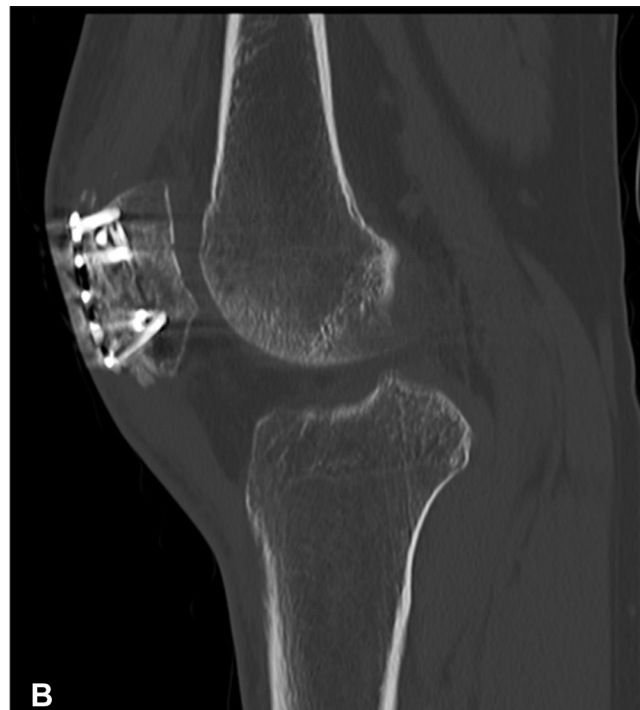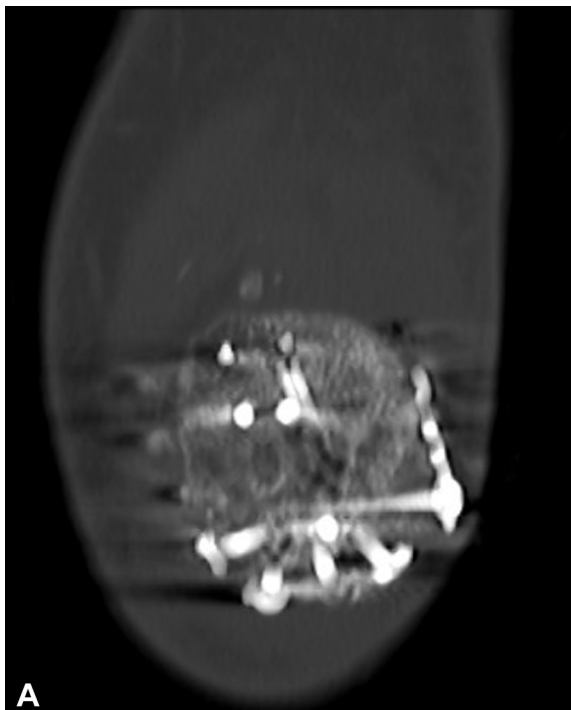


Fig. 6 (A,B) Cortes coronal y sagital de TAC de rodilla, que evidencian adecuada reducción articular y signos de consolidación avanzada.

disminuir la complejidad de la fractura. Sirve como complemento a otras técnicas, como el uso de obenques o placas.²⁹

Por último está el uso de placas, que varían desde placas de minifragmentos hasta placas anatómicas o también de malla. Las placas de minifragmentos han sido estudiadas por distintos autores,^{5,25,30} y tienen diferentes configuraciones posibles, pero son limitadas en el posicionamiento de tornillos para cada fragmento. Para solucionar ese problema, se diseñaron las placas anatómicas de patela, que son más versátiles a la hora de sintetizar cada fragmento con un tornillo.^{22-24,31-33} Por su parte, las placas malla permiten múltiples configuraciones para los tornillos, con una verdadera adaptación a la anatomía de manera individualizada.^{23,34-38} Estas placas son implantes utilizados habitualmente en cirugía maxilofacial, de columna, y neurocirugía; sin embargo, desde el 2015, se ha ampliado su uso para la fijación de fracturas de patela, con buenos resultados reportados.^{35,36,38,39} Poseen características que las convierten en un método de osteosíntesis con algunas ventajas por sobre los métodos tradicionales de fijación. Entre esas características destacan sus múltiples orificios diseñados para la colocación de tornillos bloqueados de ángulo variable, su estructura fácilmente contorneable y a la vez resistente, lo que permite que se adapte a la anatomía del paciente,³⁵ y, por último, su bajo perfil, que facilita su colocación subcutánea.²⁸⁻³³

Estudios biomecánicos^{30,34,40-42} han evaluado el uso de estas placas en el tratamiento de fracturas de patela, y muestran resultados comparables e incluso superiores en cuanto a fuerza necesaria para el fallo en comparación al tratamiento estándar con tornillos y alambres.

Las fracturas de patela conminutas son candidatas al manejo con placas malla, pues estas pueden facilitar la manipulación, reducción y fijación de múltiples fragmentos. Los resultados preliminares han mostrado desenlaces favorables y una baja tasa de complicaciones.²⁸ Lorich et al.³⁹ presentaron el uso de estas placas para el tratamiento de una serie de 9 pacientes con fracturas de patela complejas (2 con fractura patela de tipo 34-C1 y 7 con fractura patela de tipo 34-C3 de la AO/OTA). Los autores³⁹ utilizaron una placa malla que abarcaba circunferencialmente la mitad lateral de la patela, lo que proporcionó una fijación multiplanar, bicortical de distal a proximal y de lateral a medial; mientras que la fijación de anterior a posterior fue unicortical, sin comprometer la superficie articular. La placa se fija a la patela mediante una combinación de tornillos compresivos de 2,4 mm y 2,7 mm, y se busca proporcionar compresión y una estabilidad absoluta de los fragmentos principales de la fractura. Una observación directa y palpación mediante una artrotomía parapatelar lateral permite verificar la reducción y que se ha respetado la superficie articular. De manera alternativa, la eversión patelar en fracturas conminutas también cumple un rol al evaluar la reducción de los fragmentos, siendo descrita en algunos estudios.^{32,41-43} En su serie, Lorich et al.³⁹ reportaron

consolidación en los 9 casos, con un tiempo promedio de 23 semanas. Todos lograron ROM completo, y solo uno de los pacientes requirió retiro de la osteosíntesis.

Singer et al.³⁸ reportaron buenos resultados con el uso de estas placas en una serie de nueve pacientes con fracturas conminutas cerradas de patela. El tiempo promedio de consolidación fue de diez semanas. Solo un paciente no recuperó ROM completo, alcanzando ROM de 10° a 90°. Los puntajes funcionales (en la escala de Lysholm y el promedio posoperatorio en la escala de Böstman) mostraron resultados buenos y excelentes en 4 y 5 pacientes respectivamente. Ninguno de los pacientes requirió de una reintervención o retiro de osteosíntesis.

Siljander et al.³⁸ describieron una serie retrospectiva de 16 pacientes con fracturas de patela (75% de fracturas de patela conminuta) fijadas con placas malla, y no observaron pérdidas de reducción o fallas de osteosíntesis, a pesar de un protocolo de rehabilitación sin restricciones. Todas las fracturas presentaban consolidación a los 3 meses de seguimiento, y los ROMs fueron de 0° de extensión hasta una flexión promedio de 138° (rango: 115° a 151°), con una diferencia promedio de 4,8° en comparación con el ROM contralateral.

El uso de estas placas de bajo perfil reduce significativamente una de las complicaciones más frecuentes de las fracturas de patela, la osteosíntesis sintomática, y disminuye la necesidad de una reintervención.³⁸ Se ha reportado una tasa de reintervención de un 37% para osteosíntesis sintomática utilizando agujas de Kirschner⁴⁴ y banda de tensión;⁴⁵ por otro lado, estudios^{28,36,38} en los cuales se utilizan placas malla no han reportado este tipo de complicaciones o la necesidad de un nuevo procedimiento. Entre las posibles explicaciones para esto se encuentran el bajo perfil de la placa, su fácil maleabilidad, y su diseño de rejilla, el cual permite que las partes blandas se hernien a través de sus espacios, evitando la prominencia de la misma.³⁸ Por otro lado, el grupo de Volgas y Deger,³⁵ en su serie de 16 pacientes tratados con placas malla, observaron 5 casos de retiro de osteosíntesis por dolor. A pesar de esto, sus resultados en cuanto a consolidación y ROMs fueron satisfactorios, por lo que concluyeron³⁵ que estas placas son una alternativa a considerar al momento de enfrentarse con una fractura de patela conminuta, o bien una no unión de fractura patelar.

Un estudio reciente, de Vajapey et al.,²⁸ reportó el uso de placas malla de muy bajo perfil con grosor de 0,4 mm (MatrixNEURO, DePuy Synthes) para el manejo de fracturas de patela complejas. Estas placas, comúnmente utilizadas en cirugías craneofaciales, fueron el método de fijación elegido para tratar cuatro casos de fracturas de patela severamente conminutas. Los autores²⁸ reportaron resultados promisorios con el uso de este implante, pues tres de cuatro pacientes iniciaron ejercicios de movilidad tempranamente, y no se presentaron complicaciones posoperatorias; ningún paciente requirió retiro de osteosíntesis.

Entre las limitaciones de este estudio se encuentra el pequeño número de casos incluidos, por lo que se sugiere la realización de estudios comparativos con una mayor

muestra para establecer resultados acerca de las placas malla convencionales *versus* las placas malla de muy bajo perfil.

Conclusión

Presentamos un caso de fractura conminuta de patela manejada con el uso de una placa malla y un tornillo canulado asociado, evitando de esta forma la patelectomía parcial y sus posibles complicaciones. El paciente evolucionó de manera satisfactoria, y logró la consolidación y la rehabilitación precoz esperadas. El manejo de las fracturas conminutas de patela continúa siendo un desafío, por lo que se han propuesto variadas opciones para su tratamiento. Una alternativa atractiva para el manejo de estas lesiones es el uso de las placas malla, que muestran resultados favorables y una baja tasa de complicaciones en la literatura revisada. Sin embargo, se requiere la realización de estudios con muestras mayores para sacar conclusiones sobre el uso de este implante; por ahora, parece ser una elección prometedora para la resolución de casos complejos.

Financiamiento

Los autores declaran que este estudio no recibió ningún tipo de financiamiento institucional ni particular.

Referencias

- Melvin JS, Mehta S. Patellar fractures in adults. *J Am Acad Orthop Surg* 2011;19(04):198–207
- Tornetta P. Rockwood and Green's fractures in adults [Internet]. 2020 [citado 23 de junio de 2021]. Disponible en: http://ovidsp.ovid.com/ovidweb.cgi?T=JS&CSC=Y&NEWS=N&PAGE=booktext&D=books3&AN=02112923/9th_Edition
- Larsen P, Court-Brown CM, Vedel JO, Vistrup S, Elsoe R. Incidence and Epidemiology of Patellar Fractures. *Orthopedics* 2016;39(06):e1154–e1158
- Böstman O, Kiviluoto O, Nirhamo J. Comminuted displaced fractures of the patella. *Injury* 1981;13(03):196–202
- Moore TB, Sampathi BR, Zamorano DP, Tynan MC, Scolaro JA. Fixed angle plate fixation of comminuted patellar fractures. *Injury* 2018;49(06):1203–1207
- Macausland WR. Total patellectomy: report of twenty-eight cases. *Am J Surg* 1953;87(02):221–226
- Khermosh O, Weissman SL. Total patellectomy in fractures of the patella. *Isr J Med Sci* 1973;9(01):67–70
- Pandey AK, Pandey S, Pandey P. Results of partial patellectomy. *Arch Orthop Trauma Surg* 1991;110(05):246–249
- Saltzman CL, Goulet JA, McClellan RT, Schneider LA, Matthews LS. Results of treatment of displaced patellar fractures by partial patellectomy. *J Bone Joint Surg Am* 1990;72(09):1279–1285
- Carpenter J, Kasman R, Matthews L. Fractures of the Patella. *J Bone Joint Surg* 1993;75(10):1550–1561
- Sutton FS Jr, Thompson CH, Lipke J, Kettelkamp DB. The effect of patellectomy on knee function. *J Bone Joint Surg Am* 1976;58(04):537–540
- Boström A. Fracture of the patella. A study of 422 patellar fractures. *Acta Orthop Scand Suppl* 1972;143:1–80
- Lee B-J, Chon J, Yoon J-Y, Jung D. Modified Tension Band Wiring Using FiberWire for Patellar Fractures. *Clin Orthop Surg* 2019;11(02):244–248
- Agarwala S, Agrawal P, Sobti A. A novel technique of patella fracture fixation facilitating early mobilization and reducing re-operation rates. *J Clin Orthop Trauma* 2015;6(03):207–211
- Yang L, Yueping O, Wen Y. Management of displaced comminuted patellar fracture with titanium cable cerclage. *Knee* 2010;17(04):283–286
- Sun Y, Sheng K, Li Q, Wang D, Zhou D. Management of comminuted patellar fracture fixation using modified cerclage wiring. *J Orthop Surg Res* 2019;14(01):324–331
- Chen M, Jin X, Fryhofer GW, et al. The application of the Nice knots as an auxiliary reduction technique in displaced comminuted patellar fractures. *Injury* 2020;51(02):466–472
- Zhai Q, Yang J, Zhuang J, Gao R, Chen M. Percutaneous cerclage wiring for type 34-C patella fracture in geriatric patients. *Injury* 2020;51(06):1362–1366
- Lue TH, Feng LW, Jun WM, Yin LW. Management of comminuted patellar fracture with non-absorbable suture cerclage and Nitinol patellar concentrator. *Injury* 2014;45(12):1974–1979
- Zhao QM, Yang HL, Wang L, Liu ZT, Gu XF. Treatment of comminuted patellar fracture with the nitinol patellar concentrator. *Minim Invasive Ther Allied Technol* 2016;25(03):171–175
- Yao C, Sun J, Wu J, et al. Clinical outcomes of Ti-Ni shape-memory patella concentrator combined with cannulated compression screws in the treatment of C2 and C3 patella fracture: a retrospective study of 54 cases. *BMC Musculoskelet Disord* 2020;21(01):506–513
- Wild M, Fischer K, Hilsenbeck F, Hakimi M, Betsch M. Treating patella fractures with a fixed-angle patella plate—A prospective observational study. *Injury* 2016;47(08):1737–1743
- Ellwein A, Lill H, Jensen G, Gruner A, Katthagen JC. Plate osteosynthesis after patellar fracture – the technique and initial results of a prospective study. *Unfallchirurg* 2017;120(09):753–760
- Wurm S, Bühren V, Augat P. Treating patella fractures with a locking patella plate - first clinical results. *Injury* 2018;49(Suppl 1):S51–S55
- Cho J-W, Kent WT, Cho W-T, et al. Miniplate Augmented Tension-Band Wiring for Comminuted Patella Fractures. *J Orthop Trauma* 2019;33(04):e143–e150
- Blum L, Hake M. ORIF Patella Fracture With a Tension Band Construct. *J Orthop Trauma* 2017;31(Suppl 3):S8–S9
- Tan H, Dai P, Yuan Y. Clinical results of treatment using a modified K-wire tension band versus a cannulated screw tension band in transverse patella fractures: A strobe-compliant retrospective observational study. *Medicine (Baltimore)* 2016;95(40):e4992
- Vajapey S, Santiago J, Contreras E, Quatman CE, Phieffer LS. Contourable craniofacial mesh plate osteosynthesis of patellar fractures: A new, low-profile fixation technique. *J Clin Orthop Trauma* 2019;10(Suppl 1):S201–S206
- Rajagopalakrishnan R, Soraganvi P, Douraiswami B, Velmurugesan P, Muthukumar S. “Is articular cartilage reconstruction feasible in OTA-C2, C3 comminuted patellar fractures?” A prospective study of methodical reduction and fixation *Journal Arthrosc Joint Surg* 2016;3(02):66–70
- Thelen S, Betsch M, Schneppendahl J, et al. Fixation of multifragmentary patella fractures using a bilateral fixed-angle plate. *Orthopedics* 2013;36(11):e1437–e1443
- Wagner FC, Neumann MV, Wolf S, et al. Biomechanical comparison of a 3.5 mm anterior locking plate to cannulated screws with anterior tension band wiring in comminuted patellar fractures. *Injury* 2020;51(06):1281–1287
- Müller EC, Frosch K-H. Plattenosteosynthese bei Patellafrakturen. *Oper Orthop Traumatol* 2017;29(06):509–519
- Matejčić A, Ivica M, Jurišić D, Čuti T, Bakota B, Vidović D. Internal fixation of patellar apex fractures with the basket plate: 25 years of experience. *Injury* 2015;46(Suppl 6):S87–S90
- Dickens AJ, Salas C, Rise L, et al. Titanium mesh as a low-profile alternative for tension-band augmentation in patella fracture fixation: A biomechanical study. *Injury* 2015;46(06):1001–1006
- Volgas D, Dreger TK. The Use of Mesh Plates for Difficult Fractures of the Patella. *J Knee Surg* 2017;30(03):200–203

- 36 Singer MS, Halawa AM, Adawy A. Outcome of low profile mesh plate in management of comminuted displaced fracture patella. *Injury* 2017;48(06):1229–1235
- 37 Siljander M, Vara AD, Koueiter DM, et al. Plate Osteosynthesis of Patella Fractures-A Video Case Report. *J Orthop Trauma* 2017;31 (Suppl 3):S26–S27
- 38 Siljander M, Koueiter DM, Gandhi S, Wiater BP, Wiater PJ. Outcomes Following Low-Profile Mesh Plate Osteosynthesis of Patella Fractures. *J Knee Surg* 2018;31(09):919–926
- 39 Lorich DG, Warner SJ, Schottel PC, Shaffer AD, Lazaro LE, Helfet DL. Multiplanar Fixation for Patella Fractures Using a Low-Profile Mesh Plate. *J Orthop Trauma* 2015;29(12):e504–e510
- 40 Wurm S, Augat P, Bühren V. Biomechanical Assessment of Locked Plating for the Fixation of Patella Fractures. *J Orthop Trauma* 2015;29(09):e305–e308
- 41 Thelen S, Schneppendahl J, Jopen E, et al. Biomechanical cadaver testing of a fixed-angle plate in comparison to tension wiring and screw fixation in transverse patella fractures. *Injury* 2012;43(08): 1290–1295
- 42 Wild M, Eichler C, Thelen S, Jungbluth P, Windolf J, Hakimi M. Fixed-angle plate osteosynthesis of the patella - an alternative to tension wiring? *Clin Biomech (Bristol, Avon)* 2010;25(04): 341–347
- 43 Yoon Y-C, Sim J-A, Hong J-H. Surgery of patellar fractures using a medial parapatellar approach. *J Orthop Surg (Hong Kong)* 2017;25 (02):2309499017719378
- 44 Hoshino CM, Tran W, Tiberi JV, et al. Complications following tension-band fixation of patellar fractures with cannulated screws compared with Kirschner wires. *J Bone Joint Surg Am* 2013;95(07):653–659
- 45 Lazaro LE, Wellman DS, Sauro G, et al. Outcomes after operative fixation of complete articular patellar fractures: assessment of functional impairment. *J Bone Joint Surg Am* 2013;95(14):e96, 1–8