



Aplicação da tecnologia de impressão 3D no tratamento da pseudartrose da fratura de Hoffa*

Application of 3D Printing Technology in the Treatment of Hoffa's Fracture Nonunion

Celso Júnio Aguiar Mendonça^{1,2} Sidney Carlos Gasoto² Ivan Moura Belo³
João Antônio Palma Setti³ Jamil Faissal Soni^{1,4} Bertoldo Schneider Júnior^{2,3}

¹Unidade do Sistema Musculoesquelético, Hospital de Clínicas da Universidade Federal do Paraná, Curitiba, Paraná, Brasil

²Programa de Pós-Graduação em Engenharia Elétrica e Informática Industrial, Universidade Tecnológica Federal do Paraná, Curitiba, Paraná, Brasil

³Programa de Pós-Graduação em Engenharia Biomédica, Universidade Tecnológica Federal do Paraná, Curitiba, Paraná, Brasil

⁴Hospital Universitário Cajuru, Pontifícia Universidade Católica do Paraná, Curitiba, Paraná, Brasil

Endereço para correspondência Celso Júnio Aguiar Mendonça, MD, MSc, Programa de Pós-Graduação em Engenharia Elétrica e Informática Industrial, Universidade Tecnológica Federal do Paraná, Avenida Sete de Setembro, 3.165, Rebouças, 80230-901, Curitiba, Paraná, Brasil (e-mail: celso.mendonca@hc.ufpr.br).

Rev Bras Ortop 2023;58(2):303–312.

Resumo

Objetivo Avaliar uma proposta de processo de impressão tridimensional (3D) de um biomodelo preparado com o auxílio da tecnologia de modelagem por deposição de material fundido (*fused deposition modeling*, FDM, em inglês) a partir de imagens de tomografia computadorizada (TC) de um indivíduo com pseudartrose de fratura coronal do côndilo femoral (fratura de Hoffa).

Materiais e Métodos Para tanto, utilizamos imagens de TC, que permitem estudar a reconstrução volumétrica 3D do modelo anatômico, além da arquitetura e geometria óssea de sítios de anatomia complexa, como as articulações. Também permite o planejamento cirúrgico virtual (PCV) em um programa de desenho assistido por computador (*computer-aided design*, CAD, em inglês). Essa tecnologia possibilita a impressão de modelos anatômicos em escala real que podem ser utilizados em simulações cirúrgicas para o treinamento e a escolha do melhor posicionamento do implante de acordo com o PCV. Na avaliação radiográfica da osteossíntese da pseudartrose de Hoffa, verificou-se a posição do implante no modelo anatômico impresso em 3D e no joelho do paciente.

Palavras-chave

- ▶ fratura de Hoffa
- ▶ pseudoartrose
- ▶ impressão tridimensional
- ▶ procedimentos ortopédicos

* Estudo desenvolvido na Universidade Tecnológica Federal do Paraná, Curitiba, Paraná, Brasil.

recebido

01 de Março de 2022

aceito

28 de Abril de 2022

article Publicado on-line

Outubro 2, 2022

DOI <https://doi.org/10.1055/s-0042-1750760>.

ISSN 0102-3616.

© 2022. Sociedade Brasileira de Ortopedia e Traumatologia. All rights reserved.

This is an open access article published by Thieme under the terms of the Creative Commons Attribution-NonDerivative-NonCommercial-License, permitting copying and reproduction so long as the original work is given appropriate credit. Contents may not be used for commercial purposes, or adapted, remixed, transformed or built upon. (<https://creativecommons.org/licenses/by-nc-nd/4.0/>)

Thieme Revinter Publicações Ltda., Rua do Matoso 170, Rio de Janeiro, RJ, CEP 20270-135, Brazil

Resultados O modelo anatômico impresso em 3D apresentou características geométricas e morfológicas semelhantes às do osso real. O posicionamento dos implantes em relação à linha de pseudartrose e pontos anatômicos foram bastante precisos na comparação do joelho do paciente com o modelo anatômico impresso em 3D.

Conclusão A utilização do modelo anatômico virtual e do modelo anatômico impresso em 3D com a tecnologia de manufatura aditiva (MA) foi eficaz e auxiliou o planejamento e a realização do tratamento cirúrgico da pseudartrose da fratura de Hoffa. Desta forma, foi bastante preciso na reprodutibilidade do planejamento cirúrgico tanto virtual quanto no modelo anatômico impresso em 3D.

Abstract

Objective To evaluate a proposed three-dimensional (3D) printing process of a biomodel developed with the aid of fused deposition modeling (FDM) technology based on computed tomography (CT) scans of an individual with nonunion of a coronal femoral condyle fracture (Hoffa's fracture).

Materials and Methods Thus, we used CT scans, which enable the evaluation of the 3D volumetric reconstruction of the anatomical model, as well as of the architecture and bone geometry of sites with complex anatomy, such as the joints. In addition, it enables the development of the virtual surgical planning (VSP) in a computer-aided design (CAD) software. This technology makes it possible to print full-scale anatomical models that can be used in surgical simulations for training and in the choice of the best placement of the implant according to the VSP. In the radiographic evaluation of the osteosynthesis of the Hoffa's fracture nonunion we assessed the position of the implant in the 3D-printed anatomical model and in the patient's knee.

Results The 3D-printed anatomical model showed geometric and morphological characteristics similar to those of the actual bone. The position of the implants in relation to the nonunion line and anatomical landmarks showed great accuracy in the comparison of the patient's knee with the 3D-printed anatomical model.

Conclusion The use of the virtual anatomical model and the 3D-printed anatomical model with the additive manufacturing (AM) technology proved to be effective and useful in planning and performing the surgical treatment of Hoffa's fracture nonunion. Thus, it showed great accuracy in the reproducibility of the virtual surgical planning and the 3D-printed anatomical model.

Keywords

- ▶ femoral fractures
- ▶ pseudarthrosis
- ▶ printing, three-dimensional
- ▶ orthopedic procedures

Introdução

Em diversas áreas da medicina, como a ortopedia, fabricam-se modelos e implantes anatômicos personalizados para planejamento pré-operatório preciso, simulação de cirurgias, treinamento da equipe, e melhor comunicação com o paciente.¹⁻⁴

A impressão tridimensional (3D), também chamada de prototipagem rápida (PR) ou manufatura aditiva (MA), permite a criação de modelos que reproduzem a anatomia real. Estes modelos podem melhorar a compreensão e a interpretação anatômica por parte do cirurgião. A tecnologia de impressão 3D permite a utilização de guias personalizados para a otimização dos desfechos cirúrgicos. Implantes e artroplastias podem ser confeccionados de acordo com a anatomia individual e auxiliar na avaliação anatômica do reparo cirúrgico.^{5,6}

O planejamento 3D virtual permite que o cirurgião visualize e compreenda a anatomia complexa e planeje digitalmente, por exemplo, uma osteotomia corretiva para restauro da anatomia e da função normal, ou o melhor posicionamento do implante.

O objetivo deste estudo é avaliar uma proposta de processo de impressão 3D de um biomodelo desenvolvido com o auxílio da tecnologia de modelagem por deposição de material fundido (*fused deposition modeling*, FDM, em inglês) a partir de imagens de tomografia computadorizada (TC) de um indivíduo com pseudartrose de fratura coronal do côndilo femoral (fratura de Hoffa).

Materiais e Métodos

Para demonstrar a utilização da tecnologia da MA em cirurgia ortopédica, escolhemos um caso clínico de pseudartrose

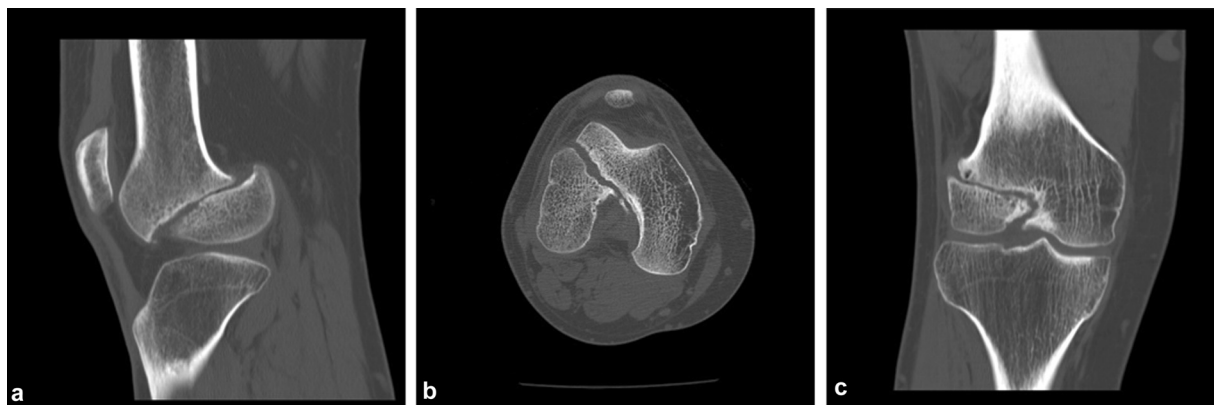


Fig. 1 Imagens de TC nos planos sagital, axial e coronal.

da fratura de Hoffa. Realizou-se o estudo da geometria óssea, o planejamento pré-operatório virtual, e o planejamento pré-operatório com impressão de um modelo anatômico 3D em escala real (1:1) da região distal do fêmur. Neste modelo, a fixação da pseudartrose foi simulada com osteossíntese por placa e parafusos. Após o tratamento cirúrgico, o posicionamento do implante foi analisado (no modelo anatômico e no paciente) com a medida dos ângulos dos implantes em relação aos pontos de referência da estrutura óssea. Essas medidas permitiram a análise da reprodutibilidade do planejamento e da simulação cirúrgica. Este estudo foi conduzido após a aprovação pelo Comitê de Ética institucional (CAAE: 94788418.2.0000.5547).

O paciente é um homem de 44 anos de idade que sofreu um acidente motociclístico, com politraumatismo grave e fratura segmentar exposta do fêmur esquerdo (fratura das regiões proximal e distal), em novembro de 2010. Ele apresentou sequelas do traumatismo no membro inferior esquerdo, com pseudartrose e deformidade angular.

Seis anos depois do acidente, o paciente passou a apresentar dores progressivas. Uma pseudartrose negligenciada na fratura de Hoffa foi diagnosticada com radiografias e TCs (tipo III de Lettneur) (►Fig. 1).⁷

O tomógrafo GE LightSpeed VCT (GE Healthcare, Chicago, IL, Estados Unidos), de 64 canais, fabricado em 2008, foi utilizado na aquisição de imagens ósseas para impressão do modelo anatômico. As TCs foram realizadas de acordo com o protocolo específico de aquisição de imagens de tecido ósseo estabelecido pela equipe de radiologia local, mostrado na ►Tabela 1.

A criação do modelo anatômico virtual foi baseada em segmentação (separação do tecido ósseo das imagens de TC). A segmentação das imagens foi feita com o programa Invesalius (Centro de Tecnologia da Informação [CTI] Renato Acher, Campinas, SP, Brasil), versão 3.1.1, como mostra a ►Fig. 2. Um algoritmo automático do programa fez a segmentação óssea e identificou o tecido ósseo na janela de limiar de radiodensidade entre 226 e 2014 unidades de Hounsfield (UH). O programa criou uma máscara para identificação do tecido segmentado; neste caso, a máscara era verde, como mostra a ►Fig. 2. O programa de computador permitiu a visualização do objeto reconstruído em várias

posições no espaço, e auxiliou no entendimento da geometria óssea. A reconstrução volumétrica do objeto foi feita em arquivo de formato de linguagem de triângulo padrão (*standard triangle language*, STL, em inglês), que pode ser exportado para um ambiente de desenho assistido por computador (*computer-aided design*, CAD, em inglês) para posterior modelagem virtual do objeto ou até mesmo sua impressão 3D.

O objeto foi modelado e “renderizado” com o programa Meshmixer (Autodesk, San Rafael, CA, Estados Unidos), versão 3.5, com regularização das superfícies interna e externa do osso (►Fig. 3).

A utilização de um programa de computador com tecnologia CAD permite o planejamento cirúrgico virtual (PCV) e a redução de fragmentos (►Fig. 4). Os fragmentos não consolidados foram virtualmente separados para melhor estudo da lesão; em seguida, foram reduzidos na posição anatômica, e os implantes foram posicionados no local desejado. Todo o processo de cirurgia virtual ocorreu em ambiente CAD com uso do Meshmixer (►Fig. 4).

Depois da criação do objeto em formato STL, o arquivo foi exportado para um programa de geração de código G (G-code, em inglês), linguagem utilizada pelos programas de manufatura assistida por computador (*computer-aided manufacturing*, CAM, em inglês) para a fabricação de objetos

Tabela 1 Parâmetros usados para aquisição das tomografias computadorizadas

Parâmetros	Descrição
Campo de visão	17 × 17 cm
Escanograma	Protocolo padrão do tomógrafo
Região de interesse	Joelho
Voltagem (KV)	120
Amperagem (mA)	298
Pitch	512 × 512
Colimação	Grande
Espessura de corte	0,6 mm
Incremento de corte	0,969 mm

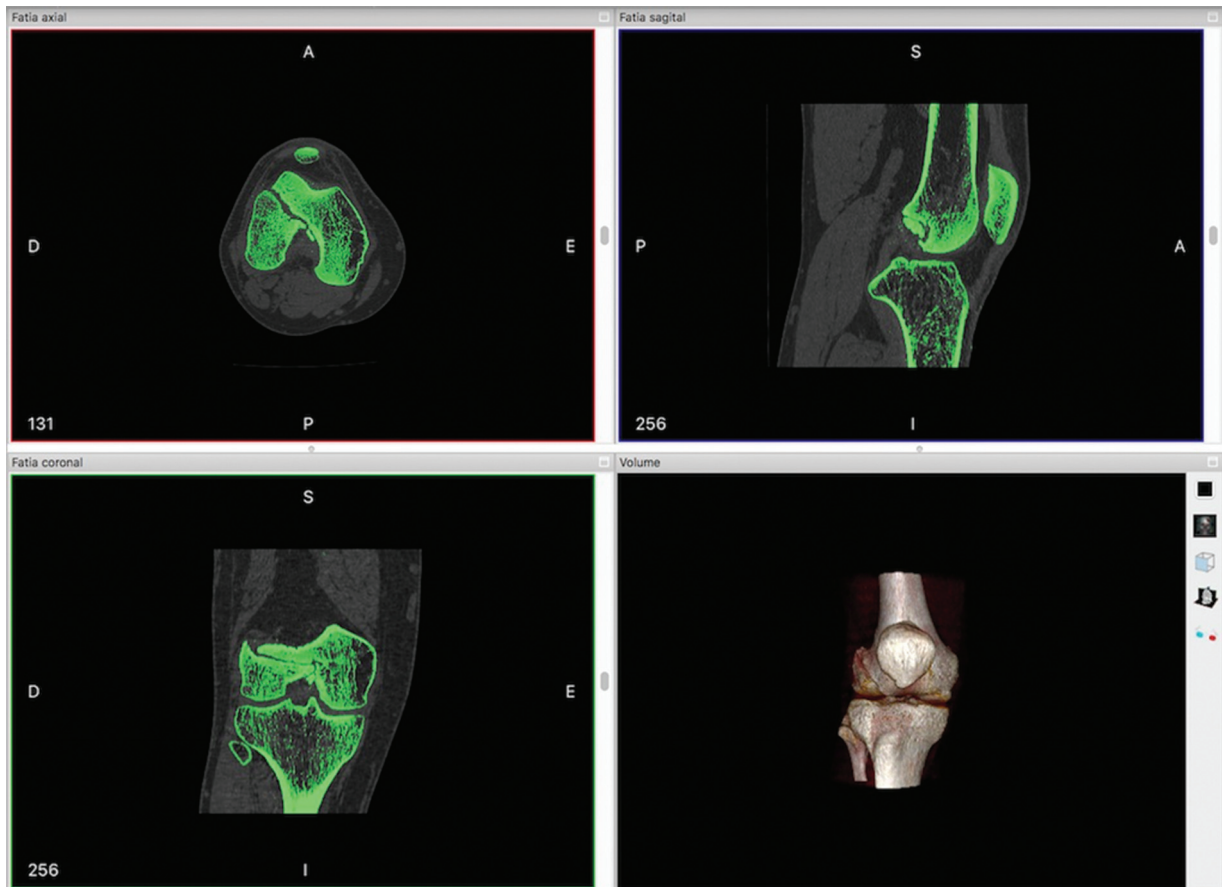


Fig. 2 Imagem da tela do programa Invesalius que mostra a segmentação óssea. Nota: esta figura mostra imagens de cortes axiais, sagitais e coronais, e a imagem do volume reconstruído do tecido ósseo segmentado.

3D. A principal função do G-code é instruir o equipamento a se mover de maneira geométrica nas três dimensões: X, Y e Z. É uma linguagem extremamente simples e rudimentar, uma sequência de linhas de instruções em que cada uma é

responsável por uma tarefa específica; o programa é executado linha por linha até o final do código. O G-code do objeto foi gerado por meio do programa livre Slic3r (desenvolvido por Alessandro Ranellucci), versão 1.3.0.

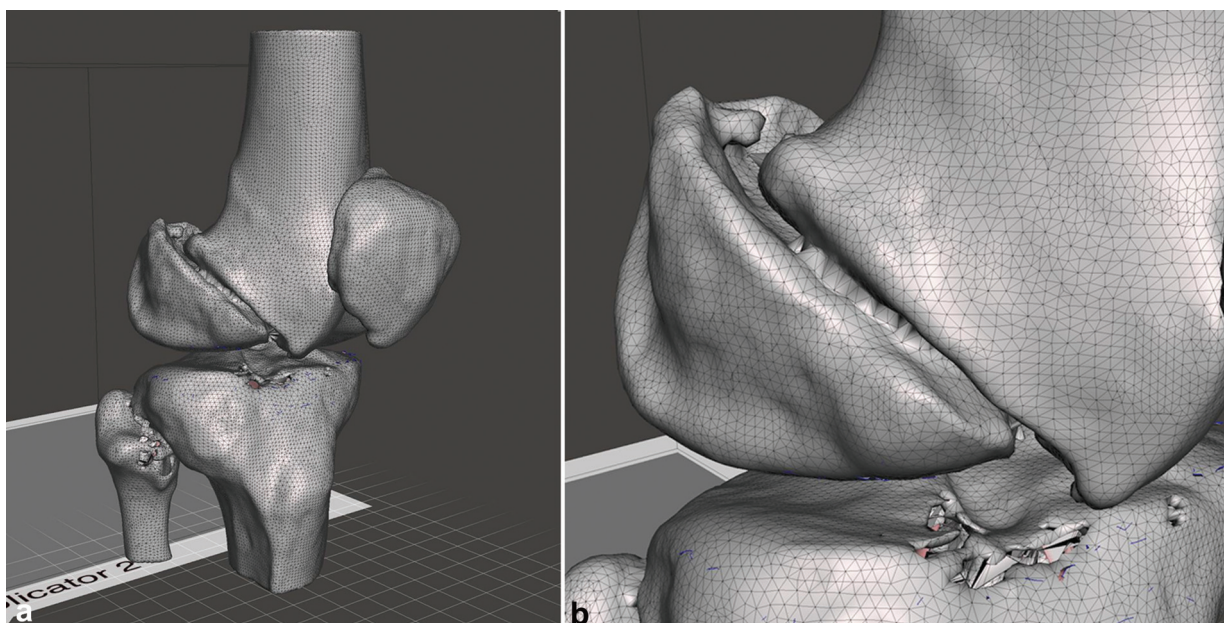


Fig. 3 Modelo de osso virtual antes da “renderização” com o Meshmixer. Nota: uma malha foi criada para maior compreensão das irregularidades e falhas na superfície do objeto para facilitar sua posterior correção.

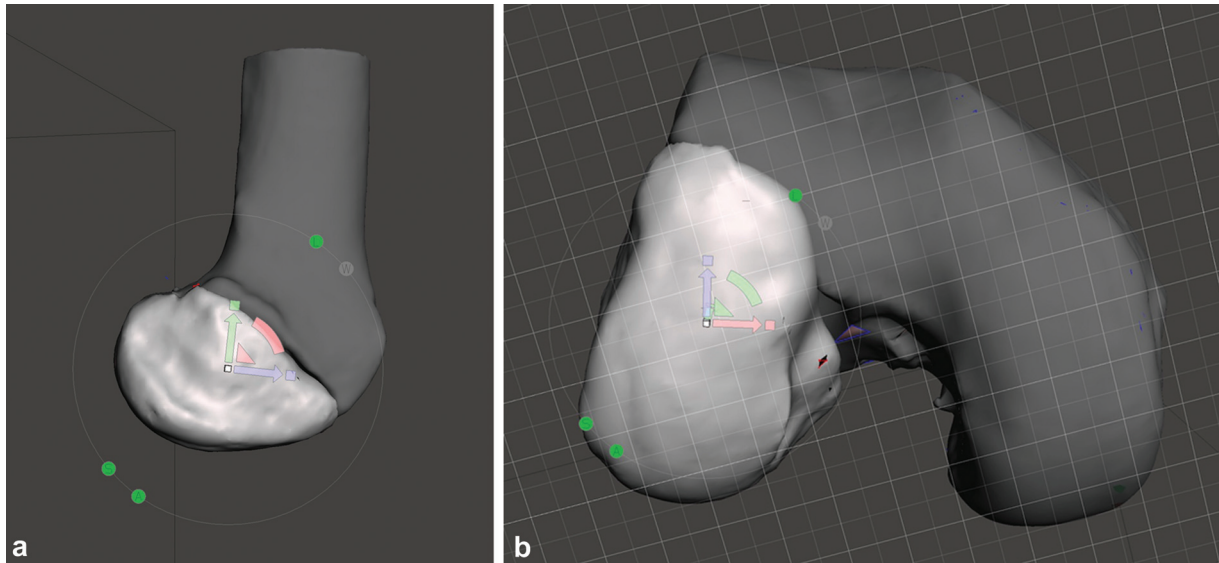


Fig. 4 Imagens da redução dos fragmentos da pseudartrose.

Após a geração do G-code, as informações foram exportadas para um ambiente CAM. O programa livre Repetier-Host (HotWorld GmbH & Co. KG, Willich, Alemanha), versão 2.0.5, configurou os parâmetros de impressão, como tipo de termoplástico, densidade do polímero, diâmetro do filamento, temperatura de extrusão, velocidade de impressão, altura (largura) da camada, resolução, preenchimento da estrutura, e sustentação das peças.

A confecção do modelo impresso reproduziu os perfis interno e externo da parte cortical do osso, que é preenchida totalmente com polímero, e representa a geometria óssea real (► **Fig. 5**).

A simulação cirúrgica foi feita de acordo com estudos recentes^{7,8} que demonstraram que placa e parafusos geram maior estabilidade biomecânica no tratamento da fratura coronal do côndilo femoral. Uma placa de compressão de bloqueio (Locking Compression Plate, LCP, em inglês) de 5 furos com 4 parafusos bloqueados de 3,5 mm, um parafuso esponjoso 4,0 mm e 1 parafuso cortical de 3,5 mm foram utilizados.

A pseudartrose do modelo anômico 3D foi fixada de acordo com os princípios de fixação de fraturas articulares desenvolvidos pela Fundação Arbeitsgemeinschaft für Osteosynthesefragen (OA) (► **Fig. 6**).⁹




Fig. 5 Imagens do modelo ósseo impresso em 3D com tecnologia de FDM em ABS de cor branca, que mostra o fêmur distal e fragmento do côndilo femoral lateral.

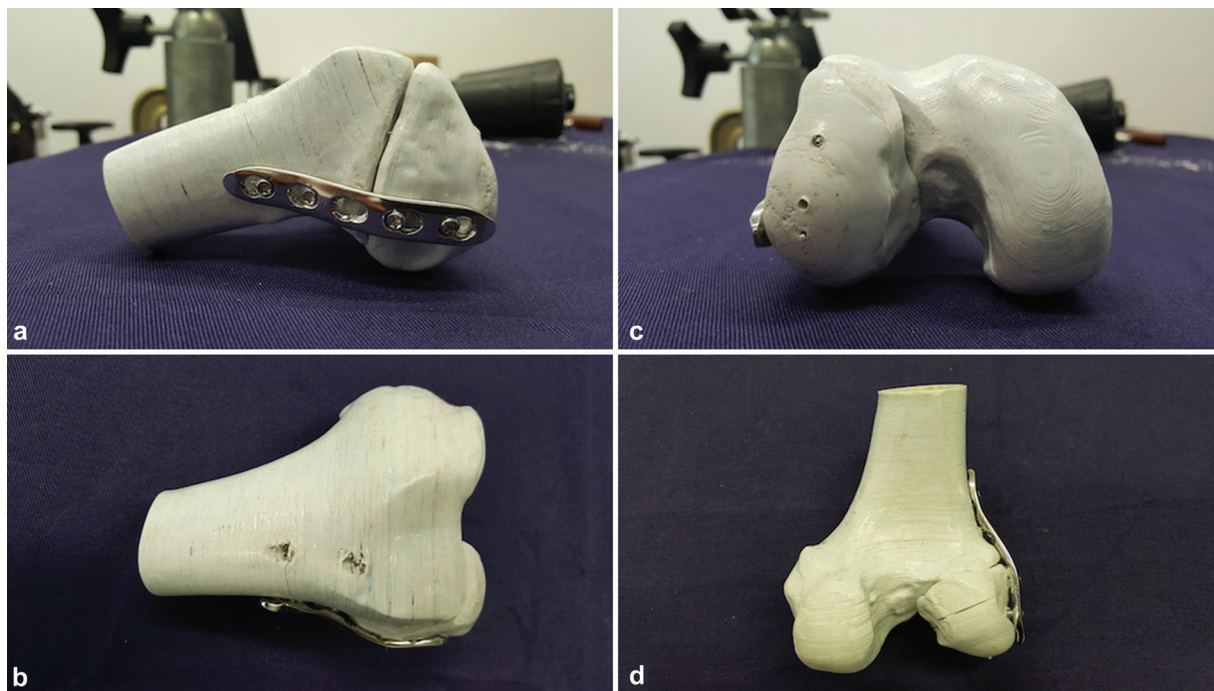


Fig. 6 Imagens do modelo ósseo impresso em 3D e fixado com a placa LCP na face lateral do fêmur distal.

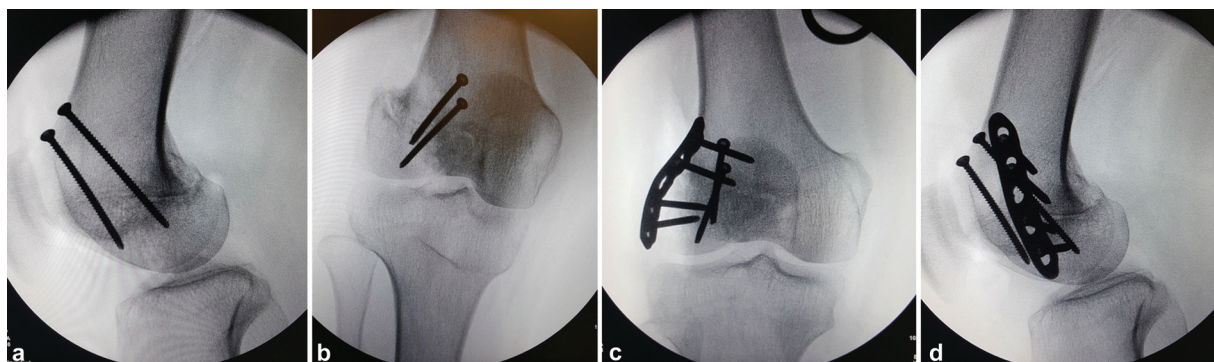


Fig. 7 Imagens de fluoroscopia no peroperatório para verificação do posicionamento dos implantes.

A placa foi dobrada de acordo com a geometria do côndilo femoral lateral de forma a ficar a 90° em relação à linha da pseudartrose. O posicionamento adequado dos implantes e a redução dos fragmentos ósseos foram verificados por fluoroscopia peroperatória (→ **Fig. 7**).

Depois da fixação do modelo anatômico 3D com os implantes, a estabilidade do fragmento e/ou da placa e dos parafusos foi determinada por meio de testes de deslocamento manual que reproduziram as forças de flexão e torção.

O modelo anatômico foi esterilizado em óxido de etileno para uso durante o procedimento cirúrgico como guia de navegação (→ **Fig. 8**).

Resultados

O modelo anatômico 3D apresentou características geométricas e morfológicas semelhantes às do osso real. O material utilizado na impressão do modelo, o termoplástico

acrilonitrila butadieno estireno (ABS), conferiu resistência estrutural que permitiu a simulação cirúrgica com a colocação dos implantes, sem fraturas ou afrouxamento das camadas do modelo. A estabilidade da redução e a fixação dos fragmentos foram verificadas após a inserção dos implantes.

O método descrito possibilitou a impressão de modelo anatômico 3D com as características do objeto real, o PCV, a simulação cirúrgica para planejar o melhor posicionamento dos implantes e o treinamento da equipe cirúrgica.

A análise da reprodutibilidade da técnica, ou seja, determinar se a osteossíntese no fêmur distal do paciente está de acordo com o planejamento e a simulação virtual utilizando o modelo anatômico impresso em 3D, foi baseada nas medidas dos ângulos em comparação com as referências anatômicas do fêmur distal, a linha de pseudartrose, e a posição do implante. Os ângulos foram medidos no programa AnimatiPACS (Animati netPACS, Santa Maria, RS, Brasil).

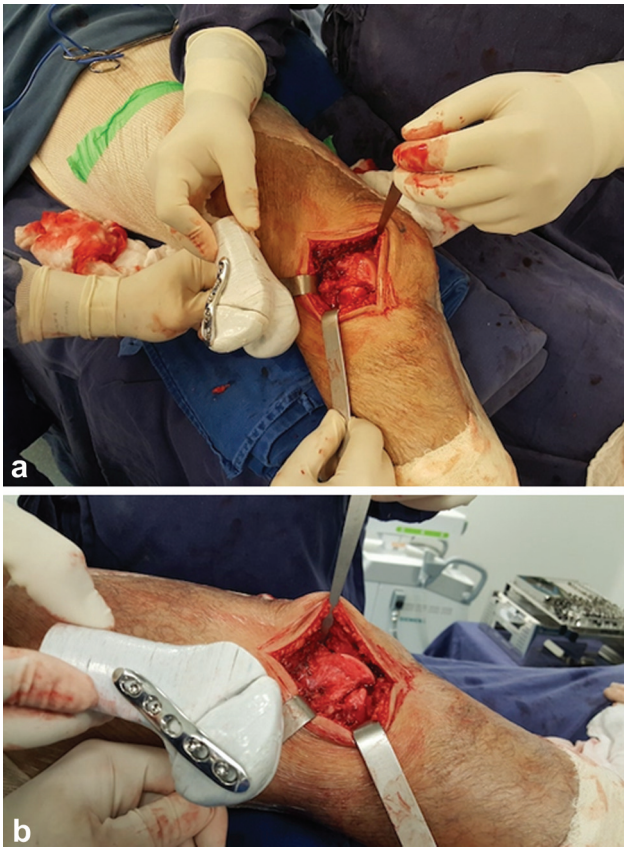

Fig. 8 Uso do modelo anatômico de impressão tridimensional como guia de navegação das referências anatômicas para colocação do implante de acordo com o planejamento virtual.

Para a medida da posição do implante, as referências anatômicas foram definidas em radiografias nas incidências anteroposterior (AP) e de perfil (P), com passagem tangencial das linhas nos marcos para formação de ângulos com os implantes ou com a linha da pseudartrose. Na incidência AP, uma linha foi definida como referência tangencial à extremidade distal dos côndilos femorais, em Perfil, uma linha foi definida como referência tangencial à cortical posterior da metáfise distal do fêmur (►Fig. 9).

As radiografias do joelho do paciente (AP e P) e do modelo anatômico 3D mostram que as posições da placa e dos

parafusos em relação às referências anatômicas definidas (superfície articular dos côndilos femorais e cortical posterior da metáfise distal do fêmur) são diferentes (►Tabela 2).

As radiografias em Perfil do joelho do paciente e do modelo anatômico impresso mostram uma proximidade dos valores dos ângulos entre a placa e dos parafusos em relação à linha de pseudartrose (►Tabela 3). As diferenças percentuais no posicionamento dos implantes no joelho do paciente em relação ao modelo anatômico foram de 3,5% na placa, de 18% no parafuso proximal, e de 4% no parafuso distal.

Discussão

Antes do surgimento dos sistemas computacionais para visualização de imagens digitalizadas, como o sistema de comunicação e arquivamento de imagens (*picture archiving and communication system*, PACS, em inglês), as imagens de TC e ressonância magnética (RM) eram impressas em filmes, com perda de informações valiosas. O PACS mudou a forma de análise das imagens, pois dá outra dimensão à interpretação, e permite a visualização dinâmica do objeto 3D de vários ângulos. A reconstrução volumétrica da estrutura estudada pode ser exportada para programas CAD para modelagem e “renderização”, o que possibilita a impressão do objeto.¹⁰

Segundo diversos autores,^{6,11-14} o atual processo de impressão em 3D na área médica (utilizado para ensino, planejamento e treinamento cirúrgico, confecção de guias cirúrgicos, implantes e próteses) consiste nas etapas apresentadas na ►Fig. 10.

Kim et al.¹⁵ relataram a experiência clínica com o uso de técnicas de impressão em 3D em traumatismos ortopédicos, que possibilitam uma melhor compreensão da fratura e das relações anatômicas, e podem ser aplicadas no planejamento pré-operatório, na educação médica, e no treinamento e simulação cirúrgicos.

Neste estudo, o processo de aquisição de imagens de TC, “renderização” e modelagem em ambiente CAD para a criação de um modelo ósseo virtual para a impressão em 3D com tecnologia de FDM foi bem-sucedido. De acordo com a literatura, os parâmetros na aquisição das imagens de TC, como espessura e número de cortes, são fatores

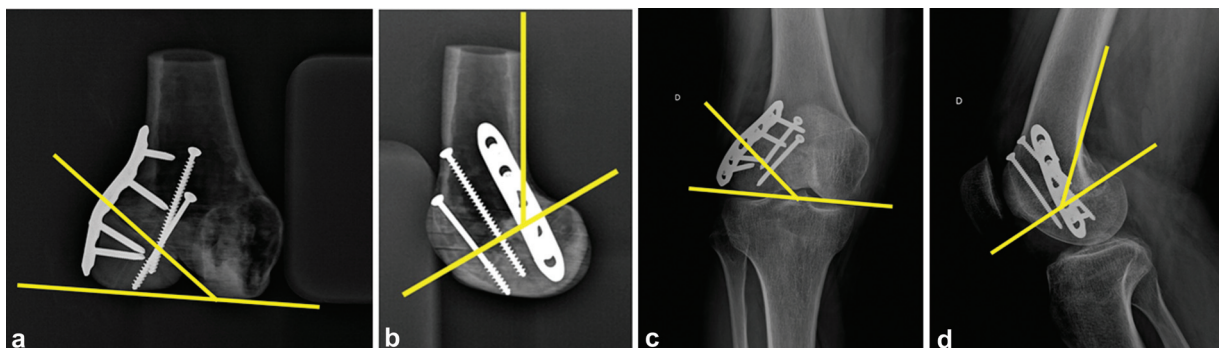


Fig. 9 Referências anatômicas em radiografias AP e P com passagem tangencial das linhas pelos marcos e formação de ângulos para medida da posição dos implantes.

Tabela 2 Medidas dos ângulos de posicionamento da linha de pseudartrose, da placa e dos parafusos em relação às referências anatômicas do fêmur distal

	Incidência radiográfica	Joelho	Modelo anatômico
Linha de pseudartrose	Anteroposterior	41,2°	38,1°
	Perfil	43,8°	61,5°
Placa	Anteroposterior	49,6°	71,8°
	Perfil	36,9°	26,0°
Parafuso proximal	Anteroposterior	57,2°	74,6°
	Perfil	57,0°	32,1°
Parafuso distal	Anteroposterior	52,5°	62,8°
	Perfil	50,9°	37,3°

Tabela 3 Medidas dos ângulos de posicionamento da placa e dos parafusos em relação à linha de pseudartrose

	Incidência radiográfica	Linha de pseudartrose	
		Joelho	Modelo anatômico
Placa	Perfil	93,0°	89,8°
Parafuso proximal	Perfil	70,2°	85,7°
Parafuso distal	Perfil	76,1°	79,4°

determinantes para a precisão da reconstrução volumétrica. A espessura dos cortes foi inferior a 1 mm, o que gerou dados suficientes para uma reconstrução volumétrica muito próxima ao osso real. A segmentação foi realizada automaticamente por um algoritmo computacional com identificação

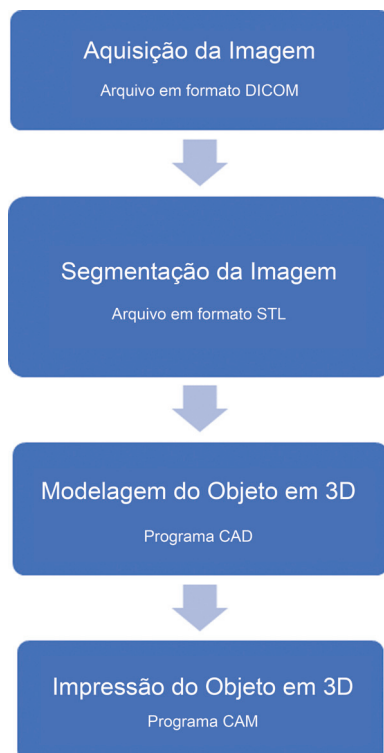
de tecido ósseo na janela de limiar (*thresholding*, em inglês) entre 226 UH e 2014 UH. Isso permitiu uma segmentação precisa, com pouca necessidade de remoção de artefatos e alisamento da superfície durante a “renderização” e modelagem.

A utilização de programas CAD, como Invesalio (para segmentação óssea) e Meshmixer (para modelagem e “renderização”) permitiu a redução anatômica de fragmentos ósseos durante o PCV.

A tecnologia de impressão em 3D é cada vez mais usada em várias áreas, inclusive a cirurgia ortopédica, e é relevante na confecção de biomodelos, ferramentas cirúrgicas (como guias e modelos, por exemplo), implantes e próteses.

O modelo anatômico também pode facilitar a comunicação entre a equipe médica e o paciente e sua família, dando informações sobre o tipo de tratamento cirúrgico, promovendo o melhor entendimento do quadro clínico e das possíveis complicações, e melhorando a adesão terapêutica, o que contribui para uma melhora na relação médico-paciente.^{4,16-19} O participante deste estudo foi instruído sobre a gravidade e o prognóstico da lesão articular. Para tanto, usamos o modelo anatômico impresso submetido à simulação cirúrgica, com a pseudartrose fixada aos implantes escolhidos.

Alguns trabalhos^{4,12,17,20} mostram o uso de modelos anatômicos com tecnologia MA na prática cirúrgica, em diversos domínios, inclusive na precisão da simulação cirúrgica, na similaridade anatômica, e no treinamento no uso de instrumentos cirúrgicos. Vários estudos demonstraram a aplicação eficaz da impressão em 3D na educação médica em ortopedia,^{4,11,20-26} principalmente em procedimentos cirúrgicos em regiões de anatomia complexa.⁶

**Fig. 10** Processo de impressão em 3D em medicina.

Diversos programas CAD possibilitam a realização do PCV para melhor compreensão da geometria espacial e das relações anatômicas. É possível programar abordagens cirúrgicas menos invasivas e prever a redução de fragmentos ósseos, simulando a osteossíntese definitiva.^{27,28} A impressão de biomodelos fornece mais informações em relação às imagens convencionais e aumenta o conhecimento sobre a lesão.^{5,11,22,29}

Algumas metanálises e revisões sistemáticas^{3,30} sobre o planejamento pré-operatório e a cirurgia assistida por impressão 3D no trauma ortopédico sugerem que este procedimento reduz o tempo cirúrgico, a perda sanguínea intraoperatória, e o tempo de fluoroscopia.

Neste estudo, a impressão do modelo anatômico em 3D com a tecnologia de FDM possibilitou um PCV cuidadoso, a programação do posicionamento dos implantes, e o treinamento da equipe cirúrgica. Além disso, o modelo anatômico fixado com os implantes foi utilizado como guia de navegação durante a cirurgia.

Houve uma dificuldade técnica no posicionamento do modelo anatômico para corresponder à posição precisa do joelho do paciente na radiografia AP. Por carecer de outras estruturas anatômicas aderidas ou fixadas, o modelo não contava com referências geométricas e anatômicas que permitissem a reprodução precisa da técnica radiográfica específica do joelho. Por isso, os ângulos revelam que o joelho do paciente e o modelo anatômico não estavam na mesma posição no momento da radiografia, como mostra a **→ Tabela 2.**

Para que a osteossíntese seja estável, os parafusos e a placa devem estar em um ângulo próximo a 90° em relação à linha de pseudartrose, de acordo com as técnicas da AO.⁹ Isso foi alcançado neste estudo, como mostram os dados da **→ Tabela 3.**

Apesar da diferença nos ângulos entre a radiografia do joelho do paciente e o modelo anatômico, o posicionamento dos implantes foi adequado, com reprodução da técnica de colocação da placa e parafusos como na simulação no modelo anatômico. Isso promoveu grande estabilidade de fixação e permitiu a redução satisfatória e a reconstrução anatômica da articulação.

De acordo com a análise radiográfica, houve grande precisão na reprodutibilidade do PCV e na simulação cirúrgica em comparação ao desfecho da osteossíntese da pseudartrose de fratura de Hoffa.

Conclusão

O protocolo proposto para a aquisição e a segmentação da TC da região do joelho de um paciente com pseudartrose de fratura de Hoffa mostrou-se eficaz para a reconstrução volumétrica e a “renderização” do modelo anatômico em 3D. O modelo possibilitou um PCV cuidadoso e a simulação da osteossíntese. A reprodutibilidade da simulação cirúrgica foi bastante precisa de acordo com a análise radiográfica. O uso do modelo impresso em 3D foi eficaz e útil no planejamento e no tratamento cirúrgico da pseudartrose de fratura de Hoffa.

Suporte Financeiro

Os autores declaram que não receberam apoio financeiro de fontes públicas, comerciais ou sem fins lucrativos.

Conflito de Interesses

Os autores não têm conflito de interesses a declarar.

Referências

- Zheng W, Su J, Cai L, et al. Application of 3D-printing technology in the treatment of humeral intercondylar fractures. *Orthop Traumatol Surg Res* 2018;104(01):83–88
- Rankin TM, Wormer BA, Miller JD, Giovinco NA, Al Kassis S, Armstrong DG. Image once, print thrice? Three-dimensional printing of replacement parts. *Br J Radiol* 2018;91(1083):20170374
- Morgan C, Khatri C, Hanna SA, Ashrafi H, Sarraf KM. Use of three-dimensional printing in preoperative planning in orthopaedic trauma surgery: A systematic review and meta-analysis. *World J Orthop* 2020;11(01):57–67
- Samaila EM, Negri S, Zardini A, et al. Value of three-dimensional printing of fractures in orthopaedic trauma surgery. *J Int Med Res* 2020;48(01):300060519887299
- Vaishya R, Patralekh MK, Vaish A, Agarwal AK, Vijay V. Publication trends and knowledge mapping in 3D printing in orthopaedics. *J Clin Orthop Trauma* 2018;9(03):194–201
- Mishra A, Verma T, Vaish A, Vaish R, Vaishya R, Maini L. Virtual preoperative planning and 3D printing are valuable for the management of complex orthopaedic trauma. *Chin J Traumatol* 2019;22(06):350–355
- Pires RE, Giordano V, Fogagnolo F, Yoon RS, Liporace FA, Kfuri M. Algorithmic treatment of Busch-Hoffa distal femur fractures: A technical note based on a modified Letenneur classification. *Injury* 2018;49(08):1623–1629
- Sun H, He QF, Huang YG, Pan JF, Luo CF, Chai YM. Plate fixation for Letenneur type I Hoffa fracture: a biomechanical study. *Injury* 2017;48(07):1492–1498
- Buckley RE, Moran CG, Apivatthakakul T, Eds. *AO Principles of Fracture Management*. Stuttgart: Thieme; 2018
- Bagaria V, Chaudhary K. A paradigm shift in surgical planning and simulation using 3Dgraphy: Experience of first 50 surgeries done using 3D-printed biomodels. *Injury* 2017;48(11):2501–2508
- Marro A, Bandukwala T, Mak W. Three-Dimensional Printing and Medical Imaging: A Review of the Methods and Applications. *Curr Probl Diagn Radiol* 2016;45(01):2–9
- Hoang D, Perrault D, Stevanovic M, Ghiassi A. Surgical applications of three-dimensional printing: a review of the current literature & how to get started. *Ann Transl Med* 2016;4(23):456–475
- van Eijnatten M, van Dijk R, Dobbe J, Streekstra G, Koivisto J, Wolff J. CT image segmentation methods for bone used in medical additive manufacturing. *Med Eng Phys* 2018;51:6–16
- Aimar A, Palermo A, Innocenti B. The Role of 3D Printing in Medical Applications: A State of the Art. *J Healthc Eng* 2019; 2019:5340616
- Kim JW, Lee Y, Seo J, et al. Clinical experience with three-dimensional printing techniques in orthopedic trauma. *J Orthop Sci* 2018;23(02):383–388
- Bizzotto N, Tami I, Tami A, et al. 3D Printed models of distal radius fractures. *Injury* 2016;47(04):976–978
- Tack P, Victor J, Gemmel P, Annemans L. 3D-printing techniques in a medical setting: a systematic literature review. *Biomed Eng Online* 2016;15(01):115
- Wilcox B, Mobbs RJ, Wu AM, Phan K. Systematic review of 3D printing in spinal surgery: the current state of play. *J Spine Surg* 2017;3(03):433–443
- Zheng W, Chen C, Zhang C, Tao Z, Cai L. The Feasibility of 3D Printing Technology on the Treatment of Pilon Fracture and Its

- Effect on Doctor-Patient Communication. *BioMed Res Int* 2018; 2018:8054698
- 20 Langridge B, Momin S, Coumbe B, Woin E, Griffin M, Butler P. Systematic Review of the Use of 3-Dimensional Printing in Surgical Teaching and Assessment. *J Surg Educ* 2018;75(01): 209–221
- 21 Montgomery SJ, Kooner SS, Ludwig TE, Schneider PS. Impact of 3D Printed Calcaneal Models on Fracture Understanding and Confidence in Orthopedic Surgery Residents. *J Surg Educ* 2020;77(02): 472–478
- 22 Bagaria V, Deshpande S, Rasalkar DD, Kuthe A, Paunipagar BK. Use of rapid prototyping and three-dimensional reconstruction modeling in the management of complex fractures. *Eur J Radiol* 2011;80(03):814–820
- 23 Shui W, Zhou M, Chen S, et al. The production of digital and printed resources from multiple modalities using visualization and three-dimensional printing techniques. *Int J CARS* 2017;12(01):13–23
- 24 Mulford JS, Babazadeh S, Mackay N. Three-dimensional printing in orthopaedic surgery: review of current and future applications. *ANZ J Surg* 2016;86(09):648–653
- 25 Malik HH, Darwood ARJ, Shaunak S, et al. Three-dimensional printing in surgery: a review of current surgical applications. *J Surg Res* 2015;199(02):512–522
- 26 Cromeens BP, Ray WC, Hoehne B, Abayneh F, Adler B, Besner GE. Facilitating surgeon understanding of complex anatomy using a three-dimensional printed model. *J Surg Res* 2017; 216:18–25
- 27 Fadero PE, Shah M. Three dimensional (3D) modelling and surgical planning in trauma and orthopaedics. *Surgeon* 2014;12(06): 328–333
- 28 Egger J, Wallner J, Gall M, et al. Computer-aided position planning of miniplates to treat facial bone defects. *PLoS One* 2017;12(08): e0182839
- 29 Zhang Y, Wen L, Zhang J, Yan G, Zhou Y, Huang B. Three-dimensional printing and computer navigation assisted hemipelvectomy for en bloc resection of osteochondroma: A case report. *Medicine (Baltimore)* 2017;96(12):e6414
- 30 Xiong L, Li X, Li H, Chen Z, Xiao T. The efficacy of 3D printing-assisted surgery for traumatic fracture: a meta-analysis. *Postgrad Med J* 2019;95(1126):414–419