



Resultados do manejo de fraturas do rádio distal nos últimos 5 anos: metanálise de ensaios clínicos controlados e randomizados*

Outcomes of the Management of Distal Radius Fractures in the Last 5 Years: A Meta-analysis of Randomized Controlled Trials

Anak Agung Gede Yuda Asmara¹ Made Bramantya Karna¹ Putu Feryawan Meregawa¹
 Maria Florencia Deslivia¹

¹ Departamento de Ortopedia e Traumatologia, Faculdade de Medicina, Udayana University, Sanglah General Hospital, Bali, Indonésia

Endereço para correspondência Anak Agung Gede Yuda Asmara, Orthopedics and Traumatology Department, Faculty of Medicine, Udayana University, Sanglah General Hospital, Jl, Kesehatan no.1, Bali, Indonesia (e-mail: yudaasmara17@yahoo.com).

Rev Bras Ortop 2022;57(6):899–910.

Resumo

Objetivo Nas últimas décadas, a placa volar bloqueada (PVB) tem sido o tratamento principal para fraturas do rádio distal (FRDs). Com o crescente conjunto de evidências, revisamos sistematicamente estudos sobre modificações recentes na PVB.

Métodos Uma pesquisa sistemática foi realizada utilizando o banco de dados PubMed/MEDLINE por estudos publicados em inglês nos últimos cinco anos. Os critérios de inclusão foram ensaios clínicos controlados e randomizados (ECCRs) sobre o tratamento cirúrgico de FRDs. Excluímos ensaios e estudos em andamento que não abordavam diretamente a FRD. Os desfechos primários avaliados foram desfechos clínicos subjetivos (como as pontuações no questionário de Deficiências do Braço, Ombro e Mão [Disabilities of the Arm, Shoulder and Hand, DASH, em inglês], na Avaliação do Punho Classificada pelo Paciente [Patient-rated Wrist Evaluation, PRWE, em inglês], no questionário Qualidade de Vida Europeia – 5 Dimensões [European Quality of Life–5 Dimensions, EQ-5D, em inglês], na Pesquisa de Saúde por Formulário Curto de 36 Itens [36-item Short Form Health Survey, SF-36, em inglês], e na Escala Visual Analógica [EVA]) e objetivos (taxa de complicações).

Resultados Identificamos 29 artigos publicados entre 2016 e 2020 com alta qualidade de evidência, exceto por um, de qualidade moderada. Ao todo, foram analisadas

Palavras-chave

- ▶ placas ósseas
- ▶ fixadores externos
- ▶ fraturas do rádio
- ▶ traumatismos do punho

* Trabalho desenvolvido no Departamento de Ortopedia e Traumatologia, Faculdade de Medicina, Udayana University, Sanglah General Hospital, Bali, Indonésia.

recebido
17 de Julho de 2021
aceito
14 de Junho de 2022

DOI <https://doi.org/10.1055/s-0042-1754379>.
ISSN 0102-3616.

© 2022. Sociedade Brasileira de Ortopedia e Traumatologia. All rights reserved.
 This is an open access article published by Thieme under the terms of the Creative Commons Attribution-NonDerivative-NonCommercial-License, permitting copying and reproduction so long as the original work is given appropriate credit. Contents may not be used for commercial purposes, or adapted, remixed, transformed or built upon. (<https://creativecommons.org/licenses/by-nc-nd/4.0/>)
 Thieme Revinter Publicações Ltda., Rua do Matoso 170, Rio de Janeiro, RJ, CEP 20270-135, Brazil

3.079 FRDs neste estudo, Todos os estudos analisados, exceto por um, tinham maior proporção de participantes do gênero feminino, e somente em 1 estudo a idade média da amostra foi < 40 anos. Não houve diferença significativa entre a PVB e fixação externa (FE) em termos das pontuações no DASH ($p = 0,18$) e na PRWE ($p = 0,77$). Os resultados da PVB isolada, sem qualquer reparo do pronador quadrado (PQ), foram significativamente melhores.

Conclusão Em fraturas instáveis, a PVB e a FE produziram resultados comparáveis no longo prazo. Não há um benefício claro em se adicionar reparo do PQ à técnica cirúrgica atual da PVB.

Nível de Evidência Nível I

Abstract

Objective Over the last decades, volar locking plates (VLPs) have been the mainstay treatment for distal radius fractures (DRFs). With the growing body of evidence, we systematically reviewed studies on recent VLP modifications.

Methods A systematic search was performed in the PubMed/MEDLINE database for studies published in English in the past five years. The inclusion criteria were randomized controlled trials (RCTs) on the operative treatment of DRFs. We excluded ongoing trials and studies not directly addressing DRF. The primary outcomes assessed were subjective (such as the scores on the Disabilities of the Arm, Shoulder and Hand [DASH] questionnaire, the Patient-rated Wrist Evaluation [PRWE], the European Quality of Life-5 Dimensions [EQ-5D], the 36-item Short Form Health Survey [SF-36], and the Visual Analog Scale [VAS]) and objective clinical outcomes (the complication rate).

Results We identified 29 articles published from 2016 to 2020 with high quality of evidence, except for one, which had evidence of moderate quality. In total, 3,079 DRFs were analyzed in the present study. All studies except one had a greater proportion of female participants, and only in 1 study the mean age of the sample was < 40 years old. There were no significant differences between the VLP and external fixation (EF) in terms of the scores on the DASH ($p = 0.18$) and PRWE ($p = 0.77$). The VLP alone without pronator quadratus (PQ) repair yielded significantly better outcomes.

Conclusion In unstable fractures, the VLP and EF yielded comparable long-term results. There is no clear benefit of adding PQ repair to current the VLP surgical technique.

Level of Evidence Level I

Keywords

- ▶ bone plates
- ▶ external fixators
- ▶ radius fractures
- ▶ wrist injuries

Introdução

A transição de quadrúpede para bípede desempenhou papel importante na transformação da fratura do raio distal (FRD) em uma das mais comuns na espécie humana. Essa transição fez da “queda sobre a mão em extensão” um mecanismo de lesão.^{1,2} Técnicas cirúrgicas para FRDs começaram a ganhar popularidade na década de 1960 como resultado do aumento da incidência de consolidação viciosa relacionada ao tratamento conservador.³ As técnicas cirúrgicas iniciais incluem a fixação percutânea com pinos descrita primeiramente por Kapandji,⁴ fixação externa (FE),⁵ e a fixação interna por placas.⁶ Nas últimas décadas, a placa volar bloqueada (PVB) tem sido tratamento preferido.⁷ No entanto, ainda há complicações^{8,9} e dificuldades técnicas¹⁰⁻¹² relatadas em relação à PVB.

Para melhorar o manejo cirúrgico da fratura das FRDs, cada vez se publica mais ensaios clínicos controlados e

randomizados (ECCRs) e metanálises que comparam a PVB com outros métodos novos de fixação interna,¹³⁻¹⁸ bem como sobre melhorias na técnica cirúrgica da PVB.¹⁹ Com esse crescente conjunto de evidências relativas às FRDs, é imprescindível revisar sistematicamente os estudos com evidências do mais alto nível e sintetizar os achados atuais. O objetivo deste trabalho é descrever as opções atuais de tratamentos cirúrgicos para a FRD, especialmente a PVB e a modificação em sua técnica cirúrgica, assim como examinar cada um dos desfechos funcionais.

Material e Métodos

Esta revisão sistemática e metanálise foi realizada de acordo com a declaração dos Principais Itens para Relatar Revisões Sistemáticas e Metanálises (Preferred Reporting Items for Systematic Reviews and Meta-Analyses, PRISMA, em inglês)

e o fluxograma de Qualidade dos Relatos de Metanálises (Quality of Reporting of Meta-analyses, QUOROM, em inglês). Um protocolo de revisão foi elaborado e cadastrado no Cadastro Internacional Prospectivo de Revisões Sistemáticas (International Prospective Register of Systematic Reviews, PROSPERO, em inglês; número no cadastro: CRD42020212627).

Estratégia de busca e critérios de seleção

Realizamos uma busca sistemática da literatura em inglês publicada de outubro de 2016 a outubro de 2020 nas seguintes bases de dados: PubMed/MEDLINE, Cochrane Central Register of Controlled Trials (CENTRAL), e ClinicalTrials.gov. Entre os termos buscados, constavam: *distal radius fracture, Colles fracture, management, treatment, external fixation, internal fixation, pinning, plate, e intramedullary nail*.

Os critérios de inclusão neste estudo foram ECCRs sobre o tratamento cirúrgico de FRDs. Excluímos ensaios em andamento e estudos que não abordavam diretamente as FRDs. Os artigos também foram selecionados de acordo com a estratégia de População, Intervenção, Comparação, Desfecho (Population, Intervention, Comparison, Outcome, PICO, em inglês), conforme descrito na ► **Tabela 1**.

Extração de dados

Os dados foram extraídos por uma equipe de pesquisa mediante um formulário padronizado de coleta de dados, e cada artigo selecionado passou por triagem independente feita por dois revisores. As divergências entre os revisores quanto à inclusão ou à exclusão de um estudo foram resolvidas por consenso, e, se necessário, consultou-se um terceiro revisor.

As variáveis coletadas incluíram a idade, o gênero, a classificação da fraturas, as intervenções feitas, o segui-

mento, as pontuações no questionário de Deficiências do Braço, Ombro e Mão (Disabilities of the Arm, Shoulder and Hand, DASH, em inglês), na Avaliação do Punho Classificada pelo Paciente (Patient-rated Wrist Evaluation, PRWE, em inglês), no questionário Qualidade de Vida Europeia – 5 Dimensões (European Quality of Life-5 Dimensions, EQ-5D, em inglês), na Pesquisa de Saúde por Formulário Curto de 36 Itens (36-item Short Form Health Survey, SF-36, em inglês), e na Escala Visual Analógica (EVA), a presença de complicações (como infecção, por exemplo) e reoperação.

Avaliação da Qualidade

A qualidade dos ECCRs incluídos foi avaliada por dois revisores independentes com base nos 13 itens da “2015 Updated Method Guideline for Systematic Reviews in the Cochrane Back and Neck Group”.²⁰

Síntese dos Dados

Os estudos selecionados na revisão sistemática foram incluídos na metanálise caso contivessem um ou mais desfechos de interesse, conforme especificado anteriormente. A heterogeneidade entre os estudos foi calculada utilizando-se a estatística I ao quadrado (I²). Para os desfechos relatados na forma de variáveis numéricas, as diferenças médias (DMs) foram relatadas com intervalos de confiança de 95% (IC95%). Qualquer estudo com desfechos relatados na forma de valores de mediana teve a média estimada usando um método publicado anteriormente.²¹ As complicações foram apresentadas por meio do risco relativo, dos IC95%, e do número necessário para tratar, quando cabível. Inferiu-se que as comparações eram estatisticamente significativas quando o IC95% da DM era ≤ 0 , ou quando o IC95% do risco relativo era ≤ 1 .

Tabela 1 Critérios de inclusão e exclusão com base na estratégia PICO

	Critérios de inclusão	Critérios de exclusão
População	Pacientes com idade ≥ 18 anos ou mais com fraturas do rádio distal com qualquer apresentação clínica.	<ul style="list-style-type: none"> Estudos em animais. Lesão crônica do rádio distal. Condição congênita subjacente ou neoplasia.
Intervenção	Procedimentos cirúrgicos e a modificação, incluindo fixação interna com o uso de placas não volares, fixação externa e fixação com pinos.	<ul style="list-style-type: none"> Procedimentos não cirúrgicos. Tratamento farmacológico. Tratamento nutricional. Fisioterapia ou reabilitação que funcione sozinha.
Comparação	Procedimento cirúrgico com colocação de placa volar	
Resultado	<p>Medidas de resultado primário: os desfechos clínicos, incluindo as pontuações no DASH, na EVA para dor e no SF-36 com relação à qualidade de vida.</p> <p>Medidas de desfecho secundário: resultados adicionais de interesse, incluindo as complicações.</p>	<ul style="list-style-type: none"> O estudo está em andamento, e nenhum resultado foi relatado ainda. <ul style="list-style-type: none"> Medidas de resultado não inteiramente relatadas na conclusão.

Abreviaturas: DASH, Disabilities of the Arm, Shoulder and Hand (Deficiências do Braço, Ombro e Mão); EVA, Escala Visual Analógica; PICO, population, intervention, comparison, outcome (população, intervenção, comparação, defecho); SF-36, 36-item Short Form Health Survey (Pesquisa de Saúde por Formulário Curto de 36 Itens).

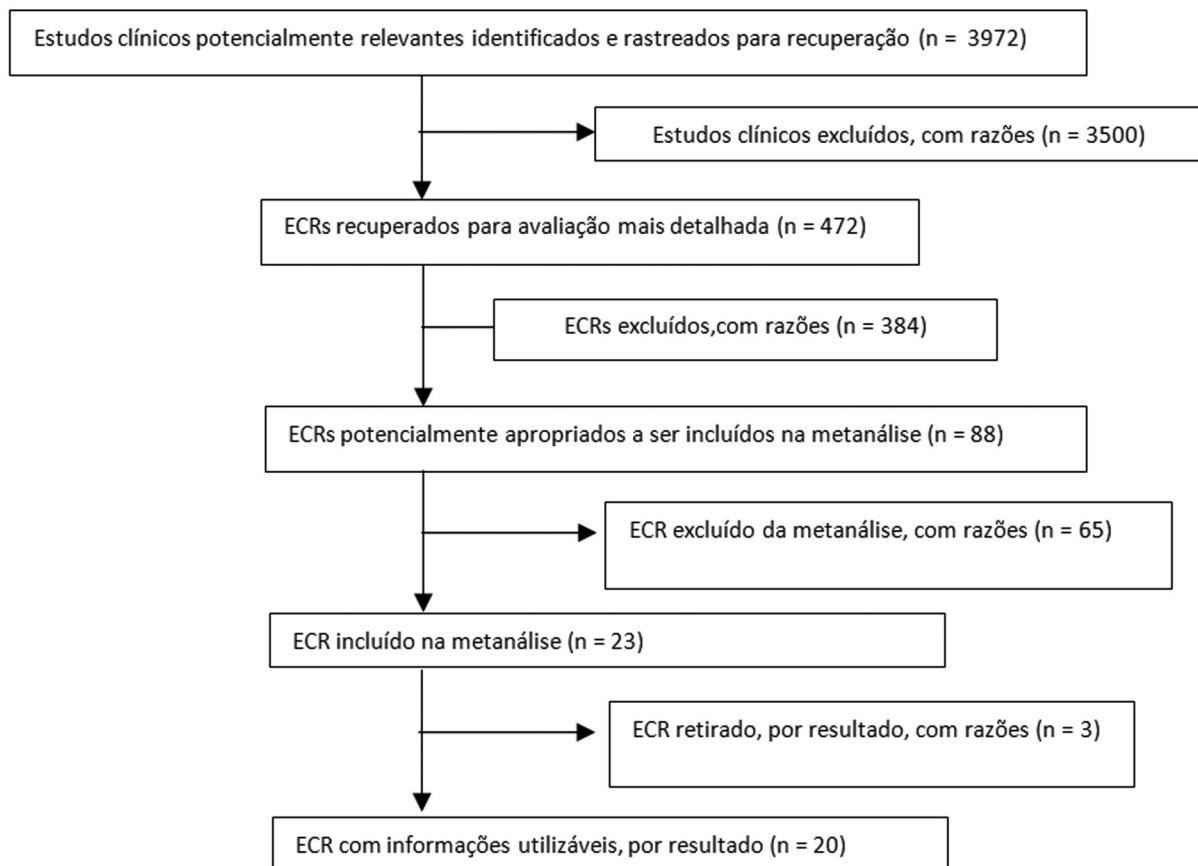


Fig. 1 Identificação de estudos na busca primária na literatura primária e o fluxograma do processo seletivo.

Resultados

Busca na literatura e características dos estudos

Na pesquisa eletrônica preliminar em todas as bases de dados, foram encontrados 3.972 resultados (► **Fig. 1**). Ao todo, 3.500 ensaios clínicos que não eram ECRs foram excluídos, e restaram 472 estudos. Na segunda etapa, 384 estudos foram excluídos por conta da realização de tratamentos não cirúrgicos, de tratamento para a dor, de reabilitação após FRD, do protocolo proposto, e do tratamento de lesões em volta da FRD, e restaram 88 estudos. Depois de examinar o texto completo dos ECRs selecionados, foram excluídos estudos em andamento, estudos com a mesma coorte de pacientes, e aqueles com relatos incompletos das medidas de desfecho, num total de 65 estudos. Por fim, foram avaliados 20 artigos, sendo que 19 foram categorizados como contendo evidência de alta qualidade, e 1 artigo, como de evidência de qualidade moderada¹² (► **Tabela 2**).

Características de referência

Neste estudo, foram analisadas 2.103 FRDs. Em todos os estudos, exceto 1,²² havia uma maior proporção de participantes do gênero feminino, e somente em 1 estudo²³ a amostra tinha idade média < 40 anos (► **Tabela 2**).^{11,12,22-39}

Tratamento cirúrgico para fratura do raio distal

Ao todo, cinco ECRs abordavam modificação em técnicas cirúrgicas: três tratavam de reparo do músculo pronador

quadrado (PQ), um tratava da liberação do músculo braquiorradial, e um tratava da técnica minimamente invasiva. Quanto à comparação de diferentes procedimentos cirúrgicos, quatro ECRs comparavam a PVB e a FE, e quatro comparavam a PVB e os fios de Kirschner (fios K). Também foram feitas comparações de diferentes placas com base na sua relação com a linha divisora de águas ($n = 1$), o material da placa ($n = 1$), e o uso de fixação de fragmentos específicos ($n = 1$). Dois estudos discutiam o período de imobilização pós-operatória, e outros dois, a importância do planejamento pré-operatório tridimensional (3D) (► **Tabela 3**). O resultado agrupado das pontuações no DASH favoreceu significativamente o uso isolado da PVB, sem qualquer reparo do PQ (DM = 6,22; IC95% = 2,96–9,48; $p = 0,0002$; $I^2 = 0\%$) (► **Fig. 2**). Individualmente, os valores de p desses estudos revelaram diferenças não significativas entre pacientes tratados com e sem reparo do PQ. Outra metanálise também foi realizada para comparar as pontuações no DASH ($p = 0,18$) e na PRWE ($p = 0,77$) com relação à PVB e à FE, e resultou em diferenças não significativas entre os dois métodos (► **Fig. 3**).

Discussão

Este estudo é o primeiro a resumir evidências de alta qualidade quanto aos avanços recentes no manejo das FRDs. A princípio, o manejo das FRDs pareceu atingir seu patamar de resultados satisfatórios, especialmente com o uso

Tabela 2 Características de referência dos estudos selecionados

Número	Autor (ano)	Intervenção	Controle	Tamanho da amostra (n)	Gênero (masculino/feminino)	Idade em anos: mediana (variação)	Classificação da fratura	Seguimento
1	Häberle et al. ³¹ (2015)	PVB+reparo do PQ	PVB	I: 31; C: 29	I: 24/07; C: 24/5	I: 52 (22-77); C: 56 (25-76)	A2/A3	3 meses
2	Hohendorff et al. ³² (2018)	PVB+reparo do PQ	PVB	I: 20; C: 20	I: 4/16; C: 6/10	I: 64 (18-77); C: 54 (18-80)	A2/A3/B3/C1	15 meses
3	Sonntag et al. ³³ (2019)	PVB+reparo do PQ	PVB	I: 36; C: 36	I: 15/57; C: 26/10	I: 62,0 (10,8); C: 63,6 (15,6)	A2/A3/B1/C1/C2	12 meses
4	Ma et al. ²⁹ (2017)	Liberação muscular PVB+braquiorrádial	PVB	I: 37; C: 37	I: 20/17; C: 18/19	I: 50,1 (14,4); C: 49,8 (16)	C1/C2/C3	12 meses
5	Zhang et al. ²² (2017)	PVB+incisão mínima	PVB	I: 83; C: 74	I: 49/34; C: 46/28	I: 42 (18-67); C: 41 (22-65)	A2/A3/B3/C1/C2	24 meses
6	Mellstr and Navarro et al. ²⁷ (2016)	Fio K + FE	PVB	I: 69; C: 70	I: 4/65; C: 7/63	I: 63 (50-74); C: 63 (50-74)	A2/A3/C1/C2/C3	12 meses
7	Saving et al. ²⁸ (2019)	FE	PVB	I: 56; C: 62	I: 2/54; C: 7/55	I: 63 (50-74); C: 63 (51-74)	A2/A3/C1/C2/C3	36 meses
8	Hammer et al. ²⁶ (2019)	FE	PVB	I: 82; C: 84	I: 27/55; C: 25/59	I: 54 (12,4); C: 56 (10,5)	C1/C2/C3	24 meses
9	Chung et al. ²⁵ (2020)	Grupo I: FE; grupo II: Fio K	PVB	I: grupo I: 64; grupo II: 58; C: 65	I: grupo I: 5/59; grupo II: 49/09; C: 10/55	I: grupo I: 70 ± 8,4; grupo II: 68 ± 7,0; C: 67 ± 6,2	A1/A2/A3/C1/C2/C3	12 meses
10	Lee et al. ³⁴ (2016)	Grupo I: PVB + transfixação ARCD; grupo II: PVB + reparo do CFCT	PVB + tala	I: grupo I: 72; grupo II: 10; C: 74	I: grupo I: 28/47; grupo II: 22/50; C: 6/4	I: grupo I – A1: 43,4; B1: 49,2; C1: 64,3; grupo II – A2: 66,6; B2: 46,8; C2: 67,1; C – 49,2	Grupo A: sem fratura do processo estilóide cubital; grupo B: com fratura da ponta do processo estilóide cubital; grupo C: com fratura da base do processo estilóide cubital	13,5 meses (variação: 12 a 18 meses)
11	Athar et al. ³⁵ (2018)	Fio K + FE	Fio K	I: 24; C: 27	ND	ND	Frykman VII-VIII	12 meses
12	Costa et al. ²⁴ (2019)	Fio K	PVB	I: 217; C: 231	I: 38/179; C: 37/194	I: 59,1 (16,5); C: 58,3 (14,3)	Intra e extra-articular	60 meses
13	Gradl et al. ³⁶ (2016)	Fixação com hastes	PVB	I: 14; C: 14	I: 2/12; C: 2/12	I: 63,8 ± 8,9; C: 64,8 ± 11,6	C2,1	24 meses
14	Tanaka et al. ³⁰ (2016)	PVB+distal à linha divisora de águas	PVB + proximal à linha divisora de águas	I: 32; C: 32	I: 24/08; C: 25/7	I: 62,9 (14,2); C: 61,5 (13,9)	A2/A3/B2/B3/C1/C2/C3	6 meses
15	Perugia et al. ³⁷ (2017)	PVB de PEEK reforçado com carbono	PVB de titânio	I: 15; C: 15	I: 5/10; C: 4/11	I: 56,8 ± 7,1; C: 52,6 ± 8,4	B1/B2/C1/C2/C3	12 meses
16	Landgren et al. ³⁸ (2017)	Fixação de fragmentos específicos	PVB	I: 25; C: 24	I: 21/04; C: 7/18	I: 55 (24-68); C: 56 (21-69)	A/C	12 meses

(Continued)

Tabela 2 (Continued)

Número	Autor (ano)	Intervenção	Controle	Tamanho da amostra (n)	Gênero (masculino/feminino)	Idade em anos: mediana (variação)	Classificação da fratura	Seguimento
17	Watson et al. ²³ (2018)	PVB + imobilização: - grupo I – 1 semana; - grupo II – 3 semanas	PVB + imobilização em 6 semanas	I: grupo I: 46; grupo II: 41; C: 46	I: grupo I: 17/29; grupo II: 31/10; C: 21/25	I: grupo I: 20 (43,5); grupo II: 21 (51,2); C: 21 (45,7)	A2/A3/B1/B2/B3/C1/C2	26 semanas (6,5 meses)
18	Andrade-Silva et al. ³⁹ (2019)	PVB + tala	PVB	I: 19; C: 20	I: 8/11; C: 11/09	I: 51,2 (16,6); C: 47,6 (15,1)	B3/C1/C2/C3	6 meses
19	Yoshii et al. ¹² (2019)	PVB + modelo 3D	PVB	I: 30; C: 30	I: 21/09; C: 22/8	I: 60,1 (17-86); C: 62,6 (16-87)	A2/A3/C1/C2/C3	6 meses
20	Kong et al. ¹¹ (2020)	PVB + modelo 3D	PVB	I: 16; C: 16	I: 10/6; C: 9/7	I: 41,1 ± 6,4; C: 42,8 ± 5,1	AO tipos B e C	6 meses

Abreviaturas: 3D, tridimensional; AO, Arbeitsgemeinschaft für Osteosynthesefragen (“Grupo de Trabalho para Questões Relacionadas à Fusão Óssea”); ARCD: Articulação radiocubital distal; C, controle; CFCT, complexo da fibrocartilagem triangular; FE, fixação externa; Fio K, fio de Kirschner; I, intervenção; PEEK, poli(éter-éter-cetona); ND, não disponível; PQ, pronador quadrado; PVB, placa volar bloqueada.

generalizado da PVB. No entanto, ainda há espaço para mais avanços, assim como para a condução de estudos com melhor metodologia, o que levará a resultados mais confiáveis. Além disso, o presente estudo também investigou qual modificações na PVB não resultarão em benefícios adicionais.

Medidas de desfecho relatadas pelo paciente (MDRPs) para a extremidade superior

Esta metanálise se centra em estudos que utilizam medidas de desfecho relatadas pelo paciente (MDRPs), que são de particular importância em estudos com períodos curtos de seguimento, uma vez que há sólidas evidências recentes de que as MDRPs não se correlacionam com parâmetros radiológicos.^{40–42} No entanto, isso deve ser feito com cautela. Uma ferramenta de medição de MDRPs consistentemente confiável é um pré-requisito para realizar análises válidas relativas a diferentes modalidades de tratamento. Estudos anteriores^{43,44} mostraram evidências da confiabilidade, validade e responsividade de ferramentas como o DASH e a PRWE na avaliação dos desfechos de lesões nos membros superiores, em comparação com outras medidas de desfecho.

É fundamental avaliar os estudos que utilizam MDRPs como a pontuação do desfecho com base na duração do seguimento, uma vez que se correlaciona significativamente com a evolução dos pacientes. No curto prazo, duas modalidades de tratamento podem apresentar diferenças significativas, mas que podem perder a significância no longo prazo.^{24,25} Apesar da superioridade da PVB,⁷ um grande estudo multicêntrico⁴⁵ constatou que, na avaliação aos 12 meses, pacientes tratados por PVB e aqueles tratados por meio de outras modalidades relataram desfechos semelhantes. Mesmo em comparação com pacientes tratados com a aplicação de gesso, não foram encontradas diferenças em termos de MDRPs seis semanas após a fratura.⁴⁵ Esse resultado é interessante, pois desafia a noção comum de que os parâmetros radiológicos são de extrema importância, e enfatiza mais a forma como o paciente percebe o resultado do tratamento. Além disso, a relação temporal com as MDRPs em cada tratamento será um tema interessante para estudos futuros, pois influenciará a forma como comunicamos decisões de tratamento aos pacientes e manejamos suas expectativas.

Podemos melhorar a PVB?

Uma das perguntas mais debatidas no manejo das FRDs é se a restauração anatômica equivale a um desfecho funcional satisfatório no longo prazo. Já se associou a PVB com uma redução anatômica precisa, mas seu custo é mais elevado quando comparado ao de outras opções de tratamento cirúrgico.⁴⁶ Além disso, apesar dos estudos clínicos e biomecânicos favoráveis à redução anatômica, analisou-se posteriormente que pouquíssimos estudos utilizavam MDRPs validadas.^{7,47} Isso levantou a questão sobre se a redução anatômica proporcionada pela PVB é necessária. Outras opções têm sido consideradas, como a FE e tratamentos não cirúrgicos. No presente estudo, reunimos as pontuações no DASH e na PRWE de ECCRs recentes que mostravam que a PVB gerava resultados no longo prazo comparáveis aos da

Tabela 3 Comparação do resultado de estudos operacionais

Número	Autor (ano)	Conclusão	DASH	PRWE	EQ-5D	SF-36	EVA	Complicação
Comparação da modificação da técnica cirúrgica								
1	Häberle et al. ³¹ (2015)	Não foi possível confirmar uma melhora na força de pronação após o reparo do PQ no período inicial de reabilitação. No entanto, o reparo do PQ pode reduzir a dor no início do pós-operatório.	Reparo do PQ: 3,5 (0-55); sem reparo: 5 (0-23); dados expressos em mediana (intervalo)	ND	ND	ND	Nível de dor entre 0 e 2- reparo do PQ: 91%; sem reparo: 93%	ND
2	Hohendorf et al. ³² (2018)	O reparo do PQ com uma parte da inserção muscular DO BR é uma técnica confiável para a cobertura de uma placa volar por leve transposição distal.	PVB + reparo do PQ: 9(11); PVB: 2(3)	ND	ND	ND	PVB + reparo do PQ: 9 (1); PVB: 9(1)	Nenhuma
3	Sonntag et al. ³³ (2019)	O reparo do PQ não fez diferença para o desfecho clínico, 12 meses após o tratamento de uma FRD por PVB.	Reparo do PQ: 15 (IC95%: 9,56-20,77); sem reparo: 13 (IC95%: 7,03-18,56)	Reparo do PQ: 18,38 (IC95%: 10,34-26,41); sem reparo: 12,90 (IC95%: 7,55-18,25)	ND	ND	ND	ND
4	Ma et al. ²⁹ (2017)	Liberação do BR para FRDs do tipo C facilitou a cirurgia 3 procedimentos, e não afetou negativamente a função do cotovelo e do punho.	Liberação do BR: 8,8 (12,3); sem liberação do BR: 7,4 (10,6)	ND	ND	ND	Liberação do BR: 0,5 (0,7); sem liberação do BR: 0,5 (0,8)	Liberação do BR: 16,2%; sem liberação do BR: 8,1% (p=0,708)
5	Zhang et al. ²² (2017)	O procedimento minimamente invasivo de PVB para FRDs é uma técnica segura e confiável, que resulta em melhor função de pronação e aparência.	Minimamente invasivo: 3,6 ± 3,71; PVB: 3,9 ± 3,66 (DASH de pacientes A3)	ND	ND	ND	Mínimamente invasivo: 3,5 ± 3,2; PVB: 7,47 ± 6,61 (dor na cicatriz)	ND
Comparação de procedimentos cirúrgicos								
1	Melstrand Navaro et al. ²⁷ (2016)	PVB e FE com acréscimo opcional de fios K são duas opções de tratamento igualmente adequadas para FRDs deslocadas dorsalmente após trauma de baixa energia em população de 50 a 74 anos.	PVB: 11 (0-77); FE: 13 (0-62)	PVB: 13 (0-80); FE: 14 (0-69)	PVB: 0,85 (0-1); FE: 0,89 (0,62-1)	ND	ND	FE: reoperação (n=3), liberação do túnel do carpo (n=2); PVB: reoperação (n=2), liberação do túnel do carpo (n=1), remoção da placa dentro de 1 ano (n=7), ruptura do músculo extensor longo do polegar (n=1)
2	Saving et al. ²⁸ (2019)	Três anos após a cirurgia para FRDs instáveis e deslocadas dorsalmente, os resultados clínicos e radiológicos para a PVB e a FE foram comparáveis.	FE: 7,0 (9,9); PVB: 5,4 (7,1)	FE: 6,6 (12,0); PVB: 6,1 (9,2)	FE: 6,6 (12,0); PVB: 6,1 (9,2)	ND	ND	Taxa de reoperação: 21% (13 de 62) no grupo PVB e 14% (8 de 56) no grupo FE; Taxa de OA: 42% (25 de 59) no grupo PVB e 28% (15 de 53) no grupo FE
3	Hammer et al. ²⁶ (2019)	A fixação da PVB resultou em uma recuperação mais rápida da função em comparação com a FE, mas nenhuma vantagem funcional foi demonstrada aos dois anos.	PVB: 7,6 (12,9); FE: 8,1 (14,0)	ND	ND	ND	PVB: 0,4 (1,0); FE: 0,4 (1,1)	PVB: 44%; FE: 55%
4	Chung et al. ²⁵ (2020)	A recuperação foi mais rápida para fixação interna e mais lenta para FE de acordo com a maioria das medidas, mas passados 12 meses não houve diferenças significativas nos resultados.	ND	ND	ND	FE: 46 (43-49); fio K: 48 (44-51); PVB: 46 (43-49)	ND	Consolidação viciosa: FE 16%; PVB 6%; ferida infeccionada (n=1), remoção de hardware (n=3)
5	Lee et al. ³⁴ (2016)	O tratamento conservador (tala em U para supinação) e os tratamentos cirúrgicos proporcionaram desfechos	No grupo sem fratura do processo estilóide cubital: PVB + tala: 14 ± 10;	ND	ND	ND	ND	PVB + tala: leve instabilidade e dor (1 paciente)

(Continued)

Tabela 3 (Continued)

Número	Autor (ano)	Conclusão	DASH	PRWE	EQ-5D	SF-36	EVA	Complicação
6	Athar et al. ³⁵ (2018)	semelhantes no longo prazo para instabilidade aguda de ARCD com FRD. Na suplementação da estabilização do fio K de uma FRD não comutativa, a aplicação do fixador externo por quatro semanas foi associada a dor mais baixa, maior satisfação e maior amplitude de supinação quando comparada com a aplicação de gesso por quatro semanas.	transfixação PVB + ARCD (fio K): 16 ± 12; PVB + reparo do CFCT: 13 ± 11 ND	ND	ND	ND	EVA média: fio K + FE: 14,9; fio K + gesso: 28,1	ND
7	Costa et al. ²⁴ (2019)	Este estudo de seguimento continua a não mostrar nenhuma evidência de diferença na dor no punho, função do punho ou qualidade de vida para pacientes tratados com fios versus placas bloqueadas nos cinco anos seguintes a uma FRD deslocada dorsalmente.	Fio K: 4,9 (11,9); PVB: 4,9 (11,3)	Fio K: 2,3 (7,4); PVB: 2,9 (9,5)	ND	Fio K: 0,93 (0,16); PVB: 0,93 (0,17)	ND	Fio K: movimento restrito do punho (n = 1); PVB: ruptura tardia do tendão (n = 1), remoção de sutura retida (n = 1)
8	Gradt et al. ³⁶ (2016)	A fixação IM é uma alternativa razoável à fixação de PVBs para o tratamento de TRDs intra-articulares, e ambas as técnicas podem gerar resultados confiáveis.	ND	ND	ND	ND	PVB: 0,00 ± 0,00 Hastes IMs: 0,91 ± 2,21	PVB: liberação do túnel do carpo (n = 1), remoção do implante (n = 1); hastes IMs: parestesia do nervo radial superficial (n = 1), remoção do implante (n = 1)
Comparação de diferentes placas								
1	Tanaka et al. ³⁰ (2016)	A fixação interna utilizando placas palmares bloqueadas com diferentes disposições em relação à linha divisora de águas proporcionam resultados semelhantes e satisfatórios aos seis meses após a cirurgia. No entanto, as placas bloqueadas colocadas distais à linha divisora de águas podem atrasar a recuperação da ADM do pulso.	Distal à linha divisora de águas: 14,9 (12,1); proximal à linha divisora de águas: 12,8 (9,2)	ND	ND	ND	ND	Distal à linha divisora de águas: ruptura do tendão extensor (n = 1), CRPS (n = 1); proximal à linha divisora de águas: CRPS (n = 1)
2	Perugia et al. ³⁷ (2017)	As PVBs de PEEK reforçado com carbono parecem ser análogas às PVBs de titânio em termos de parâmetros radiográficos e resultado funcional.	PEEK reforçado com carbono: 15,3 (2,5–5,89); titânio: 12,2 (10,6–54,8)	ND	ND	ND	PEEK reforçado com carbono: 3,6; titânio: 2,9	
3	Landgren et al. ³⁸ (2017)	No tratamento de FRDs não reductíveis ou secundariamente redolocadas, PVBs de fixação de fragmentos específicos atingem desfechos relacionados pelo paciente bons e semelhantes, embora mais complicações tenham sido registradas no grupo de fragmentos específicos.	PVB: 12 ± 16 fixação de fragmentos específicos: 9 ± 9	ND	ND	ND	PVB: 1,4 ± 2,1; fixação de fragmentos específicos: 1,4 ± 1,8	PVB (n = 5): fixação de fragmentos específicos (n = 13) (p < 0,05)
Comparação do período de imobilização pós-operatória								
1	Watson et al. ²³ (2018)	Períodos de imobilização de 1 e 3 semanas geraram resultados superiores no curto prazo em comparação com os resultados após 6 semanas de imobilização. Essas diferenças não foram evidentes aos 3 e 6 meses após a cirurgia, com o período de imobilização não tendo	Imobilização por: 1 semana: 18,2 (23,8); 3 semanas: 13,5 (14,8); 6 semanas: 21,6 (20,6)	Imobilização por: 1 semana: 11,4 (18,3); 3 semanas: 4,9 (9,7); 6 semanas: 12,2 (17,5)	ND	ND	Imobilização por: 1 semana: 11,4 (18,3); 3 semanas: 4,9 (9,7); 6 semanas: 12,2 (17,5)	Eventos adversos pós-operatórios: 1 semana: 15% (n = 6); 3 semanas: 3% (n = 1); 6 semanas: 13% (n = 5)

Tabela 3 (Continued)

Número	Autor (ano)	Conclusão	DASH	PRWE	EQ-5D	SF-36	EVA	Complicação
2	Andrade-Silva et al. ³⁹ (2019)	Houve tendência a maior uso de tramadol em pacientes que não utilizaram imobilização e iniciaram a mobilização precoce do punho após PVB para FRD, em comparação com pacientes que foram imobilizados por duas semanas. Os resultados funcionais e as taxas de complicações não foram influenciados pelo uso da imobilização.	Sem tala: 10,4 (11,8); tala: 14,5 (20,5)	ND	ND	ND	Sem tala: 1,1 (1,4); tala: 1,7 (2,9)	Sem tala: 1 paciente com perda de redução da fratura em 6 semanas, que foi submetido a reoperação
Planejamento pré-operatório 3D								
1	Yoshii et al. ¹² (2019)	O planejamento pré-operatório 3D oferece melhor precisão de redução, e reduz a perda de correção na osteossíntese das FRDs.	ND	ND	ND	ND	ND	Perda de correções: - diferença nas inclinações volares = 2,53 ± 1,78 graus (plano 3D) e 4,00 ± 3,10 graus (controle) (p = 0,03); - diferença na inclinação radial = 2,00 ± 1,58 graus (plano 3D) e 3,40 ± 3,00 graus (controle) (p = 0,03)
2	Kong et al. ¹¹ (2020)	Com o auxílio da técnica de impressão 3D, o tempo de operação, o nível de sangramento intraoperatório, e as rodadas de fluoroscopia intraoperatória podem ser reduzidos durante o tratamento cirúrgico de FRDs intra-articulares com PVB e fixação de fio K.	PVB + modelo 3D: 68,0 ± 9,6; PVB: 71,5 ± 10	ND	ND	ND	PVB + modelo 3D: 3,7 ± 1,3; PVB: 14,2 ± 1,4	PVB + modelo 3D: perda de redução (n = 1); PVB: perda de redução (n = 1), infecção superficial da ferida (n = 1)

Abreviaturas: 3D, tridimensional; ADM, amplitude de movimento; ARCD, articulação radiocubital distal; BR, braquirradial; CRPS, DASH, Disabilities of the Arm, Shoulder and Hand (Deficiências do Braço, Ombro e Mão); EQ-5D, European Quality of Life-5 Dimensions (Qualidade de Vida Europeia - 5 Dimensões), EQ-5D, em inglês EVA, Escala Visual Analógica; FE, fixação externa; Fio K, fio de Kirschner; FRD, fratura do rádio distal; IC95%, intervalo de confiança de 95%; IM, intramedular; ND, não disponível; OA; PEEK, poli(éter-éter-cetona); PQ, pronador quadrado; PRWE, Patient-rated Wrist Evaluation (Avaliação do Punho Classificada pelo Paciente); PVB, placa volar bloqueada; SF-36, 36-item Short Form Health Survey (Pesquisa de Saúde por Formulário Curto de 36 Itens).

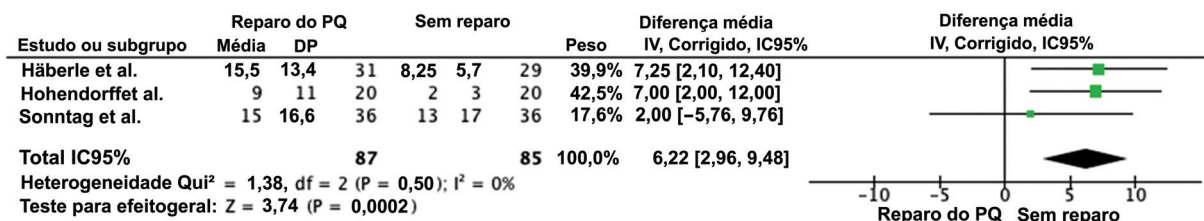


Fig. 2 Gráfico em floresta da comparação das pontuações no DASH que favorece o procedimento sem reparo do PQ no seguimento de longo prazo ($p < 0,05$).

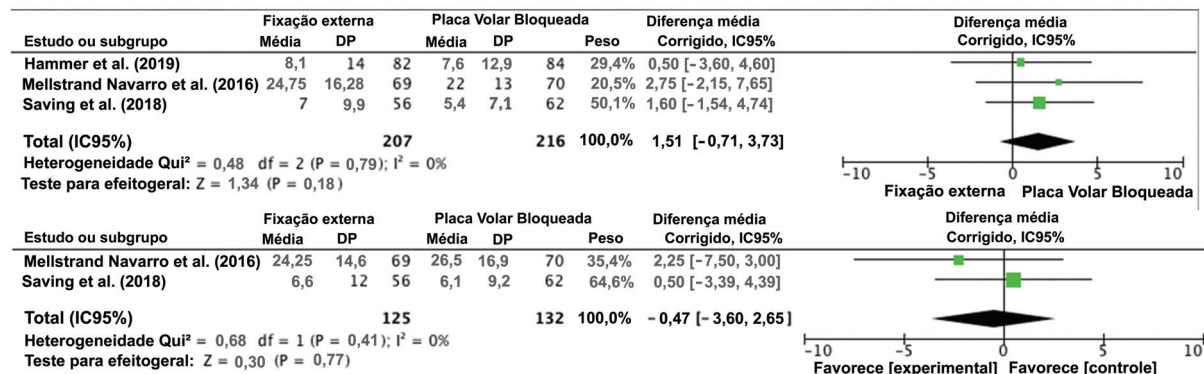


Fig. 3 Gráfico em floresta das pontuações no DASH (acima) e na PRWE (abaixo) com relação à comparação entre FE e PVB que mostra diferenças não significativas entre os dois métodos ($p < 0,05$).

FE,^{27,28} especialmente no tocante a fraturas instáveis. No entanto, PVB ainda é o tratamento preferido em comparação com a aplicação de gesso.⁴⁸⁻⁵⁰ Mais estudos com coortes maiores e o uso de MDRPs são necessários para se explorar outras questões relativas à necessidade de redução anatômica nas FRDs.

Vários estudos⁵¹⁻⁵⁴ também relataram complicações relacionadas à PVB. Uma das mais relatadas é a ruptura do tendão flexor do dedo devido à proeminência da placa na linha divisora de águas.^{8,9} Portanto, vários autores tentaram evitar o problema realizando reparo do PQ,⁵⁵ reparo do músculo braquiorradial (BR),²⁹ e modificando a colocação da placa em relação à linha divisora de águas.³⁰ Apesar disso, estudos recentes não mostraram qualquer benefício adicional do reparo do PQ tanto no seguimento de curto³¹ quanto no de longo prazo.^{32,33} Além disso, nossos resultados agrupados apresentaram resultados funcionais significativamente melhores em pacientes que submetidos somente à PVB. Uma possível explicação apresentada foi a falha no repo do PQ quando o tecido mole está muito danificado.³¹

Outro tema emergente no manejo das FRDs é o uso de modelagem 3D. Em FRDs intra-articulares a identificação do padrão da fratura, como o ângulo do traço da fratura ou partes sobrepostas da fratura, é difícil, o que muitas vezes resulta em tempo de operação prolongado, perda excessiva de sangue, e superfície articular irregular. Isso resultará em um aumento na incidência de complicações pós-operatórias. A técnica de modelagem 3D foi introduzida para proporcionar uma visão multiangular e abrangente dos padrões de fratura.¹⁰⁻¹²

Limitações de estudo

O presente estudo tem várias limitações. Limitamos nossa pesquisa somente a estudos publicados nos últimos cinco anos. Devido ao rápido progresso da tecnologia da informação e da indústria de aparatos médicos em geral, espera-se que as técnicas cirúrgicas, bem como a função e o desenho das placas evoluam exponencialmente na próxima década. Outra limitação é a de que esta metanálise só envolveu estudos publicados em inglês. Apesar da suspeita de viés com relação a estudos publicados em inglês, especialmente naqueles que mostram resultados positivos, na presente revisão sistemática, tentamos minimizar esse viés ao coletar estudos com resultados diversos.

Considerações Finais

Em fraturas instáveis, a PVB e a FE geraram resultados comparáveis no longo prazo. Quanto à melhoria da técnica cirúrgica atual para a PVB, acrescentar reparo do PQ não resulta em benefícios claros. Outros estudos, com coortes maiores e MDRPs confiáveis devem ser realizados para confirmar os resultados de estudos anteriores e para explorar modificações promissoras na PVB, como o uso de modelagem pré-operatória em 3D.

Contribuição dos Autores

Anak Agung Gede Yuda Asmara: concepção, metodologia, redação do rascunho original, supervisão; Made Bramantya Karna: concepção, metodologia, redação do rascunho original; Putu Feryawan Meregawa: curadoria de dados,

investigação; Maria Florencia Deslivia: *software*, e redação, revisão e edição do artigo.

Suporte Financeiro

Os autores declaram que não receberam nenhum apoio financeiro para a pesquisa, autoria e/ou publicação deste artigo.

Conflito de Interesses

Os autores não têm conflito de interesses a declarar.

Agradecimentos

Gostaríamos de agradecer a Ketut Gede Mulyadi Ridia, chefe do Departamento de Ortopedia e Traumatologia, Faculdade de Medicina, Udayana University, Sanglah General Hospital por todo o apoio.

Referências

- Chung KC, Spilson SV. The frequency and epidemiology of hand and forearm fractures in the United States. *J Hand Surg Am* 2001; 26(05):908–915
- Diaz-Garcia RJ, Chung KC. The evolution of distal radius fracture management: a historical treatise. *Hand Clin* 2012;28(02): 105–111
- Older TM, Stabler EV, Cassebaum WH. Colles fracture: evaluation and selection of therapy. *J Trauma* 1965;5:469–476
- Greatting MD, Bishop AT. Intrafocal (Kapandji) pinning of unstable fractures of the distal radius. *Orthop Clin North Am* 1993;24 (02):301–307
- Zanotti RM, Louis DS. Intra-articular fractures of the distal end of the radius treated with an adjustable fixator system. *J Hand Surg Am* 1997;22(03):428–440
- Carter PR, Frederick HA, Laseter GF. Open reduction and internal fixation of unstable distal radius fractures with a low-profile plate: a multicenter study of 73 fractures. *J Hand Surg Am* 1998;23 (02):300–307
- Downing ND, Karantana A. A revolution in the management of fractures of the distal radius? *J Bone Joint Surg Br* 2008;90(10): 1271–1275
- Asadollahi S, Keith PP. Flexor tendon injuries following plate fixation of distal radius fractures: a systematic review of the literature. *J Orthop Traumatol* 2013;14(04):227–234
- Kitay A, Swanstrom M, Schreiber JJ, et al. Volar plate position and flexor tendon rupture following distal radius fracture fixation. *J Hand Surg Am* 2013;38(06):1091–1096
- Yoshii Y, Totoki Y, Sashida S, Sakai S, Ishii T. Utility of an image fusion system for 3D preoperative planning and fluoroscopy in the osteosynthesis of distal radius fractures. *J Orthop Surg Res* 2019;14(01):342
- Kong L, Yang G, Yu J, et al. Surgical treatment of intra-articular distal radius fractures with the assistance of three-dimensional printing technique. *Medicine (Baltimore)* 2020;99(08):e19259
- Yoshii Y, Totoki Y, Tung WL, Akita K, Ishii T. A Comparison of Radiographic Outcomes between 3D Preoperative Planning and Conventional Planning in the Osteosynthesis of Distal Radius Fractures. *J Hand Surg Asian Pac Vol* 2019;24(03):303–310
- Ochen Y, Peek J, van der Velde D, et al. Operative vs Nonoperative Treatment of Distal Radius Fractures in Adults: A Systematic Review and Meta-analysis. *JAMA Netw Open* 2020;3(04): e203497
- Vannabouathong C, Hussain N, Guerra-Farfan E, Bhandari M. Interventions for Distal Radius Fractures: A Network Meta-analysis of Randomized Trials. *J Am Acad Orthop Surg* 2019;27(13): e596–e605
- Gouk CJC, Bindra RR, Tarrant DJ, Thomas MJE. Volar locking plate fixation versus external fixation of distal radius fractures: a meta-analysis. *J Hand Surg Eur Vol* 2018;43(09):954–960
- Wang J, Lu Y, Cui Y, Wei X, Sun J. Is volar locking plate superior to external fixation for distal radius fractures? A comprehensive meta-analysis. *Acta Orthop Traumatol Turc* 2018;52(05):334–342
- Xu GY, Qiu Y, Mao HJ. A Network Meta-analysis of Outcomes of 7 Surgical Treatments for Distal Radius Fractures. *Am J Ther* 2016; 23(06):e1320–e1328
- Hardman J, Al-Hadithy N, Hester T, Anakwe R. Systematic review of outcomes following fixed angle intramedullary fixation of distal radius fractures. *Int Orthop* 2015;39(12):2381–2387
- Lu CK, Liu WC, Chang CC, Shih CL, Fu YC, Jupiter JB. A systematic review and meta-analysis of the pronator quadratus repair following volar plating of distal radius fractures. *J Orthop Surg Res* 2020;15(01):419
- Furlan AD, Malmivaara A, Chou R, et al; Editorial Board of the Cochrane Back, Neck Group. 2015 Updated Method Guideline for Systematic Reviews in the Cochrane Back and Neck Group. *Spine* 2015;40(21):1660–1673
- Wan X, Wang W, Liu J, Tong T. Estimating the sample mean and standard deviation from the sample size, median, range and/or interquartile range. *BMC Med Res Methodol* 2014;14:135
- Zhang X, Huang X, Shao X, Zhu H, Sun J, Wang X. A comparison of minimally invasive approach vs conventional approach for volar plating of distal radial fractures. *Acta Orthop Traumatol Turc* 2017;51(02):110–117
- Watson N, Haines T, Tran P, Keating JL. A Comparison of the Effect of One, Three, or Six Weeks of Immobilization on Function and Pain After Open Reduction and Internal Fixation of Distal Radial Fractures in Adults: A Randomized Controlled Trial. *J Bone Joint Surg Am* 2018;100(13):1118–1125
- Costa ML, Achten J, Rangan A, Lamb SE, Parsons NR. Percutaneous fixation with Kirschner wires versus volar locking-plate fixation in adults with dorsally displaced fracture of distal radius: five-year follow-up of a randomized controlled trial. *Bone Joint J* 2019; 101-B(08):978–983
- Chung KC, Kim HM, Malay S, Shauver MJ. Wrist and Radius Injury Surgical Trial Group. The Wrist and Radius Injury Surgical Trial: 12-Month Outcomes from a Multicenter International Randomized Clinical Trial. *Plast Reconstr Surg* 2020;145(06):1054e–1066e
- Hammer OL, Clementsen S, Hast J, Šaltytė Benth J, Madsen JE, Randsborg PH. Volar Locking Plates Versus Augmented External Fixation of Intra-Articular Distal Radial Fractures: Functional Results from a Randomized Controlled Trial. *J Bone Joint Surg Am* 2019;101(04):311–321
- Mellstrand Navarro C, Ahrengart L, Törnqvist H, Ponzer S. Volar Locking Plate or External Fixation With Optional Addition of K-Wires for Dorsally Displaced Distal Radius Fractures: A Randomized Controlled Study. *J Orthop Trauma* 2016;30(04):217–224
- Saving J, Enocson A, Ponzer S, Mellstrand Navarro C. External Fixation Versus Volar Locking Plate for Unstable Dorsally Displaced Distal Radius Fractures-A 3-Year Follow-Up of a Randomized Controlled Study. *J Hand Surg Am* 2019;44(01):18–26
- Ma T, Zheng X, He XB, Guo KJ. The role of brachioradialis release during AO type C distal radius fracture fixation. *Orthop Traumatol Surg Res* 2017;103(07):1099–1103
- Tanaka H, Hata T, Sasajima K, Itoi E, Aizawa T. Comparative study of treatment for distal radius fractures with two different palmar locking plates. *J Hand Surg Eur Vol* 2016;41(05):536–542
- Häberle S, Sandmann GH, Deiler S, et al. Pronator quadratus repair after volar plating of distal radius fractures or not? Results of a prospective randomized trial. *Eur J Med Res* 2015;20:93
- Hohendorf B, Knappwerth C, Franke J, Müller LP, Ries C. Pronator quadratus repair with a part of the brachioradialis muscle insertion in volar plate fixation of distal radius fractures: a prospective randomised trial. *Arch Orthop Trauma Surg* 2018;138(10): 1479–1485

- 33 Sonntag J, Woythal L, Rasmussen P, et al. No effect on functional outcome after repair of pronator quadratus in volar plating of distal radial fractures: a randomized clinical trial. *Bone Joint J* 2019;101-B(12):1498–1505
- 34 Lee SK, Kim KJ, Cha YH, Choy WS. Conservative Treatment Is Sufficient for Acute Distal Radioulnar Joint Instability With Distal Radius Fracture. *Ann Plast Surg* 2016;77(03):297–304
- 35 Athar SM, Ashwood N, Aerealis G, Bain GI. Is external fixation a better way than plaster to supplement K-wires in non-committed distal radius fractures? *Postgrad Med J* 2018;94(1107):20–24
- 36 Gradl G, Falk S, Mittlmeier T, Wendt M, Mielsch N, Gradl G. Fixation of intra-articular fractures of the distal radius using intramedullary nailing: a randomized trial versus palmar locking plates. *Injury* 2016;47(Suppl 7):S25–S30
- 37 Perugia D, Guzzini M, Mazza D, Iorio C, Civitenga C, Ferretti A. Comparison between Carbon-Peek volar locking plates and titanium volar locking plates in the treatment of distal radius fractures. *Injury* 2017;48(Suppl 3):S24–S29
- 38 Landgren M, Abramo A, Geijer M, Kopylov P, Tägil M. Fragment-Specific Fixation Versus Volar Locking Plates in Primarily Nonreducible or Secondarily Redisplaced Distal Radius Fractures: A Randomized Controlled Study. *J Hand Surg Am* 2017;42(03):156–165.e1
- 39 Andrade-Silva FB, Rocha JP, Carvalho A, Kojima KE, Silva JS. Influence of postoperative immobilization on pain control of patients with distal radius fracture treated with volar locked plating: A prospective, randomized clinical trial. *Injury* 2019;50(02):386–391
- 40 Hohmann E, Meta M, Navalgund V, Tetsworth K. The relationship between radiological alignment of united distal radius fractures and functional and patient-perceived outcomes in elderly patients. *J Orthop Surg (Hong Kong)* 2017;25(01):2309499016684976
- 41 Gutiérrez-Monclus R, Gutiérrez-Espinoza H, Zavala-González J, Olgún-Huerta C, Rubio-Oyarzún D, Araya-Quintanilla F. Correlation Between Radiological Parameters and Functional Outcomes in Patients Older Than 60 Years of Age With Distal Radius Fracture. *Hand (N Y)* 2019;14(06):770–775
- 42 Kwok IH, Leung F, Yuen G. Assessing results after distal radius fracture treatment: a comparison of objective and subjective tools. *Geriatr Orthop Surg Rehabil* 2011;2(04):155–160
- 43 Dacombe PJ, Amirfeyz R, Davis T. Patient-Reported Outcome Measures for Hand and Wrist Trauma: Is There Sufficient Evidence of Reliability, Validity, and Responsiveness? *Hand (N Y)* 2016;11(01):11–21
- 44 Kleinlugtenbelt YV, Nienhuis RW, Bhandari M, Goslings JC, Poolman RW, Scholtes VA. Are validated outcome measures used in distal radial fractures truly valid? A critical assessment using the Consensus-based Standards for the selection of health Measurement Instruments (COSMIN) checklist. *Bone Joint Res* 2016;5(04):153–161
- 45 Sando IC, Malay S, Chung KC. Analysis of publication bias in the literature for distal radius fracture. *J Hand Surg Am* 2013;38(05):927–934.e5
- 46 Shyamalan G, Theokli C, Pearse Y, Tennent D. Volar locking plates versus Kirschner wires for distal radial fractures—a cost analysis study. *Injury* 2009;40(12):1279–1281
- 47 Wilcke MK, Abbaszadegan H, Adolphson PY. Patient-perceived outcome after displaced distal radius fractures, A comparison between radiological parameters, objective physical variables, and the DASH score. *J Hand Ther* 2007;20(04):290–298, quiz 299
- 48 Martinez-Mendez D, Lizaaur-Utrilla A, de-Juan-Herrero J. Intra-articular distal radius fractures in elderly patients: a randomized prospective study of casting versus volar plating. *J Hand Surg Eur Vol* 2018;43(02):142–147
- 49 Mulders MAM, Walenkamp MMJ, Goslings JC, Schep NWL. Internal plate fixation versus plaster in displaced complete articular distal radius fractures, a randomised controlled trial. *BMC Musculoskelet Disord* 2016;17:68
- 50 Saving J, Severin Wahlgren S, Olsson K, et al. Nonoperative Treatment Compared with Volar Locking Plate Fixation for Dorsally Displaced Distal Radial Fractures in the Elderly: A Randomized Controlled Trial. *J Bone Joint Surg Am* 2019;101(11):961–969
- 51 Arora R, Lutz M, Hennerbichler A, Krappinger D, Espen D, Gabl M. Complications following internal fixation of unstable distal radius fracture with a palmar locking-plate. *J Orthop Trauma* 2007;21(05):316–322
- 52 Esenwein P, Sonderegger J, Gruenert J, Ellenrieder B, Tawfik J, Jakubietz M. Complications following palmar plate fixation of distal radius fractures: a review of 665 cases. *Arch Orthop Trauma Surg* 2013;133(08):1155–1162
- 53 Rampoldi M, Marsico S. Complications of volar plating of distal radius fractures. *Acta Orthop Belg* 2007;73(06):714–719
- 54 Rozental TD, Blazar PE. Functional outcome and complications after volar plating for dorsally displaced, unstable fractures of the distal radius. *J Hand Surg Am* 2006;31(03):359–365
- 55 Ahsan ZS, Yao J. The importance of pronator quadratus repair in the treatment of distal radius fractures with volar plating. *Hand (N Y)* 2012;7(03):276–280