



# Padrão incomum de impacto marginal osteocondral em fraturas acetabulares: Um relatório de dois casos

## *Unusual Pattern of Osteochondral Marginal Impaction in Acetabular Fractures: A Report of Two Cases*

Bahaaeldin Ibrahim<sup>1,2</sup> Mahmoud Badran<sup>1</sup> Ahmed A. Khalifa<sup>1,3</sup> Hossam Abubeih<sup>1</sup>  
Osama Farouk<sup>1</sup>

<sup>1</sup> Departamento de Ortopedia, Assiut University, Assiut, Egito

<sup>2</sup> Departamento de Ortopedia, Al-Azhar University, Assiut, Egito

<sup>3</sup> Departamento de Ortopedia, Qena Faculty of Medicine and University Hospital, South Valley University, Qena, Egito

Endereço para correspondência Ahmed A. Khalifa, MD, FRCS, MSc, Kilo 6 Qena-Safaga highway, Orthopedic Department, Qena University Hospital, South Valley University, Qena, Egito (e-mail: ahmed\_adel0391@med.svu.edu.eg).

Rev Bras Ortop 2024;59(Suppl S1):e83–e87.

### Resumo

As fraturas acetabulares podem ser acompanhadas por lesões de impacto articular, afetando os desfechos se não vistas ou tratadas de modo incompleto. A impaction marginal detectada em estudos de imagem pré- ou intraoperatórios deve ser reduzida anatomicamente usando a cabeça femoral como modelo e aumentando o defeito com enxerto ósseo, se necessário. A superfície articular do segmento impactado parece voltada para a frente durante a cirurgia, que é a descrição clássica de tais lesões. No relatório atual, descrevemos um padrão incomum de aparecimento de lesões de impacto marginal em dois pacientes, onde a superfície articular do fragmento impactado está voltado para a cavidade articular, sendo o inverso da descrição clássica, aludindo ao mecanismo provável de sua ocorrência, à técnica de redução e às consequências de ignorar tal lesão. Lesões de impacto marginal devem ser diagnosticadas e tratadas corretamente para preservar a congruência articular; no entanto, o cirurgião deve estar ciente da possibilidade de um padrão incomum de impacto marginal no qual o fragmento poderia ser revertido; manter esta possibilidade em mente facilitaria seu diagnóstico e manejo.

### Palavras-chave

- ▶ acetábulo
- ▶ fraturas do quadril
- ▶ fraturas ósseas
- ▶ osteonecrose

### Abstract

Acetabular fractures could be accompanied by articular impaction injuries, affecting the outcomes if missed or treated less than optimally. Marginal impaction detected either in preoperative or intraoperatively imaging studies should be anatomically reduced using the femoral head as a template and augmenting the defect with bone graft if needed. The impacted segment articular surface looks enface during surgery, which is the classic description of such injuries. In the present report, we describe an unusual pattern of marginal impaction injuries appearance in two patients, in which

Estudo realizado no Assiut University Hospital, Assiut, Egito.

recebido  
27 de março de 2022  
aceito  
14 de junho de 2022

DOI <https://doi.org/10.1055/s-0042-1755347>.  
ISSN 0102-3616.

© 2022. The Author(s).

This is an open access article published by Thieme under the terms of the Creative Commons Attribution 4.0 International License, permitting copying and reproduction so long as the original work is given appropriate credit (<https://creativecommons.org/licenses/by/4.0/>).

Thieme Revinter Publicações Ltda., Rua do Matoso 170, Rio de Janeiro, RJ, CEP 20270-135, Brazil

### Keywords

- ▶ acetabulum
- ▶ fractures, bone
- ▶ hip fractures
- ▶ osteonecrosis

the impacted fragment articular surface is facing toward the joint cavity, which is the reverse of the classic description, alluding to the probable mechanism of its occurrence, the technique for reduction, and the consequences of missing such injuries. Marginal impaction injuries should be diagnosed and treated correctly to preserve joint congruency; however, the surgeon should be aware of the possibility of an unusual pattern of marginal impaction in which the fragment could be reversed, and keeping this possibility in mind would make its diagnosis and management easier.

## Introdução

Uma fratura isolada da parede posterior (tipo elementar de acordo com o sistema Letournel-Judet) é um dos tipos que ocorrem mais comumente, representando ~ 20 a 35% das fraturas acetabulares.<sup>1-3</sup> No entanto, este padrão de fratura não é tão simples de tratar como parece, com prognóstico e desfechos variáveis que podem ser influenciados por diversos fatores, incluindo características da fratura.<sup>4,5</sup>

Uma destas características é uma lesão concomitante de "impacto marginal" que, se não identificada, poderia levar a resultados menos que ideais.<sup>5,6</sup> Judet et al.<sup>3</sup> descreveram esta lesão como um segmento de fratura impactado rotativo com depressão de fragmentos osteocondrais no osso esponjoso subjacente que ocorre em conjunto com uma fratura-luxação posterior pura ou como parte de fraturas acetabulares complexas e em ~ 30% das fraturas posteriores da parede.<sup>1,5</sup>

Descrevemos aqui dois casos apresentados com um padrão incomum (invertido) de lesão de impacto marginal associada a fraturas acetabulares, aludindo às possíveis explicações de sua ocorrência, diagnóstico e manejo.

## Relatos de casos

O presente artigo fez parte de um estudo aprovado pelo comitê de ética da nossa instituição (IRB no.: 17200019). Os pacientes cederam consentimento informado verbal e por escrito para o uso de seus dados clínicos e imagens na publicação do presente relato de caso.

Dois pacientes, de 43 (paciente-A) e 19 (paciente-B) anos, apresentaram-se após acidente automobilístico. Após a estabilização da condição geral, a radiografia posteroanterior (PA) inicial da pelve mostrou fratura-luxação do quadril em ambos os pacientes, que foram tratados por redução fechada sob anestesia e tração. Houve investigações secundárias para investigar lesões acetabulares (radiografia simples [PA e Judet] e tomografia computadorizada [TC] da pelve). O paciente-A tinha um tipo transversal com fratura posterior da parede e o paciente-B tinha uma fratura posterior da coluna. Foi detectada uma lesão de impacto marginal na TC em ambos os pacientes.

## Detalhes cirúrgicos e descrição da lesão

A redução aberta e a fixação interna por meio da abordagem Kocher-Langenbeck foram realizadas no intraoperatório

após distração articular; notamos que a orientação do fragmento impactado é invertida em comparação com a aparência usual de impacto marginal, o que significa que, em vez de ter a superfície articular do fragmento impactado se apresentando frontalmente (o cirurgião tendo uma visão clara da cartilagem articular brilhante do segmento impactado [►Fig. 1A]), ela parecia invertida (a superfície articular está virada para a cavidade articular presa na sua conexão interna à cartilagem articular acetabular e o cirurgião está olhando para a superfície esponjosa do segmento impactado [►Fig. 1B]). Após reavaliar a tomografia pré-operatória de ambos os pacientes, descobrimos que o fragmento impactado osteocondral marginal está virado para a cavidade articular do acetábulo em vez de em acordo com a descrição clássica da aparência (►Figs. 2 e 3).

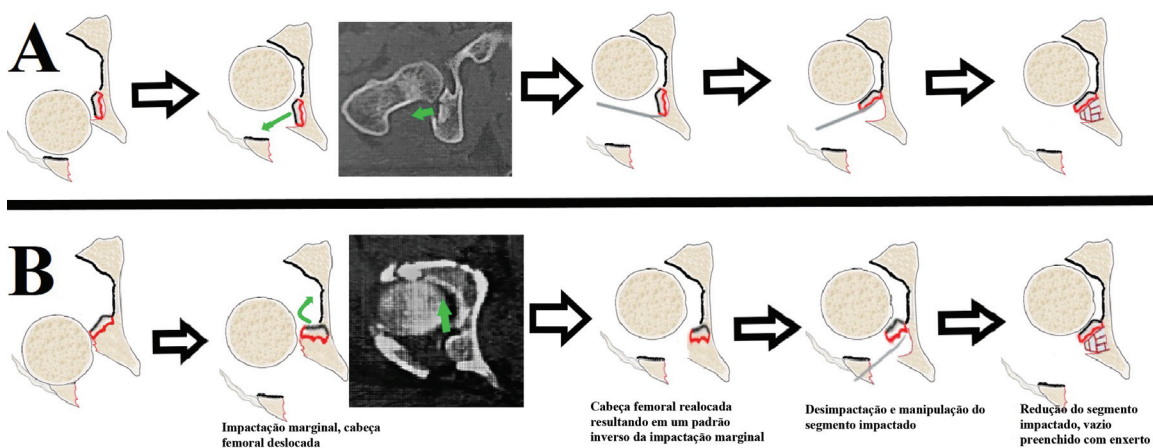
O fragmento impactado foi primeiro desimpactado usando um osteótomo; depois, foi manipulado para a sua cama, mantendo sua dobradiça interna o mais intacta possível e usando a cabeça femoral como modelo para garantir uma redução perfeita. Usou-se enxerto ósseo autógeno do maior trocânter para apoiar o fragmento reduzido e preencher o vazio criado pela impactação. Por fim, fez-se a redução do elemento principal da fratura e a fixação utilizando placa e parafusos (►Figs. 2 e 3).

## Protocolo pós-operatório

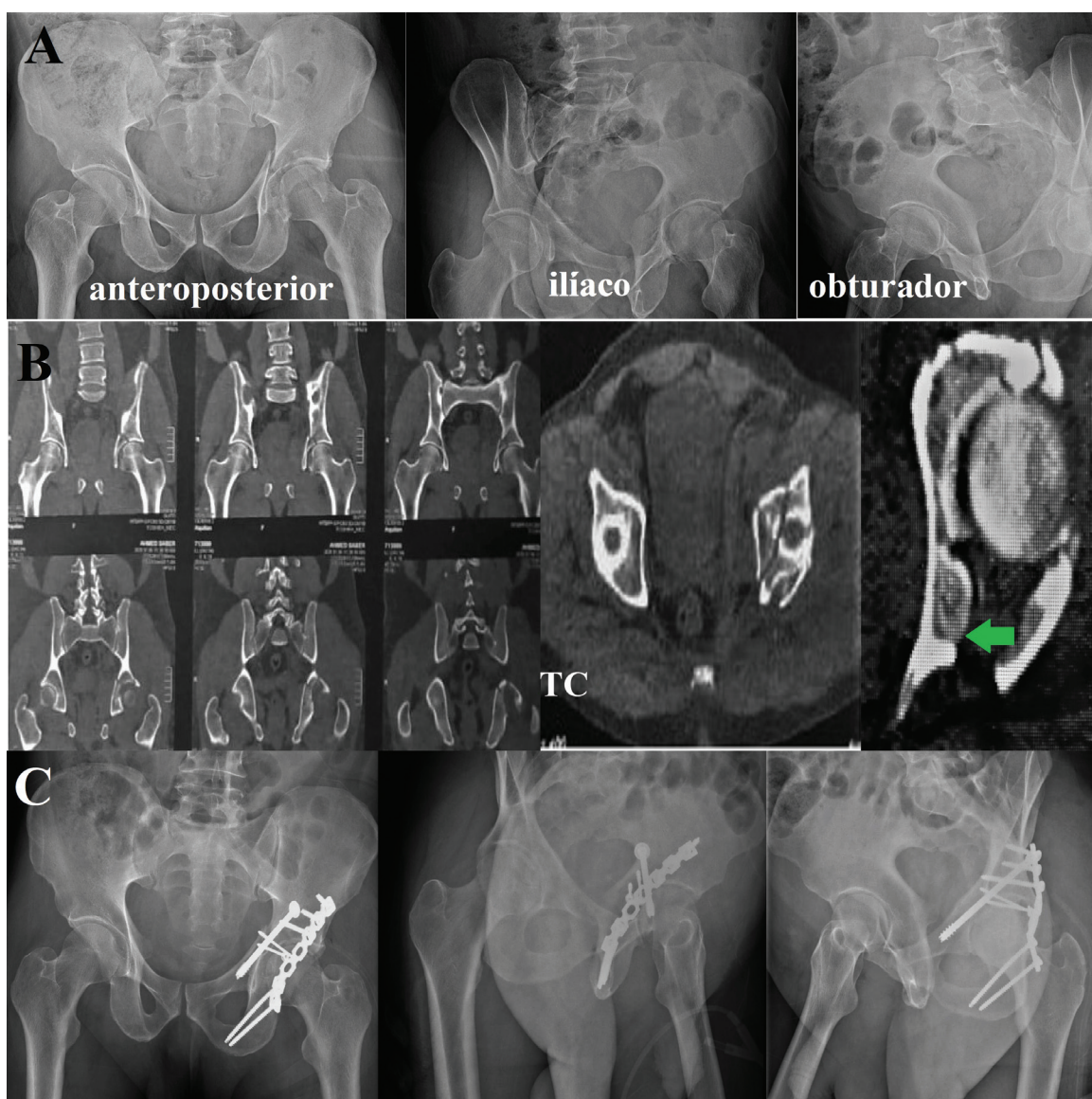
Séries de radiografia simples pós-operatórias imediatas (PA e Judet) foram feitas para avaliar a qualidade da redução da fratura e a posição dos implantes. Os pacientes foram autorizados a se mobilizar usando duas muletas axilares com deambulação rigorosamente sem peso no lado operado. Às 6 semanas e após a obtenção da radiografia de seguimento, os pacientes foram autorizados a iniciar a deambulação com apoio parcial do peso.

## Discussão

Os objetivos do manejo cirúrgico das fraturas acetabulares são principalmente obter redução anatômica e restaurar a congruência articular para efeitos adequados e redução da chance de complicações, uma vez que a má redução da fratura cria incongruência articular, levando a instabilidade articular e artrite precoce.<sup>2,5-7</sup>

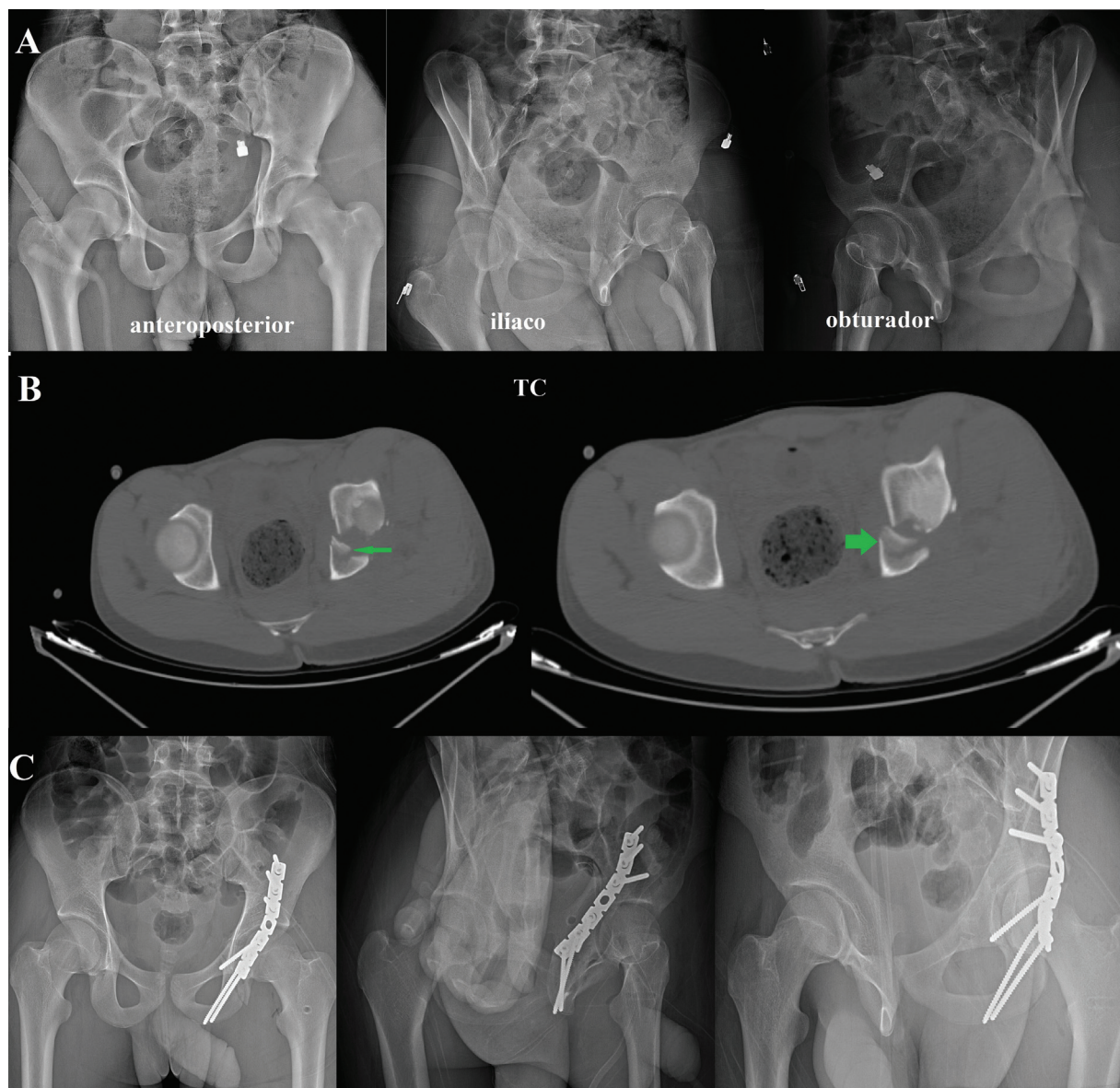


**Fig. 1** Diagrama esquemático mostrando as diferenças entre, (A) o padrão de impacto marginal comumente descrito e (B) o padrão incomum descrito no relatório atual.



**Fig. 2** Paciente A: diagnosticado como fratura de acetábulo tipo transverso com fratura posterior da parede. (A e B) Radiografias simples pré-operatórias e tomografia computadorizada (ponta de seta verde aponta para o segmento impactado). (C) Radiografias simples da pelve pós-operatórias.





**Fig. 3** Paciente B: diagnosticado como fratura posterior da coluna. (A e B) Radiografias simples pré-operatórias e tomografia computadorizada (ponta de seta verde aponta para o segmento impactado). (C) Radiografias pós-operatória simples da pelve.

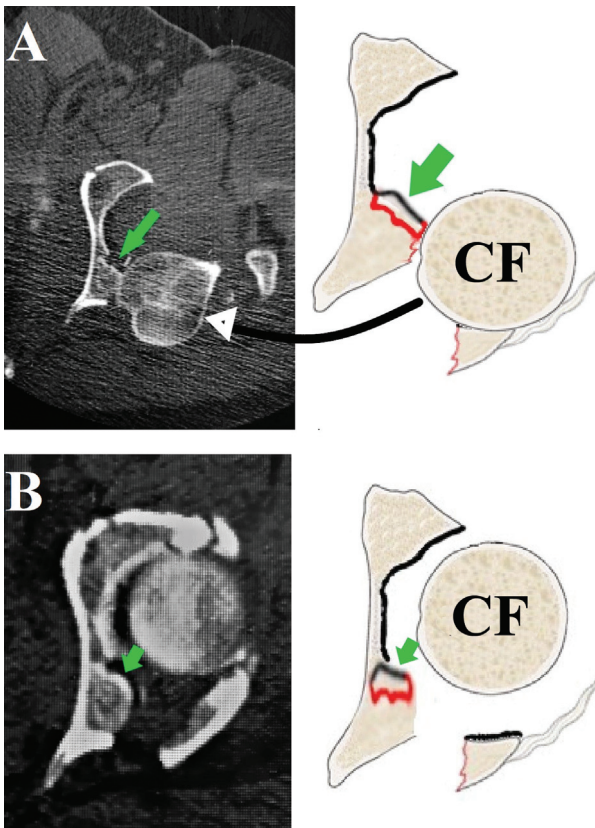
Embora as fraturas posteriores da parede possam ser complicadas pela presença de cominuição ou impactação marginal osteocondral associada, elas geralmente precisam de desimpactação, o que pode criar um vazio que deve ser preenchido por um enxerto ósseo. Deixar de definir lesões associadas e gerenciá-las adequadamente gera resultados longe dos ideais.<sup>4-7</sup>

Há sinais radiográficos pré-operatórios específicos para diagnosticar uma lesão de impacto marginal, como o sinal de gavota. No entanto, um estudo de Martins e Souza et al.<sup>1</sup> relatou 36 pacientes diagnosticados intraoperatoriamente com lesão de impacto marginal; nenhum dos relatos radiológicos pré-operatórios destes pacientes mencionou tal lesão, indicando que tal achado poderia ser facilmente perdido na avaliação de radiografia simples de rotina.<sup>1</sup> Por isso, é essencial avaliar a tomografia pré-operatória e confirmar os achados intraoperatoriamente.<sup>1,8</sup>

Os achados do atual relato enfatizaram a importância de avaliar cuidadosamente as imagens de tomografias pré-operatórias para a possibilidade de um padrão incomum como o que descrevemos para que o cirurgião antecipasse a técnica para sua redução e fixação.

O paciente-A foi transferido para o nosso hospital após tentativas fracassadas de redução fechada em outro centro; o paciente apresentou uma tomografia enquanto o quadril estava deslocado. Com base no aparecimento da lesão na TC, supomos que este padrão poderia ocorrer enquanto se reduzia o quadril, pois a cabeça femoral poderia atingir a borda externa do fragmento impactado, levando à elevação do seu leito e a uma maior redução da cabeça femoral na cavidade articular, com a inversão do fragmento a ser localizado em direção à cavidade articular (► Fig. 4).

A identificação, a redução e a estabilização da impactação marginal permanecem componentes vitais de intervenção



**Fig. 4** Imagens de diagrama esquemático e tomografia computadorizada mostrando o provável mecanismo de lesão que leva a este padrão incomum de lesão de impacto marginal. (A) A cabeça está deslocada, o que empurra o segmento de impacto marginal (ponta de seta verde) enquanto está sendo realocado. (B) Quadro final após a realocação da cabeça femoral com a superfície articular do segmento marginalmente impactado frente à cavidade articular.

cirúrgica. Vários estudos demonstraram que os *step-offs* articulares são mal tolerados na cirurgia de fratura acetabular.<sup>9</sup>

Assim, a importância de detectar um padrão tão incomum está em primeiro lugar: o cirurgião pode considerar este um fragmento solto que, se removido, pode afetar a superfície articular da articulação. Segundo: se o cirurgião suspeitar de tal lesão, é necessária uma cuidadosa distração articular para ajudar na redução desse fragmento ao seu leito com cautela para preservar a dobradiça interna onde o fragmento está preso à cartilagem articular. Terceiro: se essa lesão não for detectada no intraoperatório, o cirurgião pode reduzir incorretamente a fratura da parede posterior no leito do fragmento impactado, levando à incongruência articular e redução de volume.

Lesões de impacto marginal devem ser diagnosticadas corretamente nos estudos de imagem pré-operatória; a redução adequada ajudaria a preservar a congruência conjunta que leva a resultados aceitáveis. O cirurgião deve estar

ciente de um padrão incomum de impacto marginal no qual o fragmento possa ser invertido; manter tal possibilidade em mente facilitaria seu diagnóstico e gestão.

#### Contribuições dos Autores

Cada autor contribuiu individual e significativamente para o desenvolvimento do presente artigo: Ibrahim B., Abubeih H. e Farouk O. realizaram a concepção do relato de caso e realizaram as cirurgias. Khalifa A. A. e Badran M. realizaram a aquisição, a avaliação, a pesquisa de literatura e prepararam as imagens. Khalifa A. A., Ibrahim B. e Badran M. redigiram o manuscrito. Farouk O. e Abubeih H. fizeram a revisão crítica. Todos os autores leram, discutiram e aprovaram o manuscrito final.

#### Suporte Financeiro

A presente pesquisa não recebeu nenhuma subvenção específica de agências de fomento nos setores público, comercial ou sem fins lucrativos.

#### Conflito de Interesses

Os autores não têm nenhum conflito de interesses a declarar.

#### Referências

- Martins e Souza P, Giordano V, Goldszajn F, Siciliano AA, Grizendi JA, Dias MV. Marginal impaction in posterior wall fractures of the acetabulum. *AJR Am J Roentgenol* 2015;204(04):W470-4
- Eastman JG, Fennessy JH, Deafenbaugh B, Chip Rott ML Jr. Cortical impaction in posterior wall acetabular fractures. *J Orthop Trauma* 2019;33(05):229-233
- Judet R, Judet J, Letournel E. Fractures of the acetabulum: classification and surgical approaches for open reduction. preliminary report. *J Bone Joint Surg Am* 1964;46:1615-1646
- Kim HT, Ahn JM, Hur JO, Lee JS, Cheon SJ. Reconstruction of acetabular posterior wall fractures. *Clin Orthop Surg* 2011;3(02):114-120
- Giannoudis PV, Kanakaris NK, Delli Sante E, Morell DJ, Stengel D, Prevezas N. Acetabular fractures with marginal impaction: mid-term results. *Bone Joint J* 2013;95-B(02):230-238
- Perumal R, Valleri DP, Gessesse MT, Jayaramaraju D, Rajasekaran S. Marginal impaction in complex posterior wall acetabular fractures: role of allograft and mid-term results. *Eur J Orthop Surg Traumatol* 2020;30(03):435-440
- Kasha S, Yalamanchili RK. Articular disimpaction in acetabular fractures. *J Clin Orthop Trauma* 2020;11(06):1025-1030
- Arts E, Nijsink H, Verhamme L, et al. The value of 3D reconstructions in determining post-operative reduction in acetabular fractures: a pilot study. *Eur J Trauma Emerg Surg* 2021;47(06):1873-1880
- Papachristos IV, Johnson JP, Giannoudis PV. Treatment of incarcerated impaction of acetabular fractures with concomitant osteochondral femoral head fractures by the use of a posterior wall osteotomy and surgical hip dislocation: a novel technique. *J Am Acad Orthop Surg* 2019;27(24):e1086-e1092