



# Conceptos actuales en osteotomías en doble nivel alrededor de la rodilla

## *Current Concepts in Double-Level Osteotomies around the Knee*

Pedro Díaz-Allende<sup>1,2</sup> Robert Partarrieu-Stegmeier<sup>2</sup> Oscar Colmenares-Sandoval<sup>1,3</sup>  
David Figueroa-Poblete<sup>4</sup>

<sup>1</sup>Grupo de Estudio Rodilla, Artroscopía y Reconstrucción, Chile

<sup>2</sup>Hospital Ricardo Valenzuela Sáez, Rengo, Chile

<sup>3</sup>Hospital Sótero del Río, Santiago, Chile

<sup>4</sup>Clínica Alemana, Departamento de Cirugía Ortopédica, Santiago, Chile

Address for correspondence Pedro Díaz Allende, MD, MSc, Grupo de Estudio Rodilla, Artroscopía y Reconstrucción. Hospital Ricardo Valenzuela Sáez, Rengo, Región Libertador Bernardo O'Higgins, Chile (e-mail: drpedrodiaz@gmail.com).

Rev Chil Ortop Traumatol 2022;63(2):e108–e122.

### Resumen

#### Palabras Clave

- ▶ línea de Mikulicz
- ▶ oblicuidad de la interlínea articular
- ▶ osteotomía en doble nivel
- ▶ osteotomía femoral distal
- ▶ osteotomía tibial proximal
- ▶ osteotomía alrededor de la rodilla

Con la osteotomía en un solo nivel, se puede lograr la corrección del eje de la extremidad en pacientes con deformidades combinadas femoral y tibial, pero de forma simultánea generará una alteración patológica de oblicuidad de la interlínea articular, lo que conducirá a elongación ligamentaria, inestabilidad, degeneración condral y, en última instancia, comprometerá su sobrevida y los resultados funcionales. En virtud del análisis de la literatura más reciente, podemos concluir que existe un número significativo de pacientes que requieren de un procedimiento combinado para lograr un objetivo biomecánico óptimo. La finalidad de una osteotomía en doble nivel alrededor de la rodilla consiste en restablecer la anatomía normal, descargar el compartimiento afectado, normalizar los ángulos mecánicos y la orientación de la interlínea articular. Los ejes fisiológicos pueden restablecerse a través de un análisis preoperatorio exhaustivo, respetando principios biomecánicos y fijación estable con placas bloqueadas. Es un procedimiento demandante y con indicaciones en evolución, que progresivamente se ha instaurado como una alternativa de tratamiento justificada en estudios clínicos y biomecánicos para el manejo de deformidades severas alrededor de la rodilla.

recibido  
20 de agosto de 2021  
aceptado  
20 de junio de 2022

DOI <https://doi.org/10.1055/s-0042-1755535>.  
ISSN 0716-4548.

© 2022. Sociedad Chilena de Ortopedia y Traumatología. All rights reserved.

This is an open access article published by Thieme under the terms of the Creative Commons Attribution-NonDerivative-NonCommercial-License, permitting copying and reproduction so long as the original work is given appropriate credit. Contents may not be used for commercial purposes, or adapted, remixed, transformed or built upon. (<https://creativecommons.org/licenses/by-nc-nd/4.0/>)

Thieme Revinter Publicações Ltda., Rua do Matoso 170, Rio de Janeiro, RJ, CEP 20270-135, Brazil

**Abstract**

With single-level osteotomy, correction of the limb axis in patients with combined femoral and tibial deformities can be achieved. This correction, however, will generate a pathological alteration in the joint line obliquity, leading to ligament elongation, instability, joint degeneration and, ultimately, it will compromise the longevity and functional results of the correction. By analyzing the most recent literature, we can conclude that there is a significant number of patients who require a combined procedure to achieve an optimal biomechanical goal. The purpose of a double-level osteotomy around the knee is to restore normal anatomy, unload the affected compartment, normalize the mechanical angles and the orientation of the joint line. Physiological axes can be reestablished by means of a thorough preoperative analysis, observing the biomechanical principles and stable fixation with locked plates. It is a demanding procedure with increasing indications, which has progressively been established in clinical and biomechanical studies as a justified treatment alternative for the management of severe deformities around the knee.

**Keywords**

- ▶ Mikulicz line
- ▶ joint line obliquity
- ▶ double-level osteotomy
- ▶ distal femoral osteotomy
- ▶ high tibial osteotomy
- ▶ osteotomy around the knee

**Introducción**

En cirugía de preservación articular, se ha convenido que el alineamiento es el factor jerárquico más importante dentro de la evaluación quirúrgica de lesiones ligamentarias, meniscales y del cartílago.<sup>1</sup> La sobrecarga unicompartimental genera dolor progresivo y daño condral variable, siendo un factor de riesgo independiente para el desarrollo y progresión de artrosis.<sup>2</sup> La osteotomía alrededor de la rodilla permite corregir la biomecánica de la articulación, ejerciendo potentes efectos sobre la biología local.<sup>3-10</sup> Es por esta razón que el procedimiento aislado puede ser suficiente para aliviar síntomas derivados de lesiones condrales, insuficiencia meniscal y lesiones ligamentarias crónicas. Debido a la progresiva diseminación del concepto mecanobiológico<sup>1,11</sup> (que supedita los resultados biológicos de una intervención articular a una adecuada corrección de factores biomecánicos) y a las mejoras tecnológicas de los elementos de fijación, ha existido un auge en su indicación. Es en este contexto que la osteotomía en doble nivel (ODB) tiene una cabida cada vez mayor, debido al desarrollo de su justificación clínica y biomecánica. Se define como aquella osteotomía en un tiempo realizada para la corrección de deformidades tanto del fémur distal como de la tibia proximal. Su aplicación se basa en la necesidad de preservar una oblicuidad fisiológica de la interlínea articular, sin generar nuevas deformidades. El presente estudio se centra en realizar una descripción detallada de los aspectos destacados del procedimiento en la articulación femorotibial y en el plano coronal.

**Principios Biomecánicos en la Planificación de una Deformidad Coronal**

El análisis sistemático de la deformidad según los criterios de Paley<sup>12,13</sup> permite identificar el segmento óseo que presenta la deformidad (► **Tabla 1**).

Recientemente, un grupo de estudio en osteotomías<sup>14</sup> definió una fórmula simple para determinar el valor a sustraer a la corrección planificada del eje coronal, con el fin de evitar sobrecorrección producida a consecuencia de la variación del ángulo de convergencia de la línea articular (ACLA): [ángulo a corregir planificado] - [(ACLA-2)/2]. Por otra parte, se ha estudiado que la deformidad intraarticular puede corregirse mediante osteotomía convencional a valores aceptables ( $ACLA \leq 5^\circ$ ) si el valor del ACLA preoperatorio es  $\leq 6^\circ$ .<sup>15</sup> De no ser posible una corrección extrarticular satisfactoria de una deformidad combinada (intra y extraarticular), sugerimos valorar caso a caso la opción de una osteotomía intraarticular de Chiba<sup>16-19</sup> en especial en aquellos casos de artrosis en etapa  $\leq 3$  en la clasificación de Kellgren-Lawrence (KL) que presenten deformidades tibiales en pagoda (en que la inclinación coronal de la superficie articular del platillo tibial se encuentra excesivamente alterada), tales como: enfermedad de Blount, defectos postraumáticos y consolidaciones viciosas. Por otra parte, en casos de artrosis severa monocompartimental (contacto hueso-hueso) recomendamos la cirugía protésica unicompartimental, que puede asociarse a osteotomía correctora de eje en los casos de malalineamiento metafisario residual,<sup>20</sup> ya que éste conducirá a sobrecargas que finalmente alterarán la sobrevida del implante.<sup>21</sup>

Con el fin de normalizar el eje mecánico femorotibial, se han realizado varias propuestas de corrección de la línea de Mikulicz.<sup>3,22-24</sup> Sin embargo, continúa siendo un tema controversial un planteamiento consensuado al respecto. En alineamiento varo, Feucht et al.<sup>25</sup> proponen de forma contemporánea un enfoque personalizado de traslación de la línea de Mikulicz entre el 50% y 65% de la superficie articular de la tibia proximal según el motivo de corrección del eje (grados crecientes de artrosis, tratamiento de lesiones condrales, meniscales y manejo de lesiones ligamentarias crónicas) (► **Figura 1**). Basados en este trabajo, Hohloch

**Tabla 1** Análisis sistemático de una telerradiografía de extremidades inferiores según los criterios de Paley<sup>12,13</sup>

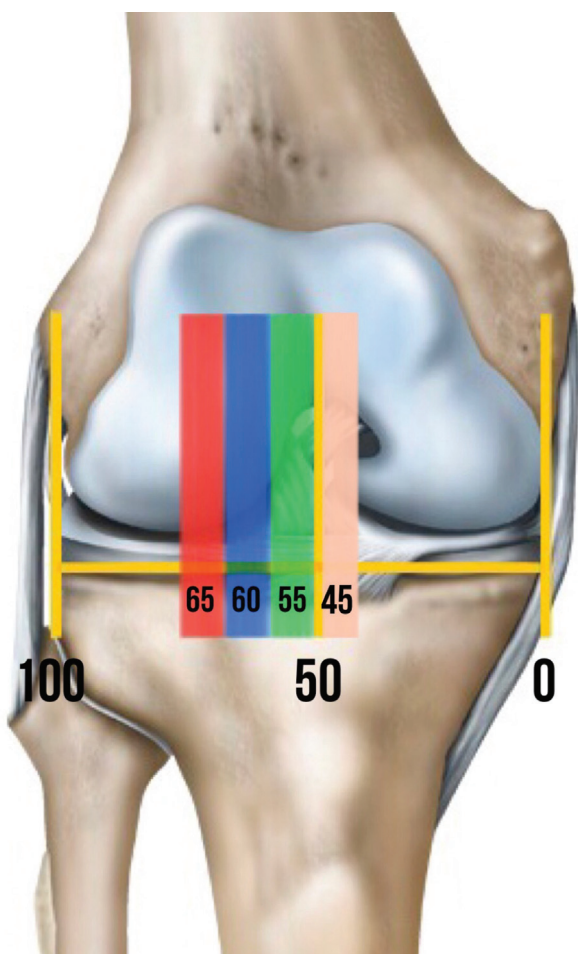
Ángulos y ejes	Definiciones	Valores normales	Significado de los valores alterados
Ángulo mecánico femorotibial	Ángulo formado entre el eje mecánico femoral (línea trazada desde el centro de la cabeza femoral al centro del surco femoral) y el eje mecánico tibial (línea trazada desde el centro de las espinas tibiales al centro del tobillo)	$0^\circ \pm 3^\circ$	Deformidad coronal en varo o valgo
Línea de carga de peso o línea de Mikulicz	Línea trazada desde el centro de la cabeza femoral al centro del tobillo	Debe intersecar la tibia en una superficie que se encuentra entre ambas espinas tibiales	Varo: línea > 15 mm medial al centro de la rodilla; valgo: línea > 10 mm lateral al centro de la rodilla
Ángulo mecánico lateral femoral distal	Ángulo lateral que se forma de la conjunción de una línea tangente a los cóndilos femorales y el eje mecánico femoral	$85^\circ - 90^\circ$ (promedio: $87^\circ$ )	Deformidad metafisaria femoral distal
Ángulo mecánico medial tibial proximal	Ángulo medial que se forma de la conjunción de una línea tangente a la superficie articular de los platillos tibiales y el eje mecánico tibial	$85^\circ - 90^\circ$ (promedio: $87^\circ$ )	Deformidad metafisaria tibial proximal
Ángulo de convergencia de la línea articular	Ángulo que conecta las líneas tangentes a las superficies articulares femoral y tibial	$0^\circ \pm 2^\circ$	Deformidad de origen intraarticular o lesión ligamentaria crónica

et al.<sup>26</sup> confirman clínicamente su propuesta, y concluyen que aquellos pacientes con artrosis KL 1 y 2 se benefician de una corrección al 55% del ancho articular tibial y aquellos con KL 3, al 60%. No hubo casos clínicos que pudieran confirmar la propuesta de corrección al 65% para pacientes KL 4,<sup>25</sup> en que la indicación de osteotomía es más cuestionable. Por su parte, Bonnin y Chambat<sup>27</sup> describieron el ángulo de varo tibial óseo (AVTO), y definieron un valor anormal  $> 5^\circ$ , que implica una deformidad metafisaria. La osteotomía tendrá carácter curativo (corrección de la deformidad y normalización de la oblicuidad de la interlínea) solo en aquellos casos con AVTO alterado, en los que se obtuvieron resultados exitosos en  $> 90\%$  al seguimiento a 10 años.<sup>27,28</sup> Debido a que se ha comprobado que este valor presenta poca correlación interobservador,<sup>29,30</sup> se debe considerar un AVTO alterado equivalente a un ángulo mecánico medial tibial proximal (AMMTP)  $< 85^\circ$ .

En contraste, el objetivo de la corrección en alineamiento en valgo ha sido escasamente estudiado en la literatura. Basados en la recomendación de expertos,<sup>31</sup> la corrección deseada de la línea de Mikulicz se sitúa en neutro en los casos con artrosis KL 1 y 2 (atravesando el 50% de la superficie articular tibial), y justo medial a la espina tibial medial en los casos más severos con artrosis KL 3 y 4 (equivalente al 45% de la superficie articular tibial) (► **Figura 1**). La mejor evidencia disponible la entrega el estudio de Shivji et al.,<sup>32</sup> quienes confirmaron clínicamente una sobrevida del 89% a 10 años de seguimiento tras osteotomía femoral varizante para artrosis KL 2 a 4, con el objetivo de corrección de la línea de Mikulicz en el 45% de la superficie articular tibial y ajustada en cada caso para mantener un ángulo mecánico lateral femoral distal (AMLFD)  $\pm 3^\circ$  del rango normal.

## Justificación Biomecánica del Concepto en Doble Nivel

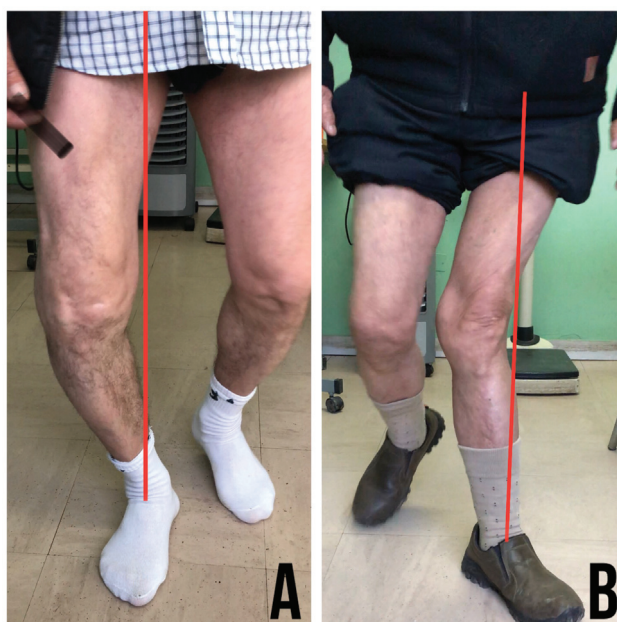
La oblicuidad de la interlínea articular (OIA) se define como el ángulo que forman la intersección de una línea paralela al suelo y una tangente a la superficie articular proximal de la tibia. Su valor normal se ha calculado, mediante estudios clínicos<sup>33-36</sup> y biomecánicos,<sup>37,38</sup> en  $0^\circ \pm 4^\circ$ . Su inclinación lateral (valgo) genera un valor positivo, mientras que una inclinación medial (varo), un valor negativo. Debido a que existe una distancia mayor entre los centros de ambas caderas que entre los centros de ambas rodillas y tobillos, la línea de Mikulicz se dirige levemente oblicua desde proximal a distal y de lateral a medial, en un ángulo aproximado de  $3^\circ$  desde la línea media, lo que genera una OIA en varo de  $3^\circ$ . Durante la fase de apoyo de la marcha, se logra un paralelismo de la interlínea articular respecto al suelo, lo que genera una neutralización fisiológica del varo, asegurándose una óptima distribución de carga.<sup>13</sup> Cualquier corrección en el plano frontal debiera tomar en consideración este patrón biomecánico. La inclinación patológica de la interlínea genera fuerzas cizallantes que producen un aumento del estrés sobre las estructuras ligamentarias colaterales y un detrimento progresivo sobre el cartílago articular.<sup>37</sup> Park et al.<sup>39</sup> desarrollaron un modelo predictivo de la orientación de la interlínea articular tras una osteotomía y concluyeron que por cada  $2^\circ$  de incremento en el ángulo de corrección, la oblicuidad aumenta en aproximadamente  $1^\circ$ . De forma contemporánea, se ha postulado<sup>40</sup> que la OIA postoperatoria puede predecirse como la suma de la OIA preoperatoria y el ángulo de aducción de la extremidad inferior afectada, definido como



**Fig. 1** Distribución del eje de carga de peso a través de la superficie articular tibial. Por convención, se progresa desde el extremo medial (0%) al lateral (100%) de la superficie articular tibial. Durante la planificación de una osteotomía, se debe trasladar la línea de Mikulicz (LM) hacia alguna de las áreas demarcadas en colores dependiendo del tipo de corrección coronal y basado en el grado de artrosis unicompartimental según la clasificación de Kellgren-Lawrence (KL). En varo, se recomienda trasladar la LM al área verde (55%) en lesiones KL tipos 1 y 2, al área azul (60%) en lesiones KL tipo 3 y al área roja (65%) en lesiones KL tipo 4. En valgo, se recomienda trasladar la LM al centro de la rodilla (50%) en lesiones KL tipos 1 y 2, y al área rosa (45%) en lesiones KL tipos 3 y 4.

aquel formado entre la línea de Mikulicz nativa y aquella planificada para la resolución del caso. Los efectos adversos de una interlínea oblicua es la racionalidad que permite justificar la ODB.

El avance en el conocimiento ha permitido mejorar el entendimiento de la geometría articular y cambiar el paradigma en la planificación de las osteotomías. Eberbach et al.<sup>41</sup> realizaron un análisis que incluyó 420 telerradiografías en pacientes con alineamiento en valgo (ángulo mecánico femorotibial [AMFT]  $\geq 4^\circ$ ), y que reveló que, para obtener un eje corregido y una OIA con una tolerancia de  $0^\circ \pm 4^\circ$ , el sitio de la osteotomía debía ser tibial en el 55.2% de los casos, en doble nivel en el 25.2%, y femoral en el 19.5%. Por otra parte, Feucht et al.<sup>42</sup> realizaron un análisis que incluyó 303 telerradiografías en pacientes con alineamiento en varo (AMFT  $\geq 3^\circ$ ), en el que se utilizó como objetivo máximo de tolerancia un eje corregido



**Fig. 2** Alteración dinámica del eje mecánico (línea roja) durante la marcha. (A) *Varus thrust*. Se produce un aumento del momento aductor en la fase de apoyo de la marcha, que condiciona una elongación progresiva de la esquina posterolateral y del pivote central, con deterioro del cartílago femorotibial medial (B) *Valgus thrust*. Se produce un aumento del momento abductor en la fase de apoyo de la marcha que condiciona una elongación progresiva de la esquina posteromedial y del pivote central, con deterioro del cartílago femorotibial lateral.

con AMMTP  $\leq 95^\circ$  y AMLFD  $\geq 85^\circ$ , basado en estudios previos<sup>37,43-45</sup> que establecen estos límites para evitar alteraciones en la OIA y subluxación tibiofemoral. La investigación<sup>42</sup> reveló que, tras la simulación de las osteotomías, el sitio de corrección debía ser tibial en el 57%, en doble nivel en el 33% y femoral aislado en el 8% de los casos. Además, confirma que la ODB es significativamente más frecuente en rodillas con varo severo (AMFT  $\geq 9^\circ$ ), lo que se condice con estudios previos.<sup>33,34,46,47</sup>

### Evaluación Clínica

El examen físico puede evidenciar signos de inestabilidad crónica de las esquinas posterolateral o posteromedial. En general, los pacientes con deformidades severas presentan una historia larvada de malalineamiento y laxitud progresiva de los restrictores ligamentarios, lo que genera *varus* o *valgus thrust*<sup>48,49</sup> (→ Figura 2).

Las variables específicas del paciente (edad, índice de masa corporal, carga laboral, expectativas y motivaciones) son indicadores de pronóstico relevantes y deben influenciar la selección. Además, se debe estar informado respecto a potenciales contraindicaciones, tales como el tabaquismo y la capacidad de adherencia al tratamiento postoperatorio.

La evaluación continúa con el paciente en decúbito, con el fin de documentar un rango articular aceptable para el procedimiento (pérdida de extensión  $< 15^\circ$  y al menos  $90^\circ$  de flexión), análisis de la estabilidad ligamentaria y, de forma muy consistente, la presencia de dolor unicompartimental,



que será la principal indicación para avanzar en el estudio preoperatorio en una ODB.

### Evaluación Imagenológica

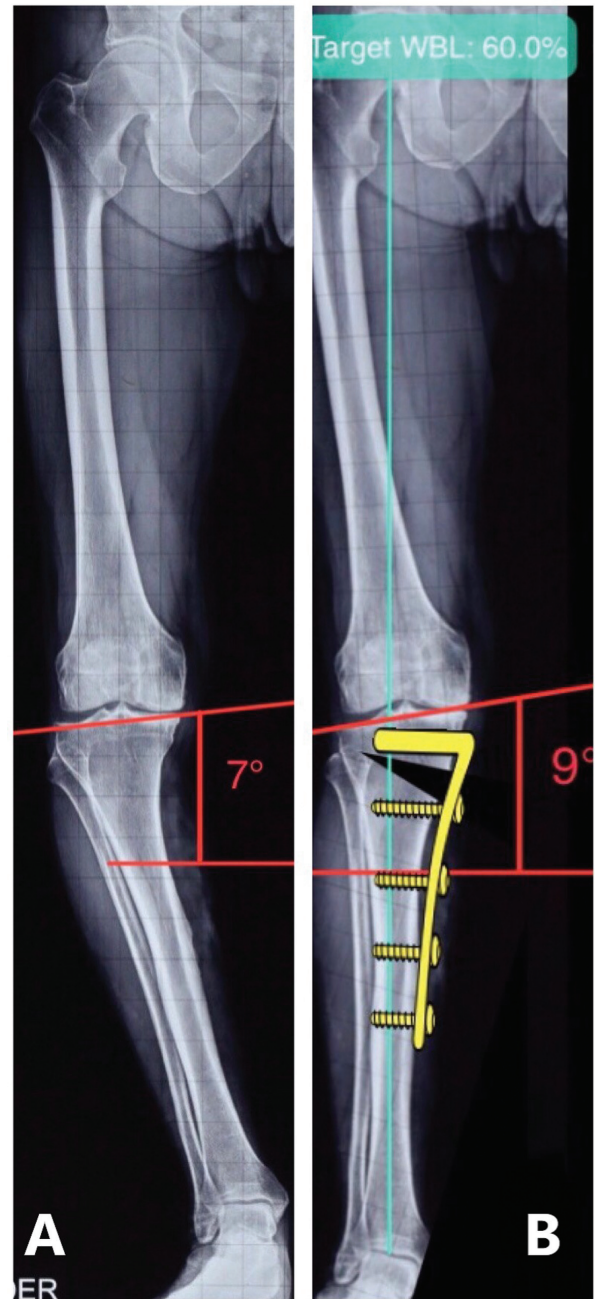Las radiografías de rodilla comparativas anteroposteriores (APs) con carga permiten evaluar la simetría de la deformidad. La proyección de Rosenberg (radiografía posteroanterior con carga y flexión de rodilla en 45°) es fundamental para evaluar el grado de pinzamiento articular, y presenta un potente valor predictivo para identificar estadios precoces de la enfermedad degenerativa, lo que además ha demostrado correlación con los resultados clínicos postoperatorios.<sup>50</sup> Las radiografías lateral y axial de rótula permiten evaluar la articulación patelofemoral con el fin de modular, mediante el tipo de osteotomía, la altura patelar. La telerradiografía AP de extremidades inferiores con carga es el estudio imagenológico fundamental, que permite realizar el análisis sistemático de la deformidad. La resonancia magnética permite evaluar lesiones asociadas y revelar zonas de edema óseo subcondral como signo de sobrecarga, lo que facilita la decisión quirúrgica.<sup>51</sup>

De forma tradicional, la telerradiografía debe estandarizarse para su adecuado análisis (rótulas centradas en los cóndilos femorales independientemente de la postura natural del paciente, superposición de un tercio de la cabeza fibular en la tibia, y nivelar la pelvis con realce en caso de discrepancias de longitud). En la planificación preoperatoria a mano alzada de una osteotomía tanto femoral como tibial, se han descrito el método de Miniaci et al.<sup>52</sup> y de Dugdale et al.<sup>22</sup> como los más relevantes y comparables.<sup>53</sup>

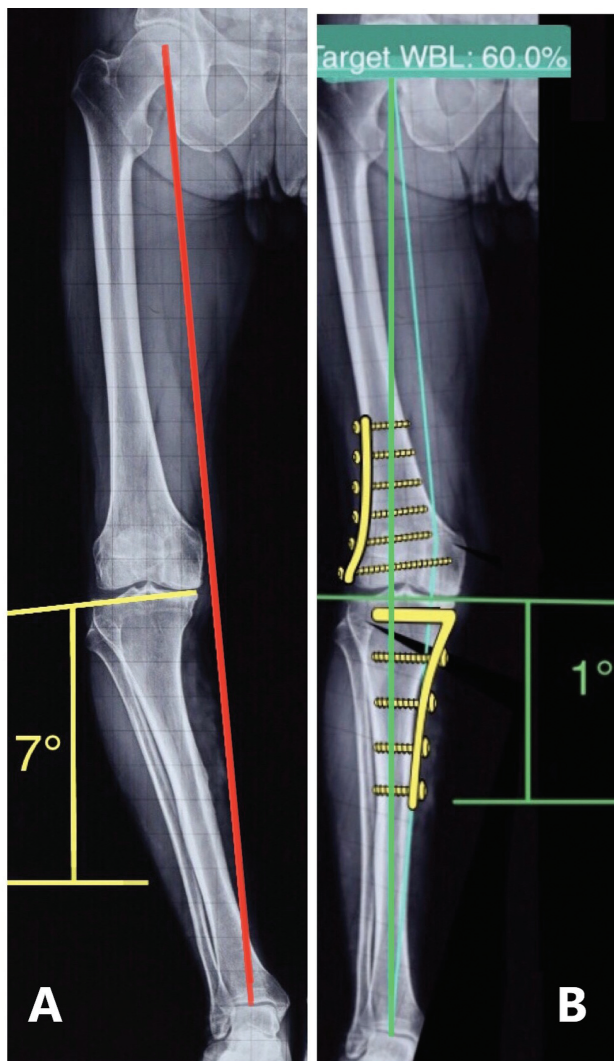
Hoy en día, existen programas especiales para la planificación preoperatoria de estas lesiones. Con ellos, es posible modificar los parámetros de corrección deseados y simular los diferentes tipos de osteotomía en pantalla. Los efectos de las variaciones en los parámetros biomecánicos pueden ser meticulosamente testeados previo a la cirugía con elevada precisión.<sup>54,55</sup> De esta forma, se logra comprender la reorientación del eje mecánico femorotibial y su correlación con el cambio en la OIA. La posición del pie debe mantenerse plantigrada al suelo tras la simulación de la osteotomía, con el fin de obtener mediciones ajustadas al escenario real de carga de peso.<sup>56</sup>

### Indicaciones

Como requerimiento preoperatorio funcional, el nivel de dolor debe permitir al paciente tener un estilo de vida activo.<sup>57</sup> En general, la ODB se recomienda para pacientes menores de 60 años, en vista que en pacientes mayores no se ha encontrado una correlación significativa entre la OIA y la evaluación funcional objetiva de la rodilla tras una osteotomía.<sup>58</sup> Toda alteración del eje en que la línea de Mikulicz no contacte la rodilla es altamente sugerente, ya que indica una deformidad severa (AMFT  $\geq 9^\circ$ ). El desgaste unicompartmental no debe ser mayor a KL 3 para un resultado óptimo.<sup>34,46,47,59</sup> Tanto el AMFLD como el

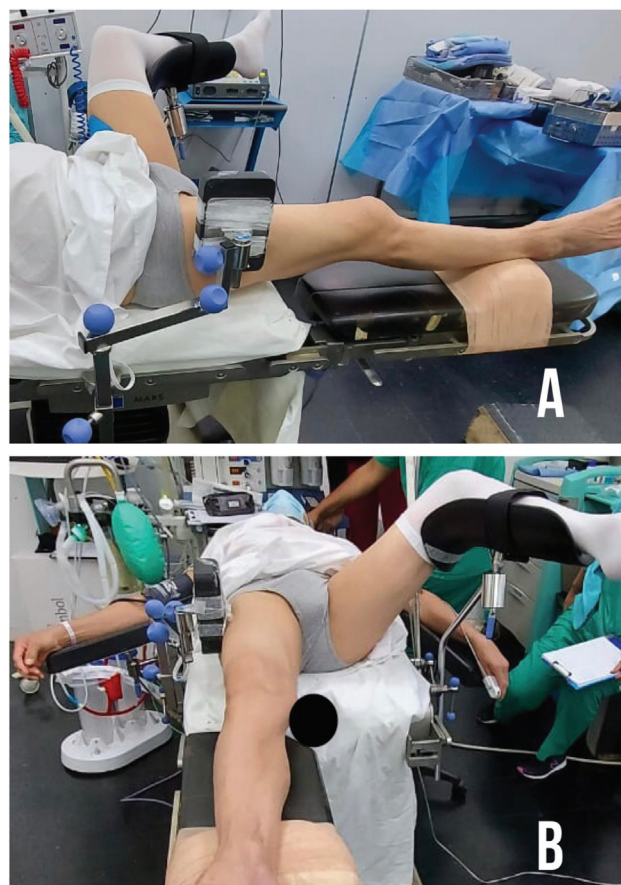


**Fig. 3** *Genu varo* severo y las implicancias de la corrección tradicional en un nivel. (A) Se presenta *genu varo* con análisis de la deformidad como sigue: ángulo mecánico femorotibial: 16°; ángulo mecánico lateral femoral distal: 91°; ángulo mecánico medial tibial proximal (AMMTP): 80°; ángulo de convergencia de la línea articular: 6°; y oblicuidad de la interlínea articular (OIA): 7° (en rojo). El análisis confirma *genu varo* severo a expensas del componente femoral distal, tibial proximal e intraarticular, con una interlínea marcadamente patológica, con indicación ideal para una osteotomía en doble nivel. (B) Se realiza simulación de una osteotomía tradicional (en un nivel) de apertura tibial proximal medial de 20°, con el objetivo de corrección de la línea de Mikulicz al 60% de la superficie articular tibial debido al grado de artrosis femorotibial medial (Kellgren-Lawrence tipo 3). Si bien es cierto, se corrige el eje de la extremidad, se genera de forma secundaria una deformidad metafisaria tibial proximal severa (AMMTP = 100°) y un aumento en la OIA a 9° (en rojo), lo que comprometerá su sobrevida tanto por las fuerzas cizallantes que se generarán sobre el cartílago como por el riesgo de lesión de la bisagra y consolidación de la osteotomía.



**Fig. 4** *Genu varo* severo y osteotomía en doble nivel. (A) Se presenta el mismo caso del análisis previo con *genu varo* severo. Nótese que la línea de Mikulicz (en rojo) no contacta la rodilla, lo cual es altamente sugerente para un procedimiento en doble nivel. Además, como elemento fundamental de la indicación, existe una oblicuidad patológica de la interlínea articular (OIA) de 7° (en amarillo). (B) Resolución mediante osteotomía en doble nivel, con cuña de cierre lateral femoral distal de 10° y cuña de apertura medial tibial proximal de 10°, aplicando conceptos claves para un resultado funcional óptimo: planificación preoperatoria, simulación del resultado de la OIA, placas bloqueadas y osteotomía biplanar en ambos niveles. Se logra una corrección adecuada del eje, con una línea de Mikulicz atravesando la superficie articular en el 60% (línea verde) y una OIA fisiológica de 1°.

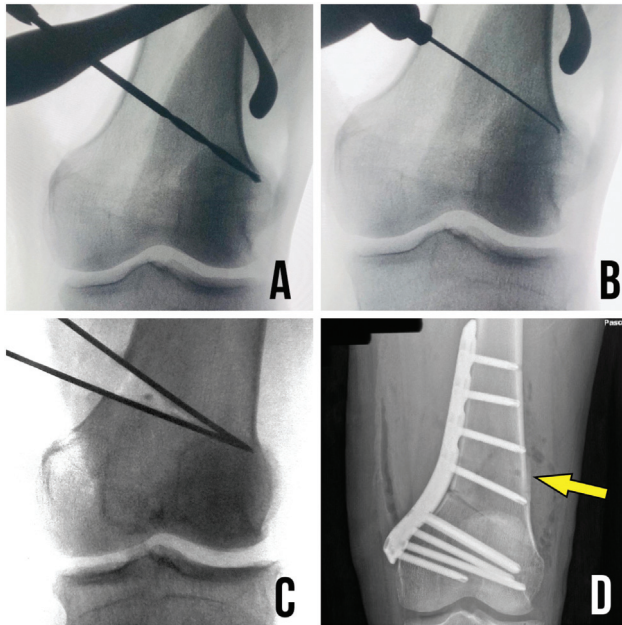
AMMTP deben encontrarse alterados o en su defecto si, tras la simulación de la osteotomía en un nivel, se produce una OIA mayor a 4°. <sup>33</sup> Esto generalmente ocurre en casos en los que se planifica una cuña (de apertura o cierre)  $\geq 15$  mm <sup>37,57</sup> (► **Figura 3**). Recientemente, Sohn et al. <sup>60</sup> postularon un algoritmo predictor de ODB basado únicamente en parámetros preoperatorios, lo que evitaría la necesidad de una simulación en programas de planificación, en que una OIA  $\geq 3^\circ$  y un ACLA  $\geq 5^\circ$  son recomendaciones altamente sugerentes de corrección en doble nivel.



**Fig. 5** Posicionamiento del paciente en la mesa quirúrgica para una osteotomía en doble nivel. Paciente en decúbito supino. (A) El tope lateral para el muslo y el tope distal para el talón, permiten fijar la flexión de rodilla con el fin de realizar una adecuada inspección intraarticular mediante artroscopia, disminuir el riesgo de lesión neurovascular durante las osteotomías y evaluar de forma adecuada el plano lateral con el intensificador de imágenes (RxTv). (B) Se requiere una piernera para la extremidad inferior contralateral, con el fin de alejarla de la zona operatoria para tener adecuado acceso a la(s) osteotomía(s) medial(es) y al posicionamiento del RxTv en ambos planos (anteroposterior y lateral). A experiencia de los autores, no se recomienda el uso de isquemia, ya que la duración total del procedimiento puede exceder las dos horas.

Aunque existen diferentes tipos de combinaciones para realizar la ODB, en nuestra opinión, las mejores opciones de corrección para deformidades en varo son las osteotomías de cierre femoral lateral y de apertura tibial medial (► **Figura 4**). Para deformidades en valgo, las osteotomías de cierre medial tanto a nivel femoral como tibial. En los escenarios posibles, se aprovecha de injertar la cuña de apertura con el hueso proveniente de la cuña de cierre del segmento adyacente. Consideración especial requieren las cuñas de cierre tibial medial para el manejo del valgo. En ellas, se recomienda realizar una reparación o retensado del ligamento colateral medial superficial en caso de presentar pruebas clínicas intraoperatorias que indiquen bostezo medial patológico, ya que los pacientes sin mediar intervención específica experimentan inestabilidad medial en el 25% de los casos al iniciar la marcha con carga completa de peso y, de ellos, el 70% permanece con sensación de inestabilidad a 4,5 años del seguimiento. <sup>61</sup>



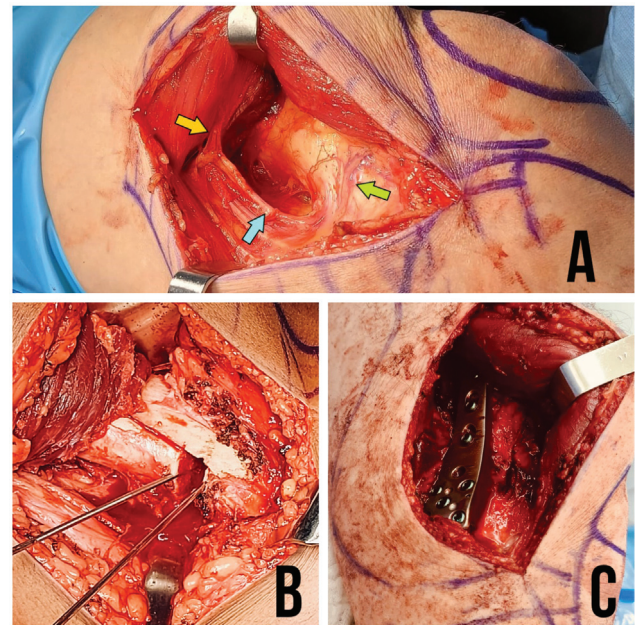


**Fig. 6** Consejos intraoperatorios para el manejo adecuado de una osteotomía (OTT). (A,B) La única corrección trigonométrica que debe realizarse durante el intraoperatorio en una OTT tanto femoral como tibial es realizar una medición depurada del largo de la OTT y trasladar su valor (en milímetros) a la tabla de Hernigou<sup>68,69</sup> (→ **Tabla 2**). De esta forma, evitamos la simplificación que indica que la altura de una cuña (de apertura o cierre) presenta una equivalencia de  $1\text{ mm} = 1^\circ$ , lo que puede conducir a errores que determinarán un manejo subóptimo del grado de corrección. (C) La creación de una cuña de cierre que forme un triángulo isósceles, permite una coaptación de los fragmentos osteotomizados que genera un calce óptimo de las corticales, lo que evita subsidencias y pérdidas del grado de corrección. La bisagra femoral (tanto en OTTs laterales como mediales) debe ubicarse en la zona de seguridad que otorga el origen del músculo gastrocnemio, en la sombra que genera el extremo proximal del cóndilo femoral. (D) El constructo de fijación definitivo de una placa bloqueada debe presentar todos sus tornillos bloqueados y generar un tornillo de transición bicortical con efecto compresivo en el segmento de fijación metafisario, que permite asegurar una bisagra estable. En la imagen, se observa el trayecto del *tornillo dorado* (ya retirado) demarcado con flecha amarilla.

## Técnica quirúrgica

Los avances en la técnica quirúrgica con osteotomías biplanares, asociados al desarrollo de placas bloqueadas compresivas como concepto esencial de diseño, proveen una estabilidad inicial superior, a la vez que mejoran el control rotacional y facilitan la consolidación, por lo que actualmente son considerados mejoras fundamentales en el manejo de estas lesiones.<sup>31,62</sup> Independientemente del apropiado criterio de selección del paciente, el objetivo fundamental para lograr éxito en una osteotomía alrededor de la rodilla es una adecuada planificación de la cantidad de corrección. Tanto la subcorrección como la sobrecorrección conducen a mermas en la sobrevida del procedimiento y pobres resultados funcionales. El análisis sistemático de la deformidad ayuda a reconocer la magnitud, el nivel, el plano y la dirección de ésta.

El paciente es posicionado en una mesa operatoria radiolúcida (→ **Figura 5**). Se debe evitar la utilización de



**Fig. 7** Osteotomía de cierre femoral distal. (A) Las tres hermanas (flecha verde) son un grupo vascular constante compuesto por una arteria transversa acompañado de dos venas, ubicadas tanto en el fémur distal lateral como en el medial, que permiten definir el punto de inicio de la osteotomía transversa. En la imagen, se aprecia un abordaje medial subvasto y la vascularización de la zona, determinada por la arteria genicular descendente (flecha celeste) subsidiaria de la arteria femoral superficial, que entrega una rama muscular anterior directa para el vasto medial (flecha naranja) y ramas terminales que configuran las tres hermanas (flecha verde). Por el lado lateral, la anastomosis terminal se genera a través de la arteria longitudinal lateral, subsidiaria de la arteria genicular lateral superior. (B) Osteotomía biplanar femoral, determinada por dos cortes transversos que generan la cuña de cierre, guiados por el trayecto de las agujas de Kirchner, que configuran un triángulo isósceles, y un corte ascendente en el tercio anterior del fémur que permite otorgar estabilidad rotacional, una superficie metafisaria adicional para mejorar la consolidación, disminuye el volumen óseo extraído y protege la articulación patelofemoral, al evitar un corte iatrogénico a través de la tróclea femoral. (C) Configuración definitiva de una placa bloqueada en el fémur distal.

torniquete mediante una hemostasia meticolosa y el uso de ácido tranexámico preoperatorio. El procedimiento puede iniciarse con una artroscopia, con el fin de evaluar el cartílago tricompartmental y tratar las lesiones intraarticulares.

En una ODB, se recomienda iniciar el procedimiento en el fémur y realizar una osteotomía de cierre en este nivel. Esta decisión genera poca posibilidad de corrección intraoperatoria una vez realizado el corte óseo, por lo que, en la eventualidad de requerirlo, la osteotomía de apertura tibial permitirá un ajuste fino en dicho nivel. Sin embargo, en vista de que la planificación se realiza en una telerradiografía obtenida de pie, con carga y en condiciones particulares de laxitud ligamentaria (traducidas en el ACLA), creemos, en concordancia con varios autores,<sup>63-67</sup> que realizar una adecuación de la planificación en el intraoperatorio puede conducir a errores que solo podrán ser valorados objetivamente en una telerradiografía de control tomada en similares condiciones. Es por esta razón que, durante el procedimiento, confiamos en la adecuada planificación

**Tabla 2** Tabla de Hernigou<sup>68,69</sup>

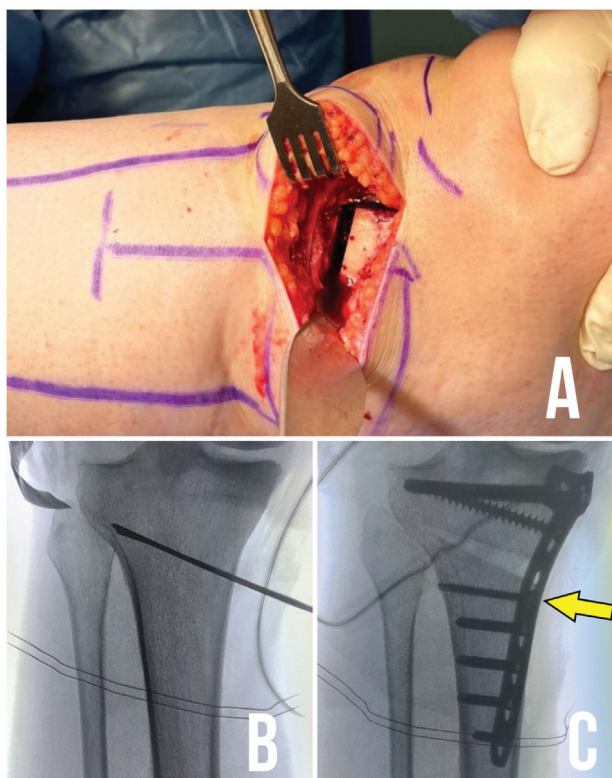
Ángulo de corrección	4°	5°	6°	7°	8°	9°	10°	11°	12°	13°	14°	15°
Longitud de la osteotomía												
50 mm	3	4	5	6	7	8	9	10	10	11	12	13
55 mm	4	5	6	7	8	9	10	10	11	12	13	14
60 mm	4	5	6	7	8	9	10	11	12	14	15	16
65 mm	5	6	7	8	9	10	11	12	14	15	16	17
70 mm	5	6	7	8	10	11	12	13	15	16	17	18
75 mm	5	6	8	9	10	12	13	14	16	17	18	20
80 mm	6	7	8	10	11	13	14	15	17	18	19	21

Nota: Tabla de conversión trigonométrica que permite determinar la altura en milímetros de una cuña (tanto de apertura como de cierre, femoral o tibial) con base en la longitud medida de forma intraoperatoria de la osteotomía transversa y el ángulo de corrección planificado para dicho nivel de forma preoperatoria. Su importancia radica en la personalización de la corrección y la obtención de resultados imagenológicos acordes a lo planificado de forma preoperatoria. A modo de ejemplo: si se tiene planificada una osteotomía de apertura tibial proximal medial de 8° para la corrección del varo y la longitud de la osteotomía en el intraoperatorio mide 70 mm, necesitamos realizar una cuña de 10 mm de apertura.

preoperatoria y en la simulación que entregan los diferentes programas computacionales respecto al alineamiento objetivo y a la interlínea articular.

Desde el punto de vista trigonométrico, el único análisis que se debe llevar a cabo en el intraoperatorio es la confirmación del tamaño de la cuña en base a la longitud que recorre la osteotomía, que es variable en cada caso, dependiendo de las dimensiones óseas del paciente (► **Figura 6**). Dicho análisis se puede llevar a cabo tras el posicionamiento de las agujas que determinan la cuña (► **Figuras 7A y 7B**). El valor obtenido se debe referenciar con la tabla trigonométrica de los estudios de Hernigou<sup>68,69</sup> con el fin de confirmar el tamaño de la cuña (altura en milímetros) en base a nuestra planificación angular de corte preoperatoria (► **Tabla 2**). Esto evita aproximar 1° a 1mm, lo cual disminuye la precisión, que, como se ha mencionado anteriormente, es clave para el éxito del procedimiento.

La técnica preferida para realizar la osteotomía en el fémur distal es una cuña de cierre biplanar.<sup>31,70</sup> Esta permite una corrección angular amplia, consolidación más predecible,<sup>71</sup> y mayor estabilidad rotacional. En el plano sagital, se debe identificar un grupo vascular constante compuesto por una arteria transversa y dos venas acompañantes, conocidas en su conjunto como las *tres hermanas* (► **Figura 7A**), que se encuentran presentes tanto en la cara medial como lateral del fémur distal. Su disrupción no genera pérdida del aporte vascular debido a ramos colaterales suplementarios.<sup>72</sup> En este nivel, se realizan 2 cortes transversales incompletos en forma de triángulo isósceles en los 3/4 posteriores del fémur, con el fin de obtener una cuña de cierre con estabilidad endógena<sup>73</sup> y dirigida hacia la bisagra, la que debe ubicarse inmediatamente proximal al borde superior del cóndilo, entre 5 mm y 10 mm de la cortical opuesta<sup>31</sup> (► **Figura 6C**). De esta forma, se previenen fracturas inestables de la bisagra, en base a la cobertura que otorga el origen del músculo



**Fig. 8** Osteotomía de apertura tibial proximal medial. (A) Osteotomía biplanar tibial. Se realiza un corte transverso guiado a través de dos agujas Kirchner paralelas y un corte retrotuberositario ascendente (como muestra la imagen) o descendente, que permite modular la altura patelar, otorga estabilidad rotacional y una superficie metafisaria adicional para optimizar la consolidación de la osteotomía. (B) La bisagra de la osteotomía debe ubicarse en la zona de seguridad que otorga el área ubicada entre el extremo proximal de la fibula y su contorno metafisario circunferencial proximal, lo que se conoce como *golpear el sombrero* de la fibula. (C) Configuración de una placa bloqueada en la tibia proximal. Se aprecia el *tornillo dorado* de transición bicortical (flecha amarilla) que comprime la bisagra y asegura su estabilidad durante el procedimiento.



gastrocnemio y la adecuada densidad ósea local.<sup>74,75</sup> A continuación, se realiza un tercer corte ascendente en el plano coronal en el 1/4 anterior del fémur, que abarque una distancia de 2 cm a 3 cm a unos 95° de angulación proximal, paralelo a la cortical posterior del fémur y de al menos 10 mm de grosor (► **Figura 7B**). Pruebas biomecánicas han evidenciado que una osteotomía biplanar es superior al corte uniplanar y a técnicas de apertura femoral distal.<sup>76,77</sup> El potencial de consolidación se eleva, pues el volumen de la cuña resecada es menor.<sup>71</sup> Por otra parte, se evita el riesgo de dañar la superficie articular de la tróclea. Finalmente, se realiza el cierre gradual de la osteotomía mediante deformación plástica de la cortical que contiene la bisagra. Al completar el cierre, las corticales de ambos segmentos óseos deben estar en aposición exacta, lo que evita subsidencias y desviaciones no deseadas del eje.<sup>73</sup> El proceso de fijación de la osteotomía debe iniciarse en el segmento distal con tornillos de bloqueo, para luego dar paso a la instalación del *tornillo dorado* bicortical, en función de su efecto compresivo sobre la bisagra en la porción proximal de la osteotomía. Se debe instalar en posición divergente al rasgo y en el orificio combinado cortical, con el fin de generar una mayor coaptación. En la eventualidad de una fractura de la bisagra, este tornillo permite aumentar el contacto entre las superficies óseas al reducir el desplazamiento generado por ésta. Luego de completar la fijación proximal a la osteotomía con tornillos de bloqueo, se debe reemplazar el tornillo dorado por uno adicional de bloqueo bicortical (► **Figura 6D** y **7C**). Finalmente, y dependiendo de la estabilidad alcanzada, es posible instalar un tornillo canulado reductor a nivel de la bisagra, perpendicular a esta.

Desde principios de los 2000, la osteotomía en cuña de apertura tibial proximal medial (OCATPM) se ha hecho más popular que su contraparte de cierre lateral, debido a la introducción de los sistemas de placas bloqueadas y a que posee beneficios, tales como el menor riesgo de lesión del nervio peroneo, menor agresión de partes blandas, y la posibilidad de modular el grado de corrección (ajuste fino de la apertura).<sup>78</sup> Desde un punto de vista técnico, se recomienda un corte biplanar para mejorar la estabilidad rotacional<sup>62</sup> y la consolidación<sup>79</sup> en comparación a una osteotomía uniplanar. El componente ascendente de la osteotomía debe formar un ángulo de 110° respecto del corte horizontal, en ubicación retrotuberositaria y de 10 mm a 15 mm de grosor (► **Figura 8A**). La liberación del ligamento colateral medial superficial es mandatoria, con el fin de evitar un aumento paradójico de la presión unicompartimental medial.<sup>80</sup> Utilizando esta técnica, se obtiene un fragmento óseo proximal metafisario de buen tamaño con excelente potencial de consolidación (la osteotomía se realiza inmediatamente por sobre el nivel de inserción de la pata de ganso,<sup>81</sup> y debe dirigirse hacia la bisagra, ubicada en un área de seguridad que abarca desde el extremo proximal [apófisis estiloides] hasta la línea circunferencial de la cabeza fibular, lo que se conoce como “golpear el sombrero” [*hit the hat*, en inglés], con el fin de otorgar estabilidad a través de las estructuras capsuloligamentarias que allí se insertan,<sup>82</sup> y a 10 mm de distancia de la cortical lateral) (► **Figura 8B**). Si se desea mantener una inclinación sagital tibial nativa, debe

generarse una apertura trapezoidal de la cuña (siendo la brecha anterior la mitad que la posterior debido a la forma triangular de la tibia),<sup>83</sup> y la placa debe ubicarse en una posición lo más posterior posible, pues la tendencia natural es una ubicación anteromedial, que promueve un aumento en la inclinación sagital. Con el fin de mejorar la estabilidad durante el proceso de apertura, estudios biomecánicos<sup>84,85</sup> avalan la instalación de una aguja de Kirschner de 2 mm a nivel de la bisagra para evitar su fractura. En la mayoría de las OCATPMs, la tuberosidad anterior de la tibia permanece unida al fragmento distal, lo que desciende la patela. Esto se ha demostrado también para osteotomías en doble nivel.<sup>86</sup> Por lo tanto, en pacientes que requieren aperturas mayores a 10° y presentan patela baja (índice de Caton Deschamps < 0,8), se necesita realizar una modificación en la técnica biplanar, en que la osteotomía en el plano coronal se realiza distalmente.<sup>87-90</sup> Las osteotomías retrotuberositarias descendentes deben fijarse adicionalmente con 1 o 2 tornillos compresivos de 3,5 mm en sentido AP, con el fin de evitar una modificación en la inclinación del segmento proximal (previo a la fijación de la placa) o fracturas avulsivas de la tuberosidad a consecuencia de la tracción que ejerce el tendón patelar sobre este segmento. La fijación de la osteotomía sigue los mismos principios que en el fémur. En este caso, se fija inicialmente el segmento proximal con tornillos de bloqueo, para luego dar paso al *tornillo dorado*, completando la osteosíntesis mediante tornillos de bloqueo distales, para luego reemplazar el tornillo dorado por uno bloqueado bicortical en el orificio combinado (► **Figura 8C**). Finalmente, y dependiendo de la estabilidad alcanzada, es posible instalar un tornillo canulado de pequeño fragmento a nivel de la bisagra (intersecando el plano de corte) con el fin de aumentar su estabilidad.<sup>91</sup> La cuña ósea obtenida del cierre femoral se adiciona como autoinjerto óseo en la brecha generada por la osteotomía de apertura, con el fin de optimizar su consolidación radiográfica. Sin embargo, se puede aseverar, con un buen nivel de evidencia,<sup>92,93</sup> que la adición de injerto óseo o de sustitutos sintéticos no confiere ventajas funcionales ni mejora los resultados informados por el paciente. Con el uso de placas bloqueadas, se recomienda el uso de injerto óseo solo en aperturas > 10 mm<sup>92</sup> o en casos especiales en los que se combinan factores de riesgo de no unión o pérdida de corrección, tales como el tabaquismo y la obesidad.<sup>94</sup>

## Complicaciones

Debido a la distribución de corrección angular entre el fémur y la tibia, las fracturas de la bisagra son menos frecuentes que en osteotomías tradicionales en un nivel. Están generalmente asociadas a una técnica inadecuada o a correcciones excesivas (> 12 mm) en un segmento,<sup>95</sup> que pueden comprometer la rigidez axial y rotacional del constructo, así como también aumentar el micromovimiento a nivel de la osteotomía, generando trastornos en la corrección del eje y la consolidación. Se pueden clasificar según Takeuchi et al.,<sup>97</sup> dependiendo de la dirección de la fractura:<sup>96,97</sup> en línea con la osteotomía (tipo 1), con extensión metafisaria (tipo 2) o con

extensión articular (tipo 3). En la mayoría de los casos, se trata de fracturas del tipo 1, las cuales no requieren tratamiento adicional. En caso de lesiones de los tipos 2 y 3 (sobre todo en aquellas con desplazamiento coronal  $> 2$  mm),<sup>98</sup> se recomienda la protección de la bisagra con una placa bloqueada de 3,5 mm.

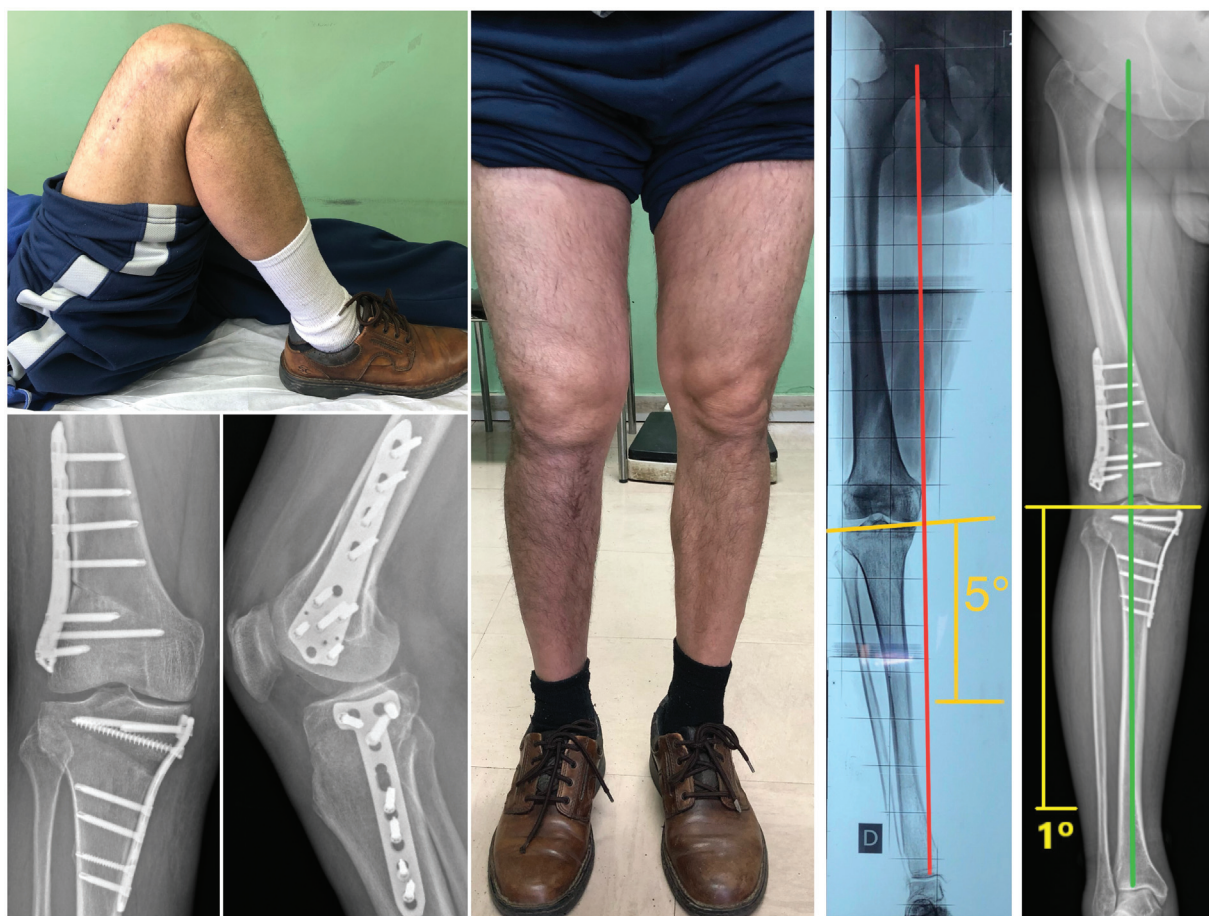Los principales factores de riesgo constitucionales que afectan la consolidación de una osteotomía son el tabaquismo y la obesidad.<sup>94,99</sup> Las tasas de no unión en osteotomías femorales se han registrado en 3,8%,<sup>100</sup> mientras que, en la tibia, entre 2,5%<sup>95</sup> y 3,2%.<sup>101</sup>

Las lesiones vasculares son infrecuentes (0.7%),<sup>102</sup> pero devastadoras para el resultado funcional. Bisicchia et al.<sup>103</sup> realizaron un mapeo mediante tomografía computada y disección cadavérica de las estructuras vasculares en riesgo en ambos niveles, concluyendo que la arteria poplítea corre riesgo moderado de lesión vascular tanto en el fémur como en la tibia al encontrarse a una distancia promedio de la cortical posterior de 11.6 mm y 9.6 mm, respectivamente. Con el fin de reducir el riesgo de lesión a nivel tibial, se sugiere direccionar la sierra en una angulación no mayor a 30° en el plano axial, para alejar el corte de la cabeza fibular.<sup>104,105</sup> Por su parte, mantener la rodilla en flexión de 90° durante la osteotomía permite distanciar la arteria de

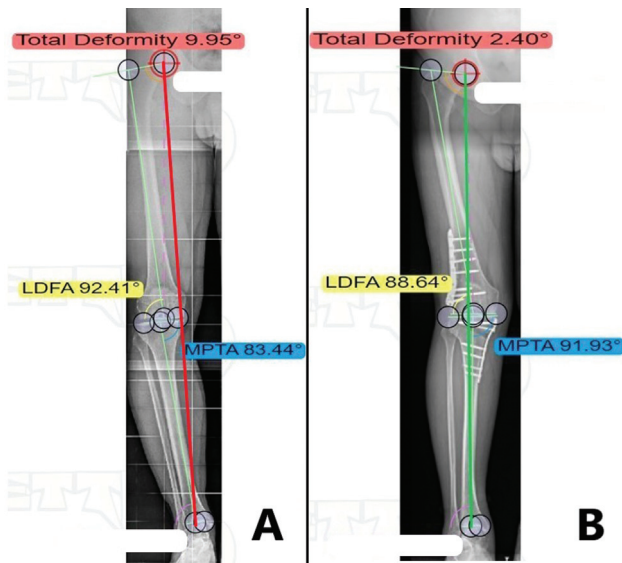
la cortical posterior.<sup>104</sup> Las arterias geniculares del lado opuesto al sitio quirúrgico se encuentran en riesgo de lesión por la imposibilidad de que sean visualizadas o protegidas durante el procedimiento, particularmente cuando la bisagra se encuentra comprometida. Klecker et al.<sup>106</sup> recomiendan realizar un tamizaje mediante resonancia magnética del trayecto aberrante de la arteria tibial anterior, como una variante relativamente común, que en lugar de discurrir por detrás del músculo poplíteo, se encuentra en contacto estrecho con la cortical posterior de la tibia proximal con una prevalencia del 2%, lo cual se convierte en una contraindicación relativa para la ejecución del procedimiento. Kley et al.<sup>107</sup> proponen la creación de una ventana de visualización secundaria durante una OCATPM ubicada posterior al ligamento colateral medial con el fin de proteger las estructuras neurovasculares posteriores.

Entre las otras complicaciones,<sup>102</sup> destacan las infecciones superficial (1.6%) y profunda (0.7%) de la herida, el síndrome compartimental (0.7%), y la trombosis venosa profunda (0.3%).

Es importante realizar una adecuada consejería y advertir a los pacientes que se someten a osteotomía que es muy frecuente la necesidad de retirar las placas una vez alcanzada la consolidación ósea a consecuencia de irritación de partes



**Fig. 9** Resultados imagenológicos y funcionales en osteotomía en doble nivel alrededor de la rodilla. Se muestra paciente con seguimiento a 12 meses de postoperado a consecuencia de un *genu varo* severo derecho, con marcha sin claudicación ni dolor residual, rangos articulares completos y reintegrado a labores agrícolas. Desde el punto de vista imagenológico, es fundamental evaluar la integridad de las bisagras y confirmar la normalización tanto de la línea de Mikulicz como de la oblicuidad de la interlínea articular (en amarillo).



**Fig. 10** Planificación y resultados de una osteotomía en doble nivel alrededor de la rodilla. (A) Se realiza un análisis sistemático de la deformidad coronal con el programa de acceso abierto Bonesetter (Bonesetter Solutions, LLC, Michigan) evidenciando un ángulo mecánico femorotibial (AMFT) de  $10^\circ$  (varo severo) con una línea de Mikulicz (en rojo) que apenas contacta la rodilla, en asociación a un ángulo mecánico lateral femoral distal (AMLFD) de  $92^\circ$  (en amarillo) y un ángulo mecánico medial tibial proximal (AMMTP) de  $83^\circ$  (en azul), que traducen una deformidad metafisaria alrededor de la rodilla en doble nivel. (B) Resultado de una osteotomía en doble nivel alrededor de la rodilla, en la que se logró el objetivo de corrección deseado de la línea de Mikulicz (en verde) con base en el grado de artrosis femorotibial medial de tipo 3 en la clasificación de Kellgren-Lawrence (60% de la superficie tibial). Se corrige el AMFT a un valor fisiológico de  $2^\circ$ . Se mantienen tanto el AMLFD ( $\geq 85^\circ$ ) como el AMMTP ( $\leq 95^\circ$ ) dentro de rangos simulados óptimos, lo que evita una oblicuidad patológica de la interlínea y fenómenos de subluxación tibiofemoral.

blandas (con tasas sobre el 50%), principalmente en el fémur distal lateral, por irritación con la banda iliotibial, y en la tibia proximal medial, por su contacto estrecho con el tejido celular subcutáneo.<sup>95</sup>

### Cuidados Postoperatorios

La utilización de placas bloqueadas permite una rehabilitación segura y funcional, que incluye movilización inmediata y carga parcial precoz de 15 kg a 20 kg (protegida con 2 bastones) desde la tercera semana. En general, no es necesaria la restricción de la movilidad ni la aplicación de ortesis. Se efectúa tromboprofilaxis medicamentosa por tres semanas. Si los hallazgos clínicos y radiológicos son favorables, la carga completa de peso se autoriza desde la séptima semana.<sup>31,108</sup> Recientemente, Hai et al.<sup>109</sup> describieron un protocolo acelerado de carga precoz (desde el tercer día postoperatorio) utilizando barras paralelas y *feedback* visual, que permitiría una carga completa al mes de evolución, condicionado a la integridad de las bisagras, descartando fracturas mediante tomografía computada. La consolidación se obtiene a menudo entre los 3 y 6 meses postoperatorios, y entonces se pueden autorizar las actividades deportivas.

### Resultados

Los factores pronósticos más importantes para definir el resultado exitoso de una ODB incluyen el tratamiento adecuado de la deformidad ósea, tanto en su localización como en la precisión del grado de corrección, así como también en la orientación de la interlínea articular postoperatoria (►Figura 4). Preservarla dentro de márgenes estrechos ( $0^\circ \pm 4^\circ$ ) asegura una sobrevida de la osteotomía de 96% al seguimiento promedio de 8 años.<sup>33</sup> Estudios contemporáneos diferenciados por nivel estiman una sobrevida de 87% a 99% a 5 años y 66% a 84% a 10 años para la tibia proximal, y de 74% a 90% a 5 años y 64% a 82% a 10 años para el fémur distal.<sup>110</sup>

Recientemente, se ha demostrado<sup>111</sup> el efecto mecanobiológico para la ODB, en que existen tasas por sobre el 95% de reparación condral en el compartimiento descargado (sin la necesidad de incluir procedimientos adicionales) en un periodo de seguimiento promedio al momento del *second look* artroscópico de  $17 \pm 5$  meses, asociado a mejoras significativas en las escalas de evaluación clínica de estos pacientes.

Desde el punto de vista de la actividad,<sup>110,112-114</sup> 85% de los pacientes tratados mediante una osteotomía alrededor de la rodilla retorna a la actividad deportiva, con una tendencia a realizar una actividad física de menor impacto, mientras que un porcentaje similar de casos retorna a la actividad laboral, con una tendencia a realizar actividades de similar o menor demanda para la articulación. El factor pronóstico más importante para volver a los deportes es la participación continua en estos el año previo a la cirugía, mientras que, para retornar a la actividad laboral, es ser el sostenedor familiar, por lo que se deduce que uno de los factores más relevantes en los buenos resultados es la motivación por parte del paciente. La mayoría puede realizar tanto actividad física como laboral a los seis meses de evolución postoperatoria. Uno de los factores a considerar en la imposibilidad del retorno laboral es la prolongación del tiempo fuera del trabajo a consecuencia de la progresión del deterioro funcional, por lo que resulta de importancia garantizar una intervención lo más precoz posible.<sup>113</sup> Recientemente, un estudio<sup>115</sup> específico respecto a este tópico en ODB confirmó en gran parte las aseveraciones previamente descritas aquí.

Las expectativas del paciente en torno a las osteotomías son altas en términos de capacidad de trabajo, alivio del dolor y restablecimiento de la función articular. Son subestimados tanto el curso natural de la artrosis como la potencial necesidad de conversión a prótesis de rodilla, por lo que deben conversarse con el paciente expectativas realistas en torno al procedimiento para mejorar la satisfacción.<sup>116</sup>

### Nuestra Experiencia

Nuestro equipo presenta una experiencia basada en los conceptos entregados en esta revisión, que corresponde al periodo entre 2019 y 2022, con 52 osteotomías por deformidad coronal (70% de varos). El promedio de edad de los pacientes fue de 48 años y 75% eran varones. Del total



de varos, 27% correspondieron a deformidades en doble nivel, mientras que del total de valgus, un 13%. En suma, doce casos con un periodo de seguimiento promedio menor a dos años (→ **Figura 9**). Nuestros resultados funcionales son promisorios y similares a los publicados en la literatura en el seguimiento al corto plazo.<sup>57</sup>

## Conclusiones

Con la osteotomía en un solo nivel, se puede lograr la corrección del eje de la extremidad en pacientes con deformidades combinadas femoral y tibial, pero, de forma simultánea, generará una alteración patológica de la interlínea articular, lo que conducirá a elongación ligamentaria, inestabilidad, degeneración articular y, en última instancia, comprometerá su sobrevida y los resultados funcionales. En virtud del análisis de la literatura más reciente, podemos concluir que existe un número significativo de pacientes que requieren de un procedimiento combinado para lograr un objetivo biomecánico óptimo.

La finalidad de una ODB alrededor de la rodilla consiste en restablecer la anatomía normal, descargar el compartimiento afectado, normalizar los ángulos mecánicos y la orientación de la interlínea articular. Los ejes fisiológicos pueden restablecerse mediante un análisis preoperatorio exhaustivo, respetando principios biomecánicos y fijación estable con placas bloqueadas (→ **Figura 10**). Es un procedimiento demandante y con indicaciones en evolución, que progresivamente se ha instaurado como una alternativa de tratamiento justificada en estudios clínicos y biomecánicos para el manejo de deformidades severas alrededor de la rodilla.

### Conflicto de intereses

Los autores no tienen conflicto de intereses que declarar.

## Referencias

- 1 Arnold MP, Hirschmann MT, Verdonk PCM. See the whole picture: knee preserving therapy needs more than surface repair. *Knee Surg Sports Traumatol Arthrosc* 2012;20(02):195–196. Doi: 10.1007/s00167-011-1733-4
- 2 Tanamas S, Hanna FS, Cicuttini FM, Wluka AE, Berry P, Urquhart DM. Does knee malalignment increase the risk of development and progression of knee osteoarthritis? A systematic review. *Arthritis Rheum* 2009;61(04):459–467. Doi: 10.1002/art.24336
- 3 Fujisawa Y, Masuhara K, Shiomi S. The effect of high tibial osteotomy on osteoarthritis of the knee. *An arthroscopic study of 54 knee joints*. *Orthop Clin North Am* 1979;10(03):585–608 <http://www.ncbi.nlm.nih.gov/pubmed/460834>
- 4 Wakabayashi S, Akizuki S, Takizawa T, Yasukawa Y. A comparison of the healing potential of fibrillated cartilage versus eburnated bone in osteoarthritic knees after high tibial osteotomy: An arthroscopic study with 1-year follow-up. *Arthroscopy* 2002;18(03):272–278. Doi: 10.1053/jars.2002.30488
- 5 Koshino T, Wada S, Ara Y, Saito T. Regeneration of degenerated articular cartilage after high tibial valgus osteotomy for medial compartmental osteoarthritis of the knee. *Knee* 2003;10(03):229–236. Doi: 10.1016/S0968-0160(03)00005-X
- 6 Kröner AH, Berger CE, Kluger R, Oberhauser G, Bock P, Engel A. Influence of high tibial osteotomy on bone marrow edema in the knee. *Clin Orthop Relat Res* 2007;454(454):155–162. Doi: 10.1097/01.blo.0000238806.87411.33
- 7 Jung WH, Takeuchi R, Chun CW, et al. Second-look arthroscopic assessment of cartilage regeneration after medial opening-wedge high tibial osteotomy. *Arthroscopy* 2014;30(01):72–79. Doi: 10.1016/j.arthro.2013.10.008
- 8 d'Entremont AG, McCormack RG, Agbanlog K, et al. Cartilage health in high tibial osteotomy using dGEMRIC: Relationships with joint kinematics. *Knee* 2015;22(03):156–162. Doi: 10.1016/j.knee.2015.02.005
- 9 Kim KI II, Seo MC, Song SJ, Bae DK, Kim DH, Lee SH. Change of Chondral Lesions and Predictive Factors After Medial Open-Wedge High Tibial Osteotomy With a Locked Plate System. *Am J Sports Med* 2017;45(07):1615–1621. Doi: 10.1177/0363546517694864
- 10 Lee OS, Ahn S, Ahn JH, Teo SH, Lee YS. Effectiveness of concurrent procedures during high tibial osteotomy for medial compartment osteoarthritis: a systematic review and meta-analysis. *Arch Orthop Trauma Surg* 2018;138(02):227–236. Doi: 10.1007/s00402-017-2826-4
- 11 van Heerwaarden RJ, Hirschmann MT. Knee joint preservation: a call for daily practice revival of realignment surgery and osteotomies around the knee. *Knee Surg Sports Traumatol Arthrosc* 2017;25(12):3655–3656. Doi: 10.1007/s00167-017-4702-8
- 12 Paley D, Pfeil J. [Principles of deformity correction around the knee]. *Orthopade* 2000;29(01):18–38. Doi: 10.1007/s001320050004
- 13 Paley D, Herzenberg JE, Tetsworth K, McKie J, Bhav A. Deformity planning for frontal and sagittal plane corrective osteotomies. *Orthop Clin North Am* 1994;25(03):425–465 <http://www.ncbi.nlm.nih.gov/pubmed/8028886>
- 14 Micicoi G, Khakha R, Kley K, Wilson A, Cerciello S, Ollivier M. Managing intra-articular deformity in high Tibial osteotomy: a narrative review. *J Exp Orthop* 2020;7(01):65. Doi: 10.1186/s40634-020-00283-1
- 15 Ji W, Luo C, Zhan Y, Xie X, He Q, Zhang B. A residual intra-articular varus after medial opening wedge high tibial osteotomy (HTO) for varus osteoarthritis of the knee. *Arch Orthop Trauma Surg* 2019;139(06):743–750. Doi: 10.1007/s00402-018-03104-4
- 16 Chiba K, Yonekura A, Miyamoto T, Osaki M, Chiba G. Tibial condylar valgus osteotomy (TCVO) for osteoarthritis of the knee: 5-year clinical and radiological results. *Arch Orthop Trauma Surg* 2017;137(03):303–310. Doi: 10.1007/s00402-016-2609-3
- 17 Higuchi T, Koseki H, Yonekura A, et al. Comparison of radiological features of high tibial osteotomy and tibial condylar valgus osteotomy. *BMC Musculoskelet Disord* 2019;20(01):409. Doi: 10.1186/s12891-019-2764-0
- 18 Kuwashima U, Yonekura A, Itoh M, Itou J, Okazaki K. Tibial condylar valgus osteotomy - indications and technique. *J Exp Orthop* 2020;7(01):30. Doi: 10.1186/s40634-020-00247-5
- 19 Saito H, Yonekura A, Saito K, et al. A new double level osteotomy procedure to restore a joint line and joint angles in severe varus osteoarthritis. - Double level osteotomy associated with tibial condylar valgus osteotomy (DLOTO). *Asia Pac J Sports Med Arthrosc Rehabil Technol* 2020;24:9–13. Doi: 10.1016/j.asmart.2020.11.001
- 20 Brinkman J-M, Rutten B, van Heerwaarden R. Total Knee Arthroplasty in Combination with Osteotomies around the Knee. *J Knee Surg* 2017;30(08):774–783. Doi: 10.1055/s-0037-1606266
- 21 Lobenhoffer P. The Rationale of Osteotomy around the Knee. *J Knee Surg* 2017;30(05):386–392. Doi: 10.1055/s-0037-1603755
- 22 Dugdale TW, Noyes FR, Styer D. Preoperative planning for high tibial osteotomy. The effect of lateral tibiofemoral separation and tibiofemoral length. *Clin Orthop Relat Res* 1992;(274):248–264 <http://www.ncbi.nlm.nih.gov/pubmed/1729010>
- 23 Marti CB, Gautier E, Wachtl SW, Jakob RP. Accuracy of frontal and sagittal plane correction in open-wedge high tibial osteotomy. *Arthroscopy* 2004;20(04):366–372. Doi: 10.1016/j.arthro.2004.01.024

- 24 Müller M, Strecker W. Arthroscopy prior to osteotomy around the knee? *Arch Orthop Trauma Surg* 2008;128(11):1217-1221. Doi: 10.1007/s00402-007-0398-4
- 25 Feucht MJ, Minzlaff P, Saier T, et al. Degree of axis correction in valgus high tibial osteotomy: proposal of an individualised approach. *Int Orthop* 2014;38(11):2273-2280. Doi: 10.1007/s00264-014-2442-7
- 26 Hohloch L, Kim S, Mehl J, et al. Customized post-operative alignment improves clinical outcome following medial open-wedge osteotomy. *Knee Surg Sports Traumatol Arthrosc* 2018;26(09):2766-2773. Doi: 10.1007/s00167-017-4731-3
- 27 Bonnin M, Chambat P. [Current status of valgus angle, tibial head closing wedge osteotomy in media gonarthrosis]. *Orthopade* 2004;33(02):135-142. Doi: 10.1007/s00132-003-0586-z
- 28 Jenny JY, Tavan A, Jenny G, Kehr P. [Long-term survival rate of tibial osteotomies for valgus gonarthrosis]. *Rev Chir Orthop Appar Mot* 1998;84(04):350-357
- 29 Jenny J-Y, Boéri C, Ballonzoli L, Meyer N. Difficultés et reproductibilité de la mesure radiographique de l'axe épiphysaire proximal du tibia selon la technique de Lévine. *Rev Chir Orthop Appar Mot* 2005;91(07):658-663. Doi: 10.1016/S0035-1040(05)84470-8
- 30 van Raaij TM, Takacs I, Reijman M, Verhaar JAN. Varus inclination of the proximal tibia or the distal femur does not influence high tibial osteotomy outcome. *Knee Surg Sports Traumatol Arthrosc* 2009;17(04):390-395. Doi: 10.1007/s00167-008-0708-6
- 31 van Heerwaarden R, Brinkman JM, Pronk Y. Correction of Femoral Valgus Deformity. *J Knee Surg* 2017;30(08):746-755. Doi: 10.1055/s-0037-1602138
- 32 Shivji FS, Foster A, Risebury MJ, Wilson AJ, Yassen SK. Ten-year survival rate of 89% after distal femoral osteotomy surgery for lateral compartment osteoarthritis of the knee. *Knee Surg Sports Traumatol Arthrosc* 2021;29(02):594-599. Doi: 10.1007/s00167-020-05988-5
- 33 Babis GC, An K-N, Chao EYS, Rand JA, Sim FH. Double level osteotomy of the knee: a method to retain joint-line obliquity. Clinical results. *J Bone Joint Surg Am* 2002;84(08):1380-1388. Doi: 10.2106/00004623-200208000-00013
- 34 Saragaglia D, Mercier N, Colle PE. Computer-assisted osteotomies for genu varum deformity: which osteotomy for which varus? *Int Orthop* 2010;34(02):185-190. Doi: 10.1007/s00264-009-0757-6
- 35 Oh KJ, Ko YB, Bae JH, Yoon ST, Kim JG. Analysis of Knee Joint Line Obliquity after High Tibial Osteotomy. *J Knee Surg* 2016;29(08):649-657. Doi: 10.1055/s-0036-1571430
- 36 Song JH, Bin SI II, Kim JM, Lee BS. What Is An Acceptable Limit of Joint-Line Obliquity After Medial Open Wedge High Tibial Osteotomy? Analysis Based on Midterm Results. *Am J Sports Med* 2020;48(12):3028-3035. Doi: 10.1177/0363546520949552
- 37 Nakayama H, Schröter S, Yamamoto C, et al. Large correction in opening wedge high tibial osteotomy with resultant joint-line obliquity induces excessive shear stress on the articular cartilage. *Knee Surg Sports Traumatol Arthrosc* 2018;26(06):1873-1878. Doi: 10.1007/s00167-017-4680-x
- 38 Wang D, Willinger L, Athwal KK, Williams A, Amis AA. Knee Joint Line Obliquity Causes Tibiofemoral Subluxation That Alters Contact Areas and Meniscal Loading. *Am J Sports Med* 2021;49(09):2351-2360. Doi: 10.1177/03635465211020478
- 39 Park JY, Chang CB, Kang DW, Oh S, Kang SB, Lee MC. Development and validation of a prediction model for knee joint line orientation after high tibial osteotomy. *BMC Musculoskelet Disord* 2019;20(01):434. Doi: 10.1186/s12891-019-2820-9
- 40 Park J-G, Bin S-I, Kim J-M, Lee B-S. Using the Lower Limb Adduction Angle to Predict Postoperative Knee Joint-Line Obliquity After Open-Wedge High Tibial Osteotomy. *Orthop J Sports Med* 2021;9(05):23259671211003991. Doi: 10.1177/23259671211003991
- 41 Eberbach H, Mehl J, Feucht MJ, Bode G, Südkamp NP, Niemeyer P. Geometry of the Valgus Knee: Contradicting the Dogma of a Femoral-Based Deformity. *Am J Sports Med* 2017;45(04):909-914. Doi: 10.1177/0363546516676266
- 42 Feucht MJ, Winkler PW, Mehl J, et al. Isolated high tibial osteotomy is appropriate in less than two-thirds of varus knees if excessive overcorrection of the medial proximal tibial angle should be avoided. *Knee Surg Sports Traumatol Arthrosc* 2021;29(10):3299-3309. Doi: 10.1007/s00167-020-06166-3
- 43 Akamatsu Y, Kumagai K, Kobayashi H, Tsuji M, Saito T. Effect of Increased Coronal Inclination of the Tibial Plateau After Opening-Wedge High Tibial Osteotomy. *Arthroscopy* 2018;34(07):2158-2169.e2. Doi: 10.1016/j.arthro.2018.01.055
- 44 Schuster P, Geßlein M, Schlumberger M, et al. Ten-Year Results of Medial Open-Wedge High Tibial Osteotomy and Chondral Resurfacing in Severe Medial Osteoarthritis and Varus Malalignment. *Am J Sports Med* 2018;46(06):1362-1370. Doi: 10.1177/0363546518758016
- 45 Ogawa H, Matsumoto K, Akiyama H. Coronal tibiofemoral subluxation is correlated to correction angle in medial opening wedge high tibial osteotomy. *Knee Surg Sports Traumatol Arthrosc* 2018;26(11):3482-3490. Doi: 10.1007/s00167-018-4948-9
- 46 Saragaglia D, Blaysat M, Mercier N, Grimaldi M. Results of forty two computer-assisted double level osteotomies for severe genu varum deformity. *Int Orthop* 2012;36(05):999-1003. Doi: 10.1007/s00264-011-1363-y
- 47 Saragaglia D, Chedal-Bornu B, Rouchy RC, Rubens-Duval B, Mader R, Pailhé R. Role of computer-assisted surgery in osteotomies around the knee. *Knee Surg Sports Traumatol Arthrosc* 2016;24(11):3387-3395. Doi: 10.1007/s00167-016-4302-z
- 48 Roessler PP, Getgood A. The Role of Osteotomy in Chronic Valgus Instability and Hyperextension Valgus Thrust (Medial Closing Wedge Distal Femoral Varus Osteotomy and Lateral Opening Wedge High Tibial Osteotomy). *Clin Sports Med* 2019;38(03):435-449. Doi: 10.1016/j.csm.2019.02.012
- 49 Díaz Allende P. Principios Biomecánicos en Inestabilidad Crónica Posterolateral de Rodilla. *Rev Chil Ortop y Traumatol* 2017;58(02):041-047. Doi: 10.1055/s-0037-1606126
- 50 Nha KW, Oh SM, Ha YW, Patel MK, Seo JH, Lee BH. Radiological grading of osteoarthritis on Rosenberg view has a significant correlation with clinical outcomes after medial open-wedge high-tibial osteotomy. *Knee Surg Sports Traumatol Arthrosc* 2019;27(06):2021-2029. Doi: 10.1007/s00167-018-5121-1
- 51 Felson DT, McLaughlin S, Goggins J, et al. Bone marrow edema and its relation to progression of knee osteoarthritis. *Ann Intern Med* 2003;139(5 Pt 1, 5\_Part\_1):330-336. Doi: 10.7326/0003-4819-139-5\_Part\_1-200309020-00008
- 52 Miniaci A, Ballmer FT, Ballmer PM, Jakob RP. Proximal tibial osteotomy. A new fixation device. *Clin Orthop Relat Res* 1989; (246):250-259 <http://www.ncbi.nlm.nih.gov/pubmed/2766613>
- 53 Blackburn J, Ansari A, Porteous A, Murray J. Reliability of two techniques and training level of the observer in measuring the correction angle when planning a high tibial osteotomy. *Knee* 2018;25(01):130-134. Doi: 10.1016/j.knee.2017.11.007
- 54 Schröter S, Ihle C, Mueller J, Lobenhoffer P, Stöckle U, van Heerwaarden R. Digital planning of high tibial osteotomy. Interrater reliability by using two different software. *Knee Surg Sports Traumatol Arthrosc* 2013;21(01):189-196. Doi: 10.1007/s00167-012-2114-3
- 55 He A, Mao Y, Zhou Y, et al. Preoperative planning by osteotomy master software helps to improve the accuracy of target limb alignment in high tibial osteotomy. *J Orthop Surg Res* 2020;15(01):504. Doi: 10.1186/s13018-020-02033-6
- 56 Bartholomeeusen S, Van den Bempt M, van Beek N, Claes T, Claes S. Changes in knee joint line orientation after high tibial osteotomy are the result of adaptation of the lower limb to the

- new alignment. *Knee* 2020;27(03):777–786. Doi: 10.1016/j.knee.2020.04.018
- 57 Nakayama H, Iseki T, Kanto R, et al. Physiologic knee joint alignment and orientation can be restored by the minimally invasive double level osteotomy for osteoarthritic knees with severe varus deformity. *Knee Surg Sports Traumatol Arthrosc* 2020;28(03):742–750. Doi: 10.1007/s00167-018-5103-3
  - 58 Kubota M, Kim Y, Sato T, et al. The actual knee function was not influenced by joint line obliquity after open-wedge high tibial osteotomy. *SICOT J* 2020;6:4. Doi: 10.1051/sicotj/2020001
  - 59 Sohn S, Koh IJ, Kim MS, Kang BM, In Y. What Factors Predict Patient Dissatisfaction After Contemporary Medial Opening-Wedge High Tibial Osteotomy? *J Arthroplasty* 2020;35(02):318–324. Doi: 10.1016/j.arth.2019.09.026
  - 60 Sohn S, Koh IJ, Kim MS, In Y. Risk factors and preventive strategy for excessive coronal inclination of tibial plateau following medial opening-wedge high tibial osteotomy. *Arch Orthop Trauma Surg* 2022;142(04):561–569. Doi: 10.1007/s00402-020-03660-8
  - 61 van Lieshout WAM, van Ginneken BJT, Kerkhoffs GMMJ, van Heerwaarden RJ. Medial closing wedge high tibial osteotomy for valgus tibial deformities: good clinical results and survival with a mean 4.5 years of follow-up in 113 patients. *Knee Surg Sports Traumatol Arthrosc* 2020;28(09):2798–2807. Doi: 10.1007/s00167-019-05480-9
  - 62 Brinkman J-M, Lobenhoffer P, Agneskirchner JD, Staubli AE, Wymenga AB, van Heerwaarden RJ. Osteotomies around the knee: patient selection, stability of fixation and bone healing in high tibial osteotomies. *J Bone Joint Surg Br* 2008;90(12):1548–1557. Doi: 10.1302/0301-620X.90B12.21198
  - 63 Lee DH, Park SC, Park HJ, Han SB. Effect of soft tissue laxity of the knee joint on limb alignment correction in open-wedge high tibial osteotomy. *Knee Surg Sports Traumatol Arthrosc* 2016;24(12):3704–3712. Doi: 10.1007/s00167-015-3682-9
  - 64 Ogawa H, Matsumoto K, Ogawa T, Takeuchi K, Akiyama H. Preoperative varus laxity correlates with overcorrection in medial opening wedge high tibial osteotomy. *Arch Orthop Trauma Surg* 2016;136(10):1337–1342. Doi: 10.1007/s00402-016-2521-x
  - 65 Lee DK, Wang JH, Won Y, et al. Preoperative latent medial laxity and correction angle are crucial factors for overcorrection in medial open-wedge high tibial osteotomy. *Knee Surg Sports Traumatol Arthrosc* 2020;28(05):1411–1418. Doi: 10.1007/s00167-019-05502-6
  - 66 Kumagai K, Yamada S, Akamatsu T, et al. Intraoperatively accurate limb alignment after opening wedge high tibial osteotomy can be lost by large knee joint line convergence angle during surgery. *Arch Orthop Trauma Surg* 2021;141(01):23–28. Doi: 10.1007/s00402-020-03419-1
  - 67 So SY, Lee SS, Jung EY, Kim JH, Wang JH. Difference in joint line convergence angle between the supine and standing positions is the most important predictive factor of coronal correction error after medial opening wedge high tibial osteotomy. *Knee Surg Sports Traumatol Arthrosc* 2020;28(05):1516–1525. Doi: 10.1007/s00167-019-05555-7
  - 68 Hernigou P, Ma W. Open wedge tibial osteotomy with acrylic bone cement as bone substitute. *Knee* 2001;8(02):103–110. Doi: 10.1016/S0968-0160(00)00061-2
  - 69 Hernigou P. Open wedge tibial osteotomy: combined coronal and sagittal correction. *Knee* 2002;9(01):15–20. Doi: 10.1016/S0968-0160(01)00111-9
  - 70 Brinkman J-M, Freiling D, Lobenhoffer P, Staubli AE, van Heerwaarden RJ. Supracondylar femur osteotomies around the knee: patient selection, planning, operative techniques, stability of fixation, and bone healing. *Orthopade* 2014;43(Suppl 1):S1–S10. Doi: 10.1007/s00132-014-3007-6
  - 71 van Heerwaarden R, Najfeld M, Brinkman M, Seil R, Madry H, Pape D. Wedge volume and osteotomy surface depend on surgical technique for distal femoral osteotomy. *Knee Surg Sports Traumatol Arthrosc* 2013;21(01):206–212. Doi: 10.1007/s00167-012-2127-y
  - 72 van der Woude JAD, van Heerwaarden RJ, Bleys RLAW. Periosteal vascularization of the distal femur in relation to distal femoral osteotomies: a cadaveric study. *J Exp Orthop* 2016;3(01):6. Doi: 10.1186/s40634-016-0042-8
  - 73 Stähelin T, Hardegger F, Ward J-C. Supracondylar osteotomy of the femur with use of compression. Osteosynthesis with a malleable implant. *J Bone Joint Surg Am* 2000;82(05):712–722. Doi: 10.2106/00004623-200005000-00012
  - 74 Kim TW, Lee MC, Cho JH, Kim JS, Lee YS. The Ideal Location of the Lateral Hinge in Medial Closing Wedge Osteotomy of the Distal Femur: Analysis of Soft Tissue Coverage and Bone Density. *Am J Sports Med* 2019;47(12):2945–2951. Doi: 10.1177/0363546519869325
  - 75 Nha KW, Chang YS, Shon OJ, et al. Where is the Target Point to Prevent Cortical Hinge Fracture in Medial Closing-Wedge Distal Femoral Varus Osteotomy? *J Knee Surg* 2019;32(03):274–279. Doi: 10.1055/s-0038-1641144
  - 76 Brinkman J-M, Hurschler C, Agneskirchner JD, Freiling D, van Heerwaarden RJ. Axial and torsional stability of supracondylar femur osteotomies: biomechanical comparison of the stability of five different plate and osteotomy configurations. *Knee Surg Sports Traumatol Arthrosc* 2011;19(04):579–587. Doi: 10.1007/s00167-010-1281-3
  - 77 Brinkman J-M, Hurschler C, Staubli AE, van Heerwaarden RJ. Axial and torsional stability of an improved single-plane and a new bi-plane osteotomy technique for supracondylar femur osteotomies. *Knee Surg Sports Traumatol Arthrosc* 2011;19(07):1090–1098. Doi: 10.1007/s00167-010-1349-0
  - 78 Lobenhoffer P, Agneskirchner JD. Improvements in surgical technique of valgus high tibial osteotomy. *Knee Surg Sports Traumatol Arthrosc* 2003;11(03):132–138. Doi: 10.1007/s00167-002-0334-7
  - 79 Pape D, Dueck K, Haag M, Lorbach O, Seil R, Madry H. Wedge volume and osteotomy surface depend on surgical technique for high tibial osteotomy. *Knee Surg Sports Traumatol Arthrosc* 2013;21(01):127–133. Doi: 10.1007/s00167-012-1913-x
  - 80 Agneskirchner JD, Hurschler C, Wrann CD, Lobenhoffer P. The effects of valgus medial opening wedge high tibial osteotomy on articular cartilage pressure of the knee: a biomechanical study. *Arthroscopy* 2007;23(08):852–861. Doi: 10.1016/j.arthro.2007.05.018
  - 81 Madry H, Goebel L, Hoffmann A, et al. Surgical anatomy of medial open-wedge high tibial osteotomy: crucial steps and pitfalls. *Knee Surg Sports Traumatol Arthrosc* 2017;25(12):3661–3669. Doi: 10.1007/s00167-016-4181-3
  - 82 Han SB, Lee DH, Shetty GM, Chae DJ, Song JG, Nha KWA. A “safe zone” in medial open-wedge high tibia osteotomy to prevent lateral cortex fracture. *Knee Surg Sports Traumatol Arthrosc* 2013;21(01):90–95. Doi: 10.1007/s00167-011-1706-7
  - 83 Noyes FR, Goebel SX, West J. Opening wedge tibial osteotomy: the 3-triangle method to correct axial alignment and tibial slope. *Am J Sports Med* 2005;33(03):378–387. Doi: 10.1177/0363546504269034
  - 84 Gulagaci F, Jacquet C, Ehlinger M, et al. A protective hinge wire, intersecting the osteotomy plane, can reduce the occurrence of perioperative hinge fractures in medial opening wedge osteotomy. *Knee Surg Sports Traumatol Arthrosc* 2020;28(10):3173–3182. Doi: 10.1007/s00167-019-05806-7
  - 85 Dessyn E, Sharma A, Donnez M, et al. Adding a protective K-wire during opening high tibial osteotomy increases lateral hinge resistance to fracture. *Knee Surg Sports Traumatol Arthrosc* 2020;28(03):751–758. Doi: 10.1007/s00167-019-05404-7
  - 86 Akaoka Y, Iseki T, Kanto R, et al. Changes in patellar height and patellofemoral alignment following double level osteotomy performed for osteoarthritic knees with severe varus



- deformity. *Asia Pac J Sports Med Arthrosc Rehabil Technol* 2020; 22:20–26. Doi: 10.1016/j.asmart.2020.05.003
- 87 Gaasbeek RDA, Sonneveld H, van Heerwaarden RJ, Jacobs WCH, Wymenga AB. Distal tuberosity osteotomy in open wedge high tibial osteotomy can prevent patella infera: a new technique. *Knee* 2004;11(06):457–461. Doi: 10.1016/j.knee.2004.02.002
  - 88 Monllau JC, Erquicia JI, Ibañez F, et al. Open-Wedge Valgus High Tibial Osteotomy Technique With Inverted L-Shaped Configuration. *Arthrosc Tech* 2017;6(06):e2161–e2167. Doi: 10.1016/j.eats.2017.08.009
  - 89 Krause M, Drenck TC, Korthaus A, Preiss A, Frosch KH, Akoto R. Patella height is not altered by descending medial open-wedge high tibial osteotomy (HTO) compared to ascending HTO. *Knee Surg Sports Traumatol Arthrosc* 2018;26(06):1859–1866. Doi: 10.1007/s00167-017-4548-0
  - 90 Erquicia J, Gelber PE, Perelli S, et al. Biplane opening wedge high tibial osteotomy with a distal tuberosity osteotomy, radiological and clinical analysis with minimum follow-up of 2 years. *J Exp Orthop* 2019;6(01):10. Doi: 10.1186/s40634-019-0176-6
  - 91 Jacquet C, Marret A, Myon R, et al. Adding a protective screw improves hinge's axial and torsional stability in High Tibial Osteotomy. *Clin Biomech (Bristol, Avon)* 2020;74:96–102. Doi: 10.1016/j.clinbiomech.2020.02.015
  - 92 Slevin O, Ayeni OR, Hinterwimmer S, Tischer T, Feucht MJ, Hirschmann MT. The role of bone void fillers in medial opening wedge high tibial osteotomy: a systematic review. *Knee Surg Sports Traumatol Arthrosc* 2016;24(11):3584–3598. Doi: 10.1007/s00167-016-4297-5
  - 93 Fucetese SF, Tscholl PM, Sutter R, Brucker PU, Meyer DC, Koch PP. Bone autografting in medial open wedge high tibial osteotomy results in improved osseous gap healing on computed tomography, but no functional advantage: a prospective, randomised, controlled trial. *Knee Surg Sports Traumatol Arthrosc* 2019;27(09):2951–2957. Doi: 10.1007/s00167-018-5285-8
  - 94 Meidinger G, Imhoff AB, Paul J, Kirchoff C, Sauerschnig M, Hinterwimmer S. May smokers and overweight patients be treated with a medial open-wedge HTO? Risk factors for non-union. *Knee Surg Sports Traumatol Arthrosc* 2011;19(03):333–339. Doi: 10.1007/s00167-010-1335-6
  - 95 Sidhu R, Moatshe G, Firth A, Litchfield R, Getgood A. Low rates of serious complications but high rates of hardware removal after high tibial osteotomy with Tomofix locking plate. *Knee Surg Sports Traumatol Arthrosc* 2021;29(10):3361–3367. Doi: 10.1007/s00167-020-06199-8
  - 96 Nakayama H, Kanto R, Onishi S, et al. Hinge fracture in lateral closed-wedge distal femoral osteotomy in knees undergoing double-level osteotomy: assessment of postoperative change in rotational alignment using CT evaluation. *Knee Surg Sports Traumatol Arthrosc* 2021;29(10):3337–3345. Doi: 10.1007/s00167-020-06197-w
  - 97 Takeuchi R, Ishikawa H, Kumagai K, et al. Fractures around the lateral cortical hinge after a medial opening-wedge high tibial osteotomy: a new classification of lateral hinge fracture. *Arthroscopy* 2012;28(01):85–94. Doi: 10.1016/j.arthro.2011.06.034
  - 98 Rupp M-C, Winkler PW, Lutz PM, et al. Dislocated hinge fractures are associated with malunion after lateral closing wedge distal femoral osteotomy. *Knee Surg Sports Traumatol Arthrosc* 2022; 30(03):982–992. Doi: 10.1007/s00167-021-06466-2
  - 99 Liska F, Haller B, Voss A, et al. Smoking and obesity influence the risk of nonunion in lateral opening wedge, closing wedge and torsional distal femoral osteotomies. *Knee Surg Sports Traumatol Arthrosc* 2018;26(09):2551–2557. Doi: 10.1007/s00167-017-4754-9
  - 100 Wylie JD, Jones DL, Hartley MK, et al. Distal Femoral Osteotomy for the Valgus Knee: Medial Closing Wedge Versus Lateral Opening Wedge: A Systematic Review. *Arthroscopy* 2016;32(10):2141–2147. Doi: 10.1016/j.arthro.2016.04.010
  - 101 Martin R, Birmingham TB, Willits K, Litchfield R, Lebel M-E, Giffin JR. Adverse event rates and classifications in medial opening wedge high tibial osteotomy. *Am J Sports Med* 2014;42(05):1118–1126. Doi: 10.1177/0363546514525929
  - 102 Schenke M, Dickschas J, Simon M, Strecker W. Corrective osteotomies of the lower limb show a low intra- and perioperative complication rate—an analysis of 1003 patients. *Knee Surg Sports Traumatol Arthrosc* 2018;26(06):1867–1872. Doi: 10.1007/s00167-017-4566-y
  - 103 Bisicchia S, Rosso F, Pizzimenti MA, Rungprai C, Goetz JE, Amendola A. Injury risk to extraosseous knee vasculature during osteotomies: a cadaveric study with CT and dissection analysis. *Clin Orthop Relat Res* 2015;473(03):1030–1039. Doi: 10.1007/s11999-014-4007-x
  - 104 Kim J, Allaire R, Harner CD. Vascular safety during high tibial osteotomy: a cadaveric angiographic study. *Am J Sports Med* 2010;38(04):810–815. Doi: 10.1177/0363546510363664
  - 105 Kang T, Lee DW, Park JY, Han HS, Lee MC, Ro DH. Sawing toward the fibular head during open-wedge high tibial osteotomy carries the risk of popliteal artery injury. *Knee Surg Sports Traumatol Arthrosc* 2020;28(05):1365–1371. Doi: 10.1007/s00167-019-05439-w
  - 106 Klecker RJ, Winalski CS, Aliabadi P, Minas T. The aberrant anterior tibial artery: magnetic resonance appearance, prevalence, and surgical implications. *Am J Sports Med* 2008;36(04):720–727. Doi: 10.1177/0363546507311595
  - 107 Kley K, Bin Abd Razak HR, Khakha RS, Wilson AJ, van Heerwaarden R, Ollivier M. Soft-Tissue Management and Neurovascular Protection During Opening-Wedge High Tibial Osteotomy. *Arthrosc Tech* 2021; 10(02):e419–e422. Doi: 10.1016/j.eats.2020.10.020
  - 108 Brinkman J-M, Luites JW, Wymenga AB, van Heerwaarden RJ. Early full weight bearing is safe in open-wedge high tibial osteotomy. *Acta Orthop* 2010;81(02):193–198. Doi: 10.3109/17453671003619003
  - 109 Hai H, Takahashi I, Shima N, Udono K, Yamaguchi N, Ito A. Preliminary Evaluation of the Efficacy of Postoperative Early Weight-bearing Rehabilitation Protocol for Patients after Double-level Osteotomy. *Prog Rehabil Med* 2020;5:20200017. Doi: 10.2490/prm.20200017
  - 110 Hoorntje A, Witjes S, Kuijer PPFM, et al. High Rates of Return to Sports Activities and Work After Osteotomies Around the Knee: A Systematic Review and Meta-Analysis. *Sports Med* 2017;47(11):2219–2244. Doi: 10.1007/s40279-017-0726-y
  - 111 Nakayama H, Kanto R, Onishi S, et al. Cartilage repair examined by second-look arthroscopy following double-level osteotomy performed for osteoarthritic knees with severe varus deformity. *Knee* 2021;29:411–417. Doi: 10.1016/j.knee.2021.02.024
  - 112 Hoorntje A, Kuijer PPFM, van Ginneken BT, et al. Prognostic Factors for Return to Sport After High Tibial Osteotomy: A Directed Acyclic Graph Approach. *Am J Sports Med* 2019;47(08):1854–1862. Doi: 10.1177/0363546519849476
  - 113 Hoorntje A, Kuijer PPFM, van Ginneken BT, et al. Predictors of Return to Work After High Tibial Osteotomy: The Importance of Being a Breadwinner. *Orthop J Sports Med* 2019;7(12):2325967119890056. Doi: 10.1177/2325967119890056
  - 114 Hoorntje A, van Ginneken BT, Kuijer PPFM, et al. Eight respectively nine out of ten patients return to sport and work after distal femoral osteotomy. *Knee Surg Sports Traumatol Arthrosc* 2019;27(07):2345–2353. Doi: 10.1007/s00167-018-5206-x
  - 115 Rupp MC, Muench LN, Ehmann YJ, et al. Improved Clinical Outcome and High Rate of Return to Low-Impact Sport and Work After Knee Double Level Osteotomy for Bifocal Varus Malalignment. *Arthroscopy* 2022;38(06):1944–1953. Doi: 10.1016/j.arthro.2021.12.004
  - 116 Grünwald L, Angele P, Schröter S, et al. Patients' expectations of osteotomies around the knee are high regarding activities of daily living. *Knee Surg Sports Traumatol Arthrosc* 2019;27(09):3022–3031. Doi: 10.1007/s00167-018-5326-3