



Utilidad de la ecografía en la cirugía de la mano: Parte II

Usefulness of Ultrasound in Hand Surgery: Part II

Homid Fahandezh-Saddi Díaz^{1,2} Manuel Villanueva Martínez^{2,3} Fernando Dávila Fernández⁴
 Ángel Bueno Horcajadas⁵ Antonio Ríos Luna⁶ Álvaro Iborra^{2,7} María Elena Cantero Yubero⁸

¹Clínica AVANFI y Unidad de Cirugía de Mano, Hospital Universitario Fundación, Alcorcón

²Unidad Cirugía Ecoguiada, Hospital Beata María Ana

³Cirugía Ortopédica y Traumatología, Clínica AVANFI

⁴Cirugía Ortopédica y Traumatología, Clínica Pakea de Mutua, San Sebastián, Guipúzcoa

⁵Especialista en Radiología Musculoesquelética en Hospital Universitario, Fundación Alcorcón

⁶Cirugía Ortopédica y Traumatología, Clínica Doctor Antonio Ríos Luna, Almería

⁷Especialista en Podología y Cirugía Ecoguiada, Clínica AVANFI

⁸Especialista en Medicina Familiar y Comunitaria

Dirección para correspondencia Homid Fahandezh-Saddi Díaz, PhD, Clínica AVANFI y Unidad de Cirugía de Mano, Hospital Universitario Fundación, Alcorcón (e-mail: madridtrauma@hotmail.com).

Rev Iberam Cir Mano 2022;50(2):e116–e132.

Resumen

En los últimos años, con los avances técnicos en la ecografía, aumentó la calidad de las imágenes, lo que ha permitido a los cirujanos mejorar su capacidad de evaluar la mano y la muñeca. Las infiltraciones ecoguiadas en cirugía de mano son más precisas y seguras en comparación con las infiltraciones sin el uso de ecografía. El desarrollo de la técnica de ecografía y de transductores de alta resolución nos ayuda a realizar procedimientos ecoguiados, como el tratamiento del dedo en gatillo, la liberación del síndrome del túnel carpiano, y la aponeurotomía en la enfermedad de Dupuytren. El objetivo de este trabajo es describir las técnicas ecográficas en el tratamiento de las patologías de la mano y el estado del arte de las cirugías ecoguiadas de la mano y sus resultados.

Palabras Clave

- ▶ cirugía guiada por ultrasonido
- ▶ cirugía mínimamente invasiva de la mano

Abstract

In the last years, with the technical advances in ultrasound, image quality has improved, which has enabled surgeons to enhance their ability to perform hand and wrist evaluations. Ultrasound-guided infiltrations in hand surgery are more precise and safer compared to those not guided by ultrasound. The development of the ultrasound technique and of high-resolution transducers helps us to perform ultrasound-guided procedures, such as the treatment of trigger finger, carpal tunnel syndrome release and aponeurotomy in Dupuytren disease. The aim of the present paper is to describe the ultrasound techniques used in the treatment of hand disorders and the state of the art in ultrasound-guided hand surgeries and their outcomes.

Keywords

- ▶ ultrasound-guided surgery
- ▶ minimally-invasive hand surgery

recibido

10 de abril de 2022

aceptado

10 de junio de 2022

DOI <https://doi.org/10.1055/s-0042-175585>.

ISSN 1698-8396.

© 2022. SECMA Foundation. All rights reserved.

This is an open access article published by Thieme under the terms of the Creative Commons Attribution-NonDerivative-NonCommercial-License, permitting copying and reproduction so long as the original work is given appropriate credit. Contents may not be used for commercial purposes, or adapted, remixed, transformed or built upon. (<https://creativecommons.org/licenses/by-nc-nd/4.0/>)

Thieme Revinter Publicações Ltda., Rua do Matoso 170, Rio de Janeiro, RJ, CEP 20270-135, Brazil

Pautas generales para la infiltración de ultrasonido

Las inyecciones guiadas por ultrasonido se realizan en la práctica de cirugía de la mano. Todos los tendones, articulaciones y muchas estructuras pueden ser identificados por ultrasonido. Podemos utilizar la ecografía en una multitud de patologías, como el dedo en gatillo, la enfermedad de De Quervain (eDQ), y la síndrome del túnel carpiano (STC), por ejemplo.

Las ventajas de una infiltración guiada por ultrasonido son:¹

- Colocación precisa de la aguja y administración del fármaco en la articulación o estructura.
- Menos incómodo para el paciente.

Los consejos para inyecciones articulares y tendinosas guiadas por ecografía eficaces son:¹

- Se requiere una técnica completamente aséptica. Se puede usar Betadine gel (MEDA Manufacturing, Mérignac, Nueva Aquitania, Francia) en lugar de gel de ultrasonido normal.
- La planificación y el posicionamiento cuidadosos antes de la inserción de la aguja harán que el procedimiento sea más fácil y seguro.
- La ruta de la aguja debe elegirse cuidadosamente para evitar lesiones en los vasos, nervios y tendones.
- Alinee su transductor a lo largo de la ruta elegida. Incline su aguja a lo largo de la misma ruta que el transductor.
- Anestésiar la piel es opcional.
- La profundidad de la articulación influirá en el ángulo de inserción de la aguja y la hará avanzar lentamente bajo la guía del ultrasonido. Tómese su tiempo para encontrar la ubicación de la punta de la aguja.
- Cuando la aguja perfora la cápsula articular, el paciente puede experimentar una leve molestia (se puede inyectar una pequeña cantidad de anestésico para evitar el dolor).
- Puede utilizar un abordaje en plano o fuera de plano.

a) Para un abordaje en plano: la punta de la aguja se colocará a lo largo de la línea del transductor, lo que permitirá ver toda la trayectoria de la aguja. Esta es la técnica más fácil de aprender.

b) El abordaje fuera de plano, en que la aguja se inserta en el costado en lugar de en el extremo del transductor, es un poco más difícil de aprender y realizar, pero es útil en ciertas situaciones.

El cirujano debe revisar en ambos planos, transversal y longitudinal, también llamados eje corto y eje largo, al realizar una infiltración ultrasónica, para estar seguro de que la punta de la aguja está en el lugar correcto.

- Una vez que la punta de la aguja esté en una buena posición, el fluido inyectado debería fluir fácilmente. A veces, la aguja está dentro de un tendón o contra el hueso. Simplemente retire la aguja ligeramente de 1 mm a 2 mm, vuelva a verificar la posición y continúe con la inyección.

- Para la mano, se prefiere un transductor de frecuencia más alta (12–18 MHz) o un transductor de palo de hockey de tamaño pequeño. Recomendamos una aguja hipodérmica de calibre 25 para las articulaciones más pequeñas (muñeca, mano) y una aguja hipodérmica de calibre 28 para las articulaciones de los dedos.

La técnica es la misma en procedimientos como los realizados para el dedo en gatillo, la eDQ, o el STC. Solo cambiará la anatomía, pero el procedimiento, como se describió anteriormente, será similar.

Dedo en gatillo

El dedo en gatillo es una condición patológica de las poleas digitales y los tendones flexores. Las tasas de aparición a lo largo de la vida son de 2,6% en individuos sanos y de 10% en diabéticos.² Afecta a los dedos anular, medio y pulgar, y más a mujeres que a hombres (en la quinta y sexta décadas de vida).²

El diagnóstico del dedo en gatillo se basa en la historia clínica y los hallazgos clínicos: un bloqueo transitorio del dedo cuando se flexiona con un chasquido doloroso posterior cuando se extiende. El dedo en gatillo generalmente se debe al engrosamiento de la polea A1 al nivel de la articulación metacarpofalángica.³ El engrosamiento de la polea A1 estrecha el túnel osteofibroso digital a través del cual discurren los tendones flexores, lo que dificulta el deslizamiento del tendón.

Clínicamente, estas características indican diferentes estadios de la enfermedad según la clasificación de Green y Wolfe:^{3,4}

- Grado 1: incluye dolor local y antecedentes de atrapamiento;
- Grado 2: atrapamiento demostrable con extensión activa normal;
- Grado 3: bloqueo demostrable que requiere extensión pasiva; y
- Grado 4: deformidad en flexión fija.

La ecografía es una guía útil para establecer la gravedad de la enfermedad, identificar la causa subyacente, y decidir las opciones de tratamiento adecuadas, que incluyen terapias conservadoras, como férulas, medicamentos antiinflamatorios, inyecciones de esteroides por ecografía, y liberación de polea por cirugía ecoguiada.^{2,3,5,6}

Técnica de examen, ecografía de apariencia normal^{2,3}

Para el examen ecográfico, la superficie dorsal de ambas manos descansa sobre la mesa de exploración. Los dedos se mantienen en extensión completa.

El examen se realiza mejor con transductores de alta resolución que funcionan a 18 MHz y con una gran cantidad de gel de acoplamiento.

Las poleas anulares se pueden visualizar con ultrasonido en condiciones saludables:

- *En una vista transversal o en el eje corto*, la parte central de las poleas anulares aparece como una estructura ecoica fibrilar que se encuentra superficial a los tendones flexores. Sus bandas laterales no son perpendiculares al

haz de ecografía, y aparecen como bandas hipocóicas en ambos lados del tendón secundarias a la anisotropía.

- En una vista longitudinal o en el eje largo, las poleas anulares aparecen como un engrosamiento lineal de la vaina del tendón flexor y, a menudo, hipocóicas debido a la anisotropía.

Aspecto ecográfico del dedo en gatillo^{2,4}

En la ecografía del dedo en gatillo, hay un engrosamiento hipocóico global o nodular de la polea A1 afectada. Se evalúa mejor en exploraciones transversales en comparación con la polea normal del dedo adyacente no afectado.

El grosor medido por ecografía de la polea A1 ha mostrado una fuerte correlación con el evaluado intraoperatoriamente. Recientemente se ha descrito un valor de corte de 0,62 mm para diferenciar el grosor de la polea A1 de los dedos en gatillo del de los dedos sanos en adultos, independientemente de la edad, el sexo, la altura y el índice de masa corporal.^{2,5}

El engrosamiento de la polea A1 es mayor en pacientes con contractura de las articulaciones interfalángicas proximales del pulgar u otros dedos, en comparación con pacientes sin contractura.^{2,4,5}

En las imágenes Doppler, se ha observado hiperemia de la polea A1 afectada en el 91% de los casos.⁴

Las causas secundarias del dedo en gatillo, como una exostosis, se pueden identificar con ecografía.⁴

Los tendones flexores subyacentes a menudo se hinchan y, en una exploración transversal, su área de sección transversal es más redonda y gruesa. El tendón flexor superficial es el primero afectado, pues roza la cara inferior de la polea A1 durante la flexión de los dedos. El grosor del tendón flexor debajo de la polea A1 depende de la gravedad de la activación. En las etapas agudas, se desarrolla derrame de la vaina sinovial, y es más evidente proximal a la polea engrosada (–Figs. 1A, B, C, y D).

Técnica de liberación percutánea por ultrasonido del dedo en gatillo^{2,5,6}

Realizamos estos procedimientos utilizando un transductor de alta frecuencia (18 MHz).

El paciente se colocó en decúbito supino con la mano apoyada sobre una mesa. Se prepara un área de trabajo estéril y se utiliza una cubierta de sonda estéril y gel de ultrasonido o Betadine gel. Usamos un gel adicional colocado en el dedo entre el transductor y la piel, para que sea más fácil ubicar la aguja.

Primero, se inserta un anestésico local con una aguja de calibre 25 y de 25 mm de largo. El punto de entrada de la aguja está en el tercio proximal de la falange proximal, y la aguja se dirige hacia la parte distal de la polea A1.

Se inyectan 2 mL de lidocaína al 1%/adrenalina 1:100.000 a lo largo del recorrido de la aguja y en la vaina sinovial de los tendones flexores.

A continuación, la base de una aguja de calibre 21 y de 50 mm de largo se curva manualmente en un ángulo de 140° para que su bisel mire lateralmente. Esta curvatura tiene dos efectos: coloca la aguja en una posición completamente horizontal y permite determinar la orientación del bisel incluso cuando está completamente insertado.

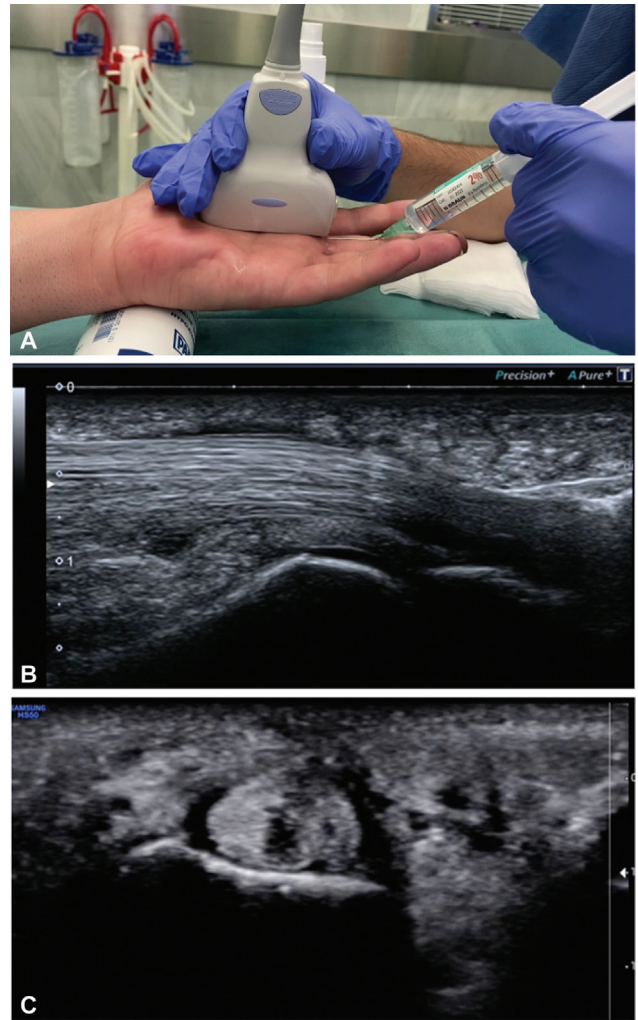


Fig. 1 (A, B, C) Infiltración del dedo en gatillo. Infiltración en plano del tercer dedo. Ultrasonido que muestra infiltración del dedo en gatillo en el plano y fuera del plano.

Una vez que la aguja de calibre 21 esté en la ubicación deseada, el cirujano la desliza de un lado a otro horizontalmente, paralelamente al eje largo de los tendones flexores a lo largo de la trayectoria de la polea A1, varias veces. Se nota la ligera resistencia típica de la estructura que se está cortando (polea A1).

Durante la liberación se realiza un seguimiento ecográfico continuo de la posición de la aguja en el eje largo,

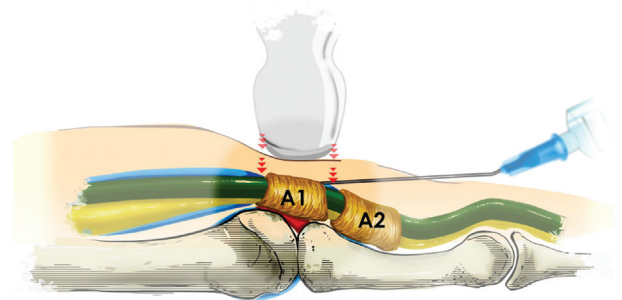


Fig. 2 Liberación percutánea ecoguiada del dedo en gatillo. Relación entre la aguja y la polea A1.

comprobando también la posición de la aguja en el eje corto del tendón. Una aguja situada en el centro asegura que estemos lejos del haz neurovascular interdigital y que la liberación sea más efectiva.

Una vez que se completan estos movimientos de ida y vuelta, se retira la aguja y se le pide al paciente que flexione y extienda activamente el dedo tratado. Si la activación ha desaparecido, el procedimiento se considera completo. Si persiste una activación moderada, se reinserta la aguja de calibre 21 y se repiten los movimientos de ida y vuelta varias veces.

La ejecución de la liberación guiada por ecografía en el pulgar es técnicamente más difícil que en los dedos largos. Una monitorización continua tanto en el eje corto como en el largo evitará cualquier daño del tendón o de las estructuras neurovasculares. ►Fig. 2

Después del procedimiento, puede ser recomendable un período de descanso de 8 a 10 horas y evitar esfuerzos con esa mano durante varios días, para evitar el dolor y el edema.

Se han demostrado los resultados de la liberación del dedo en gatillo de forma percutánea guiada por ecografía: Rajeswaran et al.,⁷ con un seguimiento de 6 meses en 35 pacientes, muestran que el dedo en gatillo se resolvió por completo en el 91% (32 de 35) de los casos, y no se observaron complicaciones. Jou y Chern.⁸ realizaron un estudio más amplio (104 dedos), en el que se usó un gancho especialmente diseñado (de 2,5 mm) durante la liberación guiada por ecografía; los pacientes fueron vistos nuevamente entre 9 y 15 meses después; el problema mecánico se había resuelto en el 100%, y el dolor había desaparecido en el 97% (101 de 104) de los casos. A veces hay una persistencia de dolor aislado, inespecífico y no incapacitante en el 3% de los dedos. Jou y Chern⁸ encontraron lo mismo en su estudio.

Enfermedad de De Quervain

La eDQ es un diagnóstico diferencial común respecto al dolor de muñeca radial. La ecografía puede ayudar a confirmar el diagnóstico clínico,^{9,10} la detección de variantes anatómicas, y la presencia de alteraciones que representen un factor pronóstico en la evolución del proceso.

En cuanto al tratamiento, la introducción de la guía ecográfica permite aumentar la precisión y la eficacia de las infiltraciones.

Choi et al.¹¹ compararon el resultado del estudio ecográfico con los hallazgos intraoperatorios, y establecieron una sensibilidad diagnóstica del 100%. ►Fig. 3 (A, B, C)

El diagnóstico de la eDQ se define por los siguientes criterios ecográficos:^{12,13}

1. Engrosamiento hipoecoico del retináculo extensor del primer túnel extensor;
2. Aumento de la señal Doppler;
3. Engrosamiento de los tendones distales al retináculo (aductor largo del pulgar y extensor corto del pulgar);
4. Derrame peritendinoso; y
5. Ausencia de hallazgos sugestivos de síndrome de intersección, STC, o artropatía radiocarpiana: ►Fig. 4 (A, B), ►Fig. 5 (A, B, C, D), y ►Fig. 6 (A, B).

De todos estos hallazgos, el grosor del retináculo es probablemente el más importante.¹²

Estudios recientes¹⁴⁻¹⁶ determinaron que la ecografía tiene una sensibilidad del 97,9% y una especificidad del 91,6% para identificar la presencia de subcompartimentos. Se han identificado falsos positivos en pacientes previamente infiltrados en los que la cristalización de derivados

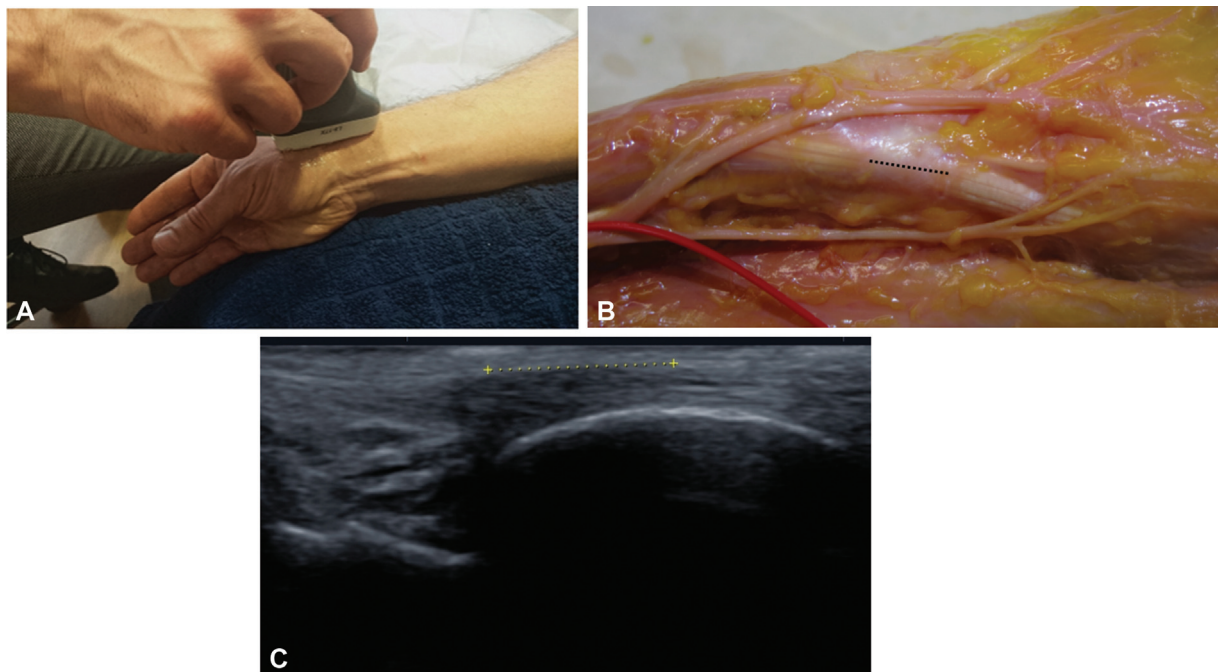


Fig. 3 (A, B, C) Primer compartimento extensor. Sonda de ultrasonido longitudinal, que muestra el retináculo extensor y los tendones. Correlación entre ecografía y disección anatómica.

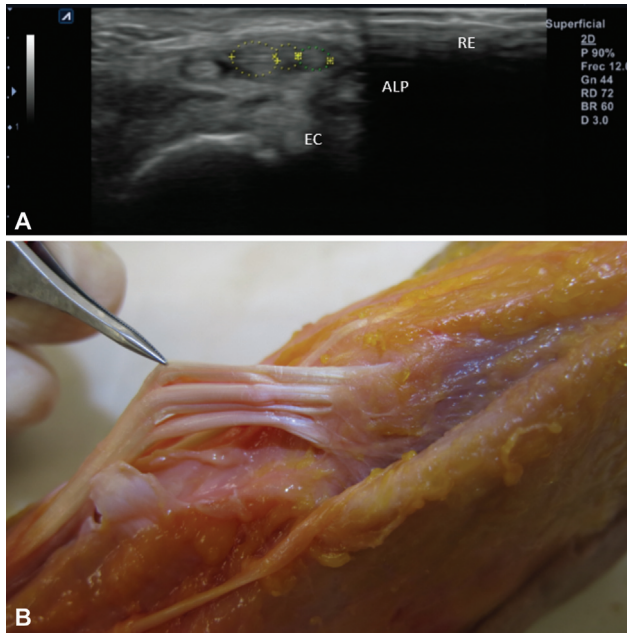


Fig. 4 (A, B) Primer compartimento extensor. Sonda de ultrasonido axial, que muestra el retináculo extensor y los tendones del *extensor pollicis brevis* (EPB), del *abductor pollicis longus* (APL), y también tendones accesorios. Correlación entre ecografía y disección anatómica.

corticoides puede generar imágenes hipocogénicas en la vaina tendinosa que simulan septación.¹⁴

Volpe et al.¹⁶ propusieron una diferenciación en dos tipos de eDQ basada en hallazgos ecográficos:

- Tipo I: engrosamiento de todo el retináculo que rodea el *abductor pollicis longus* (APL) y el *extensor pollicis brevis* (EPB) (► Fig. 7);

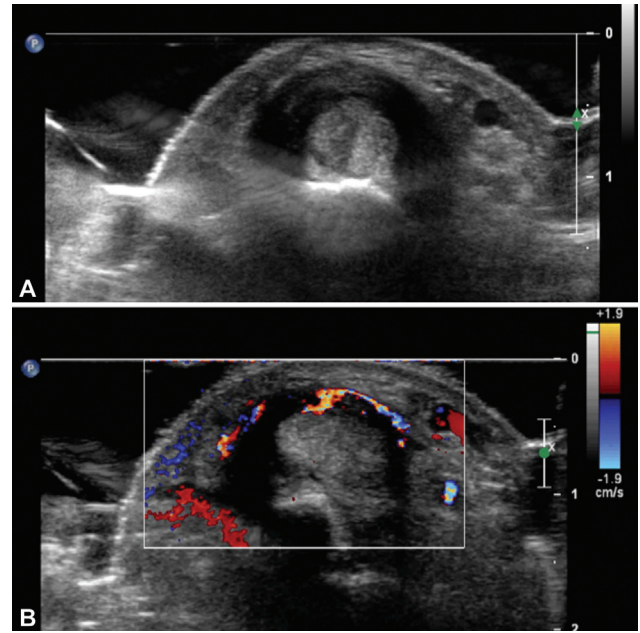


Fig. 6 (A, B) Enfermedad de De Quervain con engrosamiento hipococico del retináculo extensor del primer túnel extensor y señal Doppler aumentada.

- Tipo II: engrosamiento selectivo del retináculo a nivel de EPB (► Fig. 8).

La única diferencia observada entre grupos fue que en el grupo del tipo I los pacientes eran mayores, por lo que no consideramos la clasificación de utilidad, pues no podemos establecer factores pronósticos.

El *tratamiento de la eDQ* incluye terapias conservadoras, como férulas, medicamentos antiinflamatorios, inyecciones

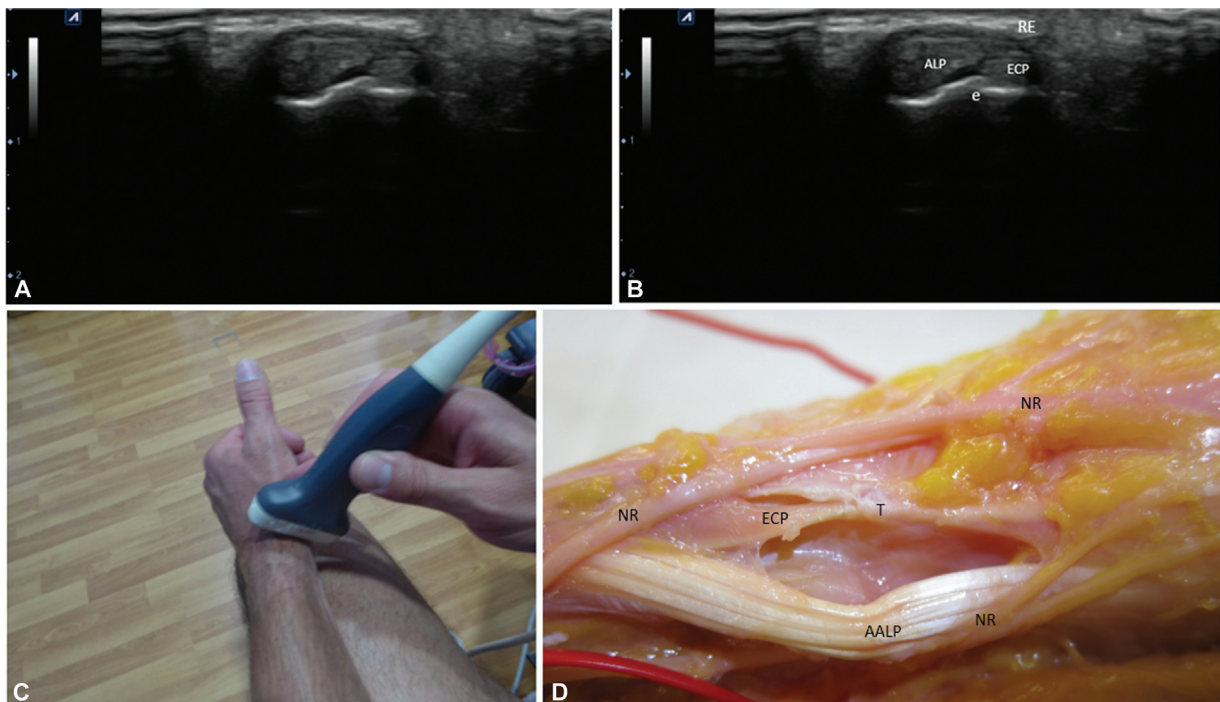


Fig. 5 (A, B, C, D) Primer compartimento extensor. Sonda de ultrasonido axial que muestra un primer compartimento extensor con un tabique intercompartimental y correlación con la disección anatómica.

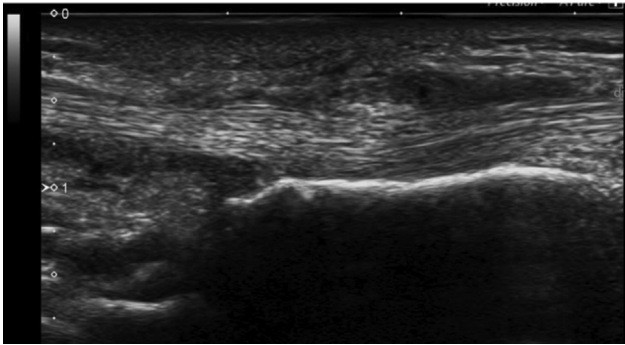


Fig. 7 Primer engrosamiento del retináculo extensor en la enfermedad de De Quervain.

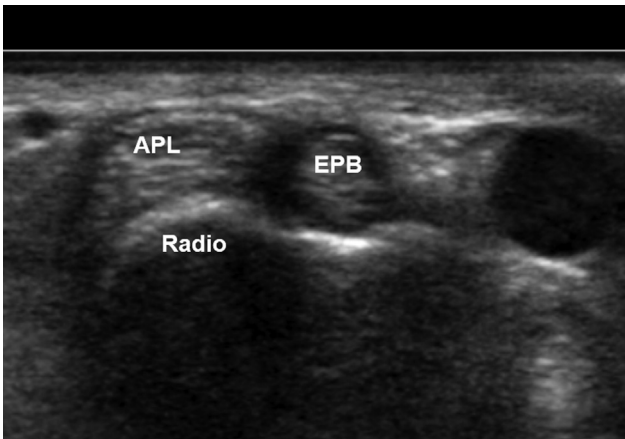


Fig. 8 Afección selectiva del tendón del EPB. Área hipoeoica que rodea el tendón del EPB.

de esteroides guiadas por ultrasonido, y cirugía cuando estos tratamientos conservadores fallan.

Existe evidencia de nivel I de que la infiltración de glucocorticoides asociada o no a la inmovilización con férula es superior a la inmovilización aislada, siendo la opción inicial recomendada para el tratamiento de la eDQ con tasas de resolución entre el 62% y el 100%.¹⁷⁻²⁰

Los estudios cadavéricos¹⁸ han demostrado una precisión de infiltración ecoguiada del 93,3%, incluso en presencia de tabiques. Por el contrario, la técnica basada en referencias anatómicas presenta una precisión global del 40%, y solo del 16,7% en muñecas con subcompartimentos.^{19,20}

McDermott et al.¹⁹ describieron la mejoría sintomática a las 6 semanas en el 97% de los casos, y la resolución (mejoría de al menos el 80%) en el 92% de los casos. Al final del seguimiento, las puntuaciones medias en el cuestionario de Discapacidades del Brazo, Hombro y Mano (Disabilities of the Arm, Shoulder and Hand, DASH, en inglés) y la Escala Visual Analógica (EVA) fueron de 18,39 y 2,2, respectivamente, con una recurrencia de los síntomas en solo el 14%. Estos resultados son ligeramente superiores a los de la serie de infiltraciones sin uso de ultrasonido.¹⁹

Un ensayo clínico realizado por Kume et al.²⁰ demostró la superioridad de la infiltración ecoguiada frente a las técnicas basadas en puntos de referencia anatómicos en casos con septos intracompartimentales: ► **Fig. 9 (A, B)**, ► **Fig. 10 (A, B, C, D)**.

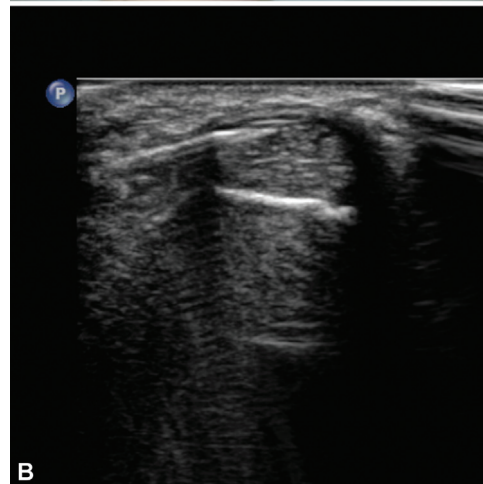
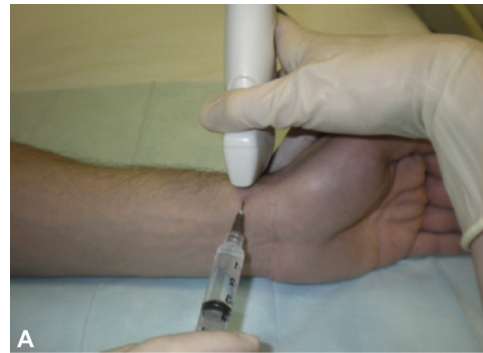

Fig. 9 (A, B) Infiltración transversal en plano del primer compartimento extensor en la enfermedad de De Quervain.

Síndrome del túnel carpiano

El STC es el síndrome de atrapamiento nervioso diagnosticado con mayor frecuencia (3,8 casos por cada 1.000 individuos en la población general).²¹⁻²³

Afecta de 1 a 2/1.000 hombres y de 4 a 5/1.000 mujeres, siendo más frecuente en pacientes entre 40 y 60 años.²¹ El STC ocurre en el 14% de los diabéticos que no tienen polineuropatía frente al 30% de los que tienen polineuropatía clínica.²³ La incidencia del STC durante el embarazo varía del 7% al 62% según un estudio,²³ y en la mayoría de los casos retrocede después del parto.

Cuando el tratamiento médico falla, o en casos severos, el tratamiento quirúrgico se convierte en una necesidad.

La intervención quirúrgica generalmente resuelve los síntomas, o al menos previene un mayor deterioro clínico y el desarrollo de un déficit motor.

El tratamiento quirúrgico del túnel carpiano es uno de los procedimientos más frecuentemente realizados. El número de intervenciones para liberar el nervio mediano en el túnel carpiano ha aumentado considerablemente desde principios de la década de 1990.

En la actualidad, existen dos técnicas quirúrgicas principales:²⁴⁻²⁷ cirugía abierta (denominada convencional o miniabierta) y tratamiento endoscópico. Si bien la tasa de complicaciones mayores es baja independientemente de la técnica quirúrgica utilizada, los tiempos de reincorporación

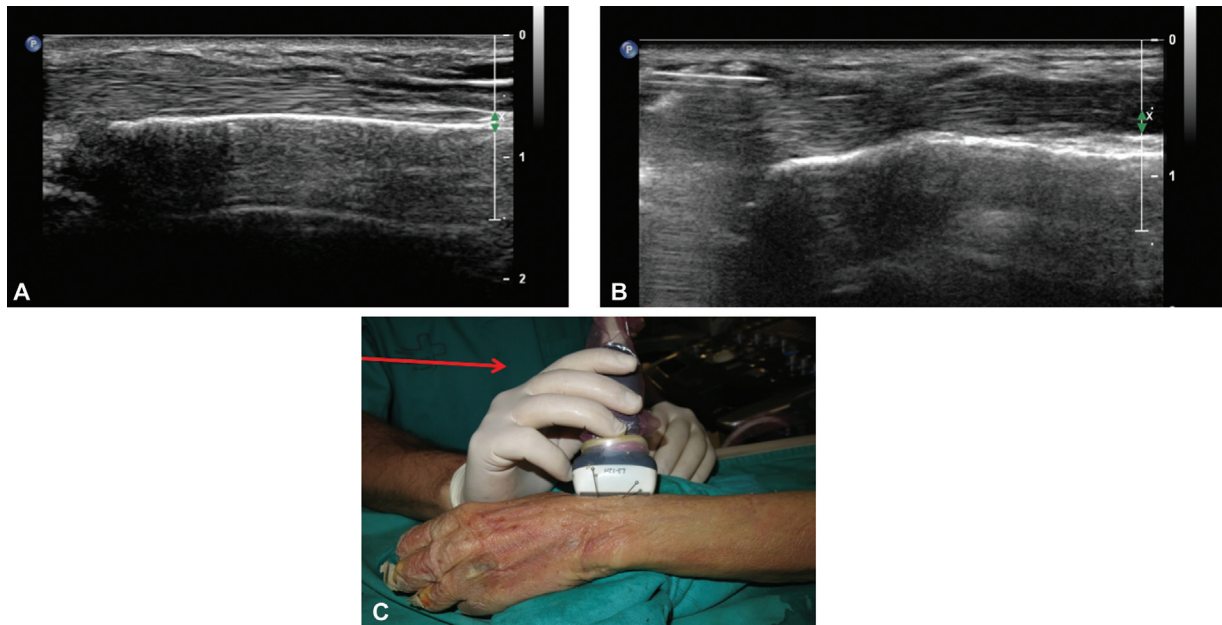


Fig. 10 (A, B, C, D) Infiltración longitudinal en plano del primer compartimento extensor en la enfermedad de De Quervain.

al trabajo son más breves tras el tratamiento endoscópico que con la cirugía abierta.²⁴

En los últimos años, la liberación del túnel carpiano guiada por ecografía ha asumido un papel cada vez más destacado en el tratamiento²⁵⁻²⁸ y en la investigación de etiologías secundarias.

Las primeras aplicaciones de la cirugía con ultrasonido para el STC fueron descritas por Nakamichi hace más de 30 años. Desde entonces, varios estudios han destacado el potencial de una técnica mínimamente invasiva guiada por ultrasonido para seccionar el retináculo flexor (RF).²⁸⁻³⁰

Diagnóstico del STC

El STC²² se diagnostica clínicamente.

Un electromiograma (EMG) es un procedimiento útil, aunque no es indispensable para el diagnóstico.²¹ Una comparación de la ecografía y el EMG indica que, dependiendo del estudio, son en gran medida idénticos en términos de sensibilidad y especificidad, aunque la ultrasonografía tiene la ventaja de ser un procedimiento que permite analizar las estructuras anatómicas y el propio nervio.²¹ La ecografía se tolera mejor, y cuesta menos que un EMG.²¹

Por otra parte, la ecografía no permite evaluar la naturaleza del impacto funcional sobre el nervio (sensorial o motor).

MacDonagh et al.²⁵ recientemente destacaron un nuevo papel para la ecografía en el diagnóstico y el tratamiento del canal carpiano. Investigaron múltiples parámetros ecográficos, de los cuales el abombamiento del retináculo flexor, el engrosamiento del retináculo, y la alteración de la ecogenicidad del nervio mediano se consideran los más relevantes.²⁵

El aumento del área de la sección transversal del nervio mediano a nivel del túnel carpiano proximal (plano escafoides-pisiforme) es el parámetro más convencional, y

varía de 6,5 mm² a 13 mm² según el estudio.²⁶ Sin embargo, existe una falta de consenso en cuanto a los valores límite que se le asignan. También se han descrito parámetros más específicos, como la diferencia o relación del área de sección transversal del nervio mediano en el túnel carpiano proximal y el tercio distal del antebrazo (en el músculo pronador). Klauser et al.²⁶ recientemente evaluaron la relevancia de estas dos medidas para predecir la gravedad del STC en una población en la que el diagnóstico había sido confirmado clínicamente y por EMG.

Sin embargo, la diversidad de los criterios ecográficos utilizados en estos estudios limita la comparación, y aún no se han utilizado los últimos criterios validados, que parecen ser los más sensibles y específicos.

Por último, a nivel terapéutico, la ultrasonografía intervencionista proporciona una guía para las inyecciones en el túnel carpiano que hace que el procedimiento sea más seguro y evita complicaciones por la inyección intraneural.²⁵ Sin embargo, no se ha demostrado el beneficio de la guía ultrasonográfica sobre la eficacia de las inyecciones.

La ecografía se ha convertido en un procedimiento de bajo, costo fácilmente accesible, que es una extensión inmediata del examen clínico. El túnel carpiano se estudia mediante sonda lineal, que permite su visualización haciendo un barrido de la sonda sobre el trayecto del nervio mediano.

En *vista axial*,^{25,26,29} el nervio se presenta como una estructura fasciculada de forma ovalada; los haces de nervios son hipocogénicos independientemente de la orientación del haz de ultrasonido. Esto ayuda a diferenciar el nervio de los tendones que lo rodean, con una estructura fibrilar que alterna de hipo a hiperecogénica según la orientación de la sonda: ► **Fig. 11 (A, B, C)**, ► **Fig. 12 (A, B)**, ► **Fig. 13 (A, B)**.

Dentro del túnel, un consejo para encontrar el nervio mediano es buscar el tendón del *flexor carpi radialis* (FCR)

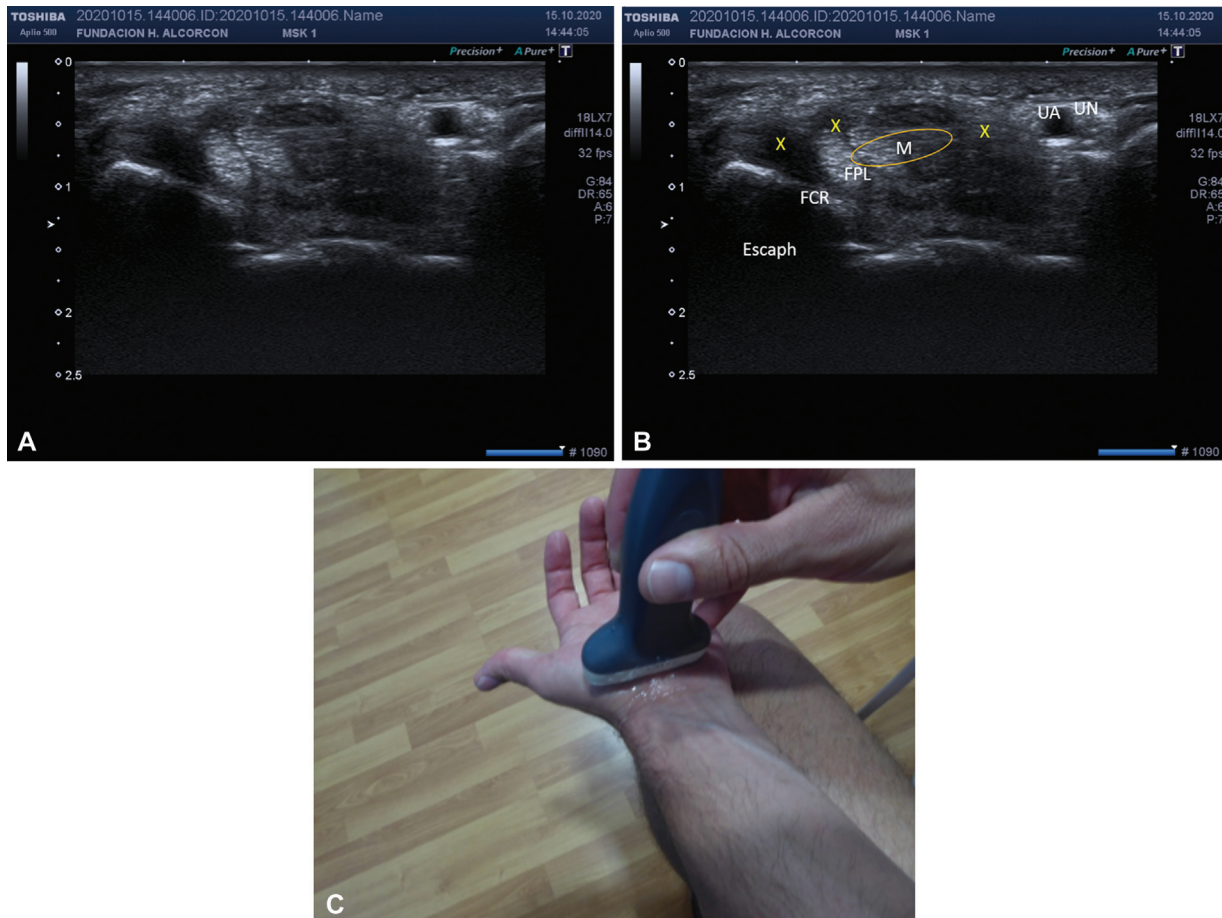


Fig. 11 (A, B, C) Vista transversal del túnel carpiano antes y después de establecer puntos de referencia anatómicos. Podemos ver las diferentes estructuras. Abreviaturas: FCR, *flexor carpi radialis*; FPL, *flexor pollicis longus*; M, mediana; P, pisiforme; Scaph, escafoides, UA, arteria cubital; UN, nervio cubital; XXX retináculo flexor.

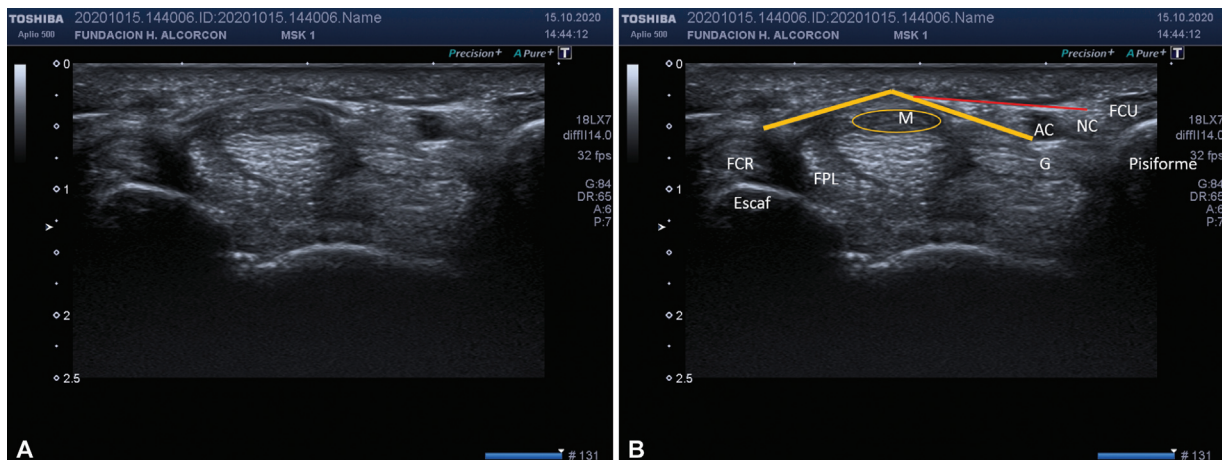


Fig. 12 (A, B) Vista más distal. Vista transversal del túnel carpiano antes y después de establecer puntos de referencia anatómicos. Podemos ver las diferentes estructuras. Abreviaturas: FCR, *flexor carpi radialis*; FPL, *flexor pollicis longus*; M, mediana; P, pisiforme; Scaph, escafoides; UA, arteria cubital; UN, nervio cubital.

sobre el escafoides y el tendón del *flexor pollicis longus* (FPL). El nervio mediano siempre es superficial y cubital al FPL y cubital al FCR.

En *vista longitudinal*,^{25,26,29} el nervio mediano se presenta como tiras hipocogénicas que discurren paralelas entre sí. Su diámetro es constante o disminuye leve y progresivamente a lo largo de su trayecto intracanal. El

nervio discurre entre el RF y los tendones flexores superficiales del segundo y tercer dedo.

Se han descrito varias capas anatómicas del RF. La capa más superficial se continúa con la fascia antebraquial y puede ser su refuerzo, mientras que la capa más profunda es similar a un ligamento (el ligamento carpiano transversal).

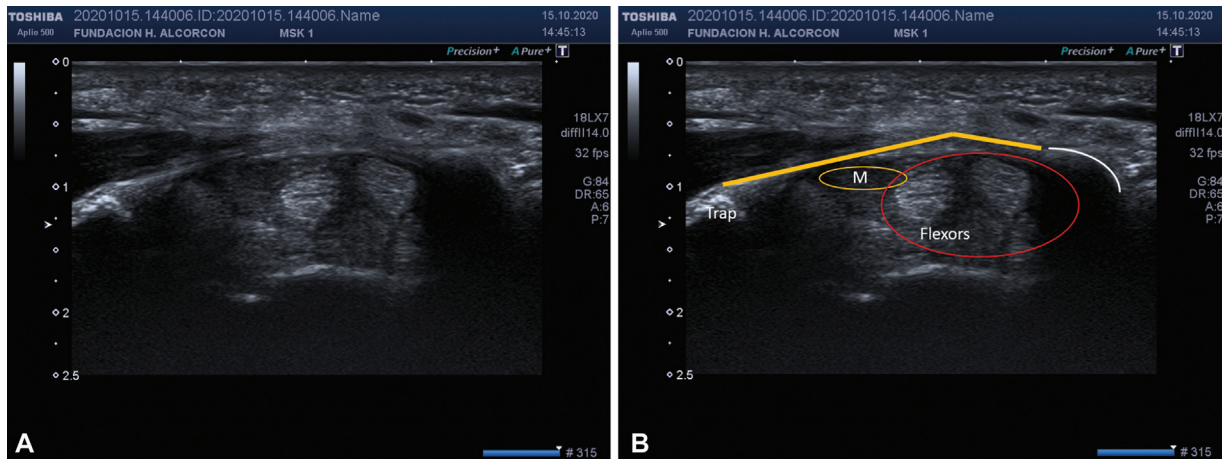


Fig. 13 (A, B) Vista distal en la inserción trapezoidal del retináculo flexor. Abreviaturas: M, mediana; Trap, trapecio.

Tratamiento quirúrgico

El *tratamiento quirúrgico*²⁹ se basa en la apertura total del RF para descomprimir el nervio. Sin embargo, la sección selectiva de la capa profunda puede permitir preservar las funciones mecánicas del RF y salvar las capas altamente inervadas.

Cirugía del Túnel Carpiano Guiada por Ultrasonido

Los avances tecnológicos han llevado al uso de la guía por ultrasonido para mejorar el tratamiento del STC. La determinación ultrasonográfica de la posición relativa del retináculo con las estructuras neurales y vasculares en relación con los puntos de referencia óseos se correlaciona bien con la anatomía real.²⁷⁻³⁹

En 1997, Nakamichi y Tachibana²⁷ propusieron hacer uso de la guía ecográfica durante la intervención quirúrgica convencional. Esta primera descripción era más una cirugía asistida por ultrasonido que una cirugía guiada por ultrasonido. Con el tiempo, varios estudios^{30-35,37,38} lograron demostrar que es posible realizar todo el procedimiento guiado por ecografía.

Chern et al.²⁹ han demostrado claramente la ubicación de una “zona segura” entre el nervio mediano y la arteria cubital para la sección.

La localización ecográfica de las estructuras objetivo facilita la resección segura y eficaz del RF. Estudios anatómicos y clínicos recientes^{29,36} sugieren que la liberación completa del nervio es posible mediante la sección de solo las fibras profundas del RF, sin cortar las fibras superficiales. La capa superficial está más ricamente inervada, y su preservación al no seccionarla debería permitir evitar el dolor postoperatorio local.

La principal justificación para el desarrollo de esta nueva técnica es su naturaleza mínimamente invasiva. Una cirugía abierta o abordaje limitado requiere una apertura de más de 4 cm a 5 cm, la cirugía miniabierta involucra una incisión de 2 cm, y el tratamiento endoscópico emplea una apertura de 1 cm a 2 cm.³¹ La cirugía ecoguiada permite una incisión hasta 10 veces más pequeña, que va de 0,1 cm a 0,5 cm, con visión continua del nervio y las estructuras circundantes.³⁰⁻³²

La comparación de los procedimientos quirúrgicos en cuanto al tamaño de la vía de abordaje indica que, cuanto

menor es la incisión, menor es el tiempo de vuelta al trabajo. No en vano, las consecuencias estéticas y funcionales de la cicatriz quirúrgica también son más limitadas con una incisión más pequeña.^{31-35,37}

En efecto, Jugovac et al.³⁶ observaron que, en comparación con un abordaje abierto convencional, una incisión miniabierta reducía el tiempo de regreso al trabajo a la mitad (es decir, 15 días frente a 30 días). Por lo tanto, la cirugía con ultrasonido parece combinar una disminución en el tamaño de la incisión con un excelente campo de visión quirúrgico mediante la guía continua basada en imágenes.

La cirugía ecoguiada ultra-mínimamente invasiva se puede realizar como un procedimiento ambulatorio y fuera del quirófano, como en una sala de radiología intervencionista o en un consultorio, como se informó anteriormente.³¹⁻⁴¹ Nosotros preferimos hacer esta técnica en el quirófano.

En 2016, presentamos nuestra técnica en el sitio web de la American Academy of Orthopaedic Surgeons (AAOS)³⁰ utilizando un enfoque sistemático útil para otras cirugías ecoguiadas.

El paciente se coloca acostado en posición supina, sin torniquete, bajo estrictas condiciones antisépticas.³⁰

Utilizamos una aguja de calibre 25 y luego una de calibre 21, una cureta en forma de V de 2 tamaños también, y un bisturí de gancho Acufex de 3,0 mm con hoja retrógrada (010600; Smith & Nephew PLC, Londres, Inglaterra). Solo realizamos una anestesia local del nervio mediano con lidocaína al 1%/adrenalina 1:100.000.³⁰

Primero se realiza una ecografía para localizar la zona segura entre la arteria cubital y el nervio mediano como describen Nakamichi et al.²⁸ La posibilidad de una variante de la rama tenar debe comprobarse sistemáticamente con la ecografía. Ciertas variantes con origen en el nervio cubital, o con un trayecto que perfora el retináculo, corren mayor riesgo de lesión iatrogénica. También se determina la posición del arco vascular:^{29,30} (–Fig. 14A, B, C).

Se administra un primer anestésico subcutáneo en el pliegue proximal de la muñeca, mientras que un segundo más profundo, con 10 mL de lidocaína al 1%/adrenalina 1:100.000, permite una hidrodisección del túnel carpiano:³⁰ (–Fig. 15A, B, C y –Fig. 16).

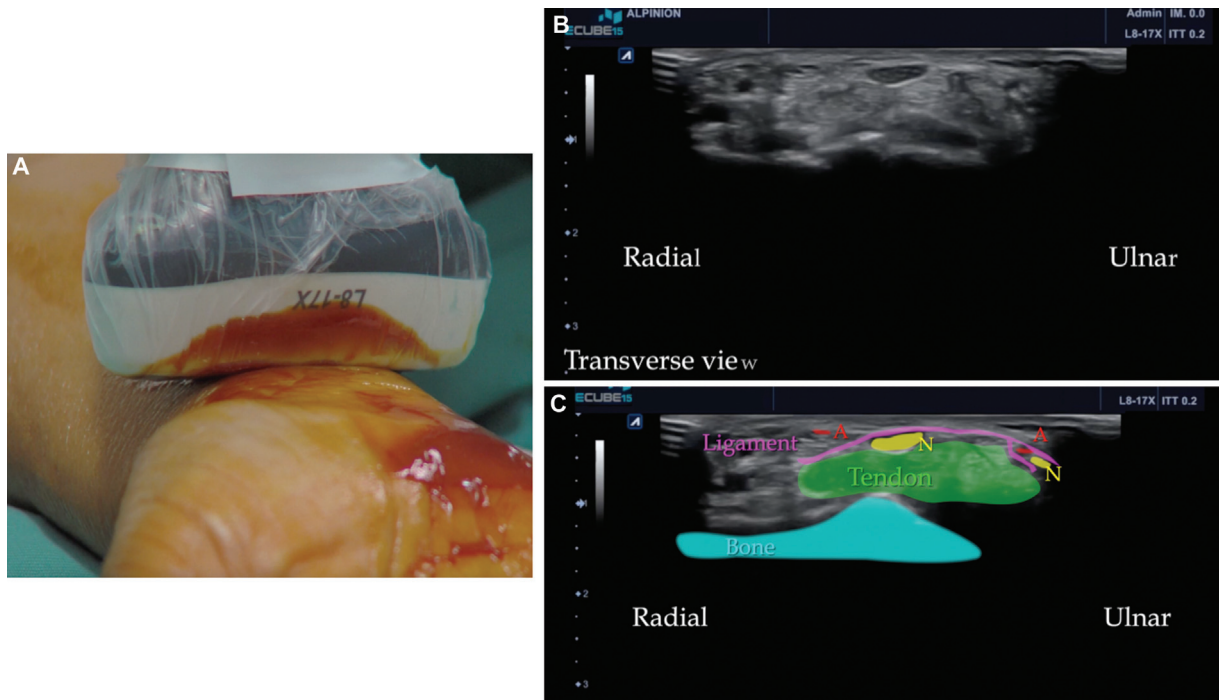


Fig. 14 (A, B, C) Cirugía del síndrome del túnel carpiano (STC). Vista transversal con la sonda y ubicación de las zonas seguras.

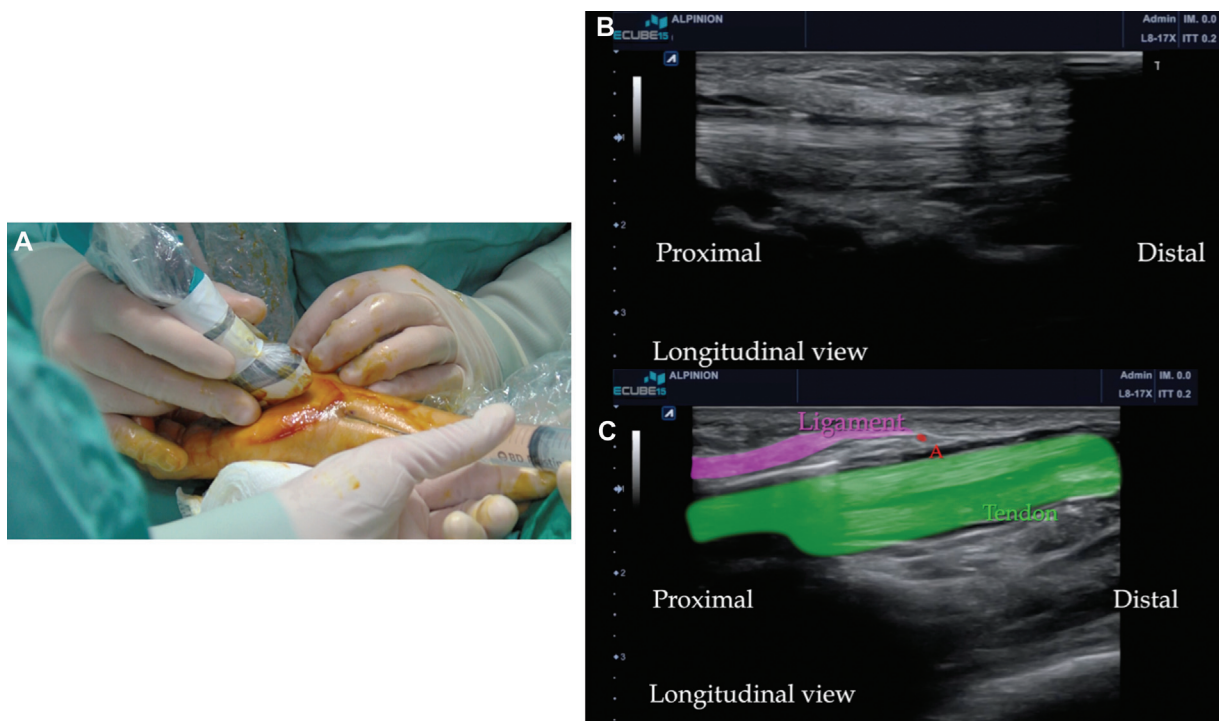


Fig. 15 (A, B, C) Infiltración longitudinal en plano de STC. Imágenes que muestran la aguja hacia abajo del retináculo flexor para el procedimiento anestésico.

Se usa una pequeña cureta sobre la aguja para penetrar la fascia antebraquial y luego permitir que la hoja de gancho entre en la fascia y en el retináculo. La hoja de gancho debe colocarse debajo de la unión entre la fascia antebraquial y el retináculo. La hoja se avanza constantemente bajo el RF con monitorización ecográfica continua, con la hoja orientada hacia la arteria cubital, teniendo cuidado de evitar el nervio

mediano y los orígenes de las ramas sensoriales, así como la rama de Berrettini. El gancho se avanza hasta 2 mm o 3 mm del arco palmar; luego, se gira verticalmente. Un movimiento de ida y vuelta permite que la punta de la navaja perfore las fibras del retináculo. Luego, el retináculo se secciona de manera retrógrada con monitoreo ecográfico continuo. Se ha demostrado^{30-33,38,39} que el alivio completo del STC no se

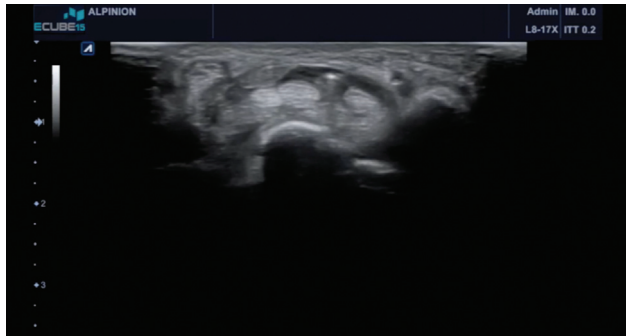


Fig. 16 Vista transversal del túnel carpiano que muestra la aguja hacia abajo del retináculo flexor para el procedimiento anestésico.

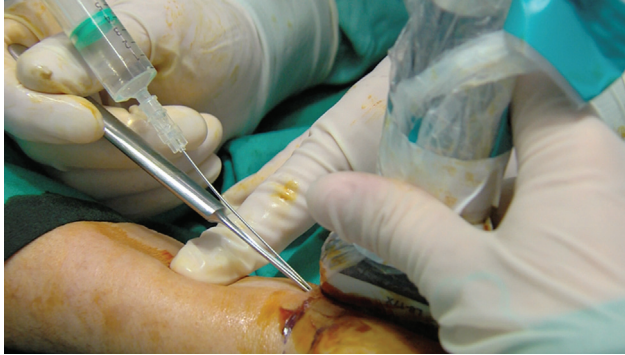

Fig. 17 Inserte una cureta en forma de V de dos tamaños en el túnel carpiano.

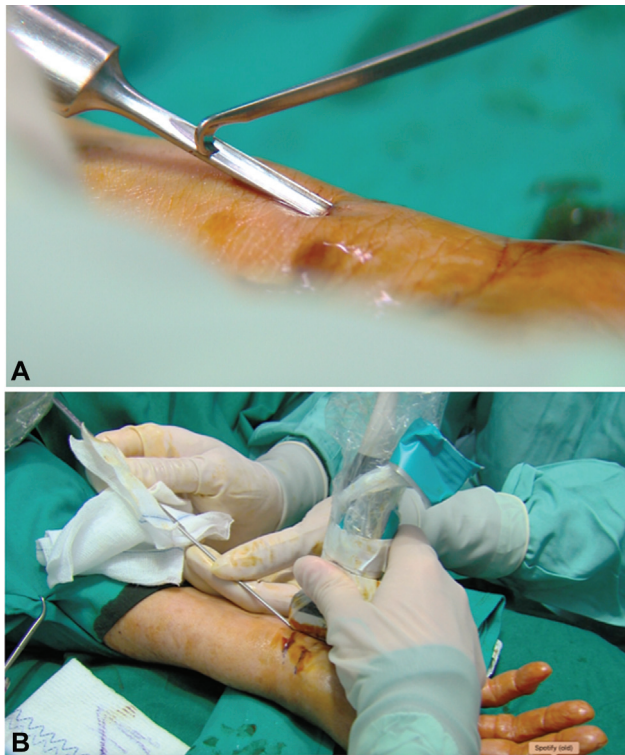


Fig. 18 Inserte el cuchillo de gancho Acufex de 3,0 mm con una hoja retrógrada (010600; Smith & Nephew PLC, Londres, Inglaterra) y avance en el túnel carpiano.

logra hasta la liberación conjunta del ligamento transversal del carpo y la parte distal de la capa fibrosa más profunda. ► **Figs. 17, 18, 19 (A, B, C), 20 (A, B), 21 (A, B)**

El procedimiento completo se puede realizar en 15 a 20 minutos. Se aplica un vendaje compresivo preventivo, y se recomiendan reposo y analgésicos simples, aunque no de forma sistemática. El paciente puede regresar a casa dentro de una hora del procedimiento. El vendaje de compresión se retira entre 24 y 48 horas después de la cirugía. No se necesitan suturas al final del procedimiento.³⁰

Comparación de las Técnicas

Los avances quirúrgicos han permitido una disminución progresiva del tamaño del abordaje (cirugía abierta convencional del orden de 5 cm, miniabierta del orden de 2 cm, y endoscopia del orden de 1,5 cm). Las cirugías percutáneas o ecoguiadas permiten un abordaje 10 veces menor, del orden de 1 mm a 2 mm.³²

Numerosos estudios que comparan la endoscopia con la cirugía “abierta” han demostrado que las incisiones menores permiten una reducción de las complicaciones y una recuperación más rápida. Hamed comparó una técnica de doble incisión (palmar limitada y miniabierta en el pliegue antebraquial distal) con el método abierto convencional, y demostró que hubo una reducción muy significativa en el dolor postoperatorio, como el dolor del pilar y la sensibilidad de la cicatriz (48% frente a 14,7% y 57,1% frente a 21%, respectivamente).³²⁻³⁴

El desarrollo de la cirugía con ultrasonido percutáneo, que involucra una incisión más pequeña, parece permitir una recuperación más rápida, y el cuidado después de la cirugía es más sencillo. Sin embargo, los estudios comparativos son escasos, y esta técnica no se utiliza de manera uniforme entre los equipos. Mc Shane et al.³² realizaron una liberación completa del túnel carpiano bajo guía ecográfica con el bisel de una aguja. Este es el abordaje quirúrgico menos invasivo descrito hasta ahora, pues solo se usó el bisel de una aguja, pero el autor lo denominó percutáneo.

Capa-Grasa et al.,³⁵ Jugovac et al.,³⁶ y Rojo-Manaute et al.^{37,38} realizaron procedimientos similares con el uso de un cuchillo de gancho. Después de perforar la piel y la fascia superficial con una cánula (Abbocath, Abbott Laboratories Ltd., Maidenhead, Reino Unido), insertaron un cuchillo de gancho de 3 mm de sección para realizar la sección del ligamento. Sin embargo, la elasticidad de la piel hace que la herida final sea de 1 mm a 2 mm. Todo los procedimientos se realizaron con monitorización ecográfica. A pesar de una incisión más grande que la de McShane et al.,³² Rojo-Manaute et al.^{37,38} fueron los primeros a utilizar el término “cirugía mínimamente invasiva”. Capa-Grasa et al.³⁵ y Rojo-Manaute et al.^{37,38} también compararon la cirugía ecoguiada, con un portal de 1 mm, y la cirugía miniabierta con un portal de 20 mm en 129 pacientes. Se evaluaron la puntuación funcional (en la versión corta del DASH, llamada QuickDASH), la fuerza de prensión, la ausencia de parestesias y la reincorporación a las actividades cotidianas y laborales. La puntuación funcional mejoró significativamente más rápido para el grupo que se había sometido a cirugía de ultrasonido que para el tratado con

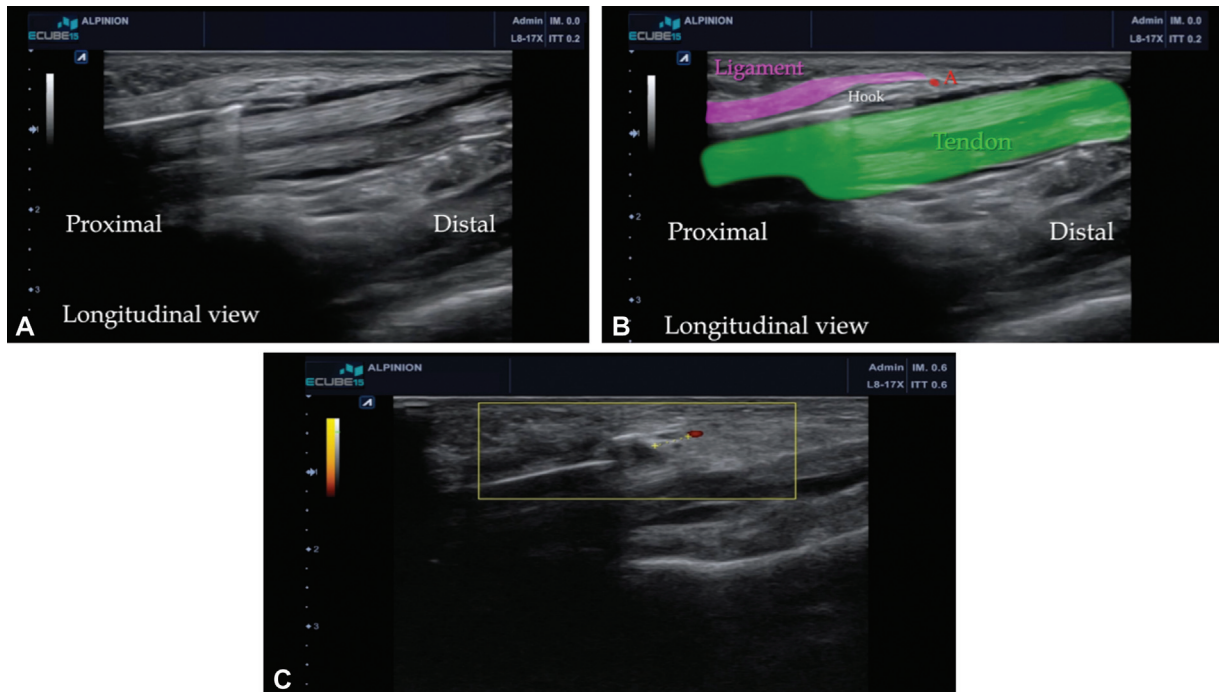


Fig. 19 (A, B, C) Inserte el cuchillo de gancho Acufex de 3,0 mm con una hoja retrógrada. Vista de ultrasonido en plano longitudinal. Tenemos que avanzar y detenernos antes del arco arterial palmar.

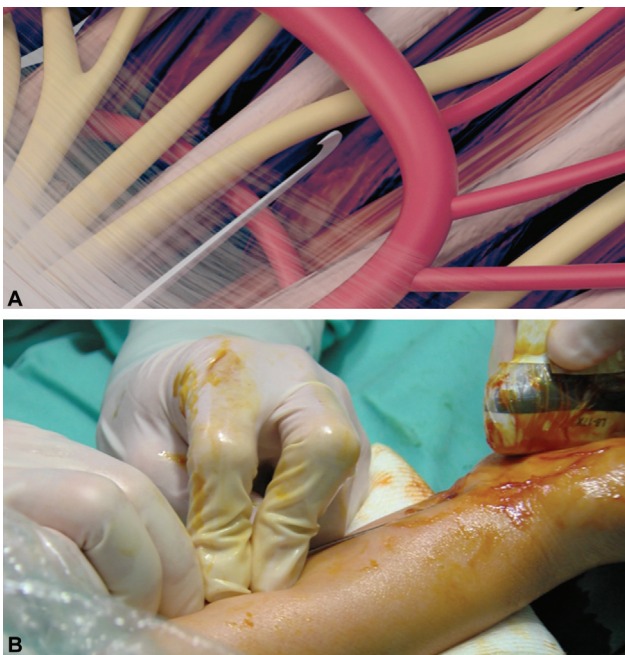


Fig. 20 (A, B) Gire el cuchillo de gancho y tire proximalmente para liberar el retináculo flexor de forma retrógrada.

cirugía miniabierta. Por lo tanto, fue dos veces menos grave después de solo 1 semana (23,6 frente a 52,6) y 3,3 veces menos grave a los 6 meses de la intervención (4,9 frente a 13,0). En promedio, la reanudación de las actividades diarias se produjo significativamente antes para el grupo tratado con cirugía ecoguiada (después de solo 4,9 días frente a 25,4 días en promedio después de la cirugía miniabierta).^{35,37,38}

Chern et al.^{39,40} obtuvieron resultados satisfactorios en 91 pacientes con sección retrógrada del RF guiada por ecografía,

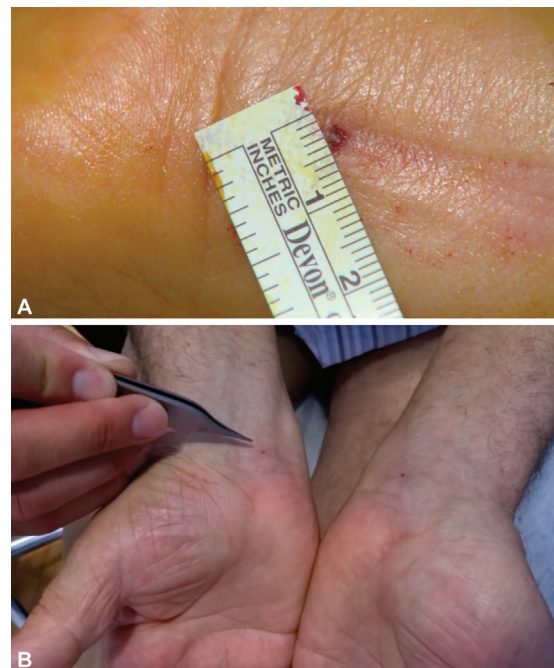


Fig. 21 (A, B) Tamaño de la incisión de liberación de STC ecoguiada en un caso bilateral.

aunque con un abordaje superficial por encima del retináculo.

Enfermedad de Dupuytren

La fibromatosis palmar, también conocida como enfermedad de Dupuytren, es un trastorno fibroproliferativo benigno en el que surgen nódulos fibrosos subcutáneos dentro de la fascia palmar de la mano, que finalmente se unen en forma de

cordón con los tendones flexores adyacentes.⁴²⁻⁴⁵ El acortamiento progresivo de estas inserciones en forma de cordón finalmente resulta en contracturas en flexión de los dedos.

La contractura de Dupuytren afecta más comúnmente al cuarto dedo, seguido del tercero, quinto, segundo y primer dedo, en orden decreciente de frecuencia. Afecta al 20% de las personas mayores de 65 años, y se asocia con diabetes mellitus tipos 1 y 2, alcoholismo y epilepsia. Aunque estudios de gemelos y familiares respaldan una predisposición genética subyacente y una propensión a que la fibromatosis palmar afecte a personas blancas de ascendencia del norte de Europa, estudios adicionales⁴²⁻⁴⁴ sugieren una etiología multifactorial, como trauma, lesión microvascular y procesos inmunológicos.

La ecografía se puede utilizar para confirmar la fibromatosis palmar y para el tratamiento guiado por imágenes.⁴⁶⁻⁴⁸

Aspecto ecográfico de la enfermedad de Dupuytren

En la ecografía, las lesiones suelen localizarse directamente superficiales a los tendones flexores (93%), con su epicentro en la región del hueso metacarpiano distal (89%). Las lesiones de Dupuytren son característicamente hipocogénicas (98%) y no comprimibles (95%).⁴⁶

En ocasiones, podemos encontrar características atípicas: calcificación intralesional (2%), compresibilidad (5%) e hiperemia en imágenes Doppler color (6%).⁴⁶

También podemos encontrar lesiones más distales de lo habitual en la región de la articulación metacarpofalángica y la falange proximal. Con menos frecuencia, las lesiones pueden localizarse superficiales pero laterales a los tendones flexores, en lugar de directamente superficiales a ellos.⁴⁶

Varias lesiones benignas y malignas en la mano pueden simular fibromatosis palmar: sarcomas epitelioides, tumores de células gigantes de la vaina del tendón, quistes ganglionares, quistes de inclusión, tenosinovitis estenosante sin desencadenamiento, cambios edematosos de la mano y engrosamiento y formación de callos relacionados con la actividad laboral.⁴⁴ La familiaridad con las características de imagen de la fibromatosis palmar puede ayudar a distinguir esta enfermedad de estas entidades.

La guía por ultrasonido se utiliza para la terapia de inyección de colagenasa o procedimientos quirúrgicos para evitar complicaciones de tendones y estructuras neurovasculares.⁴⁸

Durante los últimos diez años, las complicaciones y la recuperación posoperatoria a largo plazo asociadas con la fasciectomía limitada (FL) han llevado al uso de técnicas mínimamente invasivas, incluidas las inyecciones de colagenasa y la aponeurotomía percutánea con aguja (APA).⁴⁶⁻⁵³

Una revisión sistemática de la literatura⁴⁹⁻⁵⁹ demuestra una tasa general de complicaciones por debajo del 4% con la APA. La complicación más frecuente son los desgarros cutáneos, que pueden presentarse en un 4% a un 16% de los casos, siendo excepcional la lesión tendinosa o el síndrome de dolor regional complejo. La tasa de complicaciones puede ser menor en formas no avanzadas y cuando los cirujanos son expertos en la técnica.⁴⁹⁻⁵⁹

La mayoría de los autores no utilizan la ecografía debido a que el cordón debe ser palpable como requisito previo antes de aplicar las técnicas a ciegas. La contractura articular se considera una limitación relativa para la aponeurotomía con aguja, como también lo es la presencia de un cordón palpable.^{49-51,59}

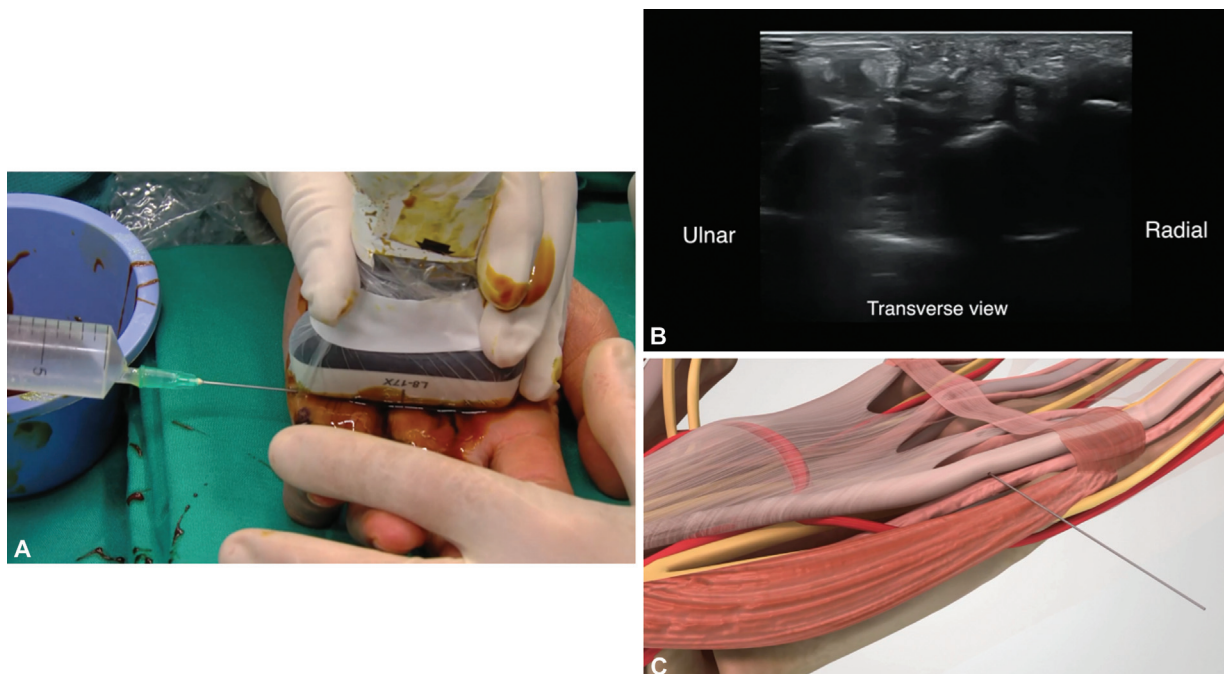


Fig. 22 (A, B, C, D) Aponeurotomía ecoguiada en la enfermedad de Dupuytren. Los portales se eligen en el lado cubital del rayo con la sonda sobre el cordón.

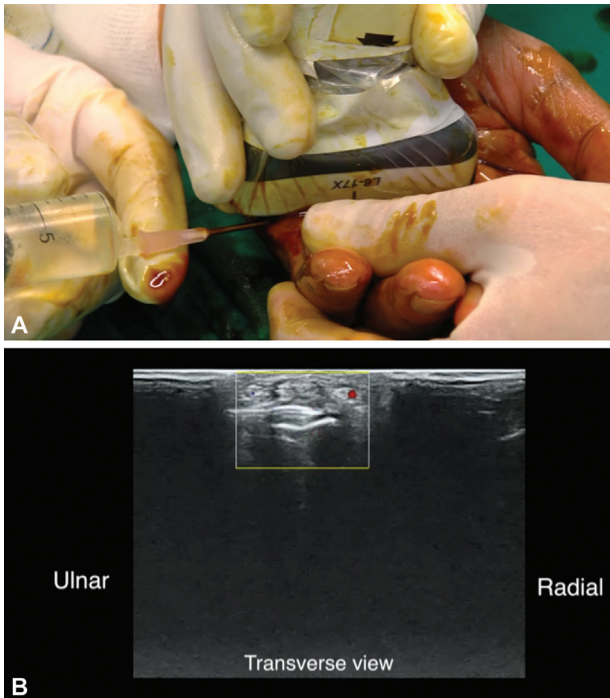


Fig. 23 (A, B) Aponeurotomía ecoguiada en la enfermedad de Dupuytren. Liberación de la articulación interfalángica proximal (IFP). Doppler que muestra la ubicación del haz neurovascular.

Recientemente, hemos descrito^{47,48} la técnica y los resultados de la aponeurotomía ecoguiada y de la liberación de la cápsula interfalángica en pacientes con enfermedad de Dupuytren. La ecografía permite la visualización directa de las cuerdas y el control de los tendones flexores y del haz neurovascular. Incluso en casos con contractura de la articulación interfalángica podemos liberar la cápsula, conservando estas estructuras.

Procedimiento Quirúrgico de la Enfermedad de Dupuytren^{47,48}

El conjunto de instrumentos incluía una serie de agujas (de calibres 22, 21, 18 y 16), una cureta recta en forma de V, un disector romo, y un dispositivo de ultrasonido con un transductor lineal de 10 MHz a 17 MHz. Se puede recomendar el palo de hockey para contracturas de más de 80°, pues las sondas lineales normales pueden ser difíciles de adaptar. El paciente se coloca en decúbito supino con la mano en un apoyabrazos y mirando hacia arriba. No es necesario aplicar un torniquete. No utilizamos un retractor de mano maleable, pues realizamos el procedimiento con dos cirujanos, al igual que con los otros procedimientos guiados por ultrasonido que realizamos.^{47,48}

Los cordones se palpan y luego se identifican con la sonda tanto en el plano transversal como en el longitudinal. Marcamos el trayecto de la médula y seleccionamos varios puntos de entrada, de proximal a distal, entre la zona metacarpiana y la interfalángica. Se prefieren áreas de piel sin retracción severa.

Los portales se eligen en el lado cubital del rayo con la sonda sobre el cordón: ► Fig. 22 (A, B, C).

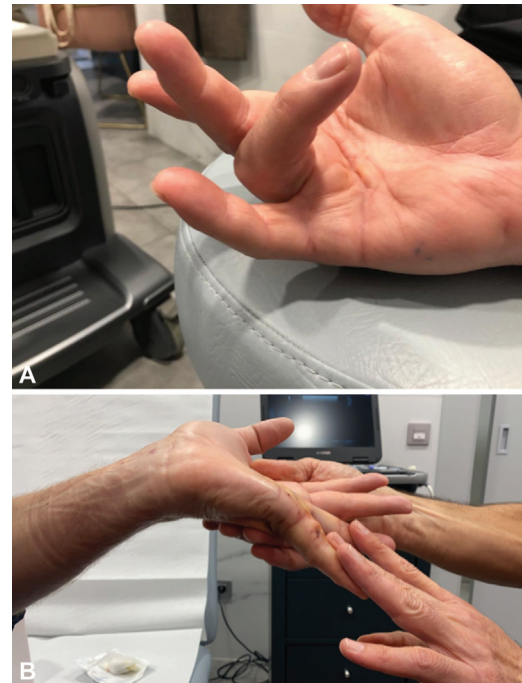


Fig. 24 (A, B) Dupuytren Tubiana grado II, antes y después de aponeurotomía guiada por ultrasonido.

Los tendones, nervios y vasos están siempre bajo el control directo de los cirujanos: ► Fig. 23 (A, B).

La aguja y la jeringa cargadas de anestésico (lidocaína al 1%/adrenalina 1:100.000) se utilizan como bisturí. Primero, en el portal seleccionado, insertamos un poco de anestésico cerca del cordón.

Con la sonda en el plano transversal, insertamos la aguja bajo visualización directa desde un punto de entrada lateral (cubital), en lugar de hacer punciones perpendiculares múltiples y ciegas, como es el caso en la aponeurotomía no guiada por ultrasonido. Hacemos varios portales, que comienzan proximales y se mueven distalmente, hacia los dedos.

El movimiento de la aguja es monitoreado. El procedimiento se puede realizar con agujas de diferentes grosores. La aguja se inserta de cubital a radial en el punto seleccionado, con el transductor en el mismo plano que la aguja a lo largo del eje corto o el eje transversal a las cuerdas. Se realizan múltiples perforaciones de cubital a radial y de profunda a superficial en todos los puntos seleccionados hasta que se libera el cordón.

La reducción de la tensión de las cuerdas en varios puntos minimiza las complicaciones de la piel cuando se extienden los dedos. La profundidad de la aguja y su posición con respecto a las arterias y los nervios se puede controlar mediante ultrasonidos en dos planos.

Las retracciones de la piel en el tejido subcutáneo se liberan cortando las fibras enfermas que se insertan en la dermis al usar la aguja o la cureta siguiendo un movimiento horizontal de limpiaparabrisas en el plano justo debajo de la piel.

Tras una primera fase de múltiples perforaciones horizontales de cubital a radial, comenzamos a hacer un

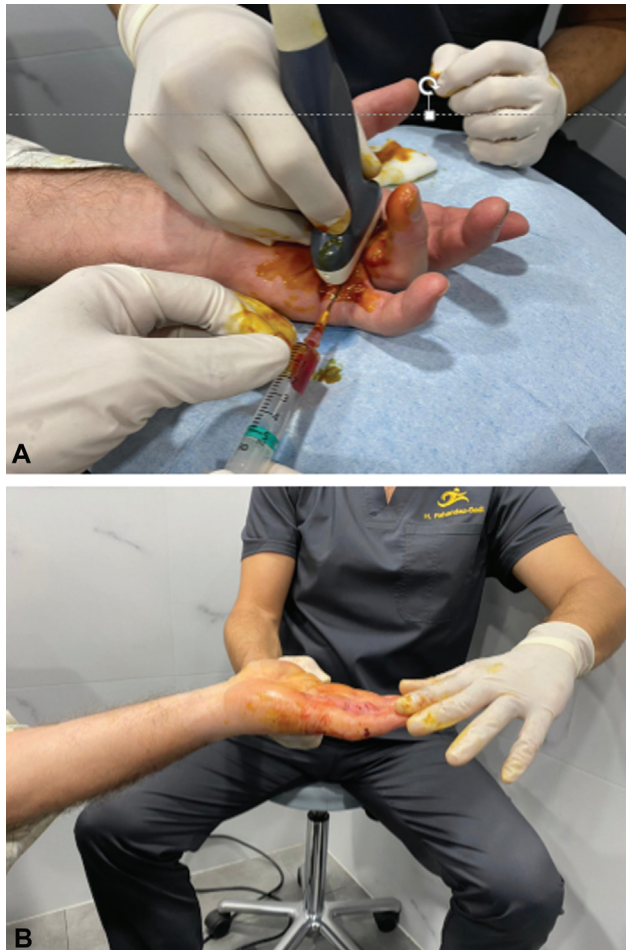


Fig. 25 (A, B) Dupuytren Tubiana grado II, antes y después de aponeurotomía guiada por ultrasonido.

movimiento de palanca de profundo a superficial, y el bisel afilado de esta aguja corta el cordón como un cuchillo. Es muy importante mantener la posición de la aguja y la sonda y el hilo bajo tensión en el mismo plano mientras se realizan las perforaciones, pues si se libera la tensión, se perderá el plano en el que originalmente estaba la aguja, lo que puede provocar que la aponeurotomía sea más difícil.⁴⁶

La contractura interfalángica es un tema problemático con la cirugía a ciegas. La cirugía guiada por ultrasonido permite liberar la contractura con control directo de los nervios y vasos, permaneciendo inmediatamente debajo de ellos. Para este gesto quirúrgico, preferimos agujas de calibres 22 y 18.^{46,59}

Cuando sentimos que el hilo está suficientemente flojo en varios puntos o si podemos pasar la aguja por él, extendemos el dedo y rompemos el hilo. El cirujano puede sentir la liberación del cordón como un chasquido. Completamos los cortes proximales flexionando los dedos y extendiendo la articulación metacarpofalángica, reduciendo así la tensión de la piel. Completamos los cortes distales flexionando la muñeca y la articulación metacarpofalángica y extendiendo el dedo.⁴⁶

A continuación, podemos comprobar el resultado final y pedir al paciente que flexione y extienda la mano.

El paciente puede mover la mano inmediatamente después del procedimiento. No se requieren suturas. Utilizamos tiras adhesivas y una venda elástica.

Hemos tratado a casi 100 pacientes con excelentes resultados, y ya hemos informado de nuestros resultados con los primeros 70 pacientes.⁴⁷

Podemos operar casos bilaterales con esta técnica al mismo tiempo.⁴⁶ Podemos aplicar esta técnica, que es fiable y segura, en el quirófano y recientemente empezamos a aplicarla en el consultorio: ▶ **Fig. 24 (A, B)** y ▶ **Fig. 25 (A, B)**.

Resultados

En nuestra serie recientemente publicada,⁴⁷ las contracturas eran Tubiana grado I en 15 casos, grado II en 41, y grado III en 14 casos. En el 21% de los casos, los dedos presentaban contracturas aisladas de la articulación metacarpofalángica. En total, 2 casos (3%) involucraron una contractura aislada de la articulación interfalángica proximal (grado II). El resto (53 dedos; 76%) involucraba contracturas de las articulaciones metacarpofalángicas e interfalángicas proximales.

La liberación de la cápsula interfalángica proximal se realizó en 15 casos con deformidad digital (11 casos con Tubiana grado III, y 4 pacientes con Tubiana grado II). La contractura media preoperatoria fue de 70° (rango: 35°–115°). La contractura media preoperatoria de la articulación metacarpofalángica fue de 39° (rango: 25°–65°), y la de la articulación interfalángica proximal fue de 40° (rango: 15°–70°) (excluyendo los 15 casos con deformidad metacarpofalángica aislada). La mejoría media tras la cirugía fue de 67°, lo que representa el 95% de la contractura. La media de contracturas residuales fue de 4° (rango: 0°–15°). Las contracturas de la articulación metacarpofalángica se corrigieron una media del 95% (37°), y las de la articulación interfalángica proximal, una media del 94,5% (38°) inmediatamente después de la cirugía (excluyendo los 15 casos con deformidad metacarpofalángica aislada).

A 1 y 2 años de seguimiento, la corrección media es de 63°, lo que representa el 90% de la contractura global inicial. A 1 y 2 años de seguimiento, la corrección media de la contractura de la articulación metacarpofalángica es de 35,3° (91,4%), y la de la articulación interfalángica proximal (excluyendo los casos con deformidad MCF aislada) es de 35°, lo que representa una corrección de 88% de la contractura inicial.

Todos los pacientes estaban satisfechos a los 3 meses y a 1 y 2 años de seguimiento, con una puntuación de 9 en la EVA (0-10).

Conclusiones

El ultrasonido es una modalidad de imagen bien establecida para usos diagnósticos y terapéuticos en cirugía de la mano, en el consultorio, y en la sala de operaciones.

Nos ayuda a realizar procedimientos ecoguiados para muchas patologías, como el STC, el dedo en gatillo o la enfermedad de Dupuytren. Con estas técnicas, minimizamos la morbilidad en los procedimientos de cirugía de la mano, lo que permite al paciente una pronta recuperación.

La cirugía guiada por ultrasonido puede ayudar a reducir las complicaciones, acelerar la recuperación, y mejorar los resultados. También puede convertirse en el estándar de oro de la cirugía para ciertas patologías en un futuro próximo.

Referencias

- Lee RKL, Griffith JF. Top Ten tips for ultrasound guided joint injection. *Semin Musculoskelet Radiol* 2019;23(04):419–428
- Bianchi S, Gitto S, Draghi F. Ultrasound Features of Trigger Finger: Review of the Literature. *J Ultrasound Med* 2019;38(12):3141–3154
- Boutry N, Lardé A, Demondion X, Cortet B, Cotten H, Cotten A. Metacarpophalangeal joints at US in asymptomatic volunteers and cadaveric specimens. *Radiology* 2004;232(03):716–724
- Boutry N, Titécat M, Demondion X, Glaude E, Fontaine C, Cotten A. High-frequency ultrasonographic examination of the finger pulley system. *J Ultrasound Med* 2005;24(10):1333–1339
- Akhtar S, Bradley MJ, Quinton DN, Burke FD. Management and referral for trigger finger/thumb. *BMJ* 2005;331(7507):30–33
- Makkouk AH, Oetgen ME, Swigart CR, Dodds SD. Trigger finger: etiology, evaluation, and treatment. *Curr Rev Musculoskelet Med* 2008;1(02):92–96
- Rajeswaran G, Healy JC, Lee JC. Percutaneous release procedures trigger finger and carpal Tunnel. *Semin Musculoskelet Radiol* 2016;20(05):432–440
- Jou IM, Chern TC. Sonographically assisted percutaneous release of the a1 pulley: a new surgical technique for treating trigger digit. *J Hand Surg [Br]* 2006;31(02):191–199
- Lee KH, Kang CN, Lee BG, Jung WS, Kim DY, Lee CH. Ultrasonographic evaluation of the first extensor compartment of the wrist in de Quervain's disease. *J Orthop Sci* 2014;19(01):49–54. Doi: 10.1007/s00776-013-0481-3
- Lee ZH, Stranix JT, Anzai L, Sharma S. Surgical anatomy of the first extensor compartment: A systematic review and comparison of normal cadavers vs. De Quervain syndrome patients. *J Plast Reconstr Aesthet Surg* 2017;70(01):127–131
- Choi SJ, Ahn JH, Lee YJ, et al. de Quervain disease: US identification of anatomic variations in the first extensor compartment with an emphasis on subcompartmentalization. *Radiology* 2011;260(02):480–486
- Rousset P, Vuillemin-Bodaghi V, Laredo JD, Parlier-Cuau C. Anatomic variations in the first extensor compartment of the wrist: accuracy of US. *Radiology* 2010;257(02):427–433
- Blood TD, Morrell NT, Weiss AC. Tenosynovitis of the hand and wrist: A critical analysis review. *JBJS Rev* 2016;4(03):1–8. Doi: 10.2106/JBJS.RVW.0.00061
- Kwon BC, Choi SJ, Koh SH, Shin DJ, Baek GH. Sonographic Identification of the intracompartmental septum in de Quervain's disease. *Clin Orthop Relat Res* 2010;468(08):2129–2134
- Wakefield RJ, Balint PV, Szkudlarek M, et al; OMERACT 7 Special Interest Group. Musculoskeletal ultrasound including definitions for ultrasonographic pathology. *J Rheumatol* 2005;32(12):2485–2487
- Volpe A, Pavoni M, Marchetta A, et al. Ultrasound differentiation of two types of de Quervain's disease: the role of retinaculum. *Ann Rheum Dis* 2010;69(05):938–939
- Mirzanli C, Ozturk K, Esenyel CZ, Ayanoglu S, Imren Y, Aliustaoglu S. Accuracy of intrasheath injection techniques for de Quervain's disease: a cadaveric study. *J Hand Surg Eur Vol* 2012;37(02):155–160
- Kang JW, Park JW, Lee SH, et al. Ultrasound-guided injection for De Quervain's disease: Accuracy and its influenceable anatomical variances in first extensor compartment of fresh cadaver wrists. *J Orthop Sci* 2017;22(02):270–274
- McDermott JD, Ilyas AM, Nazarian LN, Leinberry CF. Ultrasound-guided injections for de Quervain's tenosynovitis. *Clin Orthop Relat Res* 2012;470(07):1925–1931
- Kume K, Amano K, Yamada S, Amano K, Kuwaba N, Ohta H. In de Quervain's with a separate EPB compartment, ultrasound-guided steroid injection is more effective than a clinical injection technique: a prospective open-label study. *J Hand Surg Eur Vol* 2012;37(06):523–527
- Ghasemi-Rad M, Nosair E, Vegh A, et al. A handy review of carpal tunnel syndrome: From anatomy to diagnosis and treatment. *World J Radiol* 2014;6(06):284–300
- Osterman M, IlyasAM, MatzonJL. Carpal tunnel syndrome inpregnancy. *Orthop Clin North Am* 2012;43:515–520
- Jain NB, Higgins LD, Losina E, Collins J, Blazar PE, Katz JN. Epidemiology of musculoskeletal upper extremity ambulatory surgery in the United States. *BMC Musculoskelet Disord* 2014;15:4
- Sayegh ET, Strauch RJ. Open versus endoscopic carpal tunnel release: a meta-analysis of randomized controlled trials. *Clin Orthop Relat Res* 2015;473(03):1120–1132
- McDonagh C, Alexander M, Kane D. The role of ultrasound in the diagnosis and management of carpal tunnel syndrome: a new paradigm. *Rheumatology (Oxford)* 2015;54(01):9–19
- Klauser AS, Abd Ellah MM, Halpern EJ, et al. Sonographic cross-sectional area measurement in carpal tunnel syndrome patients: can delta and ratio calculations predict severity compared to nerve conduction studies? *Eur Radiol* 2015;25(08):2419–2427
- Nakamichi K, Tachibana S. Ultrasonographically assisted carpal tunnel release. *J Hand Surg Am* 1997;22(05):853–862
- Nakamichi K, Tachibana S, Yamamoto S, Ida M. Percutaneous carpal tunnel release compared with mini-open release using ultrasonographic guidance for both techniques. *J Hand Surg Am* 2010;35(03):437–445
- Chern T-C, Jou I-M, Chen W-C, Wu KC, Shao CJ, Shen PC. An ultrasonographic and anatomical study of carpal tunnel, with special emphasis on the safe zones in percutaneous release. *J Hand Surg Eur Vol* 2009;34(01):66–71
- Villanueva M, Iborra A, Fahandezh H. Ultrasound guided carpal tunnel reléase. *AAOS Video Technique*. Orlando 2016
- Rowe NM, Michaels J V, Soltanian H, Dobryansky M, Peimer CA, Gurtner GC. Sonographically guided percutaneous carpal tunnel release: an anatomic and cadaveric study. *Ann Plast Surg* 2005;55(01):52–56, discussion 56
- McShane JM, Slaff S, Gold JE, Nazarian LN. Sonographically guided percutaneous needle release of the carpal tunnel for treatment of carpal tunnel syndrome: preliminary report. *J Ultrasound Med* 2012;31(09):1341–1349
- Lecoq B, Hanouz N, Vielpeau C, Marcelli C. Ultrasound-guided percutaneous surgery for carpal tunnel syndrome: a cadaver study. *Joint Bone Spine* 2011;78(05):516–518. Doi: 10.1016/j.jbspin.2010.12.006
- Lecoq B, Hanouz N, Morello R, et al. Ultrasound-assisted surgical release of carpal tunnel syndrome: Results of a pilot open-label uncontrolled trial conducted outside the operating theatre. *Joint Bone Spine* 2015;82(06):442–445. Doi: 10.1016/j.jbspin.2015.01.024Clinical Trial.
- Capa-Grasa A, Rojo-Manaute JM, Rodríguez FC, Martín JV. Ultra minimally invasive sonographically guided carpal tunnel release: an external pilot study. *Orthop Traumatol Surg Res* 2014;100(03):287–292
- Jugovac I, Burgić N, Mićović V, et al. Carpal tunnel release by limited palmar incision vs traditional open technique: randomized controlled trial. *Croat Med J* 2002;43(01):33–36
- Rojo-Manaute JM, Capa-Grasa A, Chana-Rodríguez F, et al. Ultra-minimally invasive ultrasound-guided carpal tunnel release: a randomized clinical trial. *J Ultrasound Med* 2016;35(06):1149–1157

- 38 Rojo-Manaute JM, Capa-Grasa A, Rodríguez-Maruri GE, Moran LM, Martínez MV, Martín JV. Ultra-minimally invasive sonographically guided carpal tunnel release: anatomic study of a new technique. *J Ultrasound Med* 2013;32(01):131-142
- 39 Chern T-C, Wu K-C, Huang L-W, et al. A cadaveric and preliminary clinical study of ultrasonographically assisted percutaneous carpal tunnel release. *Ultrasound Med Biol* 2014;40(08):1819-1826
- 40 Chern T-C, Kuo L-C, Shao C-J, Wu TT, Wu KC, Jou IM. Ultrasonographically guided percutaneous carpal tunnel release: early clinical experiences and outcomes. *Arthroscopy* 2015;31(12):2400-2410
- 41 Petrover D, Silvera J, De Baere T, Vigan M, Hakimé A. Percutaneous ultrasound guided carpal tunnel release – study upon clinical efficacy and safety. *Cardiovasc Intervent Radiol* 2017;40(04):568-575
- 42 Lanting R, van den Heuvel ER, Westerink B, Werker PMN. Prevalence of Dupuytren disease in The Netherlands. *Plast Reconstr Surg* 2013;132(02):394-403
- 43 Lanting R, Broekstra DC, Werker PMN, van den Heuvel ER. A systematic review and meta-analysis on the prevalence of Dupuytren disease in the general population of Western countries. *Plast Reconstr Surg* 2014;133(03):593-603
- 44 Geoghegan JM, Forbes J, Clark DI, Smith C, Hubbard R. Dupuytren's disease risk factors. *J Hand Surg [Br]* 2004;29(05):423-426
- 45 Shih B, Bayat A. Scientific understanding and clinical management of Dupuytren disease. *Nat Rev Rheumatol* 2010;6(12):715-726
- 46 Créteur V, Madani A, Gosset N. [Ultrasound imaging of Dupuytren's contracture]. *J Radiol* 2010;91(06):687-691. Doi: 10.1016/s0221-0363(10)70098-6
- 47 Villanueva M, Iborra A, Fahandezh H, Sanz P. Ultrasound-guided aponeurotomy and interphalangeal capsule release for treatment of Dupuytren's disease: A novel surgical approach. *J Hand Surg Am* 2022
- 48 Villanueva M, Fahandezh H, Iborra A. Ultrasonographic-Guided Aponeurotomy for Dupuytren Contracture. *AAOS Video Technique*. Orlando 2022
- 49 Chen NC, Srinivasan RC, Shauver MJ, Chung KC. A systematic review of outcomes of fasciotomy, aponeurotomy, and collagenase treatments for Dupuytren's contracture. *Hand (N Y)* 2011;6(03):250-255
- 50 Beaudreuil J, Lermusiaux JL, Teyssedou JP. Multi-needle aponeurotomy for advanced Dupuytren's disease: a 16-month follow-up study (MNA 2 Study). *J Hand Surg Eur Vol* 2012;37(08):795-796
- 51 Hovius SE, Kan HJ, Verhoekx JS, Khouri RK. Percutaneous Aponeurotomy and Lipofilling (PALF): A Regenerative Approach to Dupuytren Contracture. *Clin Plast Surg* 2015;42(03):375-381, ix
- 52 Morhart M. Pearls and pitfalls of needle aponeurotomy in Dupuytren's disease. *Plast Reconstr Surg* 2015;135(03):817-825
- 53 Diaz R, Curtin C. Needle aponeurotomy for the treatment of Dupuytren's disease. *Hand Clin* 2014;30(01):33-38
- 54 Gerber RA, Perry R, Thompson R, Bainbridge C. Dupuytren's contracture: a retrospective database analysis to assess clinical management and costs in England. *BMC Musculoskelet Disord* 2011;12:73
- 55 Zhou C, Selles RW, Slijper HP, et al. Comparative Effectiveness of Percutaneous Needle Aponeurotomy and Limited Fasciectomy for Dupuytren's Contracture: A Multicenter Observational Study. *Plast Reconstr Surg* 2016;138(04):837-846
- 56 van Rijssen AL, Gerbrandy FS, Ter Linden H, Klip H, Werker PM. A comparison of the direct outcomes of percutaneous needle fasciotomy and limited fasciectomy for Dupuytren's disease: a 6-week follow-up study. *J Hand Surg Am* 2006;31(05):717-725
- 57 van Rijssen AL, Ter Linden H, Werker PMN. Five-year results of a randomized clinical trial on treatment in Dupuytren's disease: percutaneous needle fasciotomy versus limited fasciectomy. *Plast Reconstr Surg* 2012;129(02):469-477
- 58 Pess GM, Pess RM, Pess RA. Results of needle aponeurotomy for Dupuytren contracture in over 1,000 fingers. *J Hand Surg Am* 2012;37(04):651-656
- 59 Misra A, Jain A, Ghazanfar R, Johnston T, Nanchahal J. Predicting the outcome of surgery for the proximal interphalangeal joint in Dupuytren's disease. *J Hand Surg Am* 2007;32(02):240-245