



Displasia do desenvolvimento do quadril – Parte 1

Developmental Dysplasia of the Hip – Part 1

Susana Reis Braga^{1,2} Amâncio Ramalho Júnior² Miguel Akkari^{1,2}
Marina Juliana Pita Sassioto Silveira Figueiredo³ Gilberto Waisberg^{1,4} Claudio Santili¹

¹ Médico assistente, Grupo de Ortopedia Pediátrica, Departamento de Ortopedia e Traumatologia, Santa Casa de Misericórdia de São Paulo, São Paulo, SP, Brasil

² Médico assistente, Grupo de Ortopedia Pediátrica, Hospital Israelita Albert Einstein, São Paulo, SP, Brasil

³ Médica ortopedista e traumatologista, Hospital Maria Aparecida Pedrossian, Universidade Federal de Mato Grosso do Sul, Campo Grande, MS, Brasil

⁴ Médico ortopedista e traumatologista, Grupo de Ortopedia e Traumatologia Pediátrica, Hospital Mario Covas, Faculdade de Medicina do ABC, Santo André, SP, Brasil

Endereço para correspondência Susana Reis Braga, MD, MsC, Departamento de Ortopedia e Traumatologia, Santa Casa de Misericórdia de São Paulo, Rua Dr. Cesário Motta Jr., 112, 01221-020, São Paulo, SP, Brasil (e-mail: susanabraga@yahoo.com.br).

Rev Bras Ortop 2023;58(6):e839–e846.

Resumo

O termo displasia do desenvolvimento quadril (DDQ) refere-se à condição na qual a articulação sofre alterações na sua formação durante os últimos meses da vida intrauterina ou nos primeiros meses após o nascimento. No espectro de apresentação, varia desde a instabilidade femuroacetabular, passando por estádios de displasia até a completa luxação. O diagnóstico precoce é fundamental para o sucesso do tratamento. A triagem através do exame clínico incluindo manobras apropriadas é imprescindível nos recém-nascidos e nas avaliações subsequentes durante o crescimento da criança. O rastreamento ultrassonográfico é indicado nos bebês sob suspeita clínica e muito mais recomendável naqueles que tiveram apresentação pélvica para o parto ou que tenham antecedentes familiares. A ultrassonografia do quadril nos primeiros meses seguida da radiografia da bacia após o 4° ou 6° mês de vida são os exames que determinam o diagnóstico e auxiliam o seguimento.

Palavras-chave

- ▶ displasia do desenvolvimento do quadril
- ▶ luxação congênita de quadril
- ▶ diagnóstico
- ▶ tratamento

O tratamento está baseado na obtenção de uma redução concêntrica e na manutenção e estabilização do quadril, propiciando a remodelação articular. Inicialmente, as órteses de flexão/abdução são a escolha; em crianças maiores pode ser necessário o uso de gesso após redução incruenta com ou sem tenotomia; redução aberta pode ser indicada e após os 18 meses as osteotomias pélvicas associadas a capsuloplastia e eventuais osteotomias acetabular e femoral.

Estudo desenvolvido no Departamento de Ortopedia e Traumatologia da Santa Casa de Misericórdia de São Paulo, São Paulo, SP, Brasil.

recebido
04 de Julho de 2022
aceito
15 de Setembro de 2022
article Publicado on-line
Julho 31, 2023

DOI <https://doi.org/10.1055/s-0042-1758371>.
ISSN 0102-3616.

© 2023. Sociedade Brasileira de Ortopedia e Traumatologia. All rights reserved.

This is an open access article published by Thieme under the terms of the Creative Commons Attribution-NonDerivative-NonCommercial-License, permitting copying and reproduction so long as the original work is given appropriate credit. Contents may not be used for commercial purposes, or adapted, remixed, transformed or built upon. (<https://creativecommons.org/licenses/by-nc-nd/4.0/>)

Thieme Revinter Publicações Ltda., Rua do Matoso 170, Rio de Janeiro, RJ, CEP 20270-135, Brazil

Crianças tratadas devem ser acompanhadas durante todo o seu crescimento pelo eventual risco de displasias tardias.

Abstract

Developmental dysplasia of the hip (DDH) is a condition characterized by changes in joint formation within the last months of intrauterine life or the first months after birth. Developmental dysplasia of the hip presentation ranges from femoroacetabular instability to several stages of dysplasia up to complete dislocation. Early diagnosis is essential for successful treatment. Clinical screening, including appropriate maneuvers, is critical in newborns and subsequent examinations during the growth of the child.

Infants with suspected DDH must undergo an ultrasound screening, especially those with a breech presentation at delivery or a family history of the condition. A hip ultrasound within the first months, followed by pelvic radiograph at 4 or 6 months, determines the diagnosis and helps follow-up.

Treatment consists of concentric reduction and hip maintenance and stabilization with joint remodeling. The initial choices are flexion/abduction orthoses; older children may require a spica cast after closed reduction, with or without tenotomy. An open reduction also can be indicated. After 18 months, the choices include pelvic osteotomies with capsuloplasty and, eventually, acetabular and femoral osteotomies.

The follow-up of treated children must continue throughout their growth due to the potential risk of late dysplasia.

Keywords

- ▶ developmental dysplasia of the hip
- ▶ hip dislocation, congenital
- ▶ diagnosis
- ▶ treatment

Introdução

O termo displasia do desenvolvimento quadril (DDQ)¹ descreve uma condição na qual a articulação é normal durante a embriogênese e por diferentes fatores tem o seu desenvolvimento alterado, provavelmente nos últimos meses de vida intrauterina ou nos primeiros meses após o nascimento. A doença tem grande espectro de apresentação, variando desde uma instabilidade com leve deficiência acetabular até o completo deslocamento articular.

A sua característica dinâmica faz com que fatores clínicos pré- e pós-natais influenciem sua evolução, podendo melhorar ou piorar o quadro. O sucesso do tratamento depende fundamentalmente do diagnóstico precoce realizado preferencialmente até o 4º mês de vida e obtenção da redução e manutenção concêntrica da cabeça femoral no acetábulo.

As luxações congênicas teratológicas consideradas como atípicas usualmente estão associadas a síndromes e seu prognóstico e tratamento devem ser analisados sob outro prisma.

Incidência

A incidência da DDQ pode variar com números entre 0,06 até 76,1/1.000 nascidos vivos,² dependendo de questões étnicas e a forma de avaliação. Estudos com métodos diagnósticos ultrassonográficos descrevem incidência maior que os baseados apenas em manobras clínicas. Outro fator a ser considerado é a idade em que a criança é avaliada. É certo que parte das instabilidades neonatais se resolvem espontanea-

mente,³ mas também é verdade que alguns quadris podem se tornar displásicos ao longo do tempo. Portanto, entendemos que quanto mais preciso for este discernimento, menor será a chance de sobretratamento, assim como maior será a oportunidade de realizar o tratamento no momento adequado.

No Brasil, infelizmente, carecemos de dados específicos sobre a incidência da DDQ. Guarniero et al.⁴ relataram a incidência de 5,01/1.000 pela avaliação clínica do sinal de Ortolani neonatal em 9.171 crianças e Motta et al.⁵ reportam a incidência de 5,45% na avaliação ultrassonográfica neonatal de 1.356 quadris. Estes dois estudos foram realizados em maternidades da cidade de São Paulo.

Fatores de Risco

A DDQ é uma doença provavelmente de origem multifatorial e alguns fatores de risco devem ser considerados para a investigação. Cabe, entretanto, lembrar que muitas crianças, mesmo sem fatores de risco definidos e/ou conhecidos, podem apresentar a DDQ; sendo assim, a avaliação cuidadosa e precisa, pelo menos através do exame físico rotineiro, é mandatória.

São considerados fatores de risco a apresentação pélvica do feto, o gênero feminino, mães primíparas, oligodramnio na gestação, antecedentes de DDQ na família e a associação com deformidades congênicas dos pés como o metatarso aduto, pés calcaneovalgos e pé torto congênito, além do torcicolo muscular congênito.^{2,6}

Nas situações de gemiparidade ou de fetos múltiplos, poderíamos pressupor a existência de um fenômeno de "aglomeração" uterina. Entretanto, a maioria destas crianças

nascerem com menor peso, o que poderia reduzir tal impacto. Ainda assim, cabe lembrar que quando um dos fetos estiver em apresentação pélvica o risco será aumentado.⁷ A prematuridade aparentemente não está relacionada como fator de risco ou de proteção.⁸

Fatores Pós-natais

O posicionamento pós-natal dos quadris nos primeiros meses de vida pode influenciar o desenvolvimento adequado da articulação. Em determinadas culturas onde os membros inferiores dos bebês são posicionados em extensão e adução, limitando a mobilidade, a incidência de DDQ é maior.⁹

Ulzibaati et al.¹⁰ estudaram a influência do enfaixamento tradicional dos recém-nascidos na Mongólia com os membros inferiores restritos em extensão e adução, por um mês durante 20 horas por dia. No grupo que utilizou esta prática, foi observado o retardo na maturação do quadril e maior risco para a DDQ. Em contrapartida, em culturas nas quais os bebês são carregados com os quadris em abdução, junto ao corpo dos cuidadores, parece haver uma diminuição na incidência de DDQ.⁹

O posicionamento em “M” dos membros inferiores nos primeiros meses de vida de crianças em carregadores do tipo *sling* com o bebê voltado para o cuidador parece ser o ideal para o desenvolvimento saudável dos quadris, além de permitir um posicionamento também adequado para a pelve e a coluna da criança.⁹ Siddicky et al.,¹¹ ao analisarem a posição dos quadris associada à eletromiografia de superfície observou que quando a criança permanece nos carregadores flexíveis e voltada para o cuidador a posição dos quadris e a atividade muscular é similar à observada quando do uso da órtese Pavlik.

O uso correto dos *slings*, principalmente nos primeiros 100 dias de vida, período da exogestação, implica também outros benefícios de ordem psicológica e sensorial. Nestes casos, a possibilidade de asfixia é uma preocupação constante, especialmente em crianças ainda sem controle cervical, e implica medidas preventivas como o correto posicionamento cervical, manutenção da cabeça acima do tecido e o nariz e boca sem obstruções.¹² Outras complicações como a possibilidade de quedas e lombalgia do cuidador devem ser consideradas.

Rastreamento com Ultrassonografia

Existem controvérsias quanto ao rastreamento universal de recém-nascidos mediante a ultrassonografia, pois considera-se que seja um exame de custo elevado, que exige treinamento de profissionais e predispõe ao sobretratamento e suas complicações. Em contrapartida, algumas vezes, as instabilidades não são identificadas no exame físico, havendo, portanto, falhas na detecção de displasias acetabulares isoladas, principalmente sabendo-se que algumas crianças acometidas não possuem fatores de risco identificáveis.¹³ Além disso, há de se considerar, no entanto, que as complicações de eventuais sobretratamentos são relativamente pequenas se as órteses forem aplicadas de forma adequada, respeitando as zonas de segurança.¹⁴

O discernimento entre casos de imaturidade e casos a serem tratados pode ser feito ao se postergar a ultrassonografia de crianças com fatores de risco, mas sem alterações no exame físico, para 4 ou 6 semanas de vida. Nos prematuros, a idade deve ser corrigida para 44 semanas de idade gestacional.¹⁵

Segundo nosso entendimento, a ultrassonografia deve ser realizada em crianças com exame físico alterado, naquelas nascidas em apresentação pélvica mesmo sem sinais clínicos e nas que possuam familiares de primeiro grau afetados. Quando da apresentação pélvica com ultrassonografia normal é prudente realizar uma radiografia da bacia entre o quarto e o sexto meses de vida, pelo risco de escape no diagnóstico e presença de displasia tardia.¹⁶⁻¹⁸

Exame físico

O exame físico ortopédico deve ser completo na busca de alterações associadas com especial atenção às deformidades do pé e torcicolo congênito.¹⁹

O exame físico para a pesquisa da instabilidade do quadril deve ser feito em todas as crianças ainda no berçário. A avaliação deve ser continuada no seguimento pediátrico avaliando outros sinais e sintomas, pois parte dos casos, mesmo em mãos experientes, pode não ser de fácil diagnóstico.²⁰

A manobra de Ortolani²¹ é realizada com a criança em decúbito dorsal, quadris fletidos a 90 graus, joelhos flexionados e coxas aduzidas. O examinador segura as coxas com as palmas das mãos “abraçando” os joelhos, o polegar na face medial e segundo e terceiro dedos no trocanter maior. Os quadris são avaliados separadamente realizando a abdução máxima. O sinal é positivo quando ocorre a sensação de impacto da cabeça femoral, e realiza-se a compressão no trocânter maior produzindo um “*clunk*” perceptível ou um ressalto (“*scatto*”). Quando a coxa é aduzida, percebe-se, novamente, o deslocamento do quadril. Uma suave tração no eixo axial do membro pode auxiliar na redução de alguns quadris, principalmente em crianças mais velhas.

Na manobra descrita por Barlow,³ os quadris também são examinados separadamente, o recém-nascido permanece em decúbito dorsal com os quadris fletidos a 90 graus e os joelhos totalmente fletidos, o polegar do examinador é posicionado na face interna da coxa e o terceiro dedo no trocanter maior. Em um primeiro momento, com uma abdução média, realiza-se a pressão no trocanter maior, se o quadril for realocado significa que o quadril estava luxado e completa-se a primeira fase da manobra. Na sequência, a segunda fase consiste em se aplicar pressão no sentido posterior com o quadril em abdução neutra ou em ligeira adução. Se ocorrer a sensação de deslocamento da cabeça femoral seguida da redução espontânea ao aliviar a pressão, o quadril é considerado instável (Barlow +).

A sensação de “click” pode acontecer por causas extra articulares seja por ressalto no trocanter maior, do iliopsoas, da patela joelho ou dos tendões fibulares do tornozelo; porém, é justificada a continuidade da investigação e o

referenciamento ao ortopedista, por não ser clara a origem deste sinal.²²

A limitação da abdução com os quadris fletidos, sinal de Hart,²³ é devida a retração dos adutores e poderá estar presente quando o quadril estiver subluxado ou luxado e costuma ser mais tardia. É o principal sinal clínico a ser observado quando do desaparecimento dos sinais de instabilidade e nas crianças maiores, além do 3º mês de vida. Abduções < 60 graus²⁴ ou assimétricas devem ser investigadas mediante exames de imagem.

Na inspeção, a presença de assimetria de pregas glúteas e da coxa, apesar de presentes em algumas crianças normais, é um sinal clínico que pode indicar a desigualdade ou retrações musculares dos membros inferiores e justificam a continuidade da investigação.²⁵

O sinal de Galeazzi costuma ser tardio e está presente nos casos unilaterais. Após o início da marcha observa-se claudicação, sendo o sinal de Trendelenburg presente pela insuficiência do músculo médio glúteo no apoio monopodal e a hiperlordose lombar, mais evidente nos casos bilaterais.

Ultrassonografia

A ultrassonografia é o exame de escolha para o diagnóstico e o acompanhamento dos casos de DDQ até 4 ou 6 meses de vida. O método mais frequentemente utilizado é o proposto por Graf,^{26,27} que consiste na análise do quadril no plano coronal avaliando-se os tetos ósseo e cartilaginoso, o aspecto do acetábulo e, em alguns casos, a estabilidade.

A acurácia do método depende de uma imagem na qual se visualizem as seguintes estruturas anatômicas: borda osteocondral, cabeça femoral, prega sinovial, cápsula articular, lábio acetabular, cartilagem, teto ósseo e a borda óssea – ponto de virada do teto ósseo (identificação anatômica). Além disso, o plano seccional deve estar centrado no acetábulo, observando a borda inferior do ílio, um eco linear deste osso e o lábio acetabular (verificação de usabilidade). (→Fig. 1A)

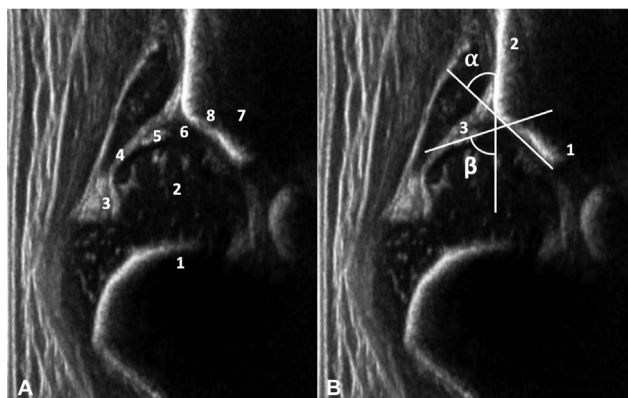


Fig. 1A Identificação anatômica: 1 borda osteocondral, 2 cabeça femoral, 3 prega sinovial, 4 cápsula, 5 lábio acetabular, 6 cartilagem, 7 teto ósseo, 8 ponto de virada do teto ósseo. **Fig. 1B** Verificação de usabilidade: 1 borda inferior do ílio, 2 eco reto do osso ílio e 3 lábio acetabular. Medidas dos ângulos Alfa e Beta.

O ângulo do teto ósseo, Alfa, é traçado entre a linha de base (ílio) e uma linha tangente ao teto ósseo com início na borda inferior do ílio. O ângulo do teto cartilaginoso, Beta, é o ângulo traçado entre a linha de base e a linha entre o ponto de virada do teto ósseo e o centro do lábio acetabular. As três linhas raramente se cruzam em um ponto (→Fig. 1B). A avaliação da ultrassonografia deve começar pela qualidade da imagem, e então, ser relacionada ao laudo. A medida precisa dos valores dos ângulos Alfa e Beta são fundamentais para a correta classificação e diagnóstico²⁸ (→Fig. 2).

A porcentagem de cobertura da cabeça também pode ser analisada como informação adicional, mas devemos lembrar que esta pode ter a forma semelhante à ovoide nos recém-nascidos, dificultando a interpretação. Terjesen²⁹ considera normal a cobertura a partir de 50% em crianças com mais de 1 mês de vida, Morin³⁰ considera cobertura $\geq 58\%$ como indicadora consistente de normalidade.

Após a ossificação do núcleo secundário da cabeça femoral, a parte medial do acetábulo ficará em sombra acústica, inviabilizando a realização de medidas acuradas. A partir deste momento, a radiografia da bacia deve ser considerada para o diagnóstico.

A ultrassonografia pela via anterior³¹ também pode auxiliar no início do tratamento, para confirmar a redução, assim como no controle durante e após a confecção do calção gessado.

Radiografia

A radiografia da bacia do recém-nascido pode ser de difícil interpretação; entretanto, a partir do 6º mês de vida, torna-se mais esclarecedora e é fundamental no seguimento de crianças com DDQ.

A radiação envolvida neste exame, algumas vezes questionada, não parece estar associada ao risco de neoplasias.³² Para diminuir a dose radioativa em acompanhamentos, pode-se realizar apenas a incidência anteroposterior.³³ Protetores gonadais são de difícil colocação em meninas e podem dificultar a visualização dos parâmetros anatômicos, mas podem eventualmente ser usados.³⁴

A radiografia deve ser adequadamente posicionada com os membros em extensão. Considerando a anteversão femoral, para que o colo femoral seja visto em seu maior comprimento, deve-se realizar a rotação medial entre 15 e 20º dos fêmures, evitando o falso aspecto de subluxação articular ou coxa valga. Em crianças pequenas, a própria mão do examinador que segura os joelhos já compensa a contratura em flexão dos quadris.³⁵

Para a interpretação são traçadas a linha de Hilgenreiner, a linha de Ombrédanne-Perkins, a linha de Menard e Shenton, o índice acetabular (IA) e o ângulo centro-borda de WIBERG (CE).

A radiografia deve ser checada quanto a erros de rotação e inclinação da bacia que poderiam alterar a medida real do IA. O quociente de rotação pélvica³⁵ é a divisão entre os diâmetros transversos dos forames obturatórios direito e esquerdo, e seu valor normal é ente 1,8 e 0,56. O índice de Ball e Komenda de inclinação pélvica divide o diâmetro vertical do forame obturatório pela distância entre o púbis e a linha de

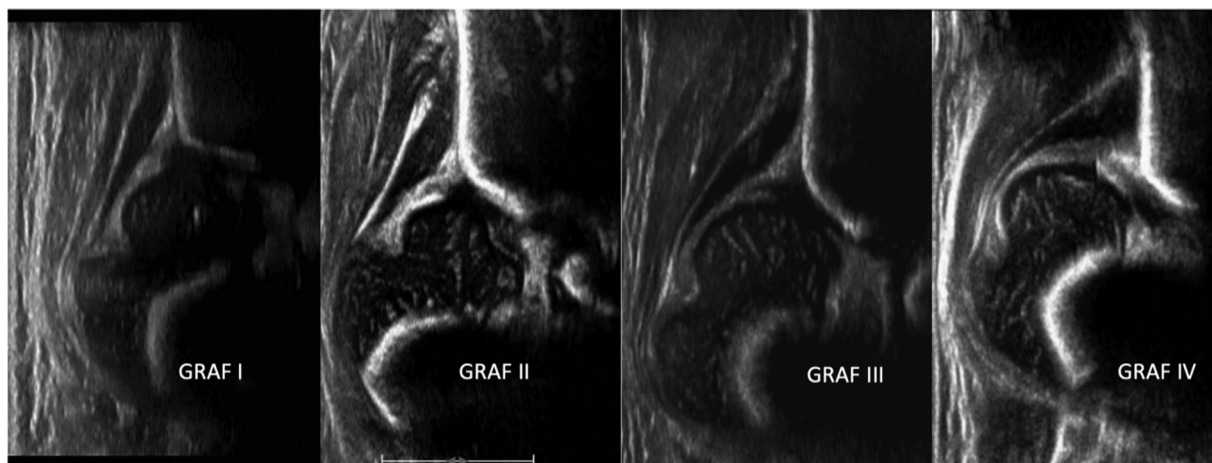

Fig. 2 Nos tipos I e II de Graf os quadris estão centralizados, o tipo D (não representado) é o primeiro estágio da descentralização e os tipos III e IV estão descentralizados.

Hilgenreiner e tem seu valor esperado entre 0,75 e 1,2. O valor normal do IA é apresentado em curvas de normalidade de acordo com a idade e depende da forma de medida, se utiliza como ponto lateral a margem acetabular³⁵ ou o *sourcil*.³⁶ Sendo assim, entendemos que a padronização das medidas é crucial para o acompanhamento clínico.

A lágrima de Köhler costuma estar presente a partir do 4º ou 6º meses de vida. Sua ausência a partir desta idade pode indicar o desenvolvimento anormal da cavidade acetabular. Quando existe a lateralização da cabeça femoral, este sinal fica alargado ou em forma de V. Após o tratamento, pode readquirir sua forma normal, estreita e arredondada na extremidade, devido à remodelação acetabular.³⁵

Tratamento

Considerando a classificação proposta por Graf, os quadris do tipo I são normais e os do tipo IIA (+) são imaturos. A partir disso, existem controvérsias quanto à necessidade de tratamento dos quadris IIA (-) (ângulo alfa < 55 graus na 6ª semana de vida). Sabe-se que a maioria destes quadris pode evoluir para resolução espontânea.³⁷ Entretanto, especial atenção deve ser dada às meninas pela possibilidade de persistência da displasia.²⁵ Quadris classificados com IIB, IIC, D, III e IV devem ser tratados independentemente da idade.

O tratamento da DDQ baseia-se na manutenção de uma redução concêntrica entre a cabeça femoral e o acetábulo, realizada com o posicionamento do quadril em flexão entre 90 e 110º associada à abdução entre 30 e 65º, respeitando a zona de segurança.³⁸

É importante observar que o uso de duas ou mais fraldas cria a falsa sensação de segurança aos pais, porém, não são eficientes para manter os quadris no posicionamento correto,³⁹ por não controlarem a extensão dos quadris, servindo até como fulcro entre os membros inferiores, funcionando como alavancas para a lateralização das cabeças femorais, não devendo ser recomendadas.

A hiperflexão dos quadris pode provocar a luxação inferior e principalmente nos casos mais graves, quando combinada com a

hiperflexão dos joelhos, pode levar à praxia do nervo femoral.⁴⁰ A neuropraxia do femoral está associada a um maior índice de falha no tratamento e complicações, em especial se sua recuperação levar mais que 3 dias,⁴¹ enquanto a abdução excessiva está relacionada à osteonecrose da cabeça femoral (NAV).

Órteses

A órtese utilizada com maior frequência no tratamento da DDQ é o suspensório de Pavlik, que pode ser usualmente utilizado até o 6º mês de vida. Nos casos neonatais em que se observa a persistência da luxação da cabeça femoral, é possível obter a redução com o aparelho; no entanto, não se deve insistir por mais que 2 ou 3 semanas devido ao risco de sofrimento vascular da cabeça femoral e deformidades articulares provocadas pela pressão da cabeça contra o acetábulo.

As tiras anteriores dessa órtese mantêm a flexão dos quadris e as posteriores limitam a adução. Ressalta-se que a abdução é obtida pela ação gravitacional e pela forma que se carrega a criança, não devendo ser forçada pelas tiras.

Os principais erros de posicionamento ocorrem quando as tiras anteriores, que deveriam estar alinhadas com a linha axilar anterior, estão posicionadas medialmente favorecendo a adução do quadril. Ou ainda, quando a tira que envolve a perna e que deveria estar logo abaixo da fossa poplíteia, fica indevidamente próxima ao tornozelo, provocando a hiperflexão dos joelhos e levando a um mecanismo de corda de arco anterior e posterior, resultando em um controle inadequado da posição do quadril⁴² (►Fig. 3A-B).

Em situações de grande instabilidade, pode-se transpassar a tira posterior passando pela tira anterior antes de retornar à sua posição original como método auxiliar.⁴³

A partir do 3º mês de vida, a órtese de Tübingen vem ganhando importância. Postula-se⁴⁴ que o controle da abdução é superior devido à barra fixa, pois além de impedir uma abdução excessiva, a criança pode rolar durante a noite e dormir em decúbito lateral. Nos casos Graf tipo IV, existem controvérsias quanto à sua utilização.^{44,45}

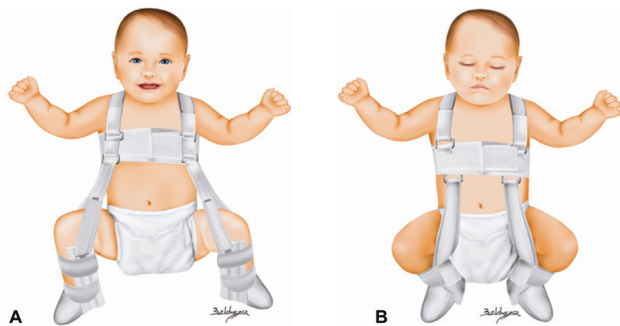


Fig. 3 A) Pavlik corretamente posicionado. B) Pavlik com a tira anterior muito medial e a tira da perna distalmente posicionada levando a um posicionamento inadequado dos quadris e dos joelhos. Adaptado: Mubarak S, Garfin S, Vance R, McKinnon B, Sutherland D. Pitfalls in the use of the Pavlik harness for treatment of congenital dysplasia, subluxation, and dislocation of the hip. *J Bone Joint Surg Am* 1981;63(8): 1239–1248.

O regime de utilização das órteses varia entre 23 e 24h/dia e deve ser mantido até a total normalização acetabular (Graf tipo I), o que geralmente acontece entre 6 e 12 semanas de uso. A continuidade do tratamento por um período adicional, assim como o desmame, ainda são assuntos controversos e têm protocolos variáveis. Recentemente, em um estudo comparativo de pacientes com 1 ano de vida que foram ou não submetidos ao desmame do Pavlik, não foram relatadas diferenças significativas no índice acetabular.⁴⁶

Redução e gesso

A partir do 3º mês de vida, caso ocorra a falha da órtese ou o diagnóstico de luxação tenha sido tardio, é indicada a redução fechada e a imobilização em calção gessado na posição de flexão e abdução.

A tração cutânea prévia, atualmente pouco utilizada, e a tenotomia do adutor longo podem colaborar para a redução e aumentar a zona de segurança. Crianças mais velhas com luxações altas estão mais sujeitas a complicações como a NAV, relaxação e displasia residual. A ausência de ossificação do núcleo da cabeça femoral não deve atrasar o tratamento, apesar de ser considerada um fator de risco para NAV por alguns autores.

Durante a redução, a pneumoartrografia pode auxiliar na avaliação da redução, mas não é procedimento essencial em todos os casos. No pós-operatório, existe certa dificuldade para interpretar as radiografias pela presença do gesso e por ser um método de avaliação bidimensional. A realização da radiografia na posição *inlet* pode ajudar.⁴⁷ O controle ultrassonográfico, apesar de possível, exige que o gesso tenha um espaço para esse fim e um transdutor adequado. A tomografia computadorizada (TC) é de fácil acesso e pode ser realizada de forma seletiva (poucos cortes) para diminuir a quantidade de radiação. Um protocolo rápido de ressonância magnética (RM) sem sedação e sem contraste é eficaz para o controle da redução e detecção de interposições articulares.^{48,49}

O gesso é mantido por 3 a 4 meses quando é substituído por uma órtese. A idade para a realização deste tratamento é

controversa, mas, usualmente, considera-se o limite de até 18 meses de vida.

Em crianças a partir dos 9 meses, quando a redução fechada concêntrica é impossível ou existe interposição articular, a redução aberta por via medial ou anterolateral está indicada. A via medial é uma opção para crianças de baixa idade, usualmente < 1 ano⁵⁰ e no máximo até os 18 meses, sendo possível abordar as estruturas que impedem a redução. Sua vantagem é a cicatriz cirúrgica cosmética; entretanto, por essa via não é possível realizar a capsuloplastia e há risco de lesão arterial. A via anterolateral tem como vantagem não ser limitada pela idade e pode ser associada a capsuloplastia, o que favorece a estabilização⁵¹ evitando posições de maior abdução no gesso e ainda permitindo a realização da acetabuloplastia, quando necessária.

Osteotomias Pélvicas

A remodelagem acetabular está diretamente relacionada com a estabilidade e a idade de início do tratamento. Quando esta acontece após os 12 meses de vida, torna-se mais lenta e a partir dos 18 meses a associação da osteotomia pélvica ao procedimento de redução do quadril é recomendada.^{52,53}

Em crianças que apresentam displasia residual após tratamento a decisão sobre a necessidade da osteotomia pélvica é mais complexa, pois quadris reduzidos e estáveis antes dos 2 anos de idade têm maiores chances de normalizar o índice acetabular ao longo do tempo. Quando persiste a displasia em um quadril locado, a RM pode ajudar a definir a necessidade de uma intervenção pela observação do aspecto e quantidade de cartilagem.^{54,55}

A cirurgia proposta por Salter⁵⁶ é realizada com a osteotomia transversa do ílio na linha inominada para obter o redirecionamento do acetábulo, com fulcro na sínfise púbica, sendo usualmente indicada a partir dos 18 meses até os 9 anos de idade. Considera-se que é possível obter a cobertura de até 25° anteriores e 15° laterais.⁵⁷ Aparentemente, no seguimento, não se observa a retroversão acetabular.⁵⁸

A osteotomia descrita por Pemberton⁵⁹ é incompleta e tem como fulcro a cartilagem trirradiada, sendo também capaz de prover cobertura anterolateral. Quando o acetábulo é amplo e desproporcional ao tamanho da cabeça femoral, esta é bem indicada por diminuir o diâmetro e aumentar a profundidade da cavidade acetabular.

A osteotomia atribuída a Dega, descrita inicialmente como semicircular, é realizada a 1 cm proximal ao teto ósseo e preservando a parede medial do ílio para evitar a indesejada medialização. Em uma descrição subsequente, a técnica foi revista, passando a ser transilíaca com fulcro na parte óssea intacta próxima a incisura isquiática.⁶⁰ O redirecionamento do acetábulo possibilita a cobertura anterior, lateral e posterior a depender do posicionamento do enxerto ósseo; por esse motivo, é também frequentemente utilizada nas displasias de etiologia neuromuscular.

Em crianças mais velhas e adolescentes, com a cartilagem trirradiada aberta, pode ser necessário um maior

redirecionamento acetabular através de osteotomias triplas que incluem o ílio, o púbis e o ísquio.

Quando não é possível obter a redução concêntrica, as osteotomias de salvamento têm o seu papel, como as de prateleira (*Shelf*) e a osteotomia atribuída a Chiari.

A necessidade da associação do encurtamento e/ou derrotação femoral, devendo-se evitar a varização, é uma decisão intraoperatória do cirurgião, sendo mais frequentemente indicada em crianças > 3 anos.

Considerações finais

A displasia do desenvolvimento do quadril tem seu prognóstico diretamente relacionado à idade da criança no diagnóstico. Por este motivo, todas as crianças devem ter seus quadris examinados tanto no berçário como em consultas subsequentes buscando os sinais da doença. Sugerimos estabelecer um protocolo de vigilância, de acordo com a realidade local, destinado não só àqueles bebês que apresentem sinais clínicos, mas também a crianças nascidas em apresentação pélvica e naquelas que possuam parentes de primeiro grau acometidos.

A orientação dos corretos posicionamentos pós-natais, evitando os enfaixamentos na forma de “charuto” e focados em posições fisiológicas, pode ter um papel importante para o amadurecimento dos quadris e eventualmente evitar as displasias tardias.

O exame diagnóstico de escolha para a criança até 4 ou 6 meses de vida é ainda a ultrassonografia do quadril. É importante, no entanto, salientar que o ortopedista deve estar habituado e treinado para avaliar as imagens e que estabeleça a correlação clínica ao laudo do exame. Após o 6º mês de vida, pela provável presença da ossificação secundária do núcleo da cabeça do fêmur, a radiografia é o exame de escolha.

Crianças tratadas devem ser acompanhadas durante todo o seu crescimento pelo risco de displasias tardias, de tal forma que, quando necessário, sejam tratadas em momento oportuno.

Suporte Financeiro

O presente estudo não recebeu nenhum suporte financeiro de fontes públicas, comerciais, ou sem fins lucrativos.

Conflito de Interesses

Os autores declaram não haver conflito de interesses.

Referências

- Musielak B, Idzior M, Józwiak M. Evolution of the term and definition of dysplasia of the hip - a review of the literature. *Arch Med Sci* 2015;11(05):1052-1057
- Loder RT, Skopelja EN. The epidemiology and demographics of hip dysplasia. *ISRN Orthop* 2011;2011:238607
- Barlow TG. Early diagnosis and treatment of congenital dislocation of the hip. *Proc R Soc Med* 1963;56(09):804-806
- Guarniero R, Montenegro NB, Vieira PB, Peixinho M. Sinal de Ortolani: resultado do exame ortopédico em 9.171 recém-nascidos na Associação Maternidade de São Paulo. *Rev Bras Ortop* 1988;23(05):125-128
- Motta GGB, Chiovatto ARS, Chiovatto ED, Duarte ML, Rodrigues NVM, Iared W. Prevalence of Developmental Dysplasia of the Hip in a Maternity Hospital in São Paulo, Brazil. *Rev Bras Ortop* (Sao Paulo) 2021;56(05):664-670
- Håberg Ø, Foss OA, Lian ØB, Holen KJ. Is foot deformity associated with developmental dysplasia of the hip? *Bone Joint J* 2020;102-B(11):1582-1586
- Oh EJ, Min JJ, Kwon SS, et al. Breech presentation in twins as a risk factor for developmental dysplasia of the hip. *J Pediatr Orthop* 2022;42(01):e55-e58
- Koob S, Garbe W, Bornemann R, Ploeger MM, Scheidt S, Gathen M, Placzek R. Is Prematurity a Protective Factor Against Developmental Dysplasia of the Hip? A Retrospective Analysis of 660 Newborns. *Ultraschall Med* 2022 Apr;43(02):177-180
- Sidharthan S, Kehoe C, Dodwell E. Post-Natal Positioning through Babywearing: What the Orthopaedic Surgeon Needs to Know. *JPOSNA* 2020;2(03). Available from: <https://www.jposna.org/ojs/index.php/jposna/article/view/131>
- Ulziibat M, Munkhuu B, Bataa AE, Schmid R, Baumann T, Essig S. Traditional Mongolian swaddling and developmental dysplasia of the hip: a randomized controlled trial. *BMC Pediatr* 2021;21(01):450
- Siddicky SF, Wang J, Rabenhorst B, Buchele L, Mannen EM. Exploring infant hip position and muscle activity in common baby gear and orthopedic devices. *J Orthop Res* 2021;39(05):941-949
- Moon RY TASK FORCE ON SUDDEN INFANT DEATH SYNDROME. SIDS and other sleep-related infant deaths: evidence base for 2016 updated recommendations for a safe infant sleeping environment. *Pediatrics* 2016;138(05):e20162940
- O'Beirne JG, Chlapoutakis K, Alshryda S, et al. International Interdisciplinary Consensus Meeting on the Evaluation of Developmental Dysplasia of the Hip. *Ultraschall Med* 2019;40(04):454-464
- Biedermann R, Eastwood DM. Universal or selective ultrasound screening for developmental dysplasia of the hip? A discussion of the key issues. *J Child Orthop* 2018;12(04):296-301
- Lee J, Spinazzola RM, Kohn N, Perrin M, Milanaik RL. Sonographic screening for developmental dysplasia of the hip in preterm breech infants: do current guidelines address the specific needs of premature infants? *J Perinatol* 2016;36(07):552-556
- Imrie M, Scott V, Stearns P, Bastrom T, Mubarak SJ. Is ultrasound screening for DDH in babies born breech sufficient? *J Child Orthop* 2010;4(01):3-8
- Brusalis CM, Price CT, Sankar WN. Incidence of acetabular dysplasia in breech infants following initially normal ultrasound: the effect of variable diagnostic criteria. *J Child Orthop* 2017;11(04):272-276
- Antoniak K, Lee C, Goldstein RY, Abousamra O. Is radiographic imaging necessary for identifying late developmental dysplasia of the hip in breech infants with normal ultrasounds? *Glob Pediatr Health* 2021;8:1-5
- Joiner ER, Andras LM, Skaggs DL. Screening for hip dysplasia in congenital muscular torticollis: is physical exam enough? *J Child Orthop* 2014;8(02):115-119
- Harper P, Joseph BM, Clarke NMP, et al; International Hip Dysplasia Institute (IHDI) Even Experts Can Be Fooled: Reliability of Clinical Examination for Diagnosing Hip Dislocations in Newborns. *J Pediatr Orthop* 2020;40(08):408-412
- Ortolani M. Un segno poco noto e sua importanza per la diagnosi precoce di prelussazione congenita dell'anca. *Paediatrics* 1937;45:129-136
- Humphry S, Thompson D, Price N, Williams PR. The 'clicky hip': to refer or not to refer? *Bone Joint J* 2018;100-B(09):1249-1252
- Hart VL. Congenital dislocation of the hip in the newborn and in early postnatal life. *J Am Med Assoc* 1950;143(15):1299-1303

- 24 Harris LE, Lipscomb PR, Hodgson JR. Early diagnosis of congenital dysplasia and congenital dislocation of the hip. Value of the abduction test. *J Am Med Assoc* 1960;173:229–233
- 25 Ömeroğlu H, Tatlici E, Köse N. Significance of Asymmetry of Groin and Thigh Skin Creases in Developmental Dysplasia of the Hip Revisited: Results of a Comparative Study. *J Pediatr Orthop* 2020;40(08):e761–e765
- 26 Graf R. Fundamentals of sonographic diagnosis of infant hip dysplasia. *J Pediatr Orthop* 1984;4(06):735–740
- 27 Graf R, Lercher K, Scott S, Spieß T. Fundamentos da ultrassonografia do quadril infantil: segundo a técnica de Graf. Tradução de Giovanna Braga Motta e Susana dos Reis Braga. São Paulo: Pasavento; 2021
- 28 Sari AS, Karakus O. Is experience alone sufficient to diagnose developmental dysplasia of the hip without the bony roof (alpha angle) and the cartilage roof (beta angle) measurements?: A diagnostic accuracy study *Medicine (Baltimore)* 2020;99(14):e19677
- 29 Terjesen T. Ultrasound as the primary imaging method in the diagnosis of hip dysplasia in children aged < 2 years. *J Pediatr Orthop B* 1996;5(02):123–128
- 30 Morin C, Harcke HT, MacEwen GD. The infant hip: real-time US assessment of acetabular development. *Radiology* 1985;157(03):673–677
- 31 van Douveren FQ, Pruijs HE, Sakkars RJ, Nivelstein RA, Beek FJ. Ultrasound in the management of the position of the femoral head during treatment in a spica cast after reduction of hip dislocation in developmental dysplasia of the hip. *J Bone Joint Surg Br* 2003;85(01):117–120
- 32 Bone CM, Hsieh GH. The risk of carcinogenesis from radiographs to pediatric orthopaedic patients. *J Pediatr Orthop* 2000;20(02):251–254
- 33 Hudak KE, Faulkner ND, Guite K, et al. Variations in AP and frog-leg pelvic radiographs in a pediatric population. *J Pediatr Orthop* 2013;33(02):212–215
- 34 Kumar A, Chau WW, Hung AL, Wong JK, Ng BKW, Cheng JCY. Gonadal shield: is it the Albatross hanging around the neck of developmental dysplasia of the hip research? *J Child Orthop* 2018;12(06):606–613
- 35 Tönnis D. Congenital dysplasia and dislocation of the hip in children and adults. Berlin: Springer-Verlag; 1987
- 36 Novais EN, Pan Z, Autruong PT, Meyers ML, Chang FM. Normal percentile reference curves and correlation of acetabular index and acetabular depth ratio in children. *J Pediatr Orthop* 2018;38(03):163–169
- 37 Roovers EA, Boere-Boonekamp MM, Mostert AK, Castelein RM, Zielhuis GA, Kerkhoff TH. The natural history of developmental dysplasia of the hip: sonographic findings in infants of 1-3 months of age. *J Pediatr Orthop B* 2005;14(05):325–330
- 38 Ramsey PL, Lasser S, MacEwen GD. Congenital dislocation of the hip. Use of the Pavlik harness in the child during the first six months of life. *J Bone Joint Surg Am* 1976;58(07):1000–1004
- 39 De Pellegrin M, Damia CM, Marcucci L, Moharamzadeh D. Double Diapering Ineffectiveness in Avoiding Adduction and Extension in Newborns Hips. *Children (Basel)* 2021;8(03):179
- 40 Sierra-Silvestre E, Bosello F, Fernández-Carnero J, Hoozemans MJM, Coppieters MW. Femoral nerve excursion with knee and neck movements in supine, sitting and side-lying slump: An in vivo study using ultrasound imaging. *Musculoskelet Sci Pract* 2018;37:58–63
- 41 Murnaghan ML, Browne RH, Sucato DJ, Birch J. Femoral nerve palsy in Pavlik harness treatment for developmental dysplasia of the hip. *J Bone Joint Surg Am* 2011;93(05):493–499
- 42 Mubarak S, Garfin S, Vance R, McKinnon B, Sutherland D. Pitfalls in the use of the Pavlik harness for treatment of congenital dysplasia, subluxation, and dislocation of the hip. *J Bone Joint Surg Am* 1981;63(08):1239–1248
- 43 Maclean JG, Hawkins A, Campbell D, Taylor MA. A simple modification of the Pavlik harness for unstable hips. *J Pediatr Orthop* 2005;25(02):183–185
- 44 Lyu X, Chen T, Yang Z, et al. Tübingen hip flexion splint more successful than Pavlik harness for decentred hips after the age of three months. *Bone Joint J* 2021;103-B(05):991–998
- 45 Ran L, Chen H, Pan Y, Lin Q, Canavese F, Chen S. Comparison between the Pavlik harness and the Tübingen hip flexion splint for the early treatment of developmental dysplasia of the hip. *J Pediatr Orthop B* 2020;29(05):424–430
- 46 Bram JT, Gohel S, Castañeda PG, Sankar WN. Is There a Benefit to Weaning Pavlik Harness Treatment in Infantile DDH? *J Pediatr Orthop* 2021;41(03):143–148
- 47 Massa BSF, Guarniero R, Godoy RM Jr, Rodrigues JC, Montenegro NB, Cordeiro FG. Use of inlet radiographs in the assessment of reduction after the surgical treatment of developmental dysplasia of the hip. *Bone Joint J* 2017;99-B(05):697–701
- 48 Ranawat V, Rosendahl K, Jones D. MRI after operative reduction with femoral osteotomy in developmental dysplasia of the hip. *Pediatr Radiol* 2009;39(02):161–163
- 49 Rosenbaum DG, Servaes S, Bogner EA, Jaramillo D, Mintz DN. MR imaging in postreduction assessment of developmental dysplasia of the hip: goals and obstacles. *Radiographics* 2016;36(03):840–854
- 50 Herring JA. Developmental Dysplasia of the hip. In: Tachdjian's pediatric orthopaedics: from the Texas Scottish Rite Hospital for Children. 5th ed. Philadelphia: Elsevier; 2014:483–579
- 51 Kotlarsky P, Haber R, Bialik V, Eidelman M. Developmental dysplasia of the hip: What has changed in the last 20 years? *World J Orthop* 2015;6(11):886–901
- 52 Lindstrom JR, Ponseti IV, Wenger DR. Acetabular development after reduction in congenital dislocation of the hip. *J Bone Joint Surg Am* 1979;61(01):112–118
- 53 Kothari A, Grammatopoulos G, Hopewell S, Theologis T. How does bony surgery affect results of anterior open reduction in walking-age children with developmental hip dysplasia? *Clin Orthop Relat Res* 2016;474(05):1199–1208
- 54 Wakabayashi K, Wada I, Horiuchi O, Mizutani J, Tsuchiya D, Otsuka T. MRI findings in residual hip dysplasia. *J Pediatr Orthop* 2011;31(04):381–387
- 55 Walbron P, Müller F, Mainard-Simard L, Luc A, Journeau P. Bone maturation of MRI residual developmental dysplasia of the hip with discrepancy between osseous and cartilaginous acetabular index. *J Pediatr Orthop B* 2019;28(05):419–423
- 56 Salter RB. Innominate osteotomy in the treatment of congenital hip dislocation and subluxation of the hip. *J Bone Joint Surg Br* 1961;43(03):518–539
- 57 Rab GT. Biomechanical aspects of Salter osteotomy. *Clin Orthop Relat Res* 1978(132):82–87
- 58 Airey G, Shelton J, Dorman S, Bruce C, Wright DM. The Salter innominate osteotomy does not lead to acetabular retroversion. *J Pediatr Orthop B* 2021;30(06):515–518
- 59 Pemberton PA. Pericapsular osteotomy of the ilium for treatment of congenital subluxation and dislocation of the hip. *J Bone Joint Surg Am* 1965;47:65–86
- 60 Czubak J, Kowalik K, Kawalec A, Kwiatkowska M. Dega pelvic osteotomy: indications, results and complications. *J Child Orthop* 2018;12(04):342–348