

# Rivaroxaban als effektive Therapieoption der Livedovaskulopathie

## Rivaroxaban as an Effective Treatment of Livedoid Vasculopathy

### Autoren

F. F. Gellrich, S. Heyne, B. Hägele, J. Laske, S. Beissert, C. Günther

### Institut

Klinik und Poliklinik für Dermatologie, Universitätsklinikum Carl Gustav Carus an der Technischen Universität Dresden

### Bibliografie

DOI <https://doi.org/10.1055/s-0043-104353>

Akt Dermatol 2017; 43: 199–201

© Georg Thieme Verlag KG Stuttgart · New York

ISSN 0340-2541

### Korrespondenzadresse

Frank Friedrich Gellrich, Assistenzarzt Dermatologie, Klinik und Poliklinik für Dermatologie, Universitätsklinikum Carl Gustav Carus an der Technischen Universität Dresden, Fetscherstraße 74, 01307 Dresden  
[FrankFriedrich.Gellrich@uniklinikum-dresden.de](mailto:FrankFriedrich.Gellrich@uniklinikum-dresden.de)

### ZUSAMMENFASSUNG

Die Livedovaskulopathie ist eine seltene Vasculopathie mit thrombembolischen Verschlüssen kleiner und mittlerer Hautgefäße. Therapieversuche mit verschiedenen Immunsuppressiva zeigten wenig Ansprechen und resultierten in therapierefraktären Verläufen. Vor einigen Jahren wurde die deutlich bessere Wirksamkeit verschiedener Antikoagulantien beschrieben. Wir berichten über einen 30-jährigen Patienten, welcher unter der Therapie mit Rivaroxaban eine zügige Besserung des Krankheitsbildes erfahren hat.

### ABSTRACT

The livedoid vasculopathy is a rare disease caused by thromboembolic occlusion of small and medium vessels in the superficial dermal plexus. Immunosuppressive treatment was often ineffective and resulted in a refractory disease course. The efficiency of anticoagulants in the treatment of the disease was described a couple of years ago. Here, we report successful treatment with rivaroxaban and fast achievement of remission in a 30-year-old patient with livedoid vasculopathy.

## Einleitung

Die Livedovaskulopathie ist eine seltene Vasculopathie kleiner und mittlerer Hautgefäße. Ursächlich sind thrombembolische Verschlüsse kleiner Hautgefäße. Diese führen zu einer gezackten, blitzförmigen Livedozeichnung, bedingt durch einen venösen Rückstau und stark schmerzhaften Erosionen oder Ulzerationen. Die Hautläsionen heilen unter der Bildung flacher, depigmentierter Narben aus (Atrophie blanche) [1]. Mit einer Inzidenz von unter 1/100000 ist die Erkrankung selten und betrifft vorwiegend jüngere Erwachsene (15 bis 40 Jahre) [2]. Aufgrund schwerer chronisch-rezidivierender Verläufe wurden in der Vergangenheit Immunsuppressiva wie Prednisolon und Azathioprin [3] oder IVIG [4] eingesetzt, um die Livedovaskulopathie zu kontrollieren. Trotzdem konnten häufig keine stabilen Remissionen erreicht werden. In den letzten Jahren wurde die Wirksamkeit verschiedener Antikoagulantien beschrieben. Dazu gehören niedermolekulare Heparine [5] und insbesondere Faktor Xa-Inhibitoren wie Tinzaparin (Innohep®) und später auch Rivaroxaban (Xarelto®) [6].

## Kasuistik

Die stationäre Aufnahme des 30-jährigen Patienten W. erfolgte aufgrund akut aufgetretener Nekrosen und Erytheme des linken, dorsalen Unterschenkels verbunden mit stärksten Schmerzen bei Belastung (10/10 visuelle Analogskala, VAS). Er berichtete, dass sich drei Wochen vor stationärer Aufnahme erstmals erythematöse Papeln mit weißlichem Hof am Unterschenkel links entwickelt hätten. Ambulant wurde unter dem Verdacht auf eine Borelliose eine Antibiose mit Amoxicillin eingeleitet. In der Folge entwickelte sich ein Erythem, welches sich zunehmend ausbreitete und seröse Exsudationen. Nach erneuter hausärztlicher Vorstellung folgte die Überweisung zum niedergelassenen Dermatologen und in der Folge die stationäre Einweisung unter dem Verdacht auf ein Erysipel.

## Befunde

Bei der Untersuchung der Hautbefunde zeigte sich am Unterschenkel links, dorsal über der Wade ein kreisrundes Erythem und stellenweise eine weißliche, atrophe Abblässung der Haut. Zusätzlich fielen blitzförmige Nekrosen mit teilweiser, oberflächlicher Bläschenbildung auf (► **Abb. 1**). Des Weiteren zeigten sich an beiden Unterschenkeln zirkulär verlaufende, bräunlich, makulöse Pigmentierungen, klinisch im Sinne einer postinflammatorischen Hyperpigmentierung. Diese bestanden anamnestisch seit ca. vier Jahren. In der übrigen körperlichen Untersuchung zeigten sich keine auffälligen Befunde.

Laborchemisch fielen eine Leukozytose: 15,15 GPt/l (Referenz: 3,8–9,8 GPt/l), erhöhtes CRP: 76,8 mg/l (Referenz: <5,0 mg/l) und vermehrte D-Dimere: 1634 ng/ml (Referenz: <500 ng/ml) auf. Die Borrelien-Serologie war negativ.

Kompressionssonografisch konnte eine Beinvenenthrombose ausgeschlossen werden. Hinweise auf eine chronisch venöse Insuffizienz fanden sich nicht.

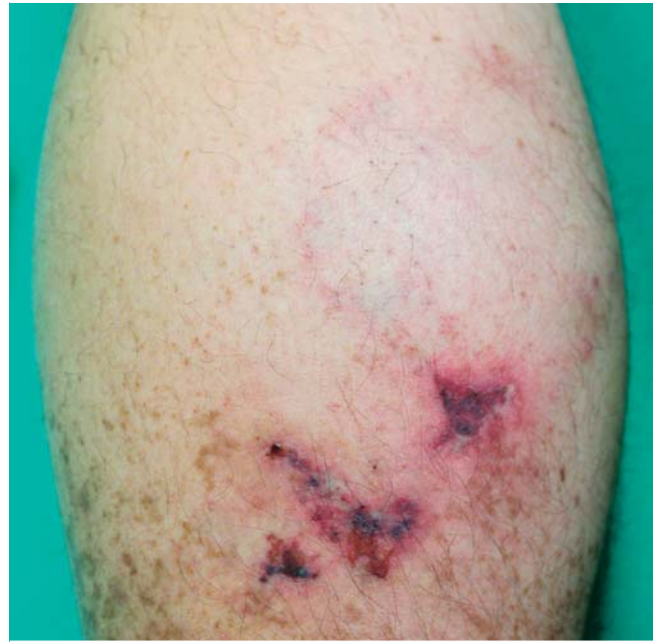Antinukleäre Antikörper (ANAs) fielen in der indirekten Immunfluoreszenz mit einem Titer von 1:320 positiv aus. Anti-Neutrophile cytoplasmatische Antikörper (ANCA) konnten nicht nachgewiesen werden.

Die diagnostische Exzision vom Unterschenkel links wies zentral eine nahezu vollständige Nekrose der Epidermis auf, die zu einer teilweisen Ablösung bzw. Spaltbildung geführt hatte. Im Stratum papillare waren erhebliche Erythrozytenextravasate und kleine ektatische kapilläre Gefäße erkennbar. Daneben zeigten sich geringe oberflächliche und tiefe perivaskuläre lymphohistiozytäre Entzündungsinfiltrate mit Beimengung einzelner Neutrophiler. An der Korium-Subkutis-Grenze fand sich ein größeres Gefäß, das eine Okklusion des Lumens durch Fibrin, Erythrozyten und Entzündungszellen aufwies. In der direkten Immunfluoreszenz zeigten sich in den Gefäßen Ablagerungen von IgM und vereinzelt C3.

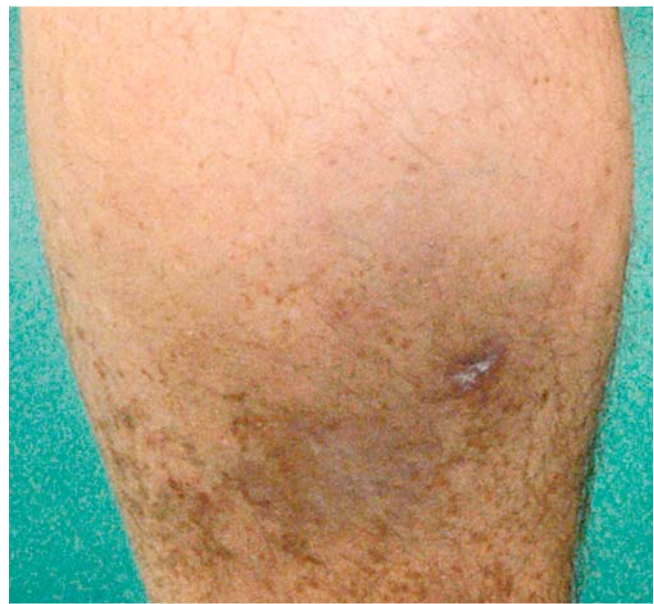
Zusammenfassend konnte aufgrund der Histologie und des typischen klinischen Bildes die Diagnose einer Livedovaskulopathie gestellt werden.

## Therapie und Verlauf

Nach aktueller Studienlage [6] leiteten wir eine Antikoagulation mit Rivaroxaban (Xarelto®) 10 mg zweimal täglich ein. In Kombination mit einer desinfizierenden Lokaltherapie zeigte sich bereits im stationären Verlauf eine Besserung des Hautbefundes und der Schmerzsymptomatik. Die Dosis des Rivaroxaban wurde nach Sistieren der Schmerzen auf 10 mg einmal täglich reduziert. Diese Dosis wird seither als Dauertherapie fortgeführt. Drei Monate nach Entlassung stellte sich der Patient im Rahmen einer Nachkontrolle erneut bei uns vor. An der Wade zeigte sich narbig, atrophierte Haut ohne frische Ulzerationen oder Erytheme (► **Abb. 2**). Schmerzen wurden vom Patienten verneint.



► **Abb. 1** Hautbefund der Wade mit Livedozeichnung und Ulzerationen vor Beginn der Therapie.



► **Abb. 2** Fast komplett abgeheilte Läsionen 3 Monate nach Behandlung.

## Diskussion

Die Livedovaskulopathie beschreibt häufig rezidivierende, schwere Verläufe und wurde in der Vergangenheit mit verschiedenen Immunsuppressiva therapiert [3]. Studien haben gezeigt, dass prokoagulatorische Mechanismen in der Pathogenese der Livedovaskulopathie eine wichtige Rolle spielen [7]. Personen mit hereditären Gerinnungsdefekten sind gehäuft betroffen [7]. Dazu gehören Faktor-V-Leiden-Mutation [8], Protein-C-

Mangel [9], Phospholipid-Antikörper-Syndrom [10], erhöhter Plasma-Homocystein-Spiegel [11], Anomalien in der Fibrinolyse [12] und eine erhöhte Plättchenaktivität [13]. Fallberichte beschreiben die Wirksamkeit einer Therapie mit Antikoagulantien. Niedermolekulare Heparine führten innerhalb weniger Stunden bis Tage zu einer deutlichen Schmerzreduktion und zu einer Reduktion neu auftretender Ulzerationen [5, 14]. Nach Zulassung des oralen Faktor Xa-Inhibitors Rivaroxaban (Xarelto®) wurden mehrere Fälle [1, 15] publiziert, in denen das Medikament erfolgreich zur Therapie der Livedovaskulopathie eingesetzt wurde. Mit täglichen Dosierungen zwischen 10 mg und 20 mg konnten Schmerzen und das Auftreten neuer Ulzerationen innerhalb von vier bis acht Wochen komplett gestoppt werden. In der Folge wurde 2016 eine Proof-of-Concept-Studie zur Antikoagulation mit Rivaroxaban bei Livedovaskulopathie durchgeführt [6]. Im Zeitraum 12/2012 bis 04/2016 begannen 25 Patienten die Therapie mit Rivaroxaban. 20 Patienten führten die Studie bis zum Ende durch. Sechs der 20 Patienten benötigten eine zusätzliche Therapie mit Enoxaparin (Cleaxe®). Der Schmerz reduzierte sich innerhalb von 12 Wochen von 65/100 (VAS) auf 6/100 (VAS). Acht unerwünschte Ereignisse traten auf, darunter 5 Menorrhagien, eine Dysmenorrhagie, einmal Atemnot und einmal Zahnfleischbluten. In einem Fall trat ein schweres unerwünschtes Ereignis in Form einer Menorrhagie bei einer Patientin mit vorbekannter Endometriose auf.

Die Hemmung von Faktor Xa zielt auf eine zentrale Funktion im Gerinnungssystem und zeigt zusätzlich einen entzündungshemmenden Effekt, was die hohe Effektivität der Therapie erklären könnte [16].

Zusammenfassend stellt die Therapie mit Rivaroxaban und Enoxaparin als Reserve [6] eine effektive Therapie der Livedovaskulopathie dar. Die orale Einnahme des Rivaroxaban ist für die häufig jungen, ansonsten gesunden Patienten einfach und praktikabel über einen langen Zeitraum durchzuführen. Zudem ist keine Überwachung der Gerinnungsparameter notwendig.

### Interessenkonflikt

Die Autoren geben an, dass kein Interessenkonflikt besteht.

### Literatur

- [1] Kerk N, Drabik A, Luger T et al. Rivaroxaban prevents painful cutaneous infarctions in livedoid vasculopathy. *British Journal of Dermatology* 2013; 168: 898–899
- [2] Altmeyer P. Livedovaskulopathie. *Enzyklopädie der Dermatologie, Venerologie, Allergologie, Umweltmedizin [WWW Document]*, n.d. <http://www.enzyklopaedie-dermatologie.de/artikel?id=2400> (accessed 1.26.17)
- [3] Lee SS, Ang P, Tan SH. Clinical profile and treatment outcome of livedoid vasculitis: a case series. *Ann Acad Med Singap* 2003; 32: 835–839
- [4] Schanz S, Ulmer A, Fierbeck G. Intravenous immunoglobulin in livedo vasculitis: A new treatment option? *Journal of the American Academy of Dermatology* 2003; 49: 555–556
- [5] Goerge T, Weishaupt C, Metz D et al. Livedoid Vasculopathy in a Pediatric Patient With Elevated Lipoprotein(a) Levels: Prompt Response to Continuous Low-Molecular-Weight Heparin. *Arch Dermatol* 2010; 146: 918–935
- [6] Weishaupt C, Strölin A, Kahle B et al. Anticoagulation with rivaroxaban for livedoid vasculopathy (RILIVA): a multicentre, single-arm, open-label, phase 2a, proof-of-concept trial. *Lancet Haematol* 2016; 3: e72–79
- [7] Hairston BR, Davis MDP, Pittelkow MR et al. Livedoid Vasculopathy: Further Evidence for Procoagulant Pathogenesis. *Arch Dermatol* 2006; 142: 1413–1418
- [8] Calamia KT, Balabanova M, Perniciaro C et al. Livedo (livedoid) vasculitis and the factor V Leiden mutation: additional evidence for abnormal coagulation. *J Am Acad Dermatol* 2002; 46: 133–137
- [9] Boyvat A, Kundakçi N, Babikir MO et al. Livedoid vasculopathy associated with heterozygous protein C deficiency. *Br J Dermatol* 2000; 143: 840–842
- [10] Acland KM, Darvay A, Wakelin SH et al. Livedoid vasculitis: a manifestation of the antiphospholipid syndrome? *Br J Dermatol* 1999; 140: 131–135
- [11] Gibson GE, Li H, Pittelkow MR. Homocysteinemia and livedoid vasculitis. *J Am Acad Dermatol* 1999; 40: 279–281
- [12] Pizzo SV, Murray JC, Gonias SL. Atrophie blanche. A disorder associated with defective release of tissue plasminogen activator. *Arch Pathol Lab Med* 1986; 110: 517–519
- [13] Papi M, Didona B, De Pità O et al. Livedo vasculopathy vs small vessel cutaneous vasculitis: cytokine and platelet P-selectin studies. *Arch Dermatol* 1998; 134: 447–452
- [14] Hairston BR, Davis MDP, Gibson LE et al. Treatment of Livedoid Vasculopathy With Low-Molecular-Weight Heparin: Report of 2 Cases. *Arch Dermatol* 2003; 139: 987–990
- [15] Winchester D, Drage L, Davis M. Response of livedoid vasculopathy to rivaroxaban. *Br J Dermatol* 2015; 172: 1148–1150
- [16] Ellinghaus P, Perzborn E, Hauenschild P et al. Expression of pro-inflammatory genes in human endothelial cells: Comparison of rivaroxaban and dabigatran. *Thromb Res* 2016; 142: 44–51