



Prevalência de ausência de tendão palmaris longus em uma amostra populacional de uma cidade brasileira multiétnica*

Prevalence of Absence of Palmaris Longus Tendon in a Population Sample from a Multiethnic Brazilian City

Danilo Pizzo Kitagaki¹ Carlos Henrique Fernandes¹ Lia Miyamoto Meirelles²
Luis Renato Nakachima¹ João Baptista Gomes dos Santos¹ Flávio Faloppa³

¹ Ortopedista e Traumatologista, Unidade de Cirurgia da Mão, Escola Paulista de Medicina, Universidade Federal de São Paulo, São Paulo, SP, Brasil

² Fisioterapeuta, Unidade de Cirurgia da Mão, Escola Paulista de Medicina, Universidade Federal de São Paulo, São Paulo, SP, Brasil

³ Professor Titular, Escola Paulista de Medicina, Universidade Federal de São Paulo, São Paulo, SP, Brasil

Endereço para correspondência Carlos Henrique Fernandes, MD, PhD, Hand Surgery Unit, Escola Paulista de Medicina, Universidade Federal de São Paulo, Rua Borges Lagoa 786, São Paulo, São Paulo, 04038-032, Brazil (e-mail: carloshandsurgery@gmail.com).

Rev Bras Ortop 2023;58(6):e891–e895.

Resumo

Objetivo O objetivo do presente estudo foi determinar a prevalência de ausência de tendão palmaris longus em uma amostra populacional de uma cidade multiétnica brasileira.

Métodos Um estudo observacional transversal foi realizado entre outubro de 2017 e abril de 2018. Incluímos voluntários dos sexos masculino e feminino com 18 anos ou mais. A ausência do tendão palmaris longus foi determinada pedindo aos voluntários que realizassem o teste de Schaeffer bilateralmente.

Resultados Foram coletados prospectivamente dados de 1.008 voluntários, 531 homens e 477 mulheres, com idade entre 18 e 74 anos (média de 38,4 anos). A ausência do tendão palmaris longus foi observada em 264 (26,2%) voluntários. A ausência bilateral foi detectada em 123 voluntários (12,2%), 60 mulheres (48,8%) e 63 homens (51,2%). A ausência unilateral foi encontrada em 141 pacientes (14,0%), 54 mulheres (38,2%) e 87 homens (61,8%) ($p < 0,05$).

Conclusão A prevalência de ausência do tendão palmaris longus em nosso estudo foi de 26,2%. Não houve diferença estatisticamente significativa bilateralmente e entre gêneros. A ausência do tendão palmaris longus foi predominante no lado direito unilateral no sexo masculino.

Palavras-chave

- ▶ prevalência
- ▶ tendões
- ▶ deformidades congênitas da mão

* Estudo desenvolvido na Escola Paulista de Medicina, Universidade Federal de São Paulo, São Paulo, SP, Brasil.

recebido
28 de Junho de 2022
aceito
04 de Outubro de 2022

DOI <https://doi.org/10.1055/s-0043-1768617>.
ISSN 0102-3616.

© 2023. Sociedade Brasileira de Ortopedia e Traumatologia. All rights reserved.

This is an open access article published by Thieme under the terms of the Creative Commons Attribution-NonDerivative-NonCommercial-License, permitting copying and reproduction so long as the original work is given appropriate credit. Contents may not be used for commercial purposes, or adapted, remixed, transformed or built upon. (<https://creativecommons.org/licenses/by-nc-nd/4.0/>)

Thieme Revinter Publicações Ltda., Rua do Matoso 170, Rio de Janeiro, RJ, CEP 20270-135, Brazil

Abstract

Objective The objective of the study was to determine the prevalence of absence of palmaris longus tendon in a population sample from a multiethnic Brazilian city.

Methods A cross-sectional observational study was carried out between October 2017 and April 2018. We included male and female volunteers aged 18 years or older. The absence of palmaris longus tendon was determined by asking the volunteers to perform the Schaeffer test bilaterally.

Results We prospectively collected data on 1,008 volunteers, 531 male and 477 female, with age between 18 and 74 years (mean 38.4 years). The absence of palmaris longus tendon was observed in 264 (26.2%) volunteers. Bilateral absence was detected in 123 volunteers (12.2%), 60 female (48.8%) and 63 male (51.2%). Unilateral absence was found in 141 patients (14.0%), 54 female (38.2%) and 87 male (61.8%) ($p < 0.05$).

Conclusion The prevalence of absence of palmaris longus tendon in our study was 26.2%. There was no statistically significant difference between gender and bilaterally. The absence of palmaris longus tendon was predominant on unilateral right side in males.

Keywords

- ▶ prevalence
- ▶ tendons
- ▶ hand deformities, congenital

Introdução

O palmaris longus (PL) é um dos quatro músculos superficiais do compartimento anterior do antebraço. Ele tem uma barriga muscular fusiforme que se origina do epicôndilo umeral medial e seu tendão longo se insere distalmente no aspecto volar do palmaris.¹ Essa configuração anatômica cria um eixo de ação ao longo da massa flexor-pronador, permitindo que o PL atue como flexor de punho e tensor de aponeurose palmaris. Seu poder, no entanto, é descrito classicamente em livros didáticos anatômicos como mais fraco do que os dos outros músculos do compartimento, o flexor carpi radialis, o flexor carpi ulnaris e o pronador teres, tornando-o um músculo substituível na prática de cirurgia da mão.¹⁻⁴ Por causa dessa ação coadjuvante, o tendão palmaris longus (TPL) é um local doador de enxerto muito importante em cirurgia reconstrutiva, reparação de ligamentos e transferências musculares.⁵⁻⁷ O TPL apresenta uma grande variação anatômica na presença, posição, duplicação e nos deslizamentos.^{3-5,8-23} Sua variação tem importância na análise clínica, cirúrgica e radiológica e de reabilitação. A ausência mundial é muito variável, um estudo chinês mostrou 4,6% da ausência de TPL na população estudada.¹⁵ No norte do Irã, a ausência geral do TPL foi registrada em 13,2%;³ 16,3%¹² nos EUA; 24,4% na África do Sul,¹⁴ e 37,5% na Sérvia.¹⁶

Devido à importância cirúrgica dessa estrutura anatômica no campo da cirurgia e reabilitação manual e ortopédica, decidimos realizar o presente estudo para avaliar a prevalência da ausência de TPL em uma amostra populacional de uma cidade multiétnica brasileira.

Materiais e métodos

Este estudo foi aprovado pelo nosso conselho de revisão institucional (CAAE: 81215917.7.0000.5505). O consentimento informado foi obtido de todos os participantes incluídos no estudo.

Realizamos um estudo transversal observacional que incluiu 1.008 voluntários avaliados prospectivamente entre outubro de 2017 e abril de 2018 no Hospital Universitário. Considerou-se voluntário qualquer paciente ou acompanhante de paciente sem queixas clínicas no membro superior, com idade igual ou superior a 18 anos de ambos os sexos. Após o consentimento informado, esses voluntários foram clinicamente avaliados bilateralmente para a presença de TPL pelo teste de Schaeffer (▶ **Fig. 1**). O teste de Schaeffer consiste em uma flexão ativa indolor do punho com o polegar e o dedo mínimo tocando uns aos outros de forma oposta.^{11,12} O TPL foi considerado ausente, caso não pudesse ser visualizado pelo teste de Schaeffer ou não palpado durante o exame pelo dedo do examinador (▶ **Fig. 2**). Todos os voluntários foram avaliados por três examinadores independentes e confirmados por um autor sênior, se necessário.

Excluímos candidatos que fizeram cirurgias anteriores, lesões traumáticas, anomalias congênicas no membro superior ou candidatos que recusaram o termo de consentimento livre e esclarecido.

Os dados foram analisados considerando as variáveis: idade, lateralidade e gênero. As diferenças foram matematicamente avaliadas pelo teste qui-quadrado utilizando o software IBM SPSS Statistics for Windows, versão 23.0 (IBM Corp., Armonk, NY, USA) e consideradas estatisticamente significativas sempre que o valor de p era inferior a 0,05 ($p < 0,05$).

Resultados

Foram coletados prospectivamente dados de 1.008 voluntários, 531 homens (52,7%) e 477 mulheres (47,3%), com idade entre 18 e 74 anos (média de 38,4 anos). Desse total, 264 voluntários apresentaram ausência de TPL, o que representa uma prevalência de ausência de 26,2%.

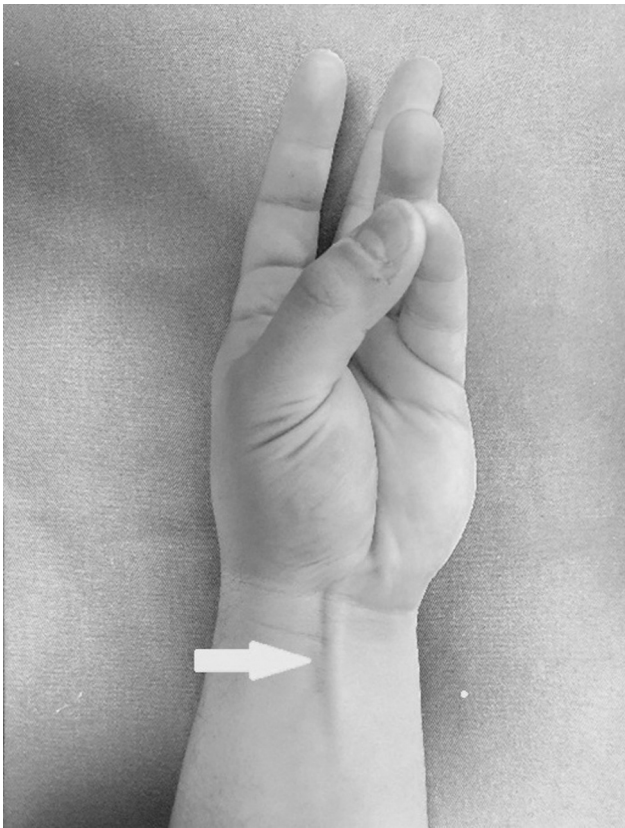


Fig. 1 Teste de Schaeffer: presença de tendão palmaris longus (seta branca).

A ausência bilateral foi detectada em 123 voluntários (12,2%), 60 mulheres (48,8%) e 63 homens (51,2%). A prevalência de ausência bilateral relacionada ao sexo no sexo feminino foi de 12,6% e 11,9% no sexo masculino, $p = 0,729$ (► **Tabela 1**).

Tabela 1 Prevalência relacionada ao sexo de ausência bilateral

		AUSÊNCIA BILATERAL		P
		Não	Sim	
GÊNERO	Femino	417	60	0,729
	Masculino	468	63	
TOTAL		885	123	

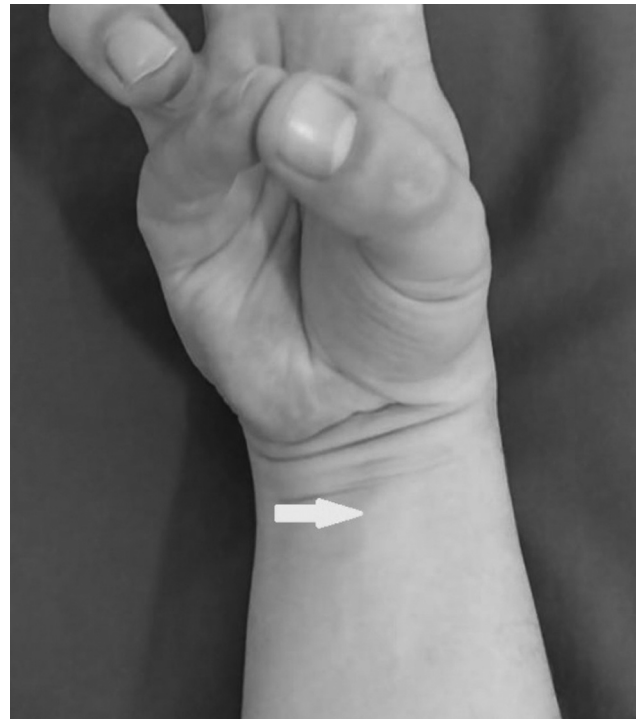


Fig. 2 Teste de Schaeffer: ausência de tendão palmaris longus (seta branca).

A ausência unilateral foi encontrada em 141 voluntários (14,0%), 54 mulheres (38,2%) e 87 homens (61,8%), $p = 0,021$. Com base na lateralidade, a ausência unilateral do TPL no lado direito foi detectada em 57 voluntários (5,6%): 18 mulheres (31,6%) e 39 homens (68,4%), $p = 0,014$. Do lado esquerdo, 84 voluntários (8,3%): 36 mulheres (42,8%) e 48 homens (57,2%), $p = 0,392$ (► **Tabela 2**).

Discussão

Variações anatômicas dos músculos e tendões da região antebraquial anterior são frequentemente relatadas por anatomistas e clínicos. Tais variações podem ou não ter implicações clínicas. As variações anatômicas mais comuns estão no flexor digitorum superficialis, flexor digitorum profundus, flexor pollicis longus e palmaris longus.^{11,24-26}

Reimann et al.,¹⁰ em um estudo com 1.600 extremidades, consideraram o músculo e o tendão palmaris longus como um músculo acessório. Em humanos, o PL pode apresentar

Tabela 2 Ausência unilateral em relação ao gênero e ao lado

TABELA 2–AUSÊNCIA UNILATERAL DE PALMARIS LONGUS (DETALHE)							
		AUSÊNCIA ESQUERDA		P	AUSÊNCIA DIREITA		P
		Não	Sim		Não	Sim	
GÊNERO	Feminino	441	36	0,392	459	18	0,014
	Masculino	483	48		492	39	
TOTAL		924	84	TOTAL	951	57	

variações anatômicas em relação ao local de inserção, comprimento do tendão, forma muscular do ventre muscular, número de ventres musculares ou ausência completa.^{10,27} No presente estudo, nosso foco foi avaliar a ausência de TPL por exame clínico. A presença ou ausência de PL tem sido determinada por múltiplas técnicas de exame do tendão. Diferentes testes foram descritos, tais como o teste de Schaeffer,^{11,12} punho de Thompson,¹² 1° e 2° testes Mishra,²⁸ e o teste de dois dedos Pushpa Kumar.¹³ Em nosso estudo, usamos o teste padrão de Schaeffer associado à palpação do TPL com os dedos do examinado, quando necessário. Holzgreffe et al.²⁹ observaram ausência do tendão PL em 14% dos pulsos por exame físico e 10% dos pulsos por sonografia. Todos os tendões PL não percebidos no exame físico eram pequenos e nenhum foi considerado adequado para enxerto tendinoso. O coeficiente de correlação intraclasse entre a medição do comprimento do tendão palmaris longus no exame e o ultrassom foi de 0,54. O teste de Schaeffer detectou com precisão este tendão com > 90% de sensibilidade e especificidade.³⁰

Os estudos para determinar a prevalência de ausência de tendão palmaris longus apresentam diferentes quantidade de indivíduos avaliados. Alves et al.,¹⁷ em 2011, avaliaram 200 chilenos, Kapoor et al.¹⁵ avaliaram 500 índios em 2008, Soltani et al.¹⁹ avaliaram 516 americanos em 2012, Sankar et al.²² avaliaram 942 índios em 2011, e Kose et al.³¹ avaliaram 1.350 turcos em 2009. Em nosso estudo, foram incluídos 1.008 brasileiros voluntários.

Em nosso estudo, obtivemos uma taxa de ausência de TPL de 26,2%. A ausência de Palmaris longus parece estar associada à etnia/ancestralidade.^{15,18} No último censo populacional, a população multiétnica da cidade de São Paulo era composta por caucasianos (63,9%), negros (34,6%), asiáticos (2,2%) e indígenas (0,1%).³² As características étnicas da nossa população, parecem favorecer a ocorrência de valores de prevalência intermediárias. É possível identificar em nossos resultados uma diferença considerável em relação às populações asiáticas ou indianas, e uma semelhança nos valores dos participantes africanos, sul-americanos e europeus.^{8,12,15-17} Classificando-os por prevalência, podemos ver grupos de baixa frequência de ausência, como a população asiática (4,08-4,5%), e de alta frequência de ausência, como em sérvios ou árabes (31,1-37,5%).^{20,21} Entre esses extremos, há um grande grupo intermediário formado por caucasianos, sul-africanos e chilenos (20,0%-26,5%).^{13,16,17}

Nosso estudo encontrou uma taxa de ausência bilateral de PL de 12,2%: 12,6% das mulheres e 11,9% dos homens. Venter et al.,¹⁶ na população sul-africana, e Alves et al.,¹⁷ em chilenos, encontraram taxas semelhantes. Morais et al.³³ estudando uma população local no Brasil, observaram ausência bilateral em 12,2% dos indivíduos.³³

A taxa de ausência unilateral do PL em nosso estudo foi de 14,0%, 5,3% em mulheres e 8,6% em homens. Esses números se assemelham muito aos encontrados por Venter et al.¹⁶ na população sul-africana e Alves et al.¹⁷ em chilenos. Em relação à lateralidade, 5,6% dos nossos voluntários apresentaram ausência unilateral exclusiva no lado direito e 8,3% exclusivamente no lado esquerdo. Taxas semelhantes foram observadas por Eric et al. em sérvios.²⁰

A importância do tipo de estudo está relacionada com o uso frequente do tendão palmaris longus em procedimentos cirúrgicos na extremidade superior. Durante um procedimento cirúrgico para captação de enxerto, o tamanho do tendão pode ser avaliado porque há uma relação significativa entre o comprimento do tendão e o comprimento do antebraço.³⁴ A captação segura do TPL exige o conhecimento da anatomia, em especial a adequada diferenciação entre nervo mediano e TPL e quando ocorre ausência.³⁵ Cetin et al.³⁶ determinaram que a força de aderência do punho não foi afetada na ausência de TPL.

O TPL é frequentemente utilizado como enxerto em procedimentos cirúrgicos de extremidade superior para restaurar a função e melhorar a qualidade de vida de muitos pacientes com uma variedade de etiologias da doença. O pós-operatório é um esforço de equipe do cirurgião, terapeuta e paciente. As restrições são inicialmente colocadas para o paciente e são, então, reduzidas à medida que ele começa a incorporar o novo movimento na atividade diária.³⁶ Embora extremamente importante, durante a organização deste manuscrito tivemos a oportunidade de observar que o número de publicações científicas sobre protocolos de reabilitação ainda é pequeno. Há consenso de que o protocolo de reabilitação ativo só é possível com a utilização de suturas resistentes. A escolha entre o protocolo de reabilitação ativo e passivo está diretamente relacionado a resistência da sutura.

Nosso estudo apresenta algumas limitações: foi projetado com base no exame clínico dos voluntários, sendo, portanto, dependente do examinador; nenhum exame de imagem foi feito para confirmar o diagnóstico, o que poderia ter corroborado as evidências do nosso estudo, mas acreditamos que essa limitação é inerente ao método não invasivo para o diagnóstico e estará presente na prática clínica. A população da cidade de São Paulo, pode não fornecer a real etnia do Brasil. A força do nosso estudo é fornecer informações sobre a taxa de ausência do TPL que podem ser usadas como referência para estudos futuros em pacientes no Brasil.

Conclusão

A prevalência de ausência do TPL em nosso estudo foi de 26,2%. Não houve diferença estatisticamente significativa entre gênero e bilateralidade. A ausência do TPL foi predominante no lado direito unilateral no sexo masculino.

Contribuições dos autores

Cada autor contribuiu individual e significativamente para o desenvolvimento deste artigo: D. P. K., L. M. M. e C. H. F. pesquisaram a literatura e conceberam o estudo. D. P. K., L. M. M. e F. F. estiveram envolvidos no desenvolvimento de protocolos e na obtenção de aprovação ética. D. P. K., J. B. G. S. e F. F. fizeram a análise dos dados. C. H. F., D. P. K. e L. R. N. escreveram o primeiro rascunho do manuscrito. Todos os autores revisaram e editaram o manuscrito e aprovaram a versão final do mesmo.

Suporte financeiro

Os autores não receberam nenhum apoio financeiro para a pesquisa, autoria e/ou publicação deste artigo.

Conflito de interesses

Os autores declaram não haver conflito de interesses.

Agradecimentos

A todos os voluntários que participaram do estudo.

Referências

- Moore CW, Fanous J, Rice CL. Revisiting the functional anatomy of the palmaris longus as a thenar synergist. *Clin Anat* 2018;31(06):760–770
- Ioannis D, Anastasios K, Konstantinos N, Lazaros K, Georgios N. Palmaris longus muscle's prevalence in different nations and interesting anatomical variations: review of the literature. *J Clin Med Res* 2015;7(11):825–830
- Nasiri E, Pourghasem M, Moladoust H. The prevalence of absence of the palmaris longus muscle tendon in the North of Iran: a comparative study. *Iran Red Crescent Med J* 2016;18(03):e22465
- Abdolazadeh Lahiji F, Ashoori K, Dahmardehei M. Prevalence of palmaris longus agenesis in a hospital in Iran. *Arch Iran Med* 2013;16(03):187–188
- Wehbe MA. Tendon graft donor sites. *J Hand Surg Am* 1992;17(06):1130–1132
- Volpe S. Postoperative physical therapy management of tendon transfer for digital/wrist extension due to multifocal motor neuropathy. *J Orthop Sports Phys Ther* 2016;46(12):1071–1079
- Mazurek T, Strankowski M, Ceynowa M, Ročlawski M. Tensile strength of a weave tendon suture using tendons of different sizes. *Clin Biomech (Bristol, Avon)* 2011;26(04):415–418
- Kyung DS, Lee JH, Choi IJ, Kim DK. Different frequency of the absence of the palmaris longus according to assessment methods in a Korean population. *Anat Cell Biol* 2012;45(01):53–56
- Troha F, Baibak GJ, Kelleher JC. Frequency of the palmaris longus tendon in North American Caucasians. *Ann Plast Surg* 1990;25(06):477–478
- Reimann AF, Daseler EH, Anson BJ, Beaton LE. The palmaris longus muscle and tendon: A study of 1600 extremities. *Anat Rec* 1944; 89:495–505
- Schaeffer J. On the variations of the palmaris longus muscle. *Anat Rec* 1909;3:275–278
- Erić M, Koprivčić I, Vučinić N, et al. Prevalence of the palmaris longus in relation to the hand dominance. *Surg Radiol Anat* 2011; 33(06):481–484
- Thomson JW, McBatts J, Danforth CH. Hereditary and racial variation in the musculus palmaris longus. *Am J Phys Anthropol* 1921;4:205–220
- Pushpakumar SB, Hanson RP, Carroll S. The 'two finger' sign. Clinical examination of palmaris longus (PL) tendon. *Br J Plast Surg* 2004;57(02):184–185
- Kapoor SK, Tiwari A, Kumar A, Bhatia R, Tantuway V, Kapoor S. Clinical relevance of palmaris longus agenesis: common anatomical aberration. *Anat Sci Int* 2008;83(01):45–48
- Venter G, Van Schoor AN, Bosman MC. Degenerative trends of the palmaris longus muscle in a South African population. *Clin Anat* 2014;27(02):222–226
- Alves N, Ramirez D, Deana NF. Study of frequency of the palmaris longus muscle in Chilean subjects. *Int J Morphol* 2011;29(02): 485–489
- Sebastin SJ, Lim AY. Clinical assessment of absence of the palmaris longus and its association with other anatomical anomalies– a Chinese population study. *Ann Acad Med Singap* 2006;35(04): 249–253
- Soltani AM, Peric M, Francis CS, et al. The variation in the absence of the palmaris longus in a multiethnic population of the United States: an epidemiological study. *Plast Surg Int* 2012;2012; 282959
- Erić M, Krivokuća D, Savović S, Leksan I, Vucinić N. Prevalence of the palmaris longus through clinical evaluation. *Surg Radiol Anat* 2010;32(04):357–361
- Alzahrani MT, Almalki MA, Al-Thunayan TA, Almohawis AH, Al Turki AT, Umedani L. Clinical Assessment of the Congenital Absence of Palmaris Longus and Flexor Digitorum Superficialis Muscles in Young Saudi Population. *Anat Res Int* 2017; 2017:5342497
- Sankar KD, Bhanu PS, John SP. Incidence of agenesis of palmaris longus in the Andhra population of India. *Indian J Plast Surg* 2011; 44(01):134–138
- Kigera JW, Mukwaya S. Frequency of agenesis Palmaris longus through clinical examination—an East African study. *PLoS One* 2011;6(12):e28997
- Caetano EB, Sabongi Neto JJ, Ribas LAA, Milanello EV. Músculo acessório do músculo flexor superficial e sua implicação clínica. *Rev Bras Ortop* 2017;52(06):731–734
- Barreto LCA, Fernandes CH, Nakachima LR, Santos JBGD, Fernandes M, Faloppa F. Prevalence of the Linburg-Comstock Anomaly in a Brazilian Population Sample. *Rev Bras Ortop* 2020;55(03): 317–322
- Oliveira BM, Fernandes CH, Nakachima LR, Dos Santos JBG, Hirakawa CK, Faloppa F. Prevalence of absence of function of the flexor digitorum superficialis muscle tendons in the fourth and fifth fingers of the hand in the Brazilian population. *Rev Bras Ortop* 2020;55(04):448–454
- Georgiev GP, Iliev AA, Dimitrova IN, Kotov GN, Malinova LG, Landzhov BV. Palmaris longus muscle variations: clinical significance and proposal of new classifications. *Folia Med (Plovdiv)* 2017;59(03):289–297
- Mishra S. Alternative tests in demonstrating the presence of palmaris longus. *Indian J Plast Surg* 2001;34:12
- Holzgreffe RE, Anastasio AT, Farley KX, Daly CA, Mason AR, Gottschalk MB. Detection of the palmaris longus tendon: physical examination versus sonography. *J Hand Surg Eur Vol* 2019;44(08): 800–804
- Johnson CC, Zusstone E, Miller TT, Nwawka OK, Lee SK, Wolfe SW. Clinical tests for assessing the presence and quality of the palmaris longus tendon: diagnostic accuracy of examination compared with ultrasound. *J Hand Surg Eur Vol* 2020;45(03): 292–298
- Kose O, Adanir O, Cirpar M, Kurklu M, Komurcu M. The prevalence of absence of the palmaris longus: a study in Turkish population. *Arch Orthop Trauma Surg* 2009;129(05):609–611
- IBGE - Instituto Brasileiro de Geografia e Estatística. Censo Demográfico 2010. Características da população e dos domicílios. Disponível em: <https://ww2.ibge.gov.br/home/estatistica/populacao/censo2010/>
- Morais MA, Gomes MS, Helrigle C, Malysz T. Prevalence of agenesis of the palmaris longus muscle in Brazil and its clinics correlation. *J Morphol Sci* 2012;29(04):238–242
- Angelini Júnior LC, Angelini FB, de Oliveira BC, Soares SA, Angelini LC, Cabral RH. Use of the tendon of the palmaris longus muscle in surgical procedures: study on cadavers. *Acta Ortop Bras* 2012;20(04):226–229
- Choo J, Wilhelmi BJ, Kasdan ML. Iatrogenic Injury to the Median Nerve During Palmaris Longus Harvest: An Overview of Safe Harvesting Techniques. *Hand (N Y)* 2017;12(01): NP6–NP9
- Cetin A, Genc M, Sevil S, Coban YK. Prevalence of the palmaris longus muscle and its relationship with grip and pinch strength: a study in a Turkish pediatric population. *Hand (N Y)* 2013;8(02): 215–220