




Fracturas de Hueso Piramidal: Revisión Bibliográfica a Propósito de Cuatro Casos Clínicos

Triquetral Fractures: Bibliographical Review about Four Clinical Cases

Yulia Perova¹  Ángel Castro Sauras² Justo Manuel Villalba Garcia³ Sandra Rodríguez Martínez⁴
Miguel Ranera García⁵ María Royo Agustín⁵

¹ Medicina Familiar y Comunitaria, Centro de Salud Teruel Centro, Teruel

² Servicio de Cirugía Ortopédica y Traumatología, Hospital Obispo Polanco, Teruel

³ FEA Servicio de Urgencias, Hospital Obispo Polanco, Teruel

⁴ Medicina Familiar y Comunitaria, Centro de Salud Ensanche, Teruel

Address for correspondence Yulia Perova, Residente, Centro de Salud Teruel Centro, Teruel (e-mail: yuliaperova@hotmail.com).

⁵ FEA Servicio de Cirugía Ortopédica y Traumatología, Hospital Obispo Polanco, Teruel

Rev Iberam Cir Mano 2023;51(1):e3–e9.

Resumen

Las fracturas del hueso piramidal, o triquetral, son las segundas fracturas más frecuentes de carpo después de las fracturas de escafoides. Normalmente, se producen por impactación ósea tras traumatismos en extensión y desviación cubital de la muñeca. Estas fracturas se clasifican en tres grupos: corticales dorsales, fracturas del cuerpo del piramidal y corticales volares. No es infrecuente que estas lesiones se diagnostiquen de forma tardía, ya que en muchas ocasiones pueden pasar desapercibidas en la atención en los Servicios de Urgencias. Esto se puede evitar mediante la realización de pruebas adicionales radiológicas como la tomografía computarizada (TC) de inicio. Clásicamente, se ha considerado que estas fracturas tienen buen pronóstico y se tratan mediante inmovilización. Sin embargo, la resonancia magnética (RNM) puede ser útil para el diagnóstico de lesiones asociadas en los casos de mala evolución. Recientemente, se ha discutido en la bibliografía los distintos tipos de gestos quirúrgicos a realizar según encontremos una inestabilidad carpiana, pseudoartrosis fibrosa, lesiones de complejo de fibrocartílago triangular, artrosis piso-piramidal, etc. Los objetivos de esta revisión son comparar casos clínicos en dos perfiles diferentes de pacientes que tienen evolución distinta de la misma entidad patológica, así como el de realizar una revisión completa sobre el tema aportando información adicional sobre algunas complicaciones de este tipo de fracturas.

Palabras clave

- Fractura del piramidal
- inestabilidad carpiana
- muñeca

recibido
30 de mayo de 2022
accepted after revision
03 de mayo de 2023

DOI <https://doi.org/10.1055/s-0043-1769599>.
ISSN 1698-8396.

© 2023. SECMA Foundation. All rights reserved.

This is an open access article published by Thieme under the terms of the Creative Commons Attribution-NonDerivative-NonCommercial-License, permitting copying and reproduction so long as the original work is given appropriate credit. Contents may not be used for commercial purposes, or adapted, remixed, transformed or built upon. (<https://creativecommons.org/licenses/by-nc-nd/4.0/>)

Thieme Revinter Publicações Ltda., Rua do Matoso 170, Rio de Janeiro, RJ, CEP 20270-135, Brazil

ABSTRACT

Pyramidal, or triquetral, bone fractures are the second most common carpal fracture after scaphoid fractures. They are usually caused by bone impaction after extension trauma and ulnar deviation of the wrist. These fractures are classified into three groups: dorsal cortices, pyramidal body fractures, and volar cortices. It is not uncommon for these injuries to be diagnosed late, since on many occasions they can go unnoticed in the care of the Emergency Services. This can be avoided by performing additional radiological tests such as computed tomography (CT) at the start. Classically, these fractures have been considered to have a good prognosis and are treated by immobilization. However, magnetic resonance imaging (MRI) can be useful for the diagnosis of associated lesions in cases of poor evolution. Recently, the different types of surgical procedures to be performed have been discussed in the literature depending on whether we find carpal instability, fibrous pseudoarthrosis, triangular fibrocartilage complex injuries, pisotriquetral arthrosis, etc. The objectives of this review are to compare clinical cases in two different profiles of patients who have different evolution of the same pathological entity, as well as to carry out a complete review on the subject, providing additional information on some complications of this type of fracture.

Keywords

- ▶ triquetral fractures
- ▶ carpal instability
- ▶ wrist

INTRODUCCIÓN

Las fracturas de hueso piramidal, o triquetral, son las segundas fracturas más frecuentes del carpo, tras las de escafoides.¹ Se clasifican en tres tipos: fracturas corticales dorsales, fracturas del cuerpo y fracturas corticales volares.^{2,3}

Pueden ser difíciles de detectar con la radiografía simple, lo que dificulta su diagnóstico inicial en los Servicios de Urgencias, pasando desapercibidas, identificándose de manera tardía y demorando el tratamiento. Además, puede haber complicaciones asociadas según el tipo de fractura como pseudoartrosis dolorosas, inestabilidades carpianas persistentes y artritis de la articulación piso-piramidal.³ Se ha reportado en diferentes artículos que la edad es un factor de mal pronóstico en cuanto a la consolidación ósea de forma general en las fracturas, proceso que puede prolongarse en los adultos de edad avanzada. Aunque todavía no disponemos de suficiente información en la literatura científica que explique un retardo en la consolidación en las fracturas del hueso piramidal.³ En cambio, en jóvenes, la primera sospecha ante una mala evolución serían las inestabilidades del carpo. Es decir, el perfil de paciente en función de edad y contexto del traumatismo podría condicionar el tipo de fractura, las posibles complicaciones y su manejo.

Generalmente, se tratan de forma satisfactoria con inmovilización, salvo casos muy complejos y/o con complicaciones asociadas.⁴ Debido a la escasez de casos reportados sobre este tema, y al bajo nivel de evidencia de la bibliografía, existe poca evidencia actualizada en cuánto al algoritmo diagnóstico-terapéutico. Sobre todo, en relación con la indicación de pruebas de imagen de mayor resolución de entrada, identificación de lesiones asociadas y la adaptación del tipo de tratamiento conservador según el paciente con el objetivo de optimizar los resultados de esta patología tan poco frecuente.

OBJETIVOS

Nuestro objetivo es presentar cuatro casos clínicos y realizar una revisión posterior exhaustiva de la literatura existente sobre los puntos más controvertidos que hemos observado en el manejo de estos pacientes.

MATERIAL Y MÉTODOS

Se realizó una revisión bibliográfica cuasi-sistemática, dado que no incluye todos los casos publicados sobre el tema, sino los de mayor relevancia para la discusión. Se consultaron las bases de datos como PubMed, Google Scholar, Medline y Embase de los artículos publicados de los últimos 10 años, manuales y libros de contenido académico. Se elaboraron estrategias de búsqueda de perfil combinando vocabulario controlado utilizando palabras clave (tesauro como MESH (Medical Subject Headings)), completadas con búsquedas manuales sobre las referencias bibliográficas cruzadas. Recogemos los criterios de inclusión y exclusión de nuestra revisión en la **►Tabla 1**.

A continuación, exponemos nuestra serie de casos clínicos en la que incluimos 4 pacientes.

CASO 1

Paciente varón de 25 años de edad, acudió al Servicio de Urgencias por dolor e impotencia funcional a nivel de la muñeca derecha tras traumatismo con apoyo de la mano afectada en hiperextensión dorsal. Presentaba edema local en el dorso de muñeca con disminución de los arcos de movimiento. En el estudio radiográfico se objetivó fractura dorsal del hueso piramidal con signo de “pooping duck” o signo del pato defecando (**►Fig.1a**, **►Fig.1b**). Se decidió la realización de tratamiento conservador con férula de yeso

Tabla 1 Criterios de inclusión y exclusión para la elección de artículos a incluir en nuestra revisión bibliográfica

Los criterios de inclusión:	Los criterios de exclusión:
1. Artículos originales a base de estudios descriptivos (como serie de casos) y analíticos (como estudios de casos y controles y ensayos clínicos) 2. Estudios realizados en humanos; 3. Escritos en español y/o en inglés; 4. Estudios publicados en los últimos 10 años.	1. Artículos no originales o revistas de divulgación no académicas 2. Estudios realizados en animales.

antebraquial en intrínseco plus durante un mes. Se retiró la férula a las cuatro semanas, colocándose una ortesis rígida de muñeca de manera intermitente durante dos semanas más e iniciando rehabilitación. A los tres meses presentaba una buena evolución funcional sin presentar complicaciones ni alteraciones funcionales.

CASO 2

Mujer de 62 años, que acudió al Servicio de Urgencias con el mismo cuadro clínico anterior, pero con menores signos inflamatorios. Volvemos a objetivar en radiografía simple fractura de hueso piramidal con signo de “pooping duck”, característico de las fracturas dorsales, además de signos de osteopenia parcheada (►Fig. 2). Se realizó una inmovilización con férula antebrachial, decidiendo su retirada a las cuatro semanas, por ausencia de dolor a la palpación a nivel de foco de fractura y para evitar una rigidez secundaria. A los cinco meses, se objetivó un aumento de dolor a nivel local a la palpación del piramidal por lo que se solicitó la realización de RNM. Se evidenció la presencia de derrame articular radiocubital, sinovitis a nivel de la estiloides cubital, signos de rizartrrosis, artrosis piso-piramidal inicial, lesión del complejo del fibrocartilago triangular (CFCT) y lesión parcial del ligamento escafolunar (EL). En ese momento se sospechó la presencia de signos leves de Síndrome de Dolor Regional Complejo (SDRC) y un retardo de consolidación. En las posteriores consultas de seguimiento, la paciente presentaba dolor en la región cubital de la muñeca con signos sutiles de inestabilidad dinámica mediocarpiana, pero con maniobras de

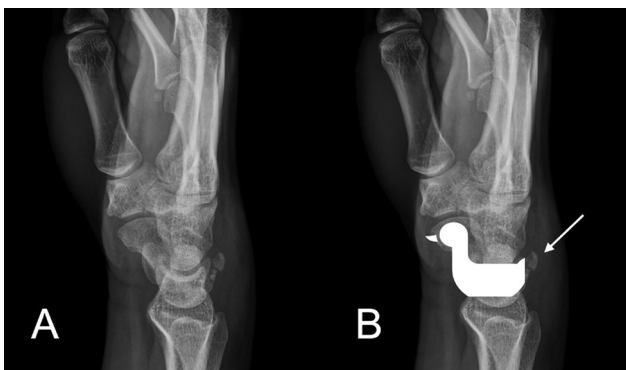


Fig. 1 Imagen radiográfica en la proyección lateral de muñeca derecha donde se aprecia una avulsión ósea del dorso de hueso piramidal (A). Signo de “pooping duck” o de pato defecando creado por la confluencia de las imágenes de los huesos de la hilera proximal del carpo: el escafoides (cabeza y cuello), semilunar (cuerpo y alas) y la cortical dorsal del piramidal (cola). El fragmento dorsal del piramidal representa el excremento del pato (señalado con la flecha) (B).

Watson y Reagan negativas. Se decidió continuar tratamiento rehabilitador efectivo para el trabajo del fortalecimiento muscular y de propiocepción. Al final del seguimiento (dieciocho meses tras la fractura), persistía un leve dolor a la palpación a nivel del foco de fractura con maniobra de impingement cubital positiva. Se explicó sospecha diagnóstica correlacionable con los hallazgos previos de imagen y que podrían beneficiarse de procedimientos quirúrgicos sobreañadidos. Sin embargo, la paciente rechazó realizar más gestos diagnósticos o terapéuticos hasta ese momento, puesto que estaba satisfecha con el resultado funcional final. Se informó de posibilidad de remitir de nuevo para rescate mediante intervención quirúrgica si aparezca reagudización del cuadro de dolor en relación con dichas entidades.

CASO 3

Mujer de 63 años con antecedentes de espondiloartrosis, fractura postraumática del astrágalo de tobillo derecho, necrosis avascular femoral derecha tratada con prótesis total de cadera. Acudió al Servicio de Urgencias, por dolor a nivel de la muñeca izquierda tras haber presentado una caída casual sobre la mano izquierda en hiperextensión. De nuevo, se objetivó un cuadro clínico similar a los anteriores, pero con maniobra de compresión axial del primer dedo positiva. En radiografía simple se descartó una fractura de escafoides y se encontró una fractura del hueso piramidal de carpo izquierdo objetivando el fragmento dorsal (►Fig. 3). El tratamiento fue el mismo que en los casos anteriores. Al cabo de un mes de tratamiento rehabilitador, persistía dolor a la

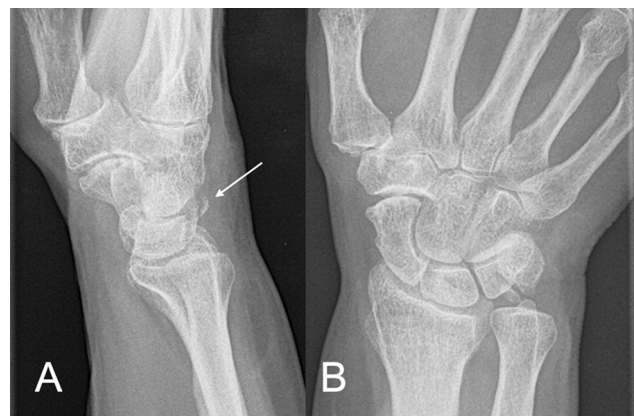

Fig. 2 Imágenes radiográficas en la proyección lateral (A) y anteroposterior (B) de muñeca derecha donde se evidencia fractura del hueso piramidal objetivando signo de “pooping duck” (señalado con la flecha). Signos de osteopenia de aspecto parcheado.

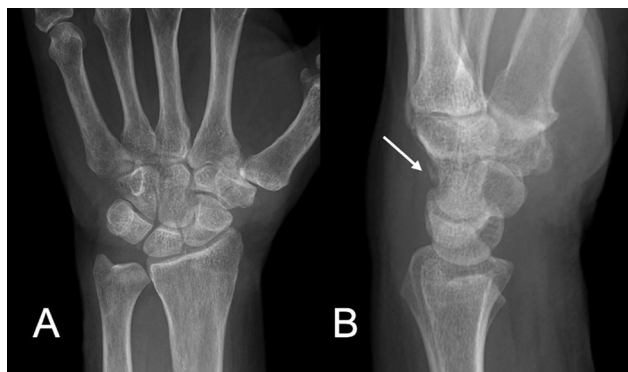


Fig. 3 Imágenes radiográficas en la proyección anteroposterior (A) y lateral (B) donde se objetiva fractura dorsal del hueso piramidal de muñeca izquierda (señalado con la flecha).

palpación a nivel de hueso piramidal sin objetivar signos de inestabilidad carpiana con maniobras de Watson y Reagan negativas, objetivando leves signos de inestabilidad mediocarpiana por descompensación muscular y ligero dolor en la región tenar de la mano al apoyo. En la radiografía de control se objetivó alineación carpiana mantenida con muy sutil desviación volar del semilunar lo que sugiere posible Inestabilidad Volar del Segmento Intercalar (VISI por sus siglas en inglés). Ante la persistencia de dolor y cierta rigidez con maniobras de inestabilidad carpiana y lesión del CFCT negativas, se decidió continuar con tratamiento rehabilitador. Tras el tratamiento rehabilitador, se mejoró clínicamente de forma notable. Pese a la posible existencia de lesiones a nivel de ligamentos intrínsecos del carpo (fractura volar y sutil VISI), la edad, exploración negativa y el resultado funcional nos llevó a decidir consensuadamente con la paciente la desestimación temporal de gestos asociados. Se remitirá de nuevo en caso de empeoramiento clínico para decidir rescate con tratamiento quirúrgico si precisase.

CASO 4

Varón de 75 años quien sufrió caída desde propia altura. Acudió al Servicio de Urgencias por dolor e impotencia funcional en la mano derecha. Se diagnosticó de fractura dorsal de hueso piramidal tras realizar estudio radiológico simple de la muñeca (► Fig.4). Se mantuvo inmovilización con férula de yeso antebraquial durante 4 semanas. Posteriormente, se sustituyó durante 3 semanas más por ortesis semirrígida para realizar esfuerzos. El paciente realizó rehabilitación autoasistida en domicilio según indicaciones del traumatólogo y se recuperó sin otras complicaciones. Fue dado de alta a los 3 meses de la fractura.

DISCUSIÓN

Biomecánica y clasificación:

Como se ha comentado, las fracturas del hueso piramidal se clasifican en tres tipos de los que podemos inferir las posibles adaptaciones diagnósticas y terapéuticas según las lesiones asociadas a sospechar. Las corticales dorsales, son las más

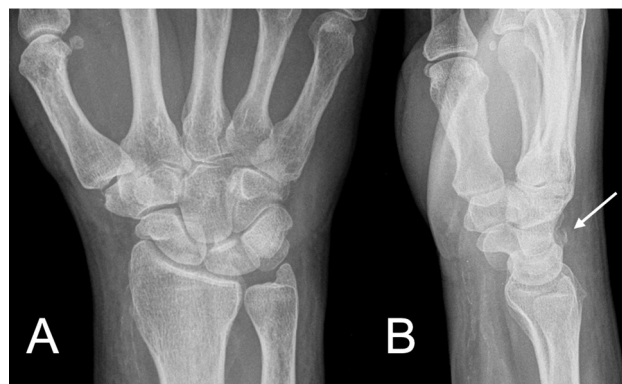

Fig. 4 Imágenes radiográficas en la proyección anteroposterior (A) y lateral (B) donde se aprecia fractura del hueso piramidal de muñeca derecha (señalado con la flecha).

comunes, como en nuestro caso y ocurren por un mecanismo de avulsión o cizallamiento. Éste, puede ser contra la estiloides cubital ante traumatismos en extensión y desviación cubital de la muñeca, siendo un factor de riesgo la longitud positiva de la apófisis estiloides cubital (*cubito plus*)⁵ o contra el ganchoso tras traumatismos con la muñeca en extensión forzada dorsal y antebrazo en pronación. Becce et al. utilizaron imágenes de RNM para analizar a veintinueve pacientes con fracturas de la cortical dorsal del piramidal.⁶ En su serie de casos se utiliza una técnica de mayor precisión diagnóstica (RNM) y las fracturas causadas por impactación fueron las más comunes. Esto es opuesto a que, clásicamente, la causa más frecuente de producción es la avulsión ligamentaria (ligamentos dorsales radio-piramidal o escafoideo-piramidal).⁶

Las fracturas del cuerpo (sagitales, transversales o conminutas) del piramidal representan el segundo tipo más común.² Generalmente, se diagnostican en el contexto de fracturas-luxaciones complejas del carpo por traumatismos de alta energía, como las perilunares, que están presentes en el 12% al 25% de estas fracturas.³ Dado que se suele hacer estudio completo de imagen de inicio (TC), no suelen pasar desapercibidas. En ambas situaciones podemos apreciar como las pruebas complementarias de mayor potencia diagnóstica son una de las razones por las que estas lesiones se diagnostican más y se consideran las más frecuentes.

El tercer grupo lo componen las fracturas corticales volares y son las menos frecuentes. Pueden ser causados por avulsión de los ligamentos luno-piramidal o escafoideo-piramidal volares, mucho menos potentes que sus análogos dorsales.^{2,3} Por ello, pueden asociar inestabilidad carpiana.

Diagnóstico clínico y radiológico:

El dolor a nivel de superficie cubital de la muñeca caracterizado como “el punto piramidal” que empeora con la flexión y extensión de la misma, con inflamación y movilidad limitada es el cuadro clínico de sospecha, no patognomónico.^{3,7} El diagnóstico diferencial es muy amplio: lesiones del complejo del fibrocartilago triangular (CFCT), del ligamento lunopiramidal, fracturas de hueso ganchoso y del semilunar que cursan más frecuentemente con mayores síntomas agudos.⁸

En casos de dolor de proceso crónico previo deberíamos considerar: tendinitis del extensor carpi o del flexor carpi ulnaris, el síndrome del canal de Guyón, los síndromes de impactación (cubito-carpianos y de la estiloides cubital) y la condromalacia de polo proximal del ganchoso.⁸ De hecho, esto puede justificar la evolución más lenta y tórpida en pacientes de más edad, como en el tercer caso presentado, siendo frecuente apreciar un proceso rehabilitador más lento en este perfil de pacientes. Nos preguntamos si en estos pacientes, limitar los tiempos de inmovilización estaría indicado para evitar complicaciones secundarias debidas a la rigidez o el riesgo de SDRC. Por otro lado, existe un riesgo de mayor retardo de consolidación en el hueso osteoporótico de los pacientes en los que se prevea mala calidad ósea, como en el caso de la mujer postmenopáusica. No hemos encontrado evidencia científica respecto a si estaría indicado adecuar los tiempos de inmovilización según el perfil de paciente.

En cuanto al diagnóstico radiológico en urgencias, no existe una proyección “patrón oro” para estas lesiones. Siempre se deben realizar las tres proyecciones clásicas de la muñeca (anteroposterior, lateral y oblicua en pronación).⁹ Las fracturas corticales dorsales se objetivan mejor con las proyecciones lateral y oblicua en pronación a 45 grados.² Unos de los signos radiológicos característicos de las fracturas dorsales es el “pooping duck sign” o signo de pato defecando donde el fragmento fracturado y avulsionado de la corteza dorsal del piramidal se proyecta a lo largo del borde dorsal de los huesos del carpo.¹⁰ Encontramos este signo en todos nuestros casos.

En cualquier caso, hoy en día ha cobrado especial importancia el uso del TC y de la RNM en el estudio de estas lesiones. Se debe conocer el cuadro clínico y mantener una alta sospecha diagnóstica y, aun así, la radiografía simple no es lo suficientemente potente en algunos casos. El TC es útil y está ampliamente disponible para detectar fracturas piramidales ocultas si la sospecha clínica es alta.³ La RNM, no tan disponible en urgencias, se reserva para el estudio de las lesiones asociadas en casos de mala evolución: inestabilidad de carpo, lesiones de ligamentos carpianos extrínsecos, fracturas piramidales ocultas que no se evidenciaron en un TC, etc.¹¹ También, son útiles para descartar lesiones crónicas que se reagudizan ante el traumatismo y que pueden justificar una evolución lenta. De hecho, en nuestro segundo caso descrito, podemos apreciar precisamente que las pruebas complementarias confirman ciertas lesiones asociadas que pueden justificar una evolución más tórpida. En conclusión, ante un caso de evolución con dolor postraumático cubital siempre se debe mantener una alta sospecha de presencia de lesiones asociadas ampliando el estudio con otras pruebas en caso de ser necesario como TC, RNM, radiología dinámica o incluso recurrir a ecografía o artroscopia.^{4,7} Asimismo, es importante contextualizar la patología, la edad, el tipo de lesión asociada y el tipo de paciente para plantear tratamientos definitivos en consonancia no solo a los hallazgos de las pruebas complementarias, sino al estado clínico del paciente.

Tratamiento y complicaciones:

Hasta la generalización de la disponibilidad del TC, ha habido cierta limitación en la clasificación de estas fracturas en el

momento de la urgencia. Universalmente, se recomienda el manejo conservador para la mayoría de las fracturas de hueso piramidal, sobre todo para las lesiones de cortical dorsal (como es nuestro caso) y/o en fracturas no desplazadas sin lesiones asociadas.² Según William B et al, se recomienda que el tratamiento de primera línea sea inmovilización con una férula de cuatro a seis semanas aproximadamente.² El tratamiento quirúrgico se debe considerar de entrada para las fracturas con desplazamiento significativo o en el caso de fracturas-luxaciones del carpo.¹

En este trabajo, hemos descrito que cada subtipo puede asociar distintas complicaciones, por lo que se deberían manejar de manera específica.² Sin embargo, las publicaciones encontradas no tienen la potencia suficiente, ya que no se suelen exponer resultados en base al tipo de fractura y las potenciales lesiones asociadas, a excepción de los casos en el contexto de grandes fracturas-luxaciones carpianas.¹² Esto nos limita a la hora establecer un algoritmo diagnóstico-terapéutico de urgencia y de las complicaciones. Pensamos que, a pesar de que esta clasificación inicial no cambiase el tratamiento dados los buenos resultados en los trabajos previos, puede ayudarnos a individualizar el tratamiento, predecir posibles complicaciones, informar de necesidad de gestos quirúrgicos asociados y explorar nuevos paradigmas en cuanto a qué casos sí se podrían beneficiar de un tratamiento quirúrgico de entrada.

En este sentido, este trabajo resulta especialmente interesante por varios motivos. El primero de ellos, que es uno de los pocos trabajos en los que se recoge una serie de casos mayor a N = 1.^{3,5,13,14} De hecho, hemos encontrado solo un trabajo en el que se dé esta circunstancia.¹⁵ Esto nos permite empezar a establecer ciertas hipótesis en cuanto a la individualización del tratamiento. El segundo, es que recogemos ciertos aspectos que se omiten en muchos trabajos: distinguimos por la edad, sexo, ocupación, perfil de paciente, lesiones asociadas y subtipo de fractura. Además, insistimos en el consenso con el paciente a la hora de establecer un rescate quirúrgico o no siendo realistas en cuanto a las expectativas del resultado.

Por otro lado, sí que existe literatura científica para establecer recomendaciones en el caso de una mala evolución con dolor residual, siendo necesario ampliar estudio realizando el tratamiento de las lesiones asociadas si existieran.⁴ Por ejemplo, se ha establecido un periodo de unas seis u ocho semanas de persistencia de síntomas para recomendar la realización de RNM para investigar posible lesión de ligamentos o rotura de CFCT.^{2,3}

Además de ampliar los estudios radiológicos, una evolución tórpida nos ha de hacer replantearnos el manejo conservador recurriendo a un rescate mediante intervención quirúrgica del proceso. La dificultad, en nuestra humilde opinión, estriba en establecer qué es exactamente la razón que justifica esta mala evolución, cómo estudiarlo, cuándo decidir realizar nuevos gestos y cuáles plantear, dado que pueden tener una relevancia clínica significativa.

Por ejemplo, uno de los hechos ante los que parece haber cierto consenso, es que ante un cuadro de persistencia de dolor en el foco de fractura se ha descrito que el tratamiento de referencia es la resección abierta del fragmento doloroso.⁴

Sin embargo, y tal y como se aprecia en esta breve serie de casos, la persistencia de clínica no siempre se puede atribuir a la fractura en sí misma. En este sentido, hay que destacar la importancia de una buena exploración clínica reglada, un uso y una aplicación adecuadas de las pruebas complementarias. Por ejemplo, podemos ver unos resultados radiológicos muy floridos en el segundo y tercer caso que traducen lesiones asociadas, probablemente crónicas, en pacientes de más de 55 años que, tras un tiempo adecuado de rehabilitación, han conseguido recuperar un perfil funcional elevado. Le encontramos en pacientes mayores un análogo a lo que ocurre en traumatismos del hombro, en los que se encuentran lesiones del manguito rotador.¹⁶ La experiencia y la bibliografía, mucho mayor en esta patología, permite establecer una recomendación de mayor validez.^{17,18} Establece que estas lesiones son hallazgos casuales en las que cada vez se aboga más por un tratamiento rehabilitador inicial y un rescate quirúrgico posterior en caso de necesidad¹⁹.

Tal y como reflejamos en nuestra serie de casos, proponemos que al plantearnos como clínicos el manejo de esta patología, tengamos en cuenta el tipo de paciente al que nos enfrentamos. De hecho, y después de revisar la bibliografía, podemos aseverar que es previsible que en las personas jóvenes este tipo de fracturas consolide de forma más adecuada y en menos tiempo solamente utilizando inmovilización con yeso como se ha expuesto anteriormente.^{3,5,13,14} El paciente del último caso también es un varón, aunque de 75 años, con una resolución precoz y satisfactoria. Sin embargo, tal y como ocurre en el segundo caso, se pueden producir retardos de consolidación ósea de las fracturas piramidales en presencia de hueso osteoporótico, aunque no disponemos de suficiente información sobre dicha hipótesis en la literatura revisada. También, pueden existir lesiones crónicas previas que justifiquen una evolución más tórpida posterior. Esto nos puede sugerir que es importante, tener en cuenta la edad y el sexo del paciente a la hora de prever una peor calidad ósea que condicione un retardo en la consolidación.²⁰ También, el plantearnos alargar hasta el límite alto los tiempos de inmovilización contraponiéndolos con el riesgo de rigidez en según qué perfil de paciente. Todo esto, debería de ser comparado en estudios de mayor calidad científica, con mayor tamaño muestral muy limitado en este trabajo, y que permitan contrastar estas hipótesis.

En conclusión, parece relevante el diagnóstico y tratamiento precoz de estas lesiones basándose en un estudio suficiente de las mismas, hecho que no suele ocurrir en escenarios de urgencia.²¹ Es imperativo, ante una mala evolución del caso, plantear otros diagnósticos y gestos terapéuticos si fuera necesario. De hecho, es muy relevante el papel cada vez mayor de la artroscopia en el diagnóstico y tratamiento de las complicaciones asociadas, habiendo demostrado ser muy útil en las lesiones de inestabilidad del carpo, aspecto ampliamente descrito por García-Elias M et al.⁷

Respecto a las complicaciones, la bibliografía vuelve a establecer que son aparentemente poco frecuentes o de relevancia menor.⁴ La mayoría de las fracturas de hueso piramidal pueden catalogarse como lesiones benignas con buenos resultados clínicos.⁴ Puede ser que, por ello, se haya

generalizado de manera muy somera que el tratamiento reglado ha de ser conservador sin plantearse de entrada las posibles complicaciones como ocurre con otras patologías como la fractura de escafoides, sobre la que hay inmensa y muy diversa literatura en cuanto a su manejo. Aun así, sí que existen dichas complicaciones. Se puede producir una pseudoartrosis fibrosa, pero suele ser asintomática. La pseudoartrosis sintomática es rara, pero existe bibliografía que establece como poco adecuado el manejo conservador por persistencia de dolor ante esta complicación según el trabajo presentado por Durbin.²² Se ha descrito anteriormente, que el tratamiento se realiza mediante la extirpación del fragmento residual tal y como se hace en las fracturas del hueso gancho.^{23,24} En la revisión de Niemann et al.²⁵ se trata de ocho casos publicados desde 1950, en los cuales las fracturas del piramidal se tratan de forma quirúrgica (excepto el caso de Durbin de 1950).²² En cinco casos de este estudio las fracturas se tratan mediante fijación interna con o sin injerto óseo y en los dos últimos casos presentados se tratan mediante escisión de fragmentos pequeños y de localización distal. El único caso que presentó evolución desfavorable fue el tratado conservadoramente. Además, en esta revisión se presentan casos con fracturas con afectación media o distal del cuerpo del piramidal que no corresponde al patrón de fractura presentado en nuestro trabajo. Ante un dolor persistente cubital hemos de recordar que las fracturas corticales dorsales pueden asociarse con lesión de CFCT.⁸ Es decir, el patrón de la fractura puede orientar qué complicación esté justificando este dolor persistente y cómo la tenemos que abordar. Por esta razón, no nos debemos limitar a realizar simplemente una escisión del fragmento, dado que una extirpación no siempre garantiza una resolución satisfactoria en todos los casos de dolor persistente ulnar tras fractura del piramidal.

El manejo de lesiones de CFCT está ampliamente descrito y detallado en la bibliografía, destacando el artículo de revisión de la Dra. Esplugas.²⁶ Si estas lesiones son de perfil crónico o de escasa viabilidad de reparación (degeneración articular, signos de impingement cubito-carpiano, lesión del fibrocartilago no reparable, etc.), como en el segundo caso, se pueden plantear un manejo conservador de entrada y un rescate quirúrgico si persisten los síntomas, informando de las expectativas dado el tipo de lesión, ya que seguramente nos encontraremos ante una patología crónica reagudizada en la que se plantean gestos paliativos en un tejido y/o articulación lesionada previamente. Se han propuesto diversos tipos de reparación que pueden aliviar la sintomatología como la sinovectomía, el desbridamiento, técnicas de acortamiento del cúbito mediante artroscopia (que permite una evaluación más precisa y un manejo más completo) o procedimientos abiertos en el caso de que los síntomas persistan.²⁷ Si presentasen características de ser una lesión reparable (por ejemplo ausencia de lesión condral, presencia de tejido viable) nos deberíamos inclinar a un rescate quirúrgico, sobre todo, en pacientes jóvenes y en lesiones sintomáticas, existiendo múltiples opciones al respecto en función de la lesión y con buenos resultados.^{26,28} Otra entidad a considerar, es la artrosis piso-piramidal, que podía estar presente previamente o presentarse de novo como consecuencia de una fractura que se extiende hacia esta articulación, y que se puede tratar según el

tipo y la clínica mediante desbridamiento, exéresis del fragmento o incluso artrodesis.²⁹ Se han descrito buenos resultados mediante la técnica artroscópica del manejo de esta patología.³⁰

CONCLUSIONES

Pese a ser la segunda fractura en orden de frecuencia en el carpo, la cantidad y calidad de bibliografía disponible distan de ser las de las fracturas de escafoides, en las que existen múltiples revisiones y algoritmos de manejo. Por ese motivo, hay que reforzar el conocimiento de esta entidad y destacar la creciente relevancia de la realización precoz de pruebas de mayor potencia diagnóstica ante dolor ulnar y traumatismos del carpo. Esto, puede evitar complicaciones que, aunque infrecuentes, pueden llegar a ser muy limitantes. Asimismo, se debe comenzar a revisar los criterios que se tienen en cuenta para empezar a individualizar el tratamiento inicial y de rescate de las complicaciones en función de los diversos tipos de pacientes, fracturas y lesiones asociadas. Finalmente, hay que destacar que la potencia de la bibliografía disponible es insuficiente para conseguirlo. Por lo tanto, encontramos necesario realizar estudios que reformulen las variables a tener en cuenta para establecer tratamientos y resultados. También, sería interesante la creación de bases de datos con registros ante entidades en las que es difícil disponer de series de casos amplias lo que puede permitir realizar investigaciones futuras de mayor relevancia.

CARTA DE AUTORIZACIÓN

Todos los autores declaran que este artículo no ha sido publicado en otros medios de comunicación.

CONFLICTO DE INTERESES

Ninguno declarado.

Bibliografía

- 1 M. Court-Brown C D, Heckman J, M. McQueen M, M. Ricci W, Tornetta III P. Rockwood and Green's Fractures in Adults, vol. 8. Philadelphia: Wolters Kluwer ed; 2015
- 2 William B, Geissler FS, Joseph FS. Fractures of the carpal bones. Fractures of the triquetrum. En: Green's Operative Hand Surgery. Philadelphia: Churchill Livingstone.; 2011; 6:680-682
- 3 Athanasiou V, Panagopoulos A, Iliopoulos ID, et al. Intra-articular fracture of the distal part of the triquetrum within the pisotriquetral joint: case report and review of literature. *Open Orthop J* 2018;12:84-90
- 4 Guo RC, Cardenas JM, Wu CH. Triquetral Fractures Overview. *Curr Rev Musculoskelet Med* 2021;14(02):101-106
- 5 Domínguez-Gasca LG, Magaña-Reyes J, Domínguez-Carillo LG. Fractura del piramidal. *Aten Primaria* 2017;24(01):47
- 6 Becce F, Theumann N, Bollmann C, et al. Dorsal fractures of the triquetrum: MRI findings with an emphasis on dorsal carpal ligament injuries. *AJR Am J Roentgenol* 2013;200(03):608-617
- 7 García-Elias M. Carpal Instability. En: Green's Operative Hand Surgery. Philadelphia: Churchill Livingstone.; 2011; 6:465-522
- 8 Lee SJ, Rathod CM, Park KW, Hwang JH. Persistent ulnar-sided wrist pain after treatment of triquetral dorsal chip fracture: six cases related to triangular fibrocartilage complex injury. *Arch Orthop Trauma Surg* 2012;132(05):671-676
- 9 Carratalá Baixauli V, Lucas García FJ, Sánchez Alepuz E, Calero Ferrandis R. Dolor en el borde ulnar de la muñeca. *Revista Española de Artroscopia y Cirugía Articular*. 2014;21(01):77-80
- 10 Skalski M, Kusel K. Pooping duck sign. Reference article. 2017. Disponible en: <https://radiopaedia.org/articles/pooping-duck-sign?lang=us>
- 11 Suh N, Ek ET, Wolfe SW. Carpal fractures. *J Hand Surg Am* 2014;39(04):785-791, quiz 791
- 12 Castellanos J, Veras del Monte L. Luxación traumática de la articulación trapeciometacarpiana. *Rev Esp Cir Ortop Traumatol* 2009;53(05):317-319
- 13 Martínez-Martínez A, García-Espinosa J. Fractura bilateral simultánea del piramidal. *Rev Esp Cir Ortop Traumatol* 2017;61(04):286-288
- 14 Pineda BA, Bernabé CE, Morales SA. Fractura del hueso piramidal en un paciente pediátrico. *Revista de la Facultad de Medicina de la UNAM*. 2017;60(05):22-27
- 15 Osca Guadalajara M, Muniesa Herrero P, Castro Sauras Á, Díaz Martínez JV. Paciente con traumatismo y dolor en muñeca. A propósito de dos casos. *Revista Atalaya Médica*. 2014:49-52
- 16 Gill TK, Shanahan EM, Allison D, Alcorn D, Hill CL. Prevalence of abnormalities on shoulder MRI in symptomatic and asymptomatic older adults. *Int J Rheum Dis* 2014;17(08):863-871
- 17 Tran G, Cowling P, Smith Tet al. What Imaging-Detected Pathologies are Associated with Shoulder Symptoms and their Persistence? A Systematic Literature Review. *Arthritis Care & Research*. 2018;70(08):1169-1184
- 18 Sajid IM, Parkunan A, Frost K. Unintended consequences: quantifying the benefits, iatrogenic harms and downstream cascade costs of musculoskeletal MRI in UK primary care. *BMJ Open Qual* 2021;10(03):e001287
- 19 Schwartzberg R, Reuss BL, Burkhart BG, Butterfield M, Wu JY, McLean KW. High Prevalence of Superior Labral Tears Diagnosed by MRI in Middle-Aged Patients With Asymptomatic Shoulders. *Orthop J Sports Med* 2016;4(01):2325967115623212
- 20 Sánchez A, Salerni H. Retardo de consolidación de fracturas. *Actual Osteol* 2012;11(01):47-56
- 21 Apergis E. Fracture Dislocations of the Wrist. Springer-Verlag. Italia. 2013:61-137
- 22 Durbin FC. Non-union of the triquetrum; report of a case. *J Bone Joint Surg Br* 1950;32-B(03):388
- 23 Sin CH, Leung YF, Ip SP, Wai YL, Ip WY. Non-union of the triquetrum with pseudoarthrosis: a case report. *J Orthop Surg (Hong Kong)* 2012;20(01):105-107
- 24 Rasoli S, Ricks M, Packer G. Isolated displaced non-union of a triquetral body fracture: a case report. *J Med Case Rep* 2012;6:54
- 25 Niemann MJ, Brooks WC, Cavanaugh P, Lese AB, Taras JS, Priscilla Cavanaugh, Lese AB, Taras JS. Excision of a rare triquetral body fracture nonunion. *J Hand Surg Glob Online* 2021;3(02):103-105
- 26 Esplugas M, Aixalà Llovet V. Lesiones del complejo del fibrocartilago triangular. Tipos de reparación. *Revista Española de Artroscopia y Cirugía Articular*. 2014;21(01):14-27
- 27 Carratalá Baixauli V, Lucas FJ, Calero Ferrandis R, Sánchez Alepuz E. Síndrome de impactación ulnocarpiana, manejo artroscópico. *Revista Española de Artroscopia y Cirugía Articular*. 2014;21(01):28-36
- 28 Miranda I, Lucas FJ, Carratalá V, Ferràs-Tarragó J, Miranda FJ. Anatomic reconstruction of the Triangular Fibrocartilage Complex for the Treatment of Chronic Instability of the Distal Radioulnar Joint. A Systematic Review. *Revista Iberoamericana de Cirugía de Mano*. 2021;49(02):97-104
- 29 Aiki H, Wada T, Yamashita T. Pisotriquetral arthrosis after triquetral malunion: a case report. *J Hand Surg Am* 2006;31(07):1157-1159
- 30 Carratalá Baixauli V, Pereira AD, Lucas García FJ, Guisasaola Lerma E, Martínez Andrade C. Arthroscopic Pisiform Excision in Pisotriquetral Osteoarthritis Technique Using a Direct Pisotriquetral Portal. *Tech Hand Up Extrem Surg* 2021;25(04):264-268