




Fracturas de Radio Distal con Lesiones Concomitantes de Codo. Un Análisis Prospectivo

Distal Radius Fractures with Concomitant Elbow Lesions. A Prospective Analysis

Marcio Aurelio Aita¹  Guilherme Murbach Aliberti² Renan Martins Fontana³
Bruno Gianordoli Biondi³ Ezequiel Zaidenberg⁴ Ricardo Kaempf de Oliveira⁵
Gustavo Mantovani Ruggiero⁶

¹ Departamento de Cirugía, Departamento de Ortopedia y Trauma, División de Mano y Microcirugía, Faculdade de Medicina do ABC, Santo Andre, SP, Brazil

² Departamento de Ortopedia y Traumatología, Faculdade de Medicina do ABC, Santo Andre, SP, Brazil

³ Departamento de Ortopedia y Trauma, División de Mano y Microcirugía, Faculdade de Medicina do ABC, Santo Andre, SP, Brazil

⁴ Departamento de Ortopedia, Facultad de Medicina, Universidad de Buenos Aires, Buenos Aires, Argentina

⁵ Departamento de Ortopedia y Traumatología, Santa Casa de Porto Alegre, Porto Alegre, RS, Brasil

⁶ Departamento de Cirugía Plástica, Università Degli Studi Di Milano, Milan, Italy

Address for correspondence Marcio A Aita, PhD, Surgery Department, Orthopedic and Trauma Department, Hand and Microsurgery Division, Faculdade de Medicina do ABC, Santo Andre, SP, ZIP: 09060-650, Brazil (e-mail: marcioaita@me.com).

Rev Iberam Cir Mano 2023;51(1):e23–e30.

Resumen

Antecedentes Hoy en día es cada vez más común el politraumatismo con lesiones de codo (LC) y fracturas ipsilaterales de radio distal (FRDs), alrededor del 17,5% de todas las fracturas del adulto y se discute que el método ideal y el mejor momento para tratar lesiones de alta energía pueden tener un fuerte impacto social.

Objetivos Comparar la fuerza de agarre, los resultados radiográficos e informados por el paciente en pacientes con lesiones de codo ipsilaterales inestables y FRD con o sin inestabilidad longitudinal del antebrazo tratados en el mismo tiempo

Métodos Se incluyeron 231 pacientes con FRD, tratados durante el período comprendido entre febrero de 2018 a julio de 2021 y 18 pacientes. El período de seguimiento fue de 12 meses y 12 hombres y 6 mujeres. Los pacientes se dividieron en dos grupos: FRD asociados con LC (Grupo 1 - 6 pacientes) o sin disociación radiocubital longitudinal Grupo 2 - (12 pacientes). Los resultados clínicos y funcionales y las características radiográficas se evaluaron a los 12 meses.

Resultados A los 12 meses, se observó con respecto a la fuerza de agarre, que todos los pacientes presentaban resultados en el tercer o cuarto cuartil. Las puntuaciones DASH media fueron 3,8 y las puntuaciones EVA fueron 1,5. Once pacientes requirieron un

Palabras clave

- ▶ Dislocación
- ▶ Radio distal
- ▶ Codo
- ▶ Fractura
- ▶ Muñeca
- ▶ Fractura múltiple
- ▶ reconstrucción de la membrana interósea

recibido

21 de mes de julio de 2022

aceptado

07 de marcha de 2023

DOI <https://doi.org/>

10.1055/s-0043-1769602.

ISSN 1698-8396.

© 2023. SECMA Foundation. All rights reserved.

This is an open access article published by Thieme under the terms of the Creative Commons Attribution-NonDerivative-NonCommercial-License, permitting copying and reproduction so long as the original work is given appropriate credit. Contents may not be used for commercial purposes, or adapted, remixed, transformed or built upon. (<https://creativecommons.org/licenses/by-nc-nd/4.0/>)

Thieme Revinter Publicações Ltda., Rua do Matoso 170, Rio de Janeiro, RJ, CEP 20270-135, Brazil

procedimiento secundario 61% (11/18) con remove codo ex fix (5/18), spanning plate (2/18), cambiar cabeza radial ORIF (reducción abierta y fijación interna) a artroplastia (1/18). La reducción inicial de la fractura o la estabilidad articular se mantuvieron en el 94,4% (17/18) de los pacientes.

Conclusiones Existe una relación lineal entre las lesiones de muñeca y codo y sus resultados, con o sin disociación radiocubital longitudinal. Ambos demostraron predecir la restauración de la capacidad de los pacientes para realizar actividades de la vida diaria de forma independiente. Recomendamos que las lesiones combinadas se manejen al mismo tiempo y se recomienda la fijación interna para el tratamiento definitivo de FRD/LC siempre que sea posible y mejore los resultados radiográficos e informados por el paciente.

Abstract

Background Nowadays it is increasingly common politrauma with elbow injuries (IEI) and ipsilateral distal radius fractures (DRFs), about 17.5% of all adults' fractures (1), and the ideal method and the best time to treat are discussed in high-energy injuries (2) can have a strong social impact.

Objectives to compare the grip strength, patient-reported and radiographic outcomes in patients with ipsilateral unstable elbow injuries DRFs with or without longitudinal forearm instability treated in the same timed

Methods 231 patients with DRFs, were treated during the period between February 2018 to July 2021 and 18 patients were included. The follow-up period was 12 months and 12 men and 6 women. Patients were divided into two groups: DRFs associated IEI with (Group 1 - 6 patients) or without Longitudinal radioulnar dissociation Group 2 - (12 patients). Clinical and functional outcomes and radiographic characteristics were evaluated at 12 months

Results At 12 months, was observed with respect to grip strength, all patients showed results in the third or fourth quartiles. The mean and the mean DASH scores were 3.8 and the VAS scores were 1.5. Eleven patients required a secondary procedure 61% (11/18) with remove elbow ex fix (5/18), spanning plate (2/18), change radial head ORIF (open reduction and internal fixation) to arthroplasty (1/18). Initial fracture reduction or joint stable was maintained in 94.4% (17/18) patients.

Conclusions There is a linear relationship between wrist and elbow injuries and outcomes, with or without longitudinal radio ulnar dissociation. Both proved predicted the restoration of the ability of patients to perform activities of daily living independently. We recommend that combined injuries should be managed at the same time and internal fixation is recommended for definitive treatment of DRFs/IEIs wherever possible and improves Patient-reported and radiographic outcomes.

Keywords

- ▶ Dislocation
- ▶ Distal radius
- ▶ Elbow
- ▶ Fracture
- ▶ Wrist
- ▶ Multiple fracture
- ▶ interosseous membrane reconstruction

Introducción

Hoy en día es cada vez más frecuente el politraumatismo con lesiones de codo (LC) y fracturas ipsilaterales de radio distal (FRDs), alrededor del 17,5% de todas las fracturas del adulto,¹ y se discute que el método ideal y el mejor momento para tratar lesiones de alta energía² pueden tener un fuerte impacto social.³ Previamente, solo se han publicado informes de casos.⁴⁻⁷

Además, como el mecanismo de lesión es similar, se plantea la hipótesis de que las FRD pueden estar asociadas a lesiones de codo y disociación radiocubital longitudinal. Las lesiones combinadas en las extremidades superiores pueden ocurrir por separado o asociadas con una lesión de la

membrana interósea (MIO) y provocar dolor, disminución del rango de movimiento y fuerza de agarre palmar.^{8,9}

Objetivos: comparar la fuerza de agarre, los resultados radiográficos e informados por el paciente en pacientes con lesiones de codo ipsilaterales inestables y FRD con o sin inestabilidad longitudinal del antebrazo tratados en el mismo tiempo.

Pacientes y métodos

Se realizó una serie de casos prospectiva de un solo Hospital Universitario, grupo paralelo, en el Departamento de Ortopedia, Centro Universitário ABC, Santo Andre, Brasil, aprobada por el

comité de ética en investigación institucional (n.º ETIK 805.909). El criterio de inclusión fue pacientes adultos con diagnóstico de lesiones de codo (LC) y FRD ipsilaterales simultáneas que fueran tratados en el mismo tiempo. Los criterios de exclusión fueron lesiones del miembro contralateral, quimioterapia o radioterapia en curso y pacientes con enfermedad mental o abuso de alcohol.

Se incluyeron 231 pacientes sometidos a tratamiento quirúrgico de FRD, 12 hombres y 6 mujeres con una edad media de 40,6 años (rango, 23-53 años) tratados durante el período comprendido entre febrero de 2018 y julio de 2021. El período de seguimiento fue de 12 meses. La extremidad derecha estuvo involucrada en 11 pacientes y la izquierda en 7 pacientes.

El mecanismo de la lesión fue una caída de la propia altura en 7 pacientes, caída desde una ventana o escalera en 3 pacientes, accidente de tránsito en 8 pacientes. (► Fig. 1)

Los pacientes se dividieron en dos grupos: FRD asociados a LC (Grupo 1 - 6 pacientes) o sin disociación radiocubital longitudinal (Grupo 2 - 12 pacientes): (después de la fijación de las fracturas, para realizar la prueba de tracción y la prueba de votación).^{10,11} ver (►Tabla 1).

Técnica Quirúrgica

Todos los pacientes se sometieron a anestesia regional o general. Métodos quirúrgicos de fracturas FRDs e LCs para

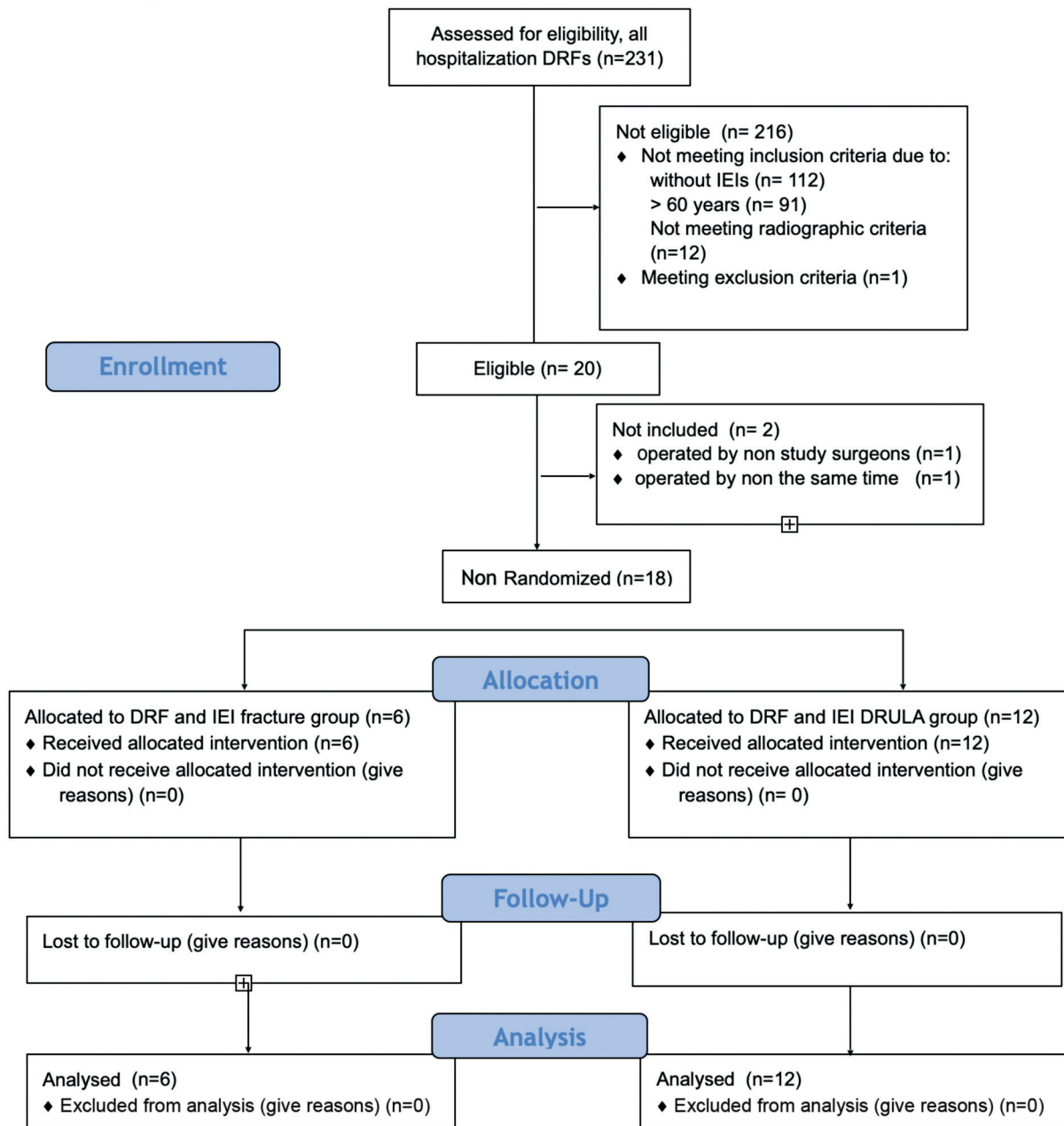


Fig. 1 Diagrama de flujo de los estándares consolidados para el informe de ensayos (CONSORT), FRD, fractura de radio distal con LC, lesión de codo ipsilateral.

Tabla 1 Análisis de la razón de riesgo que predice la incidencia de 7 años de cualquier forma de limitación de las AVD

Cuartiles de fuerza de prensión manual	Hombres, RI 95% IC, N 1/4 979	Hombres, RI 95% IC, N 1/4 1,310
1°: Hombres (<22 kg) mujeres (<14 kg)	1.83 (1.12–2.98)	1.72 (1.21–2.45)
2°: Hombres (22.01–30 kg) mujeres (14.01–18.20 kg)	1.25 (0.75–2.11)	1.41 (1.00–2.02)
3°: Hombres (30.01–35 kg) mujeres (18.21–22.50 kg)	1.00	1.00
4°: Hombres (>35.01 kg) mujeres (>22.51 kg)	1.83 (1.12–2.98)	1.72 (1.21–2.45)

Abreviaturas: AVD, actividades de la vida diaria; IC: intervalo de confianza; HR, cociente de riesgos instantáneos.

prevenir luxaciones secundarias (para comprobar lesiones ligamentarias asociadas). Esto parece ser más importante que una reducción perfecta. Para el tratamiento de fracturas simples o fragmentos únicos, tornillos autorroscantes canulados, métodos mínimamente invasivos asistidos por artroscopia, placas, como la mejor solución o Reducción Abierta y Fijación Interna (RAFI) con placas de bloqueo específico o prótesis (cabeza radial), Kirschner (alambres de Kirschner) o tornillos canulados sin cabeza (tornillos de tracción).

Abordaje de lesiones ligamentarias asociadas (codo o muñeca)¹²

- a. reparable
 - Retracción térmica por radiofrecuencia de las fibras del ligamento
 - Reinserción CFCT con anclajes / internal brace® (ver ► **Video 1**).
 - sutura directa (ver ► **Video 2**)
- b. irreparable
 - reconstrucción: artroplastia, RAFI, injerto, túneles óseos, aumento (ver ► **Fig. 2**)
 - estabilización transarticular si es necesario con placa de expansión o fijación externa dinámica (ver ► **Fig. 3**)

Video 1

CFCT (complejo de fibrocartilago triangular) reinserción foveal asistida por artroscopia de muñeca Online content including video sequences viewable at: <https://www.thieme-connect.com/products/ejournals/html/10.1055/s-0043-1769602>.

Video 2

Tratamiento agudo Essex - Lesión de Lopresti - Abordaje de codo, antebrazo y muñeca Online content including video sequences viewable at: <https://www.thieme-connect.com/products/ejournals/html/10.1055/s-0043-1769602>.

Para los casos con disociación radiocubital longitudinal, se realizó un abordaje radial, en el que se cosechó el tendón BR y se preparó con un aparato ortopédico interno seccionando el tendón en su transición muscular y preservando la inserción en la estiloides del radio. Después, creó un túnel oblicuo desde el radio hasta el muñón cubital distal utilizando un taladro canulado de 3,5 mm y guía fluoroscópica y pasó el injerto de tendón BR a través del túnel y lo mantuvo tensado en la salida lateral en el cubital distal, proporcionando así estabilidad entre la muesca sigmoidea en el radio y el cubital. Los implantes definitivos en el cúbito solo se insertaron después de lograr la estabilidad (DX Anchor, Arthrex Inc., Naples, FL o el injerto de tendón se fijó al hueso mediante el método de “sutura”).⁸

En otros pacientes, se realizó reinserción de CFCT asistida por artroscopia y se creó un túnel transversal desde el radio hasta el eje del cúbito utilizando un taladro canulado de 2,7 mm con guía fluoroscópica, y se pasó el sistema Mini TightRope® desde el radio hasta el eje del cúbito. Este método proporcionó fijación complementaria y estabilización ARCD.¹²

Ahora, ARCD y ARCP se probaron clínica e intraoperatoriamente utilizando las pruebas de radio de tracción y ballotement (negativas ahora), con pronación y supinación completas que mostraban una congruencia y estabilidad normales entre la cabeza cubital y la escotadura sigmoidea. Todos los pacientes fueron evaluados radiográfica y clínicamente a los 12 meses.

Evaluación Funcional

La fuerza de agarre se midió con un dinamómetro de mano Jamar (Sammons Preston, Bolingbrook, IL)^{13–15} y se dividieron en cuatro grupos^{1–4} según los cuartiles (► **Tabla 1**) y según su incapacidad para realizar actividades de la vida diaria (AVD). Las complicaciones y los resultados informados por los pacientes se evaluaron con una escala visual analógica (EVA) para el dolor y el cuestionario de discapacidades del brazo, el hombro y la mano (DASH)^{16,17} a los 12 meses.

Manejo Postoperatorio

El protocolo de rehabilitación de codo y muñeca incluyó inmovilización con yeso (muñeca) durante dos semanas y codo solo una semana, con ejercicios de “película de lanzamiento de dardo”, flexión-extensión de codo y movimientos libres de los dedos, desde el primer día después de la cirugía. Se utilizaron ejercicios activos y

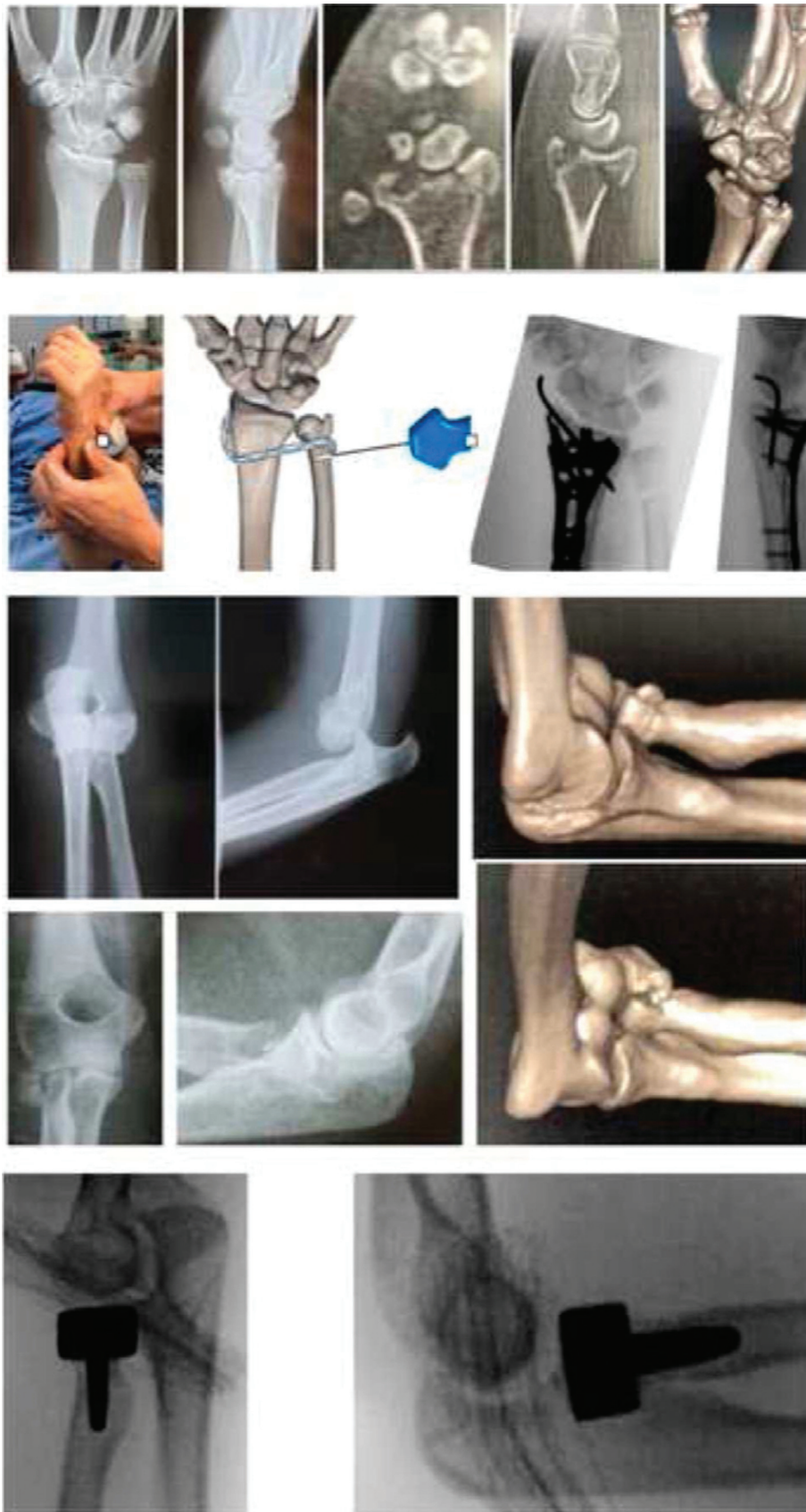

Fig. 2 Aspectos preoperatorios e intraoperatorios: Fractura luxación de codo asociada a fractura articular de radio distal e inestabilidad longitudinal - tratamiento quirúrgico con artroplastia de cabeza radial, osteosíntesis de radio distal con placa volar bloqueada y reconstrucción de la parte distal de la membrana interósea con injerto de tendón del bíceps distal.

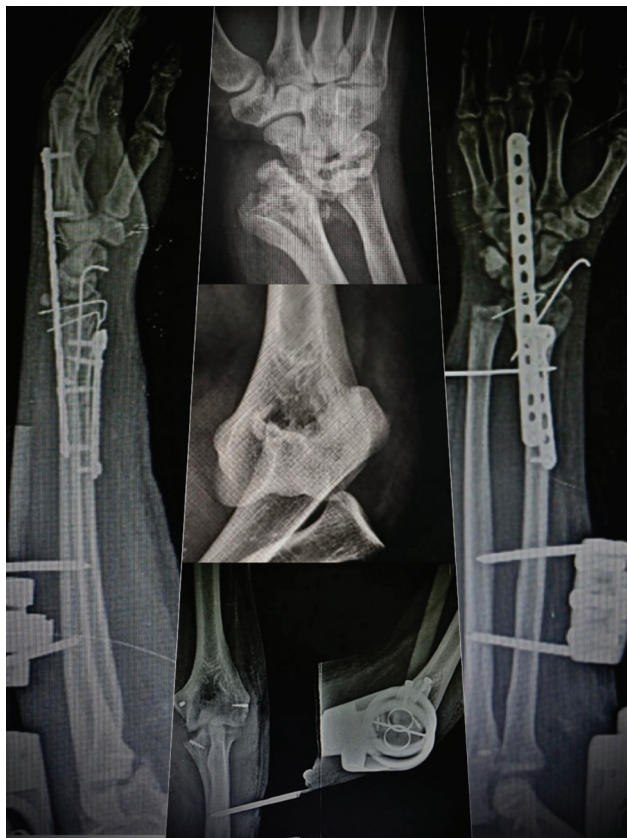

Fig. 3 Aspectos radiográficos pre, intra y postoperatorios: Luxación de codo asociada a fractura de radio distal articular e inestabilidad longitudinal - tratamiento quirúrgico con reparación de ligamentos medial, anterior y lateral del codo con anclajes de sutura, fijador externo dinámico de codo, osteosíntesis de radio distal con bloqueo volar y placa de expansión y reconstrucción de la parte distal de la membrana interósea con injerto de tendón del bíceps distal.

ortesis dinámicas a partir de la tercera semana en planta. Esta evaluación debe ser individualizada. Se animó a los pacientes a realizar actividades que evitaran la sobrecarga o los cambios en la función.¹²

Análisis estadístico

Para el análisis de los datos (presentados como media o mediana) se utilizó el Statistical Package for the Social Sciences (SPSS) versión 24.0 (SPSS Inc.) según el tipo de variable y distribución. Las diferencias entre grupos con respecto a las variables paramétricas se evaluaron mediante la prueba U de Mann-Whitney, y $p < 0,05$ se consideró indicativo de una diferencia estadísticamente significativa.

Resultados

Las características demográficas de los pacientes se presentan en la **Tabla 2**. A los 12 meses de seguimiento. La fuerza de prensión media de la muñeca afectada se distribuyó en cuatro grupos (ambos correspondientes al tercer o cuarto cuartil). (**Tabla 3**). Los resultados radiográficos e informados por los pacientes se muestran en la **Tabla 4**. En el examen de radiografías complementarias, se observó una reducción inicial de la fractura en el 94,4% de los pacientes (17/18). El resto de

procedimientos fueron 61% (11/18) con remoción de codo ex fix (5/18), placa spanning (2/18), cambio de cabeza radial RAFI (reducción abierta y fijación interna) a artroplastia (1/18). Se observaron complicaciones en el 5,6%(1/18) de los pacientes. Esto incluyó la reducción de la pérdida de la cabeza radial después de RAFI y el tratamiento con artroplastia de cabeza radial.

Discusión

Las lesiones combinadas se han publicado en los últimos años, aunque la literatura describe solo el manejo individual de la luxación de la cabeza radial o la fractura del radio distal, y no existen pautas para el tratamiento de este tipo de lesiones (traumatismo aislado o combinado). En este estudio se mostró el diagnóstico y tratamiento de las lesiones combinadas agudas con o sin inestabilidad longitudinal del antebrazo.

El objetivo del tratamiento es la reducción estable de ARCP y ARCD. La cabeza radial debe reducirse mediante una técnica abierta y para tratar el ligamento o la cápsula rotos, para preservar intacto el ligamento anular que se ha tirado sobre la cabeza radial. Si se pasa por alto o se descuida, se debe realizar una reducción abierta o una artroplastia con una reconstrucción del ligamento anular. La misma RAFI debe hacerse con las fracturas de radio distal. Si ARCD se mantiene inestable, debe ser reconstrucción MIO y/o reinserción CFCT. En el presente estudio se demostró una mejora en la movilidad del codo, antebrazo y muñeca, sin rigidez, así de igual manera Adams et al.,¹⁸ en los que también se realizó reconstrucción del CFCT, con recuperación del 86,11% del ROM.

Otros estudios han mostrado resultados de fuerza de agarre sin diferencias significativas de los métodos de estabilización ARCD asociados con FRD o LC. Es de destacar que la fuerza de agarre es un predictor independiente de la discapacidad AVD entre pacientes adultos.¹⁴

En el presente estudio, mostró una fuerza de prensión del 94,8%, DASH 3,8, EVA 1,5 y una incidencia de complicaciones del 5,6%, solo un paciente, que fue tratado con RAFI de cabeza radial evaluado con reducción de pérdida de fractura, requirió intervención quirúrgica adicional. Kim et al.² mostró en un estudio similar que la fuerza de prensión fue del 76,9%, la puntuación DASH fue de 13,1 y la EVA de 1,73 y se produjeron complicaciones en 13/26 pacientes.

La fijación estable de fracturas FRD/codo o reparación/reconstrucción de ligamentos de codo/antebrazo permite una movilización temprana y evita malos resultados. Fijación interna con placas bloqueadas específicas para FRD/codo porque se describió reducción inicial mantenida, seguridad y acortamiento del tiempo quirúrgico y complicaciones como síndrome compartimental, infección o síndrome agudo del túnel carpiano.

Actualmente, el paradigma de ETC (early total care) contempla la cirugía definitiva temprana en politraumatismos. Coincidimos en que la fijación interna se recomienda al tratamiento definitivo de las FRD/LC siempre que sea posible y mejora la calidad de vida de los pacientes, reduce el tiempo de hospitalización, permite el protocolo de rehabilitación inmediata y reduce el tiempo de reposición de las AVD y actividades laborales.¹⁹⁻²¹

Tabla 2 Características demográficas y detalles de las lesiones

	Fractura (n = 6)	ELRCD (n = 12)
Edad (años)	42.5 (28-53)	39.67 (23-53)
Género ^b		
Femenino	3 (50)	3 (25)
Masculino	3 (50)	9 (75)
dominio de la mano		
Derecha	4 (66.67)	9 (75)
Izquierda	2 (33.33)	3 (25)
Dominant extremity abutment	5 (83.33)	10 (83.33)
compendio de clasificación de fracturas AO		
A	4 (66.67)	3 (25)
B	1 (16.67)	3 (25)
e	1 (16.67)	4 (33.33)
Fracturas del carpo	–	2 (16.67)
Desplazamiento en la radiografía preoperatoria		
Inclinación volar > 20 grados	5 (83.33)	7 (58.33)
Variación cubital > 10 mm	4 (66.67)	12 (100)
Lesiones asociadas del codo ipsilateral (LC)		
Fractura de cabeza radial	2 (33.33)	8 (66.67)
Fractura de cabeza radial	3 (50)	–
Fractura de cúbito proximal	1 (16.67)	–
Fractura de cúbito proximal	–	8 (66.67)
Combinado	2(33.33)	8 (66.67)

Abreviación: ELRCD (eje longitudinal radiocubital distal)

^aLos datos se presentan como media (rango).

^bLos datos se presentan como frecuencia (porcentaje)

Tabla 3 Los datos se presentan como frecuencia (porcentaje)

	Grupo de fractura (n = 6)	Grupo ELRCD (n = 12)	Posición del cuartil	Posición del tercil	p-Valor
Masculino	(n 3/4)	(n 9/12)	(n 12/12)		
muñeca afectada (kg)	32.00	35.44			
muñeca normal (kg)	36.49	37.14			
% Lado normal	97.33	95.4	100		
Femenino	(n 3/4)	(n 3/12)	(n 5/6)	(n 1/6)	
muñeca afectada (kg)	21.24	19.81			
muñeca normal (kg)	22.45	21.85			
% Lado normal	94.6	90.67	83.33	16.67	

No obstante, es necesario reconocer algunas limitaciones. El tamaño de la muestra fue pequeño para el análisis de resultados informados por el paciente. Sin embargo, existe una relación lineal entre los resultados de la muñeca y el codo y es de esperar un resultado satisfactorio si los dos sitios deben tratarse adecuadamente al mismo tiempo.

Conclusión

Existe una relación lineal entre las lesiones de muñeca y codo y sus resultados, con o sin disociación radiocubital longitudinal. Ambos demostraron predecir la restauración de la capacidad de los pacientes para realizar actividades de

Tabla 4 Resultados objetivos e informados por el paciente a los 12 meses de seguimiento

	Grupo de fractura (n = 6)	Grupo ELRCD (n = 12)	p- Valor
12 meses			
Puntaje DASH (puntos) ^b	2.5	4.5	
EVA dolor (mm/10 mm) ^b	1.2	1.7	
Reducción inicial de mantenimiento	100% (6/6)	91.67% (11/12)	
Tasa de complicaciones	–	8.33% (1/12)	

Abreviaciones: DASH, Discapacidades del Brazo, Hombro y Mano; ROM, rango de movimiento; EVA, escala analógica visual.

la vida diaria de forma independiente. Recomendamos que las lesiones combinadas se manejen al mismo tiempo y se recomienda la fijación interna para el tratamiento definitivo de FRD/LC siempre que sea posible y mejore los resultados radiográficos e informados por el paciente.

Aprobación ética

La investigación aquí presentada fue aprobada y estuvo de acuerdo con las normas éticas del Comité de Ética de Experimentación Humana de la Facultad de Medicina de ABC por No 509173159.0000.5484

Consentimiento informado

Se entregó un documento de consentimiento informado a todos los participantes de la investigación, quienes lo leyeron y firmaron de acuerdo a su voluntad.

Financiamiento

Esta investigación no recibió una subvención específica de ninguna agencia de financiación en los sectores público, comercial o sin fines de lucro.

Conflicto de intereses

Los autores declaran que no tienen ningún conflicto de interés para divulgar

Bibliografía

- Court-Brown CM. The epidemiology of fractures and dislocations. In: Court-Brown CM, Heckman JD, McQueen MM, Ricci WM, Tornetta P III. Rockwood and Wilkins Fractures in Adults, 8th Edition Vol. 1. Philadelphia, Lippincott: William and Wilkins; 2015:59–108
- Kim TG, Heo YM, Yi JW, Oh BH, Lee GS. The Treatment of Distal Radius Fractures with Ipsilateral Elbow Injury. *J Hand Surg Asian Pac Vol* 2018;23(04):539–546
- Aita MA, Rodrigues FL, Alves KHCR, de Oliveira RK, Ruggiero GM, Rodrigues LMR. Bridging versus Nonbridging Dynamic External Fixation of Unstable Distal Radius Fractures in the Elderly with Polytrauma: A Randomized Study. *J Wrist Surg* 2019;8(05):408–415. Doi: 10.1055/s-0039-1692480
- Meena S, Trikha V, Kumar R, Saini P, Sambharia AK. Elbow dislocation with ipsilateral distal radius fracture. *J Nat Sci Biol Med* 2013;4(02):479–481
- Ahmad R, Ahmed SM, Annamalai S, Case R. Open dislocation of the elbow with ipsilateral fracture of the radial head and distal radius: a rare combination without vascular injury. *Emerg Med J* 2007;24(12):860
- Gupta V, Kundu ZS, Kaur M, Kamboj P, Gawande J. Ipsilateral dislocation of the radial head associated with fracture of distal end of the radius: a case report and review of the literature. *Chin J Traumatol* 2013;16(03):182–185
- Batra S, Andrew JG. Ipsilateral compound distal radius fracture with missed elbow dislocation. A rare injury pattern. *Eur J Emerg Med* 2007;14(06):363–364
- Aita MA, Mallozi RC, Ozaki W, Ikeuti DH, Consoni DAP, Ruggiero GM. Ligamentous reconstruction of the interosseous membrane of the forearm in the treatment of instability of the distal radioulnar joint. *Rev Bras Ortop* 2018;53(02):184–191
- Ruedi TP, Murphy WM. Distal radius classification. In: AO Principles of Fracture Management. Davos Platz, Switzerland: Thieme; 2000
- Essex-Lopresti P. Fractures of the radial head with distal radioulnar dislocation; report of two cases. *J Bone Joint Surg Br* 1951; 33B(02):244–247
- Green JB, Zelouf DS. Forearm instability. *J Hand Surg Am* 2009;34(05):953–961. Doi: 10.1016/j.jhsa.2009.03.018
- Aita MA, Biondi BG, Montano GA, Towata F, Rodriguez GLG, Ruggiero GM. Arthroscopic Management of Intra-articular Ligament Lesions on Distal Radius Fractures. *RICMA* 2021;5(03):172–178
- Matson AP, Ruch DS. Management of the Essex-Lopresti Injury. *J Wrist Surg* 2016;5(03):172–178
- Fess EE. Grip Strength. 2nd ed. Chicago, IL: American Society of Hand Therapists; 1992
- Al Snih S, Markides KS, Ottenbacher KJ, Raji MA. Hand grip strength and incident ADL disability in elderly Mexican Americans over a seven-year period. *Aging Clin Exp Res* 2004; 16(06):481–486
- Petersen P, Petrick M, Connor H, Conklin D. Grip strength and hand dominance: challenging the 10% rule. *Am J Occup Ther* 1989;43(07):444–447
- Gummeson C, Ward MM, Atroshi I. The shortened disabilities of the arm, shoulder and hand questionnaire (QuickDASH): validity and reliability based on responses within the full-length DASH. *BMC Musculoskelet Disord* 2006;7:44
- Orfale AG, Araújo PMP, Ferraz MB, Natour J. Translation into Brazilian Portuguese, cultural adaptation and evaluation of the reliability of the Disabilities of the Arm, Shoulder and Hand Questionnaire. *Braz J Med Biol Res* 2005;38(02):293–302
- Adams JE, Culp RW, Osterman AL. Interosseous membrane reconstruction for the Essex-Lopresti injury. *J Hand Surg Am* 2010;35(01):129–136
- Bates P, Parker P, McFadyen I, Pallister I. Demystifying damage control in musculoskeletal trauma. *Ann R Coll Surg Engl* 2016;98(05):291–294
- Simons T, Brinck T, Handolin L. [Timing of surgical treatment of fractures of multiply injured patients - from science to tactics]. . [in Finnish]*Duodecim* 2016;132(09):828–835