



Walant Para El Síndrome De Linburg-Comstock: Caso Clínico

WALANT for Linburg-Comstock Syndrome: Clinical Case

Javier Coloma Saiz¹ Marta Moreno Vadillo¹ Julio Doménech Fernández¹

¹Unidad de Mano y Muñeca, Servicio de Cirugía Ortopédica y Traumatología, Hospital Arnau de Vilanova/Liria, Valencia, España

Address for correspondència Javier Coloma Saiz, MD, Hospital Arnau de Vilanova-Liria, Calle San Clemente 12, 46015, Valencia, España (e-mail: doctor.coloma@gmail.com).

Rev Iberam Cir Mano 2023;51(1):e60–e64.

Resumen

El Síndrome de Linburg-Comstock se caracteriza por la incapacidad para flexionar activamente la articulación interfalángica del pulgar, sin, involuntariamente, flexionar también las articulaciones interfalángicas proximal y distal del índice, debido a conexiones tendinosas entre el tendón flexor largo del pulgar, o su vientre muscular, y los tendones flexores profundos de los dedos. Presentamos el caso de una policía con esta anomalía, a la que se le indicó baja laboral, y, posteriormente, fue reubicada, por su incapacidad para empuñar el arma reglamentaria, sin que la disparase involuntariamente. Hasta la fecha, no hemos encontrado ninguna publicación en la que el uso de la técnica de cirugía mediante anestesia local sin isquemia (WALANT) se haya utilizado como método quirúrgico en el Síndrome de Linburg-Comstock.

Palabras Clave

- ▶ síndrome de linburg-comstock
- ▶ mano
- ▶ WALANT

Abstract

The Linburg-Comstock Syndrome is characterized by the inability to actively flex the interphalangeal joint of the thumb, without also, involuntarily, flexing the distal and proximal interphalangeal joints of the index finger, due to tendinous interconnections between the flexor pollicis longus tendon, or muscle belly, to the flexor digitorum profundus. We report the case of a policewoman with this anomaly, who was forced to leave temporarily her job, and relocated because she wasn't able to get her gun without risk of shooting it. Up to date, no previous case report has been published showing wide awake local anesthesia with no tourniquet (WALANT) as an option to perform the surgery of the Linburg-Comstock Syndrome.

Keywords

- ▶ linburg-comstock
- ▶ syndrome
- ▶ hand
- ▶ WALANT

Introducción

En 1979, Richard M. Linburg y Brian E. Comstock describieron unas conexiones tendinosas entre el tendón flexor largo del pulgar (FLP), o su vientre muscular, y los tendones flexores profundos de los dedos (FDP),¹ habitualmente con el flexor profundo del índice (FPI). Presenta una incidencia en la población del 31% unilateral y 14% bilateral.

Las conexiones tendinosas entre el FLP y FDP impiden el recorrido independiente de estos tendones. De este modo, la flexión activa de la articulación interfalángica (IF) del pulgar produce una flexión involuntaria de la articulación interfalángica distal (IFD) del índice, y en, algunos casos, de los dedos medio y anular.^{1,2} En otros, los pacientes presentan dolor persistente en la muñeca,³ por una sinovitis en la conexión tendinosa.

recibido

07 de abril de 2020

aceptado

01 de febrero de 2023

DOI <https://doi.org/10.1055/s-0043-1769607>.

ISSN 1698-8396.

© 2023. SECMA Foundation. All rights reserved.

This is an open access article published by Thieme under the terms of the Creative Commons Attribution-NonDerivative-NonCommercial-License, permitting copying and reproduction so long as the original work is given appropriate credit. Contents may not be used for commercial purposes, or adapted, remixed, transformed or built upon. (<https://creativecommons.org/licenses/by-nc-nd/4.0/>)

Thieme Revinter Publicações Ltda., Rua do Matoso 170, Rio de Janeiro, RJ, CEP 20270-135, Brazil

Pese a la elevada prevalencia en la población, sólo ocasionalmente es sintomático.

Este extraño síndrome, habitualmente no es diagnosticado,⁴ probablemente por desconocimiento.

El tratamiento recomendado en pacientes sintomáticos es la resección de la conexión, aunque puede recidivar tras la misma,^{3,5} debido a una escisión incompleta o recidiva de tejido fibroso.

Hasta la fecha, no hemos encontrado ninguna publicación en la que el uso de la técnica de cirugía mediante anestesia local sin isquemia (WALANT)⁶ se haya utilizado como método quirúrgico en este síndrome. Esta técnica permite la posibilidad de evaluar el movimiento activo intraoperatorio, para comprobar la liberación completa.

Presentamos un caso de Síndrome de Linburg-Comstock sintomático, tratado de manera satisfactoria mediante una resección con la técnica WALANT.

Caso Clínico

Mujer de 43 años, policía, que consulta por dolor volar de muñeca, de 1 año de evolución, e incapacidad para flexionar activamente la articulación IF del pulgar de su mano derecha, sin, involuntariamente, flexionar también las articulaciones IFD e IFP del índice (► Fig. 1).

El cuadro clínico comenzó tras la realización de un electromiograma en su brazo derecho, debido a un episodio de cervico-braquialgia.

Curiosamente, la misma sintomatología apareció en su mano izquierda, pero remitió en 1 mes.

Debido a esta clínica, se le indicó baja laboral, y, posteriormente, fue reubicada, por su incapacidad para empuñar el arma reglamentaria, sin que la disparase involuntariamente.

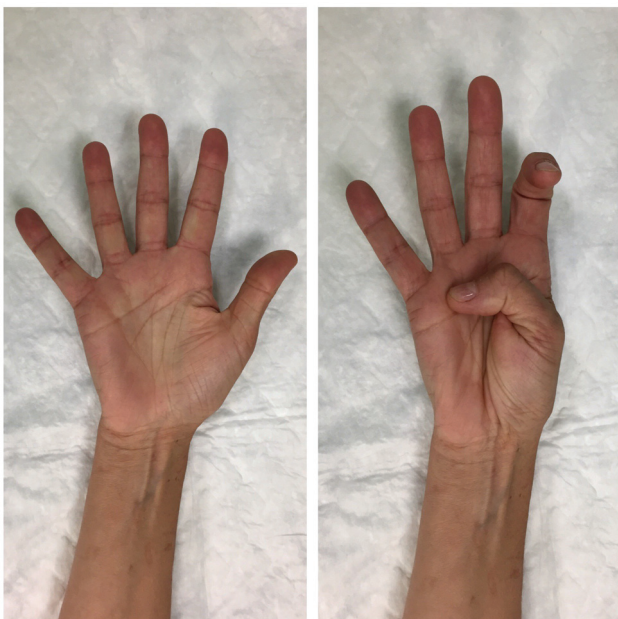

Fig. 1 Imagen preoperatoria mostrando la flexión involuntaria de la articulación IFD del índice, al realizar flexión activa de la IF del pulgar.

Tal y como Linburg y Comstock describieron como patognomónico, la restricción pasiva de flexión del índice, mientras se flexiona activamente el pulgar, producía dolor severo en la muñeca y región distal del antebrazo.¹

La resonancia magnética (RM) no reveló ninguna patología tendinosa, mientras que la ecografía (ECO), pese a no encontrar una conexión tendinosa, evidenció un movimiento sincrónico entre el FLP y el FPI, cuando se le pedía a la paciente que reprodujese el movimiento patológico.

Bajo la sospecha diagnóstica de Síndrome de Linburg-Comstock, y ante la nula mejoría con el tratamiento conservador, se decidió intervenir quirúrgicamente.

Con la paciente en decúbito supino y mediante la técnica WALANT,⁶ con 10ml de lidocaína 1% y adrenalina 1:100.000, sin bicarbonato, se realizaron 2 inyecciones en sentido longitudinal, de proximal a distal, en el tercio distal de la cara anterior del antebrazo sobre la vía de abordaje. Transcurridos 25 minutos y observando que el área de isquemia era el deseado se llevó a cabo la cirugía. Se realizó una incisión volar longitudinal en el antebrazo distal sobre el flexor carpi radialis. Se encontró una conexión tendinosa y tejido sinovial engrosado entre los tendones FLP y FPI (► Fig. 2). Se solicitó a la paciente que realizase la flexión activa del pulgar, mostrando cómo la conexión producía un movimiento sincrónico de ambos tendones. Se realizó la escisión del tejido intertendinoso y se evaluó activamente, verificando la correcta movilidad independiente de los mismos (► Fig. 3).

Resultados

Durante el posoperatorio inmediato, la sintomatología remitió y la herida cicatrizó sin complicaciones. La paciente pudo reincorporarse a su puesto de trabajo a las 6 semanas de la cirugía, recuperada por completo (► Fig. 4).

Al año de la intervención, la paciente se encuentra sin dolor y con movimiento independiente de sus dedos pulgar e índice.

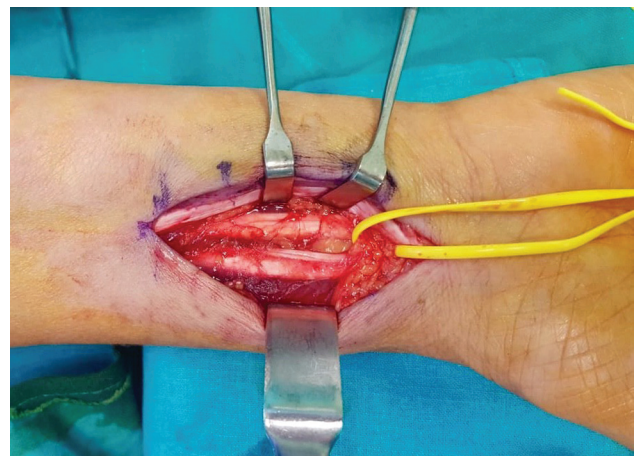


Fig. 2 Imagen intraoperatoria de la conexión tendinosa entre los tendones FLP y FPI.

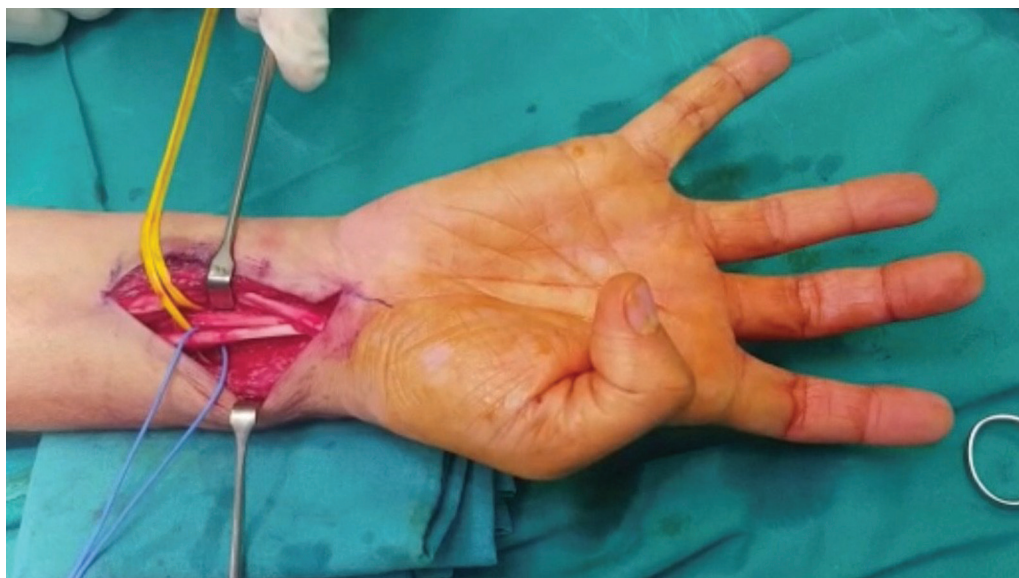

Fig. 3 Imagen intraoperatoria tras la escisión del tejido anómalo, mostrando el movimiento independiente de ambos tendones mediante WALANT.

Discusión

La anomalía de Linburg-Comstock es un extraño síndrome, habitualmente no diagnosticado, probablemente por desconocimiento.

Existen pocos diagnósticos diferenciales, entre los que podemos incluir la distonía del escribano o la patología psiquiátrica.

El diagnóstico es fundamentalmente clínico; aunque, en la RM, pueden observarse conexiones tendinosas.⁷ Desafortunadamente, en nuestro caso, las pruebas complementarias de imagen no fueron capaces de evidenciarlas.

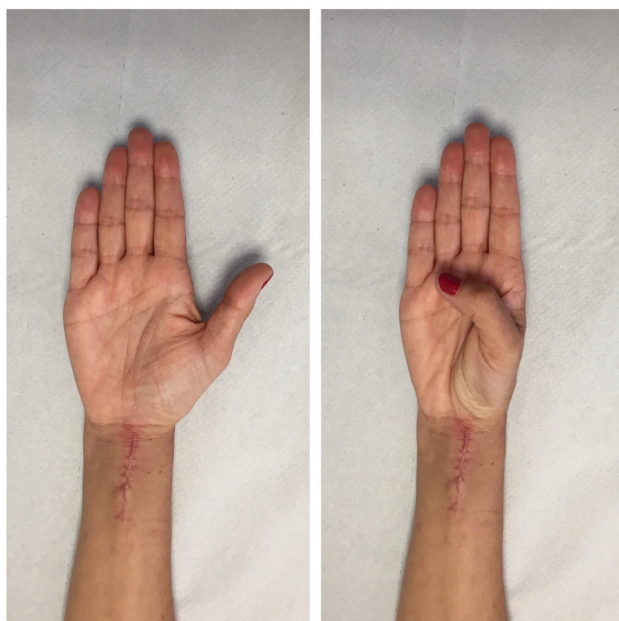


Fig. 4 Imagen posoperatoria a las 6 semanas de la intervención.

El tratamiento conservador suele fracasar, tanto para el dolor de muñeca como para el movimiento combinado.³ En una serie de 17 pacientes, la infiltración local de betametasona y lidocaína en la vaina tendinosa produjo un alivio transitorio, pero la sintomatología recidivó en todos los casos (Lombardi 1988).⁵

Por ello, el tratamiento de elección es la escisión quirúrgica de la conexión tendinosa y el tejido sinovial.^{1,3,8,9} Sin embargo, los resultados de la operación son inconsistentes. Lombardi et al publicaron los resultados de 17 pacientes intervenidos con un seguimiento de 6 meses,⁵ en los que 4 de ellos fueron regulares o malos. Los autores no identificaron ningún factor relacionado con el mecanismo de lesión, hallazgos operatorios, antecedentes, edad, sexo o postoperatorio que se correlacionasen con el resultado clínico.

En nuestro caso, decidimos realizar la cirugía mediante la técnica WALANT, porque permite la valoración intraoperatoria de la escisión completa del tejido anómalo y la flexión activa independiente de los dedos. Por ello, animamos a los cirujanos a realizar este procedimiento mediante esta técnica.

Conflict of Interest
None.

Referencias

- 1 Linburg RM, Comstock BE. Anomalous tendon slips from the flexor pollicis longus to the flexor digitorum profundus. *J Hand Surg Am* 1979;4(01):79-83
- 2 Yoon HK, Kim CH. Linburg-Comstock syndrome involving four fingers: a case report and review of the literature. *J Plast Reconstr Aesthet Surg* 2013;66(09):1291-1294
- 3 Badhe S, Lynch J, Thorpe SK, Bainbridge LC. Operative treatment of Linburg-Comstock syndrome. *J Bone Joint Surg Br* 2010;92(09):1278-1281

- 4 Yamine K, Erić M Linburg-Comstock variation and syndrome. A meta-analysis. *Surg Radiol Anat* 2018;40(03):289-296
- 5 Lombardi RM, Wood MB, Linscheid RL. Symptomatic restrictive thumb-index flexor tenosynovitis: incidence of musculotendinous anomalies and results of treatment. *J Hand Surg Am* 1988;13(03):325-328
- 6 Lalonde DH, Wong A. Dosage of local anesthesia in wide awake hand surgery. *J Hand Surg Am* 2013;38(10):2025-2028
- 7 Karalezli N, Haykir R, Karakose S, Yildirim S. Magnetic resonance imaging in Linburg-Comstock anomaly. *Acta Radiol* 2006;47(04):366-368
- 8 Gancarczyk SM, Strauch RJ. Linburg-Comstock anomaly. *J Hand Surg Am* 2014;39(08):1620-1622
- 9 Takami H, Takahashi S, Ando M. The Linburg Comstock anomaly: a case report. *J Hand Surg Am* 1996;21(02):251-252