




Padronização do estudo radiográfico do pé pela caixa *Niza*

Standardization of the Radiographic Study of the Foot Using the Niza Box

João Vitor de Castro Fernandes¹  Lucas Pena de Oliveira² Pedro Agner Aguiar Fernandes³
Altair Carlos Niza¹ Ana Luiza de Souza Lima Cerqueira¹

¹ Médico ortopedista, Complexo Hospitalar São Francisco, Belo Horizonte, MG, Brasil

² Médico residente, Complexo Hospitalar São Francisco, Belo Horizonte, MG, Brasil

³ Médico Ortopedista e Traumatologista, Santa Casa de Misericórdia, Belo Horizonte, MG, Brasil

Endereço para correspondência João Vitor de Castro Fernandes, Rua Santa Catarina, 1616, Bairro Lourdes, Belo Horizonte, MG, Brasil (e-mail: joaovcf@gmail.com).

Rev Bras Ortop 2023;58(6):e847–e853.

Resumo

Objetivo Este estudo propõe a utilização da Caixa Niza, dispositivo criado com a finalidade de diminuir os erros interpretativos entre profissionais e facilitar o correto posicionamento das estruturas radiografadas ao padronizar as incidências radiográficas ortopédicas do pé anteroposterior, perfil com carga e Saltzman.

Métodos Pesquisa descritiva, material coletado em Ambulatório de Ortopedia em serviço terciário de cidade brasileira de grande porte. Utilizado aparelho de radiografia marca Lotus X, modelo HF 500M, capacidade de 500 miliampères e 125 quilovolts, distância foco-filme de 100cm, chassi radiográfico 24 × 30 cm e os comandos do aparelho ajustados para 100 mA, 5mA/seg e 60 quilovolts dependendo do tamanho variável dos pés. Exames realizados pela mesma equipe de técnicos em radiografia previamente treinados com supervisão dos autores. O chassi é posicionado em três espaços específicos da Caixa conforme a incidência proposta. Foram analisados dados de 50 imagens de pessoas entre 18 e 70 anos.

Resultados A avaliação das radiografias após utilização do dispositivo proposto ocorreu de modo geral com qualidade satisfatória, permitindo correta identificação dos elementos anatômicos do pé e tornozelo e reconstrução angular. Pequenas variações nas imagens devido ao tamanho dos pés são aceitáveis e esperadas, sendo possível perceber padronização das radiografias.

Conclusão A Caixa proposta se mostra um bom método de minimizar as interferências e evitar erros de interpretação radiográfica, proporcionando qualidade e agilidade ao exame, diminuindo custo e repetições desnecessárias. É inovador, um dispositivo de baixo custo, de material reciclável e biodegradável.

Palavras-chave

- ▶ articulações do pé
- ▶ pé
- ▶ radiografia
- ▶ radiologia

Estudo desenvolvido no Departamento de Ortopedia e Traumatologia do Complexo Hospitalar São Francisco, Belo Horizonte, MG, Brasil.

recebido
03 de Julho de 2022
aceito
24 de Janeiro de 2023

DOI <https://doi.org/10.1055/s-0043-1771486>.
ISSN 0102-3616.

© 2023. Sociedade Brasileira de Ortopedia e Traumatologia. All rights reserved.

This is an open access article published by Thieme under the terms of the Creative Commons Attribution-NonDerivative-NonCommercial-License, permitting copying and reproduction so long as the original work is given appropriate credit. Contents may not be used for commercial purposes, or adapted, remixed, transformed or built upon. (<https://creativecommons.org/licenses/by-nc-nd/4.0/>)

Thieme Revinter Publicações Ltda., Rua do Matoso 170, Rio de Janeiro, RJ, CEP 20270-135, Brazil

Abstract

Objective This study proposes the Niza box, a device created to reduce interpretive errors among professionals and facilitate the correct positioning of structures by standardizing orthopedic radiography of the foot in anteroposterior, loaded, and Saltzman views.

Methods Descriptive study based on material collected at an Orthopedics Ambulatory from a tertiary service in a large Brazilian city. The X-ray device was a Lotus X, model HF 500 M, 500 milliamperes and 125 kilovolts capacity, 100 cm focus-film distance, and 24 × 30 cm radiographic chassis. Device controls were set at 100 mA, 5 mA/sec, and 60 kilovolts, depending on the variable size of the foot. The same team of previously trained radiography technicians performed the tests under the authors' supervision. The chassis were positioned in three specific Niza box spaces per the proposed incidence. Data from 50 images from people between 18 and 70 years old were analyzed.

Results Radiographs taken using the proposed device usually had a satisfactory quality, allowing correct identification of the anatomical elements of the foot and ankle and angular reconstruction. Small image variations due to foot size were acceptable and expected, allowing radiograph standardization.

Conclusion The Niza box is a good method for minimizing interference and avoiding radiographic interpretation errors, providing quality and agility to the examination, and reducing cost and unnecessary repetitions. It is an innovative, low-cost device made of recyclable and biodegradable material.

Keywords

- ▶ foot joints
- ▶ foot
- ▶ radiography
- ▶ radiology

Introdução

A anatomia do pé tem suma importância para o esqueleto humano, sua constituição através de ossos, articulações e ligamentos serve como alavanca para impulsão, fornece adaptação a diferentes tipos de superfícies e suporta o peso do corpo.¹⁻³ As fraturas do pé representam grande parcela das afecções ortopédicas, atingindo diferentes idades e ambos os sexos. Seu tratamento e seguimento, muitas vezes hospitalar, com afastamento do trabalho por parte dos pacientes, representa um custo expressivo para a saúde pública.²

O sucesso da terapêutica em fraturas do pé é multifatorial, inclui-se desde exame físico apropriado, anamnese completa, estudo radiográfico padronizado e adição de outro exame de imagem caso seja necessário.⁴ As radiografias consistem no exame de imagem inicial de escolha para a maioria das patologias ortopédicas, sendo fundamentais na complementação do exame clínico para elucidação diagnóstica e condutas de tratamento.^{5,6}

Para as afecções de pé, a radiologia vai de encontro à parte do membro afetada pela fratura. Destacam-se as incidências: 1. Anteroposterior (AP) para melhor visualização de tarsais, metatarsais e falanges; 2. Perfil para retropé, mediopé e antepé com ou sem carga; 3. Oblíqua - permitindo visualização de mediopé, antepé e articulação tarso-metatarsal; 4. Harris - evidenciado a tuberosidade do calcâneo e face articular talar posterior; 5. Canale - permitindo visualizar o colo do tálus; 6 - Saltzman - eixo do retropé em relação ao eixo tibial.^{7,8} Para se obter excelência

nos parâmetros radiográficos e adotar as imagens para as medições clássicas que vão conduzir o tratamento, tornam-se necessárias técnicas adequadas, aparelhagem correta e padronização do exame. Assim, é possível visualizar de maneira mais precisa os elementos estudados, as relações ósseas, os ângulos ortopédicos e os eixos articulares nas diferentes patologias do pé.⁹

Na incidência radiográfica do Pé em AP e Perfil, é possível avaliar fraturas e seus desvios, lesões ligamentares como a lesão de Turcot, avaliar o alinhamento, bem como afecções ortopédicas em antepé como hálux valgo.^{6,9} Já a incidência de Saltzman é importante para estabelecer a relação do plano coronal entre a tibia e o calcâneo, sendo usada nas doenças pé plano valgo, pé equino valgo, entre outras que se dão pelo desalinhamento do retropé.¹⁰

Este estudo propõe a utilização da Caixa Niza, dispositivo criado pelos autores para padronizar as incidências radiográficas ortopédicas do pé AP, perfil com carga e Saltzman, com a finalidade de diminuir erros interpretativos entre profissionais e de facilitar o correto posicionamento das estruturas a serem radiografadas.

Material e Método

Pesquisa descritiva para apresentação da Caixa Niza como dispositivo de padronização das radiografias em AP, perfil com carga e Saltzman do pé humano. A padronização da técnica radiográfica neste estudo foi utilizada em 50 pessoas entre 18 e 70 anos nas incidências propostas buscando posicionamento idêntico dos pés em todos os pacientes,

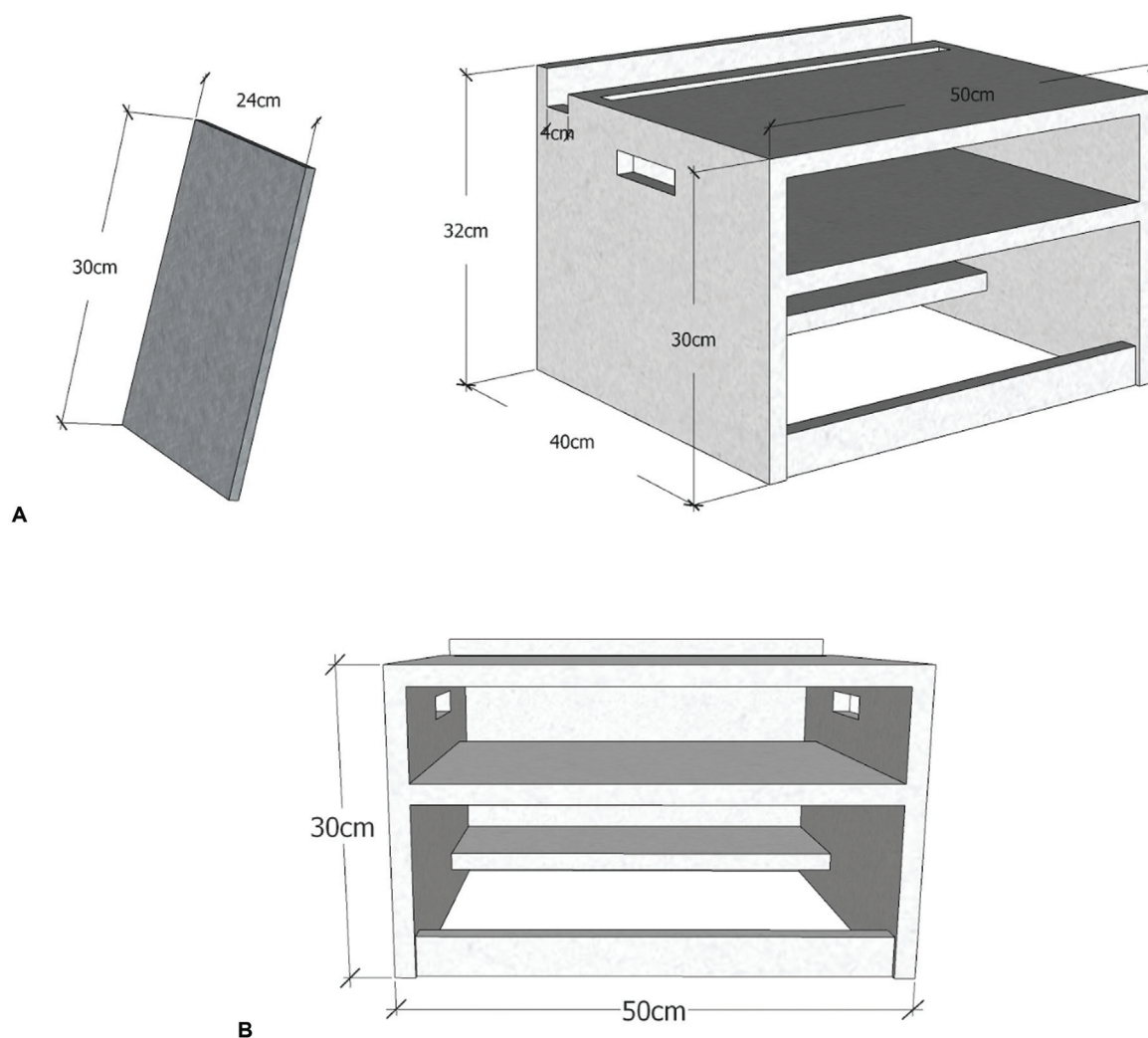


Fig. 1 Apresentação da Caixa com suas medidas exatas permitindo a angulação e a padronização necessária ao estudo. Ao lado esquerdo, o chassi radiográfico que será posicionado de acordo com a incidência proposta.

definição precisa dos pontos de referências e imagens de qualidade.

O material foi coletado no ambulatório de ortopedia da especialidade de Pé e Tornozelo em um serviço terciário de uma cidade brasileira de grande porte. Foi utilizado aparelho de radiografia marca Lotus X (Raio-X Fixo HF500M LOTUS, Curitiba-PR), com capacidade de 500 miliamperes e 125 quilovolts, com equipe de técnicos em radiografia previamente treinados e habituados ao material utilizado com supervisão dos autores. Foi utilizada a demarcação prévia da Caixa para melhor adequação do posicionamento do paciente.

Os fatores radiográficos previamente definidos avaliam distância foco-filme de 100 cm e os comandos do aparelho ajustados para 100 mA, 5mA/seg e 60 quilovolts dependendo do tamanho variável dos pés.

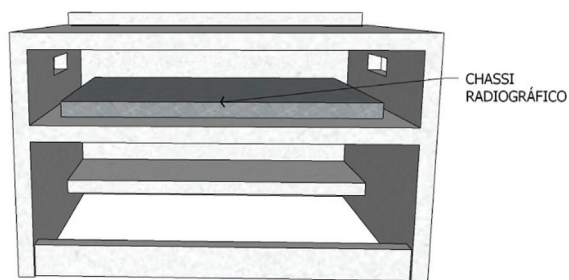
A caixa tem medidas de 40 cm x 30 cm x 50 cm e apresenta plataformas específicas para posicionamento do chassi radiográfico 24 x 30 cm, garantindo, além da uniformização, a preservação do aparelho, o afastamento correto, o conforto e

o equilíbrio do paciente. A posição de dentro da caixa é utilizada para a radiografia em AP e a posição perpendicular à caixa é utilizada para a incidência em perfil. Por sua vez, a incidência de Saltzman tem o chassi em disposição oblíqua em relação à caixa. As posições do chassi serão demonstradas a seguir de maneira ilustrativa (► Fig. 1).

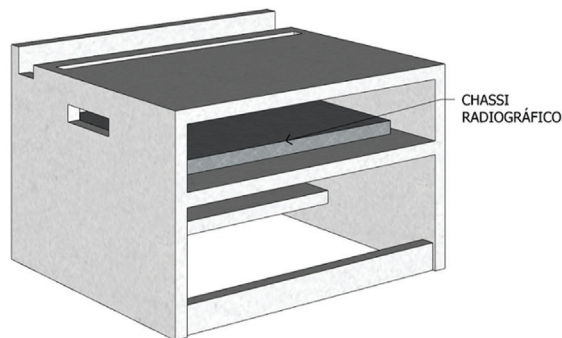
1) Incidência Anteroposterior

- a) Posicionamento: o paciente é colocado em posição ortostática sobre o topo da Caixa com os pés paralelos entre si de modo que o exame pode ser realizado de maneira bilateral simultaneamente, diminuindo irradiações desnecessárias.
- b) Raio Central: plano vertical angulação de 10° posteriormente em direção ao calcanhar, sentido anteroposterior, orientação craniocaudal, incidências sobre o mediopé permitindo visualização de falanges, metatarsos, cuneiformes medial, intermédio e lateral, cubóide e navicular; (► Figs. 2 and 3).

2) Incidência perfil médio-lateral com carga



A



B

Fig. 2 Caixa para a incidência anteroposterior com o chassi na posição de dentro da caixa.

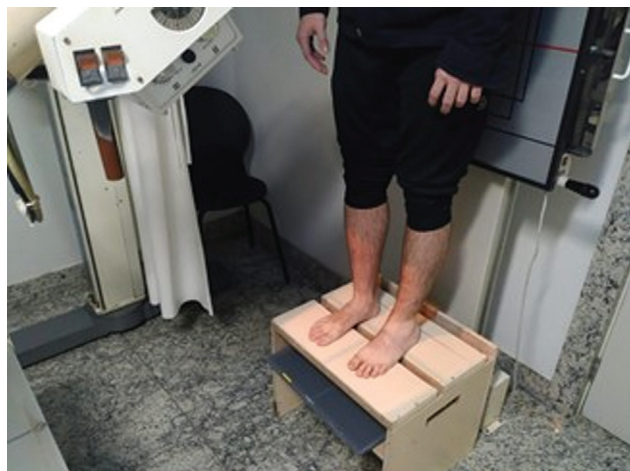

Fig. 3 Fotografia de posicionamento correto para utilização de incidência anteroposterior.

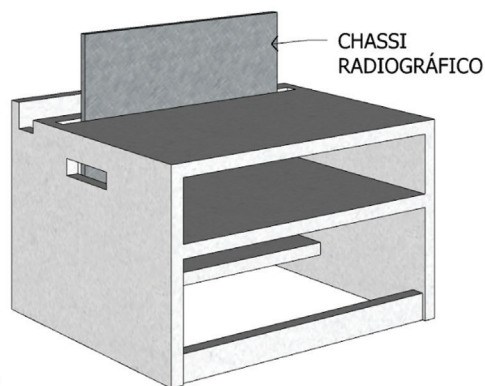


Fig. 5 Fotografia de posicionamento correto para utilização da incidência de Perfil com carga.

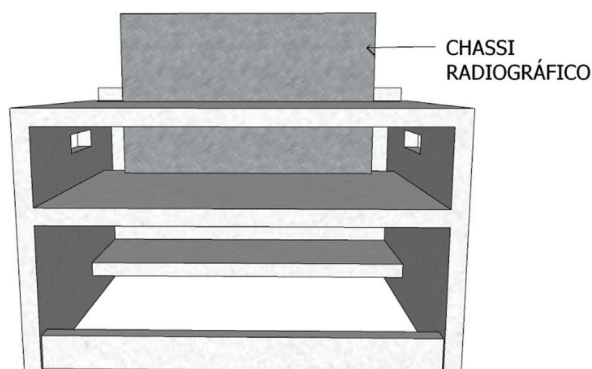
- a) Posicionamento: o paciente é colocado em posição ortostática de modo a realizar os exames separadamente para os lados direito e esquerdo em local demarcado para o pé.
- b) Raio central: perpendicularmente ao plano sagital do corpo com orientação e sentido médio-lateral, incidindo com a região do osso navicular. É possível

visualizar nesta incidência a extremidade distal da tíbia e fíbula, os metatarsos quase como uma sobreposição e apenas a tuberosidade do quinto metatarso é apresentada lateralmente na imagem. O paciente fica em cima da caixa em ortostase colocando carga sobre o pé radiografado (►Figs. 4 and 5).

3) Incidência de Saltzman



A



B

Fig. 4 Caixa para a incidência de Perfil com o chassi na posição perpendicular da caixa.

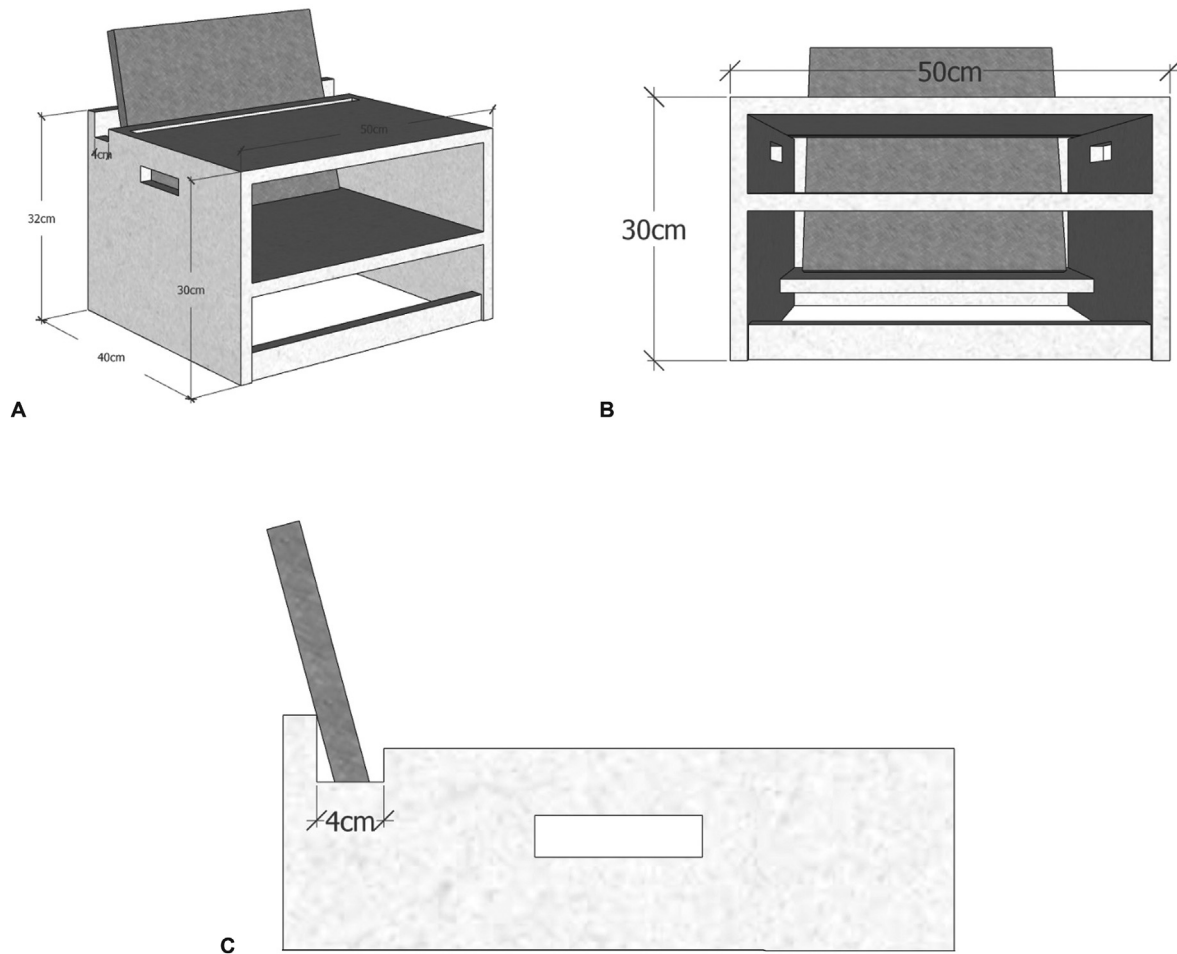


Fig. 6 Caixa para a incidência de Saltzman com o chassi na posição oblíqua de 20° graus.

- a) Posicionamento: o paciente é colocado em posição ortostática sobre o topo da caixa com os pés determinados nas marcações e paralelos entre si.
- b) Raio central: angulação em 20° em relação ao solo, incidindo na região posterior do calcâneo entre os dois pés no centro do chassi, orientação craniocaudal e sentido póstero-anterior a cerca de 5cm do plano de suporte do pé. O chassi é posicionado no espaço específico de maneira que fique perpendicular ao raio central (→ **Figs. 6 and 7**).

Resultados

A avaliação das radiografias após utilização do dispositivo proposto se deu de modo geral com qualidade satisfatória, permitindo correta identificação dos elementos anatômicos do pé e tornozelo e reconstrução angular. Pequenas variações nas imagens devido ao tamanho dos pés são aceitáveis e esperadas, sendo possível perceber padronização das radiografias de maneira categórica.

Nas figuras a seguir são demonstradas imagens obtidas das incidências AP, perfil e Saltzman (→ **Figs. 8, 9, and 10**).

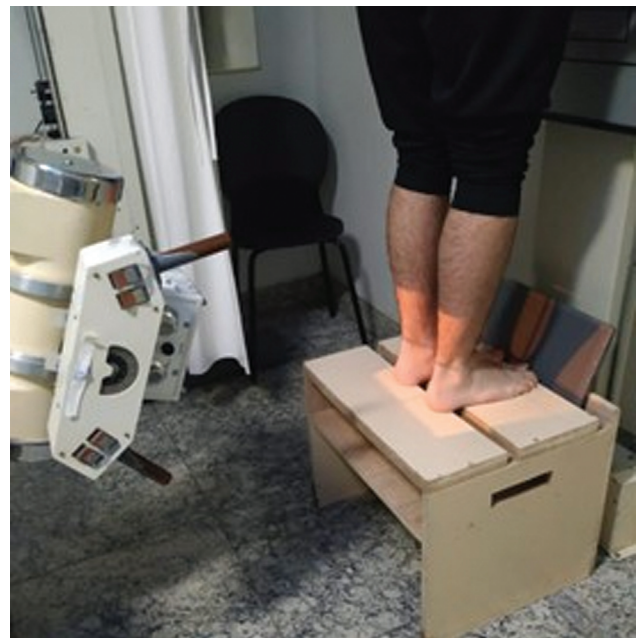

Fig. 7 Fotografia de posicionamento correto da incidência de Saltzman.

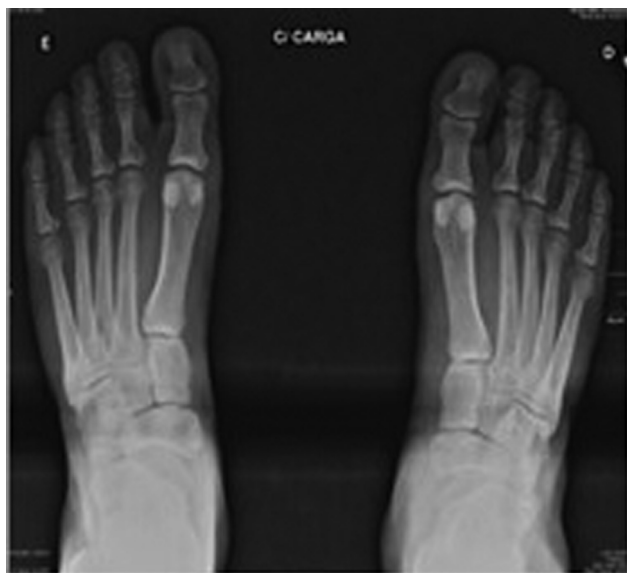

Fig. 8 Imagem radiográfica anteroposterior com utilização da Caixa.

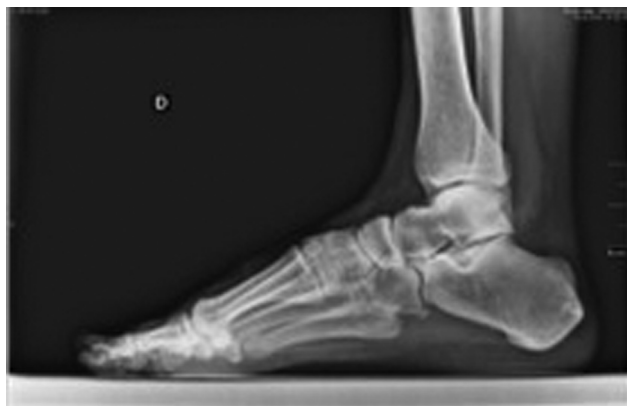

Fig. 9 Imagem radiográfica em perfil com utilização da Caixa.

Discussão

A propedêutica da maioria das patologias ortopédicas tem a radiografia como um dos pilares diagnósticos.^{3,11} As afecções do pé têm ligação estreita com esse exame em sua grande gama de incidências,⁶ sendo indicadas em diversas condições no atendimento ortopédico.¹² Para esse estudo, foram descritas e mensuradas as incidências AP, perfil com carga e Saltzman. Ao solicitar a incidência com carga, teve-se como objetivo utilizar as variações mecânicas propostas às articulações e aos elementos anatômicos.¹³

A caixa utilizada apresenta as demarcações específicas para o posicionamento dos pés nas radiografias propostas. Esse método foi introduzido pela equipe para padronizar a imagem final. Em afecções ortopédicas que necessitam medições precisas de ângulos radiográficos para determinação de conduta, os erros técnicos de incidências podem distorcer os resultados e atrapalhar o objetivo final do tratamento.⁹

Kuyucu et al.¹⁴ estudaram a influência da posição incorreta da radiografia na acurácia das medidas da patologia do Hálux Valgo, considerando o ângulo metatarsofalângico e o

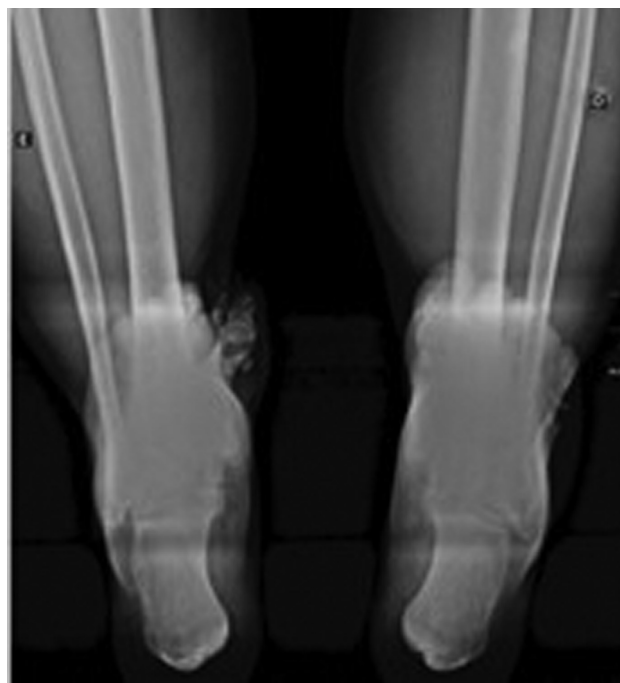


Fig. 10 Imagem radiográfica em Saltzman com utilização da Caixa.

intermetatarsal. O autor concluiu que mudanças de posição durante a radiografia de pé podem induzir a erros na interpretação do exame, modificando a conduta. Sugere, inclusive, que o ângulo metatarsofalângico é mais afetado pela posição do pé, tornando mais aceitável, nesses casos, a utilização do ângulo intermetatarsal como parâmetro.¹⁴

Venning e Hardy compararam radiografias patológicas com grupo controle no clássico estudo anatômico do pé humano.¹⁵ Evidenciaram três principais motivos de erros nesses exames: erros na marcação e na medição do filme; erros de natureza técnica no objeto, no filme e na fonte radiográfica; erros decorrentes de variações no pé - na distribuição do peso e na condição física do indivíduo. Nesse estudo, foram medidos ângulos em incidência perfil, médio-lateral e AP e concluiu-se que era necessária estrita observação das condições padrão para correta avaliação da imagem.¹⁵

Quando levada em consideração as patologias do pé que tem seu diagnóstico beneficiado pelo exame radiográfico, existe uma pluralidade de técnicas descritas para a correção do Hálux Valgo, por exemplo, e já é estabelecido que há diversas variáveis a serem consideradas a fim de guiar o tratamento cirúrgico.⁶ Na ausência de uma técnica ideal para todos os casos, a acurácia do exame diagnóstico e posteriormente a medição angular são fundamentais por facilitar a individualização e o direcionamento do tratamento proposto.

O pé torto congênito é uma malformação que pode se manifestar em um amplo espectro de deformidades, o que dificulta a análise dos resultados de seu tratamento.¹⁶ Dessa forma, foram propostos diferentes métodos de avaliação desses resultados, porém ainda existem diversas discordâncias entre eles.¹⁶ Nesse sentido, a imagem radiográfica é um

importante recurso, capaz de proporcionar informações necessárias para o aperfeiçoamento do conhecimento e da avaliação das técnicas empregadas no tratamento dessa afecção.¹⁷

Venning e Hardy estabeleceram valores geométricos para cada tipo de incidência vista na radiografia do pé a fim de que, independentemente da patologia de base, tais medidas pudessem ser reproduzíveis.¹⁵ Entretanto, ainda que haja padronização na realização da imagem radiográfica, existem fontes de variação que são inerentes ao processo.¹⁵

Dessa forma, é importante entender quais são os motivos dessas variações para minimizar os erros técnicos na condução do exame. O diferente posicionamento dos pés pode ser um dos motivos que gera erros interpretativos na avaliação radiográfica, para isso, foi elaborada a confecção da Caixa Niza, criada pelos autores como dispositivo único para minimizar as diferenças de posicionamento e interpretação. Não existe na literatura atual dispositivo semelhante descrito, o que fomenta a importância de tal método para a padronização radiográfica do pé.

Conclusão

O acervo literário para estudos de radiografias é vasto, mas sua padronização ainda varia conforme o serviço, o treinamento da equipe técnica e o material utilizado. A caixa proposta se mostra um bom método para minimizar interferências e evitar erros de interpretação radiográfica.

Dessa forma, conclui-se que rigorosa padronização da técnica radiográfica proposta com o uso do dispositivo Caixa Niza pode oferecer vantagens quanto à qualidade e à agilidade do exame. Isso porque permite a sistematização do processo radiográfico, reduzindo repetições desnecessárias do exame e causando menor exposição do paciente e da equipe à radiação.

Nesse sentido, propor a utilização da Caixa Niza é inovador porque se trata de um dispositivo de baixo custo, com material reciclável e disponível no cotidiano. Trata-se de uma solução simples para um problema relevante na avaliação ortopédica.

Suporte Financeiro

Este estudo não recebeu nenhum suporte financeiro de fontes públicas, comerciais ou sem fins lucrativos.

Conflito de Interesses

Os autores declaram não haver conflito de interesses.

Referências

- 1 Stern J. Clinically oriented anatomy. In: Moore KL, Agur AM, Dalley AF. *Clinical Anatomy*. 6th ed. Baltimore: Lippincott Williams & Wilkins; 2009
- 2 Court-Brown CM, Caesar B. Epidemiology of adult fractures: A review. *Injury* 2006;37(08):691–697
- 3 Luciano A, Lara L. Estudo epidemiológico das lesões do pé e tornozelo na prática desportiva recreacional. *Acta Ortop Bras* 2012;20(06):339–342
- 4 Clohisy JC, Carlisle JC, Trousdale R, et al. Radiographic evaluation of the hip has limited reliability. *Clin Orthop Relat Res* 2009;467(03):666–675
- 5 Doneux Santos P, Checchia S, Miyazaki A. Padronização do estudo radiográfico da cintura escapular. *Rev Bras Ortop* 1998;33(11):883–888
- 6 Nery CAS, Apostólico Netto A, Benevento M, Réssio C. Avaliação radiográfica do hálux valgo: estudo populacional de novos parâmetros angulares. *Acta Ortop Bras* 2001;9(02):41–48
- 7 Bucholz RW, Beaty JH, Rockwood CA, Green DP. *Rockwood and Greens fractures in adults*. Philadelphia, PA: Williams & Wilkins; 2010
- 8 Thompson J. *Netter atlas de anatomia ortopédica*. 2ª. ed. Rio de Janeiro: Elsevier; 2011
- 9 Prado Júnior I, Nery CAS, Bruschini S. Padronização das técnicas radiográficas para estudos dos pés de crianças. *Rev Bras Ortop* 1993;28(05):315–319
- 10 Saltzman CL, el-Khoury GY. The hindfoot alignment view. *Foot Ankle Int* 1995;16(09):572–576
- 11 Albuquerque RPE, Barbosa C, Melquíades D, et al. Comparative analysis between radiographic views for knee osteoarthritis (bipedal AP versus monopodal AP). *Rev Bras Ortop* 2013;48(04):330–335
- 12 Steel MW 3rd, Johnson KA, DeWitz MA, Ilstrup DM. Radiographic measurements of the normal adult foot. *Foot Ankle* 1980;1(03):151–158
- 13 Montagne J, Chevrot A, Galmiche JM. *Atlas de radiologia del pie*. Barcelona: Masson; 1984
- 14 Kuyucu E, Ceylan HH, Surucu S, et al. The effect of incorrect foot placement on the accuracy of radiographic measurements of the hallux valgus and inter-metatarsal angles for treating hallux valgus. *Acta Chir Orthop Traumatol Cech* 2017;84(03):196–201
- 15 Venning P. Sources of error in the production and measurement of standard radiographs of the foot. *Br J Radiol* 1951;24(277):18–26
- 16 Lara L, Luciano A, Barros M, Franco Filho N, Feroldi P. Avaliação funcional e radiográfica do pé torto congênito tratado cirurgicamente. *Rev Bras Ortop* 2007;42(07):217–224
- 17 Lehman WB. *The clubfoot*. Philadelphia: J.B. Lippincott; 1980