




# Caso clínico: Sarcoma de Ewing periosteal en húmero proximal

## Case Report: Proximal Humerus Periosteal Ewing Sarcoma

Maximiliano Barahona<sup>1</sup> Andres Medina<sup>1</sup> Macarena Barahona<sup>1</sup> Pablo Chamorro<sup>1</sup> Tomas Navarro<sup>1</sup>  
Cristian Barrientos<sup>1</sup> Alvaro Martinez<sup>1</sup>

<sup>1</sup>Departamento de Ortopedia y Traumatología, Pontificia Universidad Católica de Chile, Santiago, Chile

<sup>2</sup>Facultad de Medicina, Pontificia Universidad Católica de Chile, Santiago, Chile

<sup>3</sup>Departamento de Pediatría - Unidad Cuidados Intensivos, Pontificia Universidad Católica de Chile, Santiago, Chile

Address for correspondence Hari Isvara Castro Herrán, Departamento de Ortopedia y Traumatología, Universidad Católica de Chile, Facultad de Medicina, Diagonal Paraguay 362, Santiago, Chile (e-mail: haric47@gmail.com).

Rev Chil Ortop Traumatol 2023;64(2):e109–e113.

### Resumen

El sarcoma de Ewing es el tercer tumor óseo maligno más frecuente, presentándose en el 80% de los casos en pacientes menores de 20 años. Histológicamente se compone de células pequeñas redondas con núcleos redondos con cromatina y citoplasma eosinofílico. Para su diagnóstico definitivo es necesario el estudio molecular. Clásicamente, afecta la cavidad medular de la diáfisis de huesos largos, sin embargo, tiene presentaciones menos frecuentes como la extra ósea y la periosteal. Se presenta un reporte de caso de un paciente de 17 años con un aumento de volumen progresivo en húmero proximal izquierdo, con estudios imagenológicos compatibles con una lesión tumoral periosteal que respeta la cavidad medular. Se realizó una biopsia del tumor con confirmación histopatológica y molecular de sarcoma de Ewing el cuál fue tratado con quimioterapia y radioterapia concomitante, obteniendo una disminución progresiva del tamaño de la lesión, por lo que no fue necesario realizar cirugía. El sarcoma de Ewing periosteal es una entidad extremadamente inusual con pocos casos reportados en la literatura, lo que hace importante reconocer y tratar oportunamente estas lesiones óseas agresivas.

### Palabras Clave

- ▶ sarcoma de ewing
- ▶ sarcoma de ewing periosteal
- ▶ sarcoma de ewing parosteal
- ▶ sarcoma
- ▶ tumor óseo

recibido  
11 de noviembre de 2022  
aceptado  
14 de agosto de 2023

DOI <https://doi.org/10.1055/s-0043-1775833>.  
ISSN 0716-4548.

© 2023. Sociedad Chilena de Ortopedia y Traumatología. All rights reserved.

This is an open access article published by Thieme under the terms of the Creative Commons Attribution-NonDerivative-NonCommercial-License, permitting copying and reproduction so long as the original work is given appropriate credit. Contents may not be used for commercial purposes, or adapted, remixed, transformed or built upon. (<https://creativecommons.org/licenses/by-nc-nd/4.0/>)

Thieme Revinter Publicações Ltda., Rua do Matoso 170, Rio de Janeiro, RJ, CEP 20270-135, Brazil

**Abstract**

Ewing's sarcoma is the third most common malignant bone tumor, occurring in patients under 20 years of age in 80% of cases. Histologically it is composed of small round cells with round nuclei with chromatin and eosinophilic cytoplasm. For its definitive diagnosis, a molecular study is necessary. It classically affects the medullary cavity of the diaphysis of long bones, however, it has less frequent presentations such as the extra osseous and the periosteal. We present a case report of a 17-year-old patient with swelling in the left proximal humerus with imaging studies compatible with a periosteal tumor lesion that spares the medullary cavity. A biopsy of the tumor was performed with histopathological and molecular confirmation of Ewing's sarcoma, which was treated with concomitant chemotherapy and radiotherapy, obtaining a progressive decrease in the size of the lesion and therefore surgery was not necessary. Periosteal Ewing's sarcoma is an extremely unusual entity, with few cases reported in the literature, which makes it important to recognize and treat these aggressive bone lesions in a timely manner.

**Keywords**

- ▶ ewing's sarcoma
- ▶ parosteal ewing's sarcoma
- ▶ periosteal ewing's sarcoma
- ▶ sarcoma
- ▶ bone tumor

**Introducción**

El sarcoma de Ewing (SE) es el tercer tumor óseo maligno más frecuente después del osteosarcoma y condrosarcoma. El 80% de los casos se da en pacientes menores de 20 años y es más prevalente en hombres con una proporción de 1,4:1.<sup>1,2</sup>

Cualquier hueso puede estar afectado, sin embargo, se presenta principalmente en la cavidad medular de la diáfisis y la unión metafisio-diafisaria de los huesos largos, la pelvis y las costillas.<sup>2,3</sup> Otras formas de presentación menos frecuentes son el SE extra-esquelético, en donde sólo hay compromiso de partes blandas sin afectar tejido óseo y el SE periosteal (SEP), que se origina a partir del periostio, respetando el canal medular, con una incidencia del 12% y 3% respectivamente.<sup>4,5</sup>

En el 2020, el libro de clasificaciones de tumores óseos y partes blandas de la Organización Mundial de la Salud (OMS) en su 5ta edición, actualiza algunas definiciones, identificando el SE como un sarcoma de células pequeñas redondas que involucra la fusión de un miembro de la familia de genes FET (usualmente EWSR1) y un miembro de la familia de genes ETS.<sup>2</sup> Uno de los grandes cambios de esta nueva edición es que, identifica y separa como entidades diferentes todos los sarcomas de células pequeñas redondas que histológicamente se parecen al SE pero que carecen de la fusión entre EWSR1 y ETS,<sup>2,6-8</sup> realzando el rol de la patología molecular en el diagnóstico de estas entidades clínicas.

La variante periosteal del SE (SEP) es extremadamente inusual, con escasos reportes identificados en la literatura internacional, lo que hace muchas veces que su diagnóstico sea complejo y tardío.<sup>1</sup> El objetivo de nuestro reporte es exponer un nuevo caso de este infrecuente diagnóstico, comprobado molecularmente, junto con una revisión de la literatura, así mismo, contribuir al reconocimiento oportuno y diagnóstico diferencial de las lesiones agresivas de superficie ósea, y finalmente al manejo de los pacientes afectados por SEP. Contamos con el consentimiento del

paciente y la aprobación del comité de ética de la Pontificia Universidad Católica de Chile, para publicar este caso clínico.

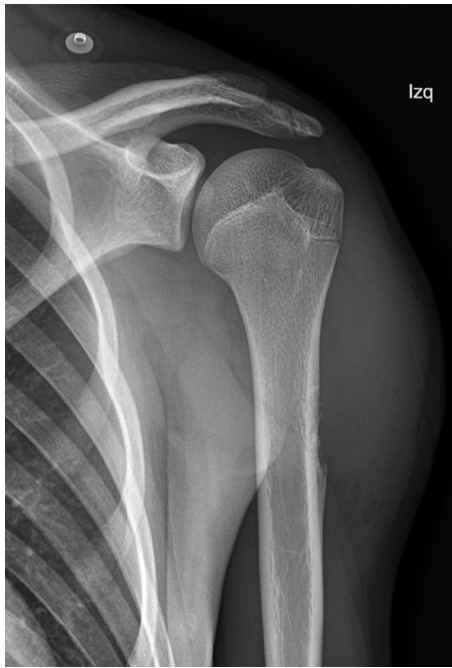**Caso Clínico**

Paciente masculino de 17 años, previamente sano, quien consulta en octubre 2019 por aumento de volumen rápidamente progresivo en el tercio proximal del húmero izquierdo, sin dolor ni otro síntoma asociado. Se inicia estudio con radiografías que evidencian adelgazamiento de la cortical externa de la región diafisaria proximal del húmero, asociado a reacción perióstica discontinua y extensa masa de partes blandas (►Fig. 1). Se realiza resonancia magnética (RM) confirmando la presencia de una masa periosteal de aproximadamente 6,4 × 3,4 × 4,7 cm, que determina levantamiento del periostio humeral y respeta cavidad medular (►Fig. 2).

Una biopsia core por punción realizada bajo tomografía axial computada (TAC) tuvo resultados no concluyentes, por lo que a continuación se realiza una biopsia incisional en pabellón, mostrando un tumor conformado por sábanas de células uniformes, redondas pequeñas y azules con escaso citoplasma claro, núcleo redondeado, vesiculoso y nucleolo pequeño (►Fig. 3). Las tinciones inmunohistoquímicas para CD99 y FLI-1 resultaron positivas difusas; BCL2 positivo focal. Se realizó FISH para detectar translocaciones en el locus 22q12.2 del gen EWSR1, con resultado positivo.

El estudio de etapificación mediante una tomografía por emisión de positrones (PET-CT), no muestra evidencias de diseminación a distancia. El paciente es diagnosticado finalmente con un SEP de húmero proximal izquierdo sin lesiones metastásicas, por lo tanto, etapa IIA según la AJCC.

Se inicia tratamiento con quimioterapia en noviembre 2019 con vincristina, ciclofosfamida y doxorubicina (VCD). A la sexta semana de quimioterapia se inicia de manera concomitante radioterapia localizada de 54 Gy, dividida en 30 fracciones. Como eventos adversos al tratamiento el



**Fig. 1** Radiografía anteroposterior de húmero proximal izquierdo, en la que se observa una lesión metafisio-diafisaria localizada en la cortical lateral del húmero, asociada a una reacción perióstica discontinua y masa de partes blandas. No se observa un patrón de mineralización de matriz definido.

paciente requiere de una hospitalización por neutropenia febril. En diciembre 2019 y abril 2020 se realiza control evolutivo del tumor con RM, evidenciando una disminución progresiva de su tamaño (→**Fig. 4**), por lo que se decide completar el protocolo de quimioterapia iniciado. En junio de 2020, entra en etapa de seguimiento, con PET-CT que no evidencia lesiones hipermetabólicas de enfermedad local ni a distancia, con controles cada tres meses durante los primeros dos años. Actualmente, el paciente lleva dos años

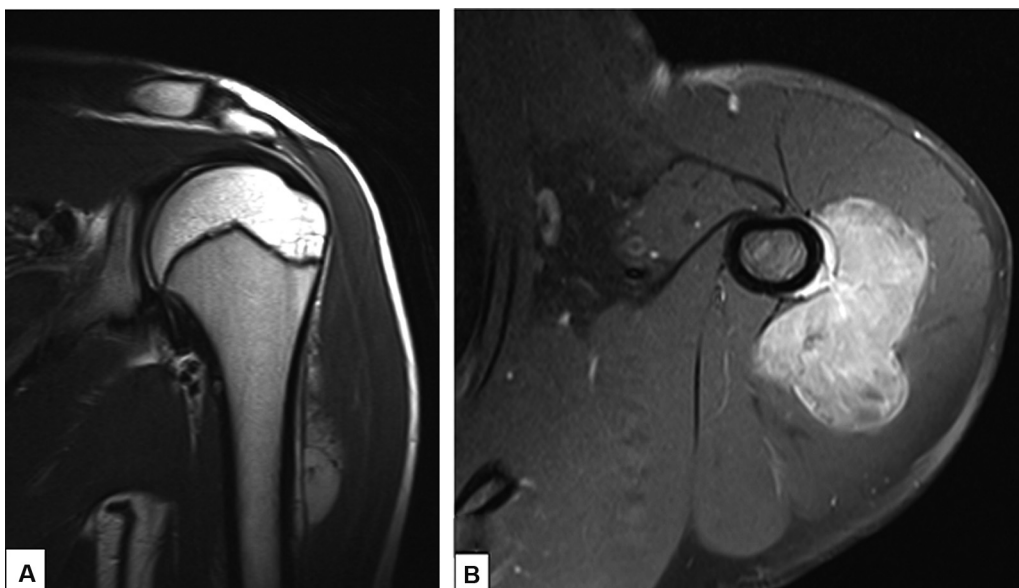
de seguimiento con TAC de tórax y RM de hombro, estables, sin cambios ni signos de recidiva. Además de esto, presenta una función del hombro excelente, con un puntaje de la escala funcional de la sociedad de tumores músculo-esqueléticos (MSTS) de 93%.

## Discusión

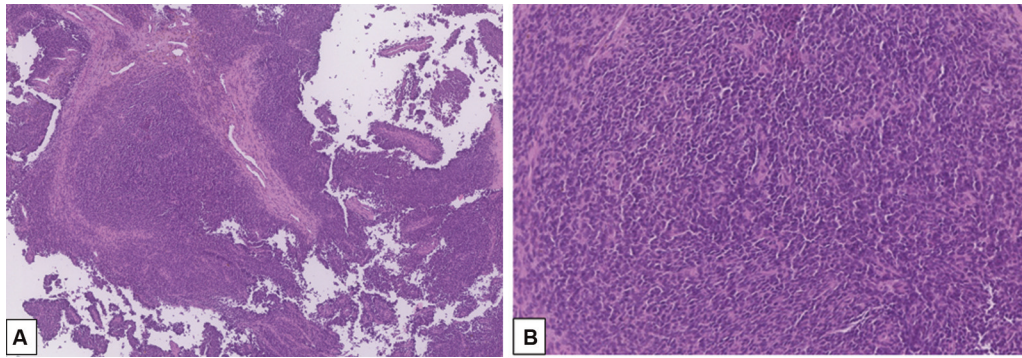
En 1921 James Ewing identificó una forma de tumor óseo maligno primario, el cuál definió como endoteloma difuso o mieloma entodotelial, hoy en día conocido como SE,<sup>9</sup> siendo el segundo tumor óseo primario maligno más frecuente en población pediátrica y adultos jóvenes. Nuestro reporte destaca una rara variante de SE, comprobado molecularmente y tratado de forma exitosa con la combinación de quimioterapia y radioterapia sin la necesidad de cirugía.

El SE, a nivel general, tiene una incidencia de 1 caso cada 1.5 millones de habitantes.<sup>10</sup> Su principal presentación clínica es el dolor localizado y sensación de masa palpable.<sup>2,5</sup> La presencia de fiebre o fractura en hueso patológico, son frecuentes en enfermedad avanzada o metástasis.<sup>2</sup>

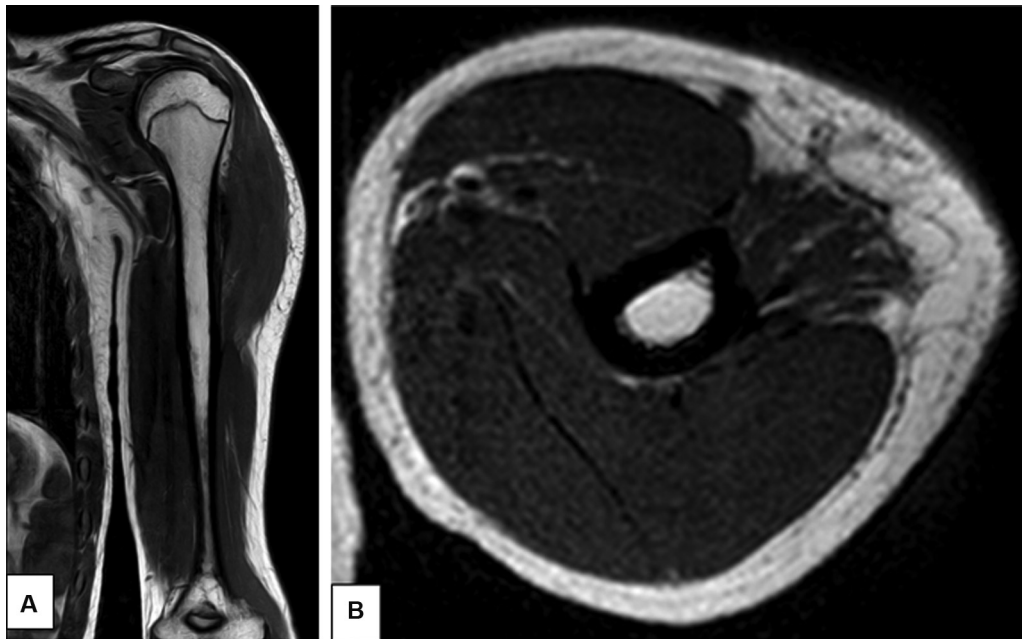
Histológicamente, se evidencian células redondas pequeñas uniformes que son análogas a formas medulares y extra esqueléticas, contienen un núcleo redondo con cromatina y citoplasma eosinófilico, con membranas citoplasmáticas.<sup>1</sup> Las células de SE son inmuno reactivas a vimentina y la proteína de membrana CD99, la cual está expresada de manera constante, y además, se caracteriza por una translocación recíprocamente balanceada, que codifica un factor de transcripción oncogénico, siendo el más frecuente EWS-FLI1, por la translocación t(11;22) (q24; q12), presente en el 85% de los casos.<sup>1</sup> El diagnóstico molecular mediante una hibridación fluorescente in situ (FISH), se utiliza cada vez con más frecuencia para identificar la fusión del gen EWSR1, el cuál confirma el diagnóstico de SE.<sup>1,2</sup>



**Fig. 2** (A) Reconstrucción coronal en T2 que muestra la lesión con un componente hiperintenso, principalmente extra óseo. (B) Reconstrucción axial saturada post gadolinio, donde se observa un componente de partes blandas derivado de la región perióstica del húmero.



**Fig. 3** Cortes histológicos (A) y (B) en donde se evidencian fragmentos de tumor conformado por sábanas de células uniformes, redondas, pequeñas y azules. Hay escaso citoplasma claro y se observa núcleo redondeado, vesiculoso y nucleolo pequeño. Existen algunas mitosis y escaso estroma.



**Fig. 4** Reconstrucción coronal (A) y axial (B) en T1, que muestra significativa regresión de la masa periostal de la cortical lateral del húmero posterior al tratamiento con quimioterapia y radioterapia. Persiste con ausencia de compromiso medular.

Los estudios radiográficos muestran lesiones osteolíticas, permeativas y mal definidas con presencia de reacción perióstica discontinua agresiva, en relación a una masa de partes blandas subperióstica.<sup>2,4</sup> Estudios adicionales con RNM son útiles para evaluar de manera más precisa la lesión primaria, su extensión a partes blandas, presencia de metástasis saltatorias, compromiso de la cavidad medular y la ausencia de mineralización de la matriz.<sup>2,4,11-13</sup>

Como diagnósticos diferenciales hay que tener en cuenta otros sarcomas de presentación periostal, como el osteosarcoma que tiene características radiológicas similares, pero con presencia de mineralización de la matriz, y el condrosarcoma periostal.<sup>11,14</sup>

El SEP fue inicialmente descrito en 1956 por Sherman y Soong, quienes reportaron y describieron diferentes variaciones radiológicas de la enfermedad a partir de 111 casos de SE, obtenidos de los archivos del Memorial Center, New York.<sup>9</sup> Actualmente, en la literatura existe limitada información acerca

del SEP; se sabe que su pronóstico es más favorable que el SE central, más prevalente en hombres, usualmente no presenta metástasis y tiene características clínicas y radiológicas menos agresivas, afectando frecuentemente el aspecto proximal de las extremidades.<sup>1,3-5,9,11,13,15</sup>

Existe un estudio retrospectivo en cuál evaluó la proporción de SE medular, periostal y extra esquelético en 126 pacientes, encontrando que el 88.9% de casos correspondía a la variante medular mientras que sólo un 4.8% de casos eran periostales. Además, se distinguió un impacto pronóstico y terapéutico según las categorías topográficas, reafirmando mejores tasas de supervivencia y pronóstico en SEP.<sup>10</sup>

La sobrevida a 5 años de pacientes con SE medular sin metástasis, es del 60% aproximadamente y en paciente con metástasis, desciende hasta un 22%.<sup>1</sup> La edad de presentación varía entre 11 years 36 años, sin embargo, existen reportes de caso de SEP en mayores de 65 años,

con peores resultados generales, usualmente atribuido a la menor posibilidad de dar dosis mayores de agentes quimioterapéuticos.<sup>1</sup>

Previo a la era de quimioterapia, menos del 20% de los pacientes con SE sobrevivían y era común que murieran en los primeros 2 años debido a metástasis.<sup>16</sup> Actualmente, los protocolos de tratamiento se basan en manejo sistémico con quimioterapia, usando protocolos como el VCD y manejo local con radioterapia y/o cirugía, siendo esta última, tema de debate en la actualidad.<sup>1,16</sup>

Para nuestro conocimiento, este infrecuente reporte de caso representa un SEP de presentación clásica, manejado según los protocolos establecidos con quimioterapia y radioterapia, con lo que se obtuvo una evolución clínica satisfactoria, sin presencia de metástasis y desaparición progresiva de la lesión tumoral. Es así como finalmente se decide no someter al paciente a tratamiento quirúrgico adicional. A pesar de lo infrecuente de esta patología, siempre se debe sospechar cuando se encuentra frente a compromiso periosteal agresivo y de partes blandas, para así lograr un diagnóstico oportuno y optimizar el pronóstico del paciente a tratar.

#### Conflict of Interest

None.

#### Referencias

- 1 Bedard J, Burns J, de Comas A. Periosteal Ewing Sarcoma in a 65-Year-Old Man: A Case Report. *JBJS Case Connect* 2017;7(02):e27
- 2 Board WC of TE. Soft tissue and bone tumours [Internet]. 5th ed. series W classification of tumours, editor. Vol. 3. Lyon (France): International Agency for Research on Cancer; 2020. Available from: <https://publications.iarc.fr/588>
- 3 Kollender Y, Shabat S, Nirkin A, et al. Periosteal Ewing's Sarcoma: Report of Two New Cases and Review of the Literature. *Sarcoma* 1999;3(02):85-88
- 4 Hatori M, Okada K, Nishida J, Kokubun S. Periosteal Ewing's sarcoma: radiological imaging and histological features. *Arch Orthop Trauma Surg* 2001;121(10):594-597
- 5 Savvidou O, Papakonstantinou O, Lakiotaki E, et al. Surface bone sarcomas: an update on current clinicopathological diagnosis and treatment. *EFORT Open Rev* 2021;6(10):905-917
- 6 Anderson WJ, Doyle LA. Updates from the 2020 World Health Organization Classification of Soft Tissue and Bone Tumours. *Histopathology* 2021;78(05):644-657
- 7 Choi JH, Ro JY. The 2020 WHO Classification of Tumors of Bone: An Updated Review. *Adv Anat Pathol* 2021;28(03):119-138
- 8 Sbaraglia M, Bellan E, Dei Tos AP. The 2020 WHO Classification of Soft Tissue Tumours: news and perspectives. *Pathologica* 2021; 113(02):70-84
- 9 Sherman RS, Soong KY. Ewing's sarcoma: its Roentgen classification and diagnosis. *Radiology* 1956;66(04):529-539
- 10 Violon F, Burns R, Mihoubi F, et al. Intramedullary, periosteal, and extraskeletal Ewing sarcomas: retrospective study of a series of 126 cases in a reference center. *Skeletal Radiol* 2022;51(08): 1659-1670
- 11 Harper K, Sathiadoss P, Saifuddin A, Sheikh A. A review of imaging of surface sarcomas of bone. *Skeletal Radiol* 2021;50(01):9-28
- 12 Ahlawat S, Fayad LM. Revisiting the WHO classification system of bone tumours: emphasis on advanced magnetic resonance imaging sequences. Part 2. *Pol J Radiol* 2020;85(01):e409-e419
- 13 Shapeero LG, Vanel D, Sundaram M, et al. Periosteal Ewing sarcoma. *Radiology* 1994;191(03):825-831
- 14 Hakoziaki M, Hojo H, Tajino T, et al. Periosteal Ewing sarcoma family of tumors of the femur confirmed by molecular detection of EWS-FLI1 fusion gene transcripts: a case report and review of the literature. *J Pediatr Hematol Oncol* 2007;29(08):561-565
- 15 Bator SM, Bauer TW, Marks KE, Norris DG. Periosteal Ewing's sarcoma. *Cancer* 1986;58(08):1781-1784
- 16 Bernstein M, Kovar H, Paulussen M, et al. Ewing's sarcoma family of tumors: current management. *Oncologist* 2006;11(05):503-519