



Resultados radiográficos en fracturas supracondíleas humerales tipo III de Gartland

Radiographic Overcome in Supracondylar Humeral Fractures Gartland Type III

Jose Humberto Rodriguez Franco¹

¹IMSS (Instituto Mexicano del Seguro Social), Oaxaca de Juárez, México

Address for correspondence Jose Humberto Rodriguez Franco, MD, IMSS (Instituto Mexicano del Seguro Social), Oaxaca de Juárez, México (email: beto_rguezfranco@hotmail.com).

Rev Chil Ortop Traumatol 2023;64(3):e124–e130.

Resumen

Objetivo Evaluar las características pre y postquirúrgicas después de la reducción cerrada a los 3 meses de las fracturas supracondíleas humerales pediátricas tipo III de Gartland.

Material y métodos Estudio retrospectivo y observacional de los datos de 294 pacientes. Se identificaron edad, sexo, mecanismo de lesión, diagnóstico y clasificación de acuerdo con el sistema de Gartland. Las características radiológicas pre y posquirúrgicas a los 3 meses del tratamiento quirúrgico (ángulo de Baumann, Ángulo cóndilo-humeral, y rotación) fueron registradas y analizadas con las pruebas estadísticas *t de Student*, y *Chi 2 de Pearson*.

Resultados Se presentaron 86 pacientes con fracturas de la región del húmero distal; las supracondíleas humerales correspondieron al 75.8%. La media de presentación fue 5.2 ± 2.8 años con rango de 1 a 14 años de edad. 45.3% correspondieron al Grupo IIIB y el 48.4% al Grupo IIIA de Gartland. Según la escala de Flynn encontramos 98% de resultados buenos o excelentes. El ángulo complementario de Baumann posquirúrgico tuvo una media de $12.8 \pm 4.18^\circ$ (*t Student*: -1.94, *p*: 0.05), y el cóndilohumeral posquirúrgico una media de 46.9 ± 10.45 (*t Student*: 10.68, *p*: < 0.001). 6 casos persistieron con rotación en el posquirúrgico (*chi2*: < 0.0001, *p*: < 0.001)

Discusión Los resultados del grupo de estudio concuerdan con la literatura internacional. Atribuimos la baja tasa de lesión neurológica con respecto a otros estudios por la configuración de la estabilización lateral.

Conclusiones La reducción cerrada y enclavamiento percutáneo otorga resultados satisfactorios para el tratamiento de las fracturas supracondíleas humerales tipo III de Gartland.

Nivel de evidencia: IV

Palabras Clave

- ▶ fractura supracondílea humeral
- ▶ tratamiento
- ▶ reducción cerrada

recibido
25 de agosto de 2021
accepted after revision
27 de noviembre de 2023

DOI <https://doi.org/10.1055/s-0043-1777719>.
ISSN 0716-4548.

© 2023. Sociedad Chilena de Ortopedia y Traumatología. All rights reserved.

This is an open access article published by Thieme under the terms of the Creative Commons Attribution-NonDerivative-NonCommercial-License, permitting copying and reproduction so long as the original work is given appropriate credit. Contents may not be used for commercial purposes, or adapted, remixed, transformed or built upon. (<https://creativecommons.org/licenses/by-nc-nd/4.0/>)

Thieme Revinter Publicações Ltda., Rua do Matoso 170, Rio de Janeiro, RJ, CEP 20270-135, Brazil

Abstract

Objective This study evaluated Gartland Type 3 supracondylar humeral fracture features before and 3 months after surgical closed reduction.

Material and method Retrospective and observational medical records on 294 cases. We recorded age, gender, lesion mechanism, diagnosis, and classification according to the Gartland and Wilkins system. Radiological characteristics before and 3 months after surgery (Baumann angle, condyle-humeral angle, and rotation) were analyzed with t-Student and chi-square tests.

Results We identified 86 distal humerus fractures, including 75.8% supracondylar humeral fractures. The average age was 5.2 ± 2.8 years old (range, 1 to 14). Per the Garland classification, 45.3% of the fractures were type IIIB and 48.4% were type IIIA. According to Flynn's criteria, 98% had good or excellent outcomes. Postoperative complementary Baumann average angle was $12.8 \pm 4.18^\circ$ (t-Student: -1.94, p: 0.05), and the average condyle humeral angle was 46.9 ± 10.45 (t-Student: 10.68, p < 0.001). Postoperative rotation persisted in six cases (chi-square < 0.0001, p < 0.001).

Discussion Our results are consistent with the international literature. We attributed the lower rate of neurologic lesions in comparison to other papers to lateral stabilization.

Conclusions Closed reduction and percutaneous pinning for treatment of supracondylar humeral fractures Gartland type III resulted in satisfactory outcomes.

Level of Evidence: IV

Keywords

- ▶ supracondylar humeral fracture
- ▶ treatment
- ▶ closed reduction

Introducción

Las fracturas supracondíleas humerales son el segundo tipo más frecuente de lesión ósea en el niño. La incidencia de estas fracturas explica del 55% al 75% de todas las fracturas en la región del codo.¹ y el 3% de todas las fracturas pediátricas. La incidencia por género es similar debido al aumento de desempeño deportivo de las niñas, y existe un pico de incidencia entre los cinco y los seis años. La incidencia anual de estas fracturas se estima en 177.3/100,000 niños y posee una distribución estacional con mayor frecuencia durante los meses de verano y en el codo izquierdo.²

El 97% de las fracturas supracondíleas humerales generalmente se deben a fuerzas que causan la hiperextensión del miembro superior, y raramente pueden ser causadas por un impacto directo fuerte en la superficie

posterior del húmero mientras el codo se encuentra en flexión (3%).³ En los mecanismos por hiperextensión, típicamente la línea de fractura se propaga por el centro de la fosa olecraniana y el fragmento distal puede desplazarse posterolateralmente o posteromedialmente.⁴

En las fracturas por extensión, la clasificación de Gartland es útil para describir la severidad de la lesión y orientar el manejo terapéutico.^{5,6} (► **Tabla 1**)

Estas lesiones son potencialmente peligrosas ya que el borde cruento del fragmento proximal puede dañar estructuras vasculares y nerviosas. Las complicaciones tempranas incluyen la lesión de la arteria humeral (3.7%-7%), lesiones nerviosas (6%-12%) y síndrome compartimental. Mientras que las complicaciones tardías incluyen las desviaciones en valgo o varo del eje (6%-16%) y la rigidez del codo. Por ello, el tratamiento de estas lesiones debe ser idealmente en las primeras doce horas, exacto, y lo menos invasivo como sea posible.³

Las relaciones angulares medibles útiles para las fracturas supracondíleas humerales comprenden el ángulo de Baumann en la radiografía anteroposterior del codo; mientras que en la proyección lateral la línea humeral anterior y el ángulo cóndilo-humeral, entre otras.^{2,7} (► **Fig. 1**)

Algunas modalidades de tratamiento para las fracturas tipo III de Gartland (► **Fig. 2**) incluyen la inmovilización con aparatos de yeso, tracción, reducción abierta y reducción cerrada con enclavamiento percutáneo.⁴ Se han descrito diferentes configuraciones de los clavillos: dos clavillos cruzados, dos laterales y un cruzado; solo pines de un solo lado (dos o tres son usualmente utilizados).²

Tabla 1 Clasificación de Fracturas Supracondíleas Humerales. Adaptado de Gartland (1959) y Leitch (2006)

I	No desplazadas	
II	Desplazadas >2mm, cortical posterior intacta	
III	Desplazadas, sin contacto cortical	
	III A	Desplazamiento Posteromedial
	III B	Desplazamiento Posterolateral
IV	Fracturas con inestabilidad multidireccional, desgarró circunferencial del periostio e inestabilidad en flexión y extensión.	

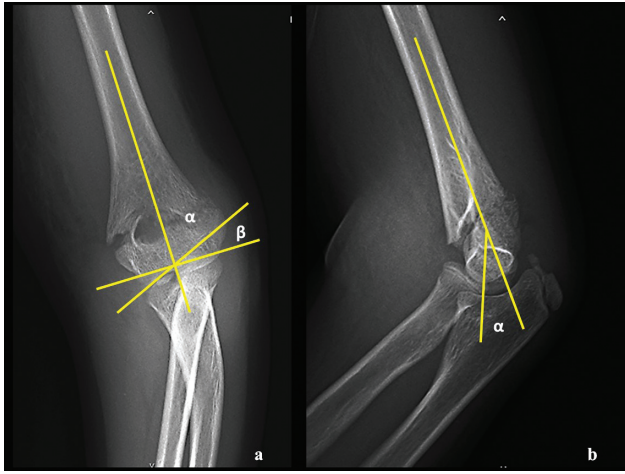


Fig. 1 a) Ángulo de Baumann: ángulo que se forma entre la línea diafisaria media con la línea epifisaria del cóndilo lateral; los valores normales (para β) se encuentran entre 9° y 26° , mientras que para α es el complementario, con el mismo valor para ambos codos. b) Ángulo cóndilo humeral: valores normales de 30° - 45° (Zorrilla, 2015).

Los pasos de la reducción cerrada y enclavamiento percutáneo se han descrito por Vuillermin y cols⁸ y la corrección de la alineación en varo o valgo se ha estudiado por Abraham y cols en su reporte experimental⁹ y la fijación con dos clavillos laterales descrita por Ariño.¹⁰ El refuerzo por una tercera aguja descrita por Larsson¹¹ han sido utilizados de forma estandarizada por nuestro grupo de estudio con la siguiente metodología

Técnica Quirúrgica (– Fig. 3)

1. Se posiciona al paciente en decúbito supino con la extremidad afectada al lado del detector fluoroscópico,
2. Se logra la reducción a través de a) Tracción longitudinal con el codo a 30° de flexión, b) Se corrige el desplazamiento medial o lateral a través de valgo o varo forzado, c) Se mantiene la tracción y se flexiona el codo, aplicando presión sobre el olecranon (maniobra del “ordenamiento”) para corregir el desplazamiento posterior en el sitio de fractura d) Se corrige la mal-alineación en varo o valgo con pronación

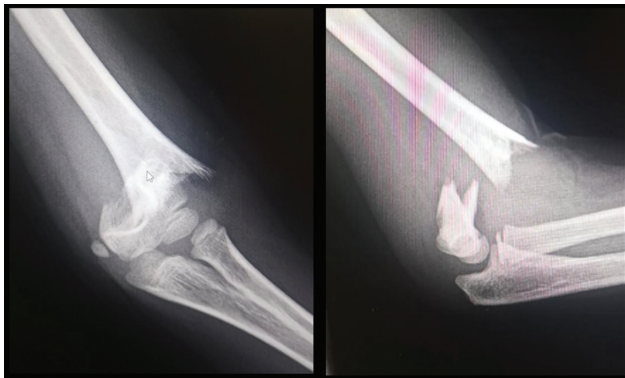

Fig. 2 Fractura tipo IIIA de Gartland. Nótese la ruptura de las corticales, el gran desplazamiento posterior y medial. (Archivo Clínico).

- o supinación del antebrazo con el codo a 90° de flexión de acuerdo al estudio experimental de Abraham y cols⁹;
3. Se evalúa la reducción utilizando vistas fluoroscópicas anteroposterior y lateral,⁷
4. Utilizamos la técnica concebida por Ariño para la fijación de la fractura¹⁰ (aguja cruzadas laterales) con dos agujas de Kirschner paralelas introducidas a través del cóndilo lateral cruzando la fractura y anclados a la cortical medial. Ocasionalmente se utiliza una tercera aguja para incrementar la estabilidad como lo han descrito Larson y cols,¹¹
5. Se comprueba la estabilidad de la fijación movilizándolo el codo,
6. Se cortan y doblan las agujas por fuera de la piel, y finalmente se aplica una férula larga con el codo a 70 grados de flexión.⁸
7. Los clavillos se retiran entre la sexta y séptima semanas del postoperatorio en nuestra población (tiempo promedio observado de consolidación), dependiendo de los signos radiográficos de consolidación y entonces la movilidad del codo se inicia.⁸ (– Fig. 4)

Material y Métodos.

Estudio longitudinal retrospectivo del registro de pacientes con diagnóstico de Fractura Supracondílea Humeral Pediátrica Tipo III de Gartland y Wilkins encontrados entre el 1 de marzo de 2018 y el 30 de junio de 2018. Se identificaron edad, sexo, mecanismo de lesión, diagnóstico y clasificación, lado afectado, lesiones agregadas, características radiológicas en los planos coronal y sagital tanto en las proyecciones prequirúrgicas como en las posquirúrgicas a los 3 meses de evolución del tratamiento quirúrgico (trazo, ángulo de Baumann, Ángulo cóndilo-humeral, desplazamiento, rotación y cabalgamiento). Los casos de fracturas expuestas, y fracturas patológicas no fueron incluidos en el estudio.

La técnica de muestreo fue por conveniencia de casos consecutivos.

Se utilizó estadística descriptiva con medidas de tendencia central: media, mediana y moda para datos no agrupados de las variables cuantitativas además de medidas de dispersión: desviación estándar. Estadística descriptiva con medidas de frecuencia simple: porcentajes, para las variables cualitativas.

Para las variables radiológicas en los planos coronal y sagital tanto en las proyecciones prequirúrgicas como en las posquirúrgicas a los 3 meses de evolución del tratamiento quirúrgico: ángulo de Baumann, Ángulo cóndilo-humeral, se llevó al cabo un análisis estadístico utilizando la prueba estadística *t de Student*, así como *Chi² de Pearson* para la evaluación de la rotación.

El presente se ajusta a las normas éticas en materia de investigación científica en seres humanos de acuerdo a la declaración de Nüremberg y sus modificaciones. Asimismo, se encuentra en total apego con el Reglamento de la Ley General de Salud en Materia de Investigación para la Salud y a las normas éticas institucionales. No ameritó de cartas de

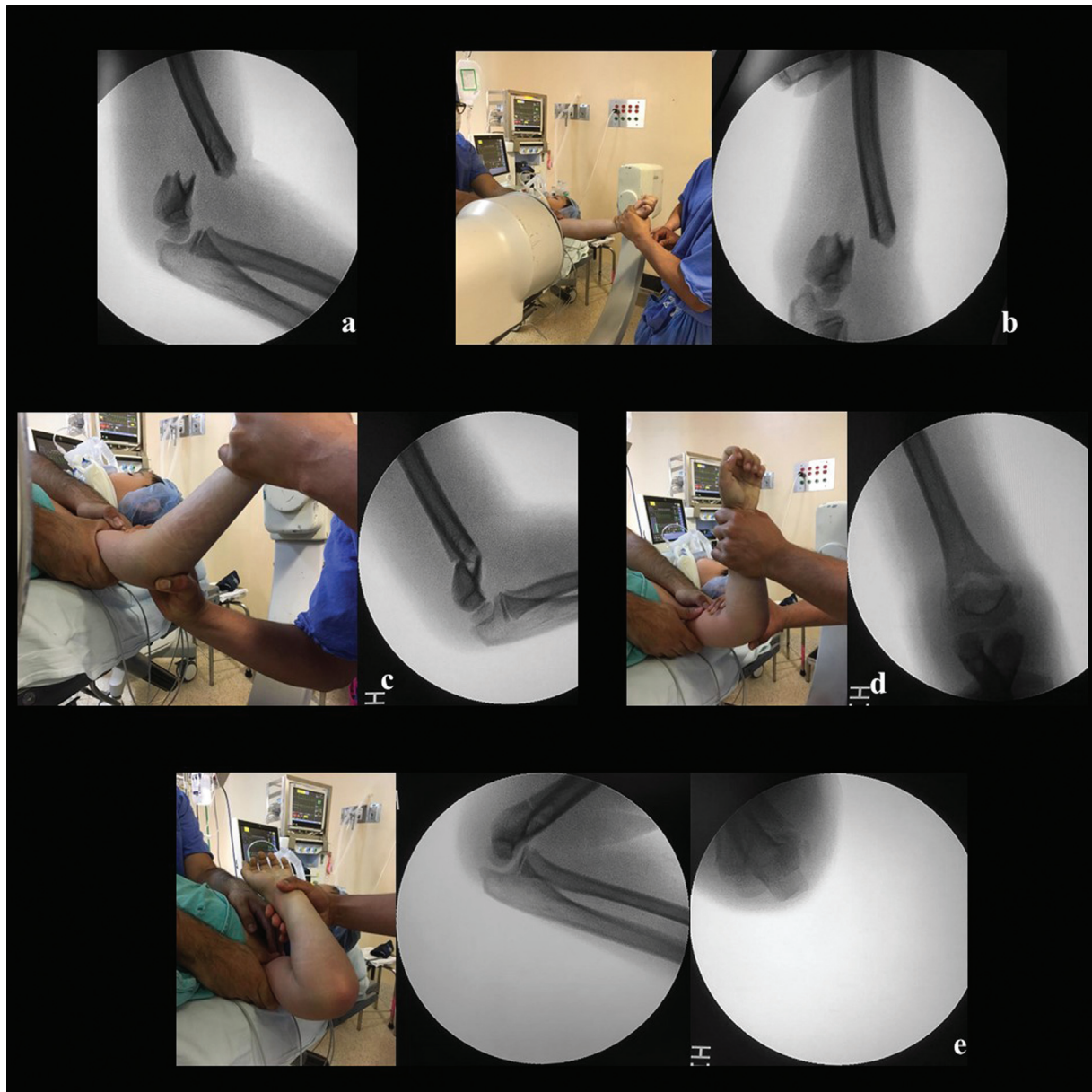


Fig. 3 Técnica quirúrgica, caso de la ► **Figura 2.** a) Se evalúa el desplazamiento posterior y el cabalgamiento de la fractura en la visión lateral en el intensificador de imágenes. b) Se realiza tracción con el codo a 30° de flexión y puede observarse en el control fluoroscópico la corrección del cabalgamiento y la corrección parcial del desplazamiento posterior. c) Se ha realizado la maniobra de “ordeñamiento” para la corrección del desplazamiento posterior, la fractura se encuentra reducida en el plano sagital. d) Con el codo posicionado a 90° de flexión se procede a realizar la pronación para el cierre de la columna lateral y conjuntamente la corrección del varo del húmero distal. e) Se coloca el codo en hiperflexión para la corrección que ha quedado pendiente del ángulo cóndilo-humeral (c). Se ha logrado la reducción anatómica de la fractura tanto en la visión lateral como en la proyección de Jones. (Archivo Clínico).

consentimiento informado puesto que se tomó la información de fuentes secundarias.

El equipo de investigadores no presentó aportaciones por terceros ni patrocinios.

Resultados.

Entre el 1 marzo de 2018 y el 30 junio de 2018, se presentaron 86 pacientes con fracturas de la región del húmero distal. De éstas, se identificaron 66 casos de fracturas supracondíleas humerales.

El 100% de estas lesiones se presentaron posterior a mecanismos de lesión de caídas, de las cuales el 50% (32 casos) fueron desde el plano de sustentación del paciente, 20.3% (13 casos) desde una altura de 0.1 a 0.5 metros, 23.4% (15 casos) de una altura de los 0.6 a 1 metro y solo 31 6.3% (4 casos) de más de un metro de altura, pero sin exceder los 2 metros. (► **Fig. 5**)

Las fracturas supracondíleas humerales se presentaron en una relación hombre:mujer de 2.8 a 1, con 73.4% de varones y 26.6% de mujeres y con el 26.6% de estas lesiones en el lado derecho y 73.4% en el lado izquierdo. (► **Fig. 6**)

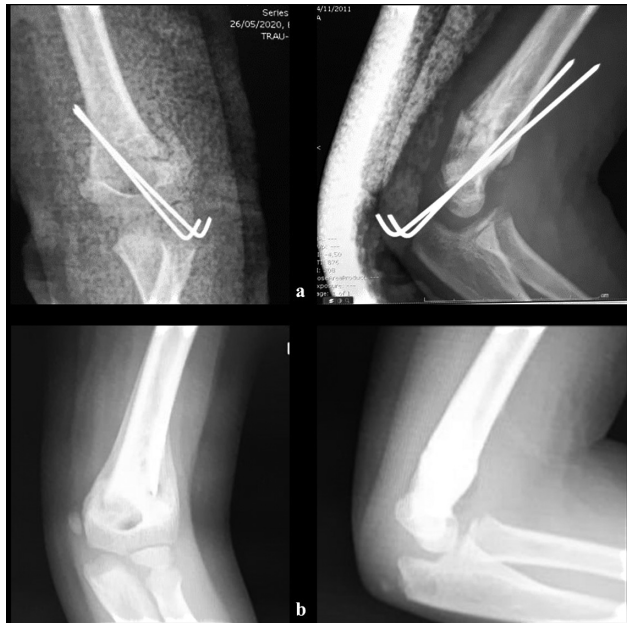

Fig. 4 Fijación y consolidación (Caso de la **fig. 2**) a) Se utilizaron dos agujas de Kirschner laterales de 1.6mm y una férula larga del brazo b) se obtuvo la consolidación de la fractura en posición anatómica 5 semanas posterior a la cirugía. (Archivo Clínico).

Con respecto a la edad se presentaron con una media de 5.2 ± 2.8 años con rango de 1 a 14 años de edad. De acuerdo a grupos se presentaron de la forma siguiente: de 0-4 años el 32.8%, de 5-8 años el 48.4%, de 9-12 años el 15.6% y con 13 años o más el 3.1%. Los varones en promedio presentaron estas lesiones un año y medio después que las mujeres (5.7 años de edad para los varones vs 4 años de edad para las mujeres).

De acuerdo con la clasificación de Gartland y Wilkins el 45.3% de los casos presentaron un desplazamiento posterolateral (Grupo IIIB), el 48.4% de los casos un desplazamiento posteromedial (Grupo IIIA) y en 4 casos se observó un desplazamiento posterior puro (6.3%). (→**Fig. 7**)

Respecto a los resultados clínicos según la escala de Flynn estéticos encontramos 78.1% de los casos con resultado excelente y bueno en el 2.9%. Por otro lado, en cuanto a

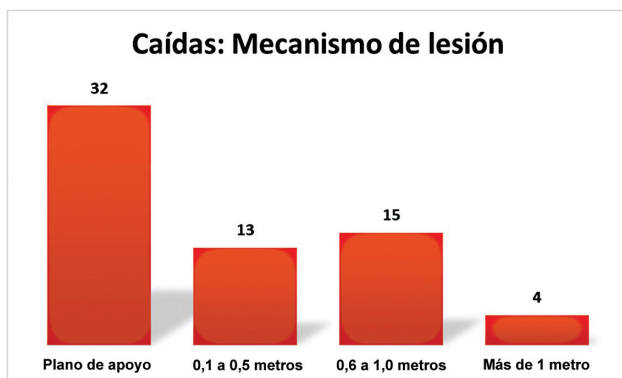


Fig. 5 Mecanismos de lesión en fracturas supracondilares humerales.

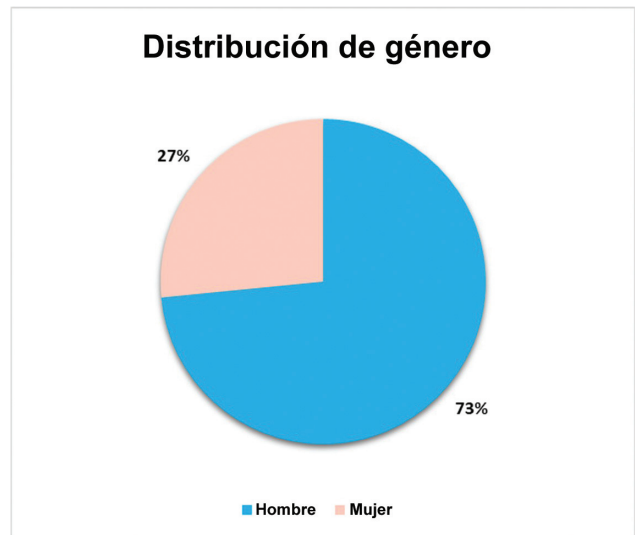


Fig. 6 Distribución de género.

función encontramos 65.6% con resultado excelente, bueno en el 32.8% y límite en un solo caso; este último por haber presentado déficit de la extensión de 15 grados.

De acuerdo con las características radiográficas de acuerdo al ángulo complementario de Baumann en las fracturas tipo III prequirúrgicos con rango de 5-18 grados con una media de $8.6^\circ \pm 6.75^\circ$ y posquirúrgicos en rango de 5-15 grados, media de $10^\circ \pm 5^\circ$. El análisis con la prueba *t de Student* para el ángulo complementario de Baumann se encontró una $t=0.70$ y $p=0.5$, se presume por el número limitado de casos. En cuanto al ángulo condilohumeral prequirúrgico con rango de 30-60 grados con una media de $48.2^\circ \pm 14.14^\circ$ y posquirúrgicos en rango de 42-45 grados, media de $45^\circ \pm 0^\circ$. En el análisis con la prueba *t de Student* para el ángulo condilohumeral se encontró una $t=0.61$ y $p=0.58$. Por otro lado no se encontraron rotaciones en el pre y posquirúrgico.

Las características radiográficas de acuerdo al ángulo complementario de Baumann en las fracturas tipo IIIA prequirúrgicos con rango de -20 a 60 grados con una media de $9.19^\circ \pm 17.52^\circ$ y posquirúrgicos en rango de 0-25 grados, media de $14.03^\circ \pm 4.3^\circ$. El análisis con la prueba *t de*

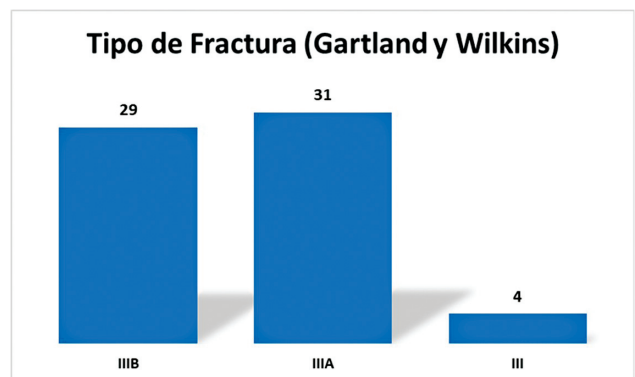


Fig. 7 Subclasificación de las fracturas supracondíleas humerales tipo III según el sistema de Gartland y Wilkins.

Student para el ángulo complementario de Baumann. se encontró una $t = 8.75$ y $p = < 0.0001$. En cuanto al ángulo cóndilohumeral prequirúrgico con rango de 30-110 grados con una media de $77.75 \pm 20.82^\circ$ y posquirúrgicos en rango de 40-80 grados, media de $48 \pm 9.8^\circ$. En el análisis con la prueba *t de Student* para el ángulo condilohumeral se encontró una $t = -1.47$ y $p = 0.15$. Por otro lado 23 de 31 fracturas se encontraron rotadas en el prequirúrgico de las cuales sólo 2 persistieron posterior a la reducción (*chi cuadrada*: < 0.0001 , $p < 0.0001$)

Las características radiográficas de acuerdo al ángulo complementario de Baumann en las fracturas tipo IIIB prequirúrgicos con rango de 0-35 grados con una media de $12.07 \pm 12.6^\circ$ y posquirúrgicos en rango de 0-20 grados, media de $15 \pm 3.4^\circ$. El análisis con la prueba *t de Student* para el ángulo complementario de Baumann. Se encontró una $t = 7.003$ y $p = < 0.0001$. En cuanto al ángulo cóndilohumeral prequirúrgico con rango de rango de 30-110 grados con una media de $74.5 \pm 25^\circ$ y posquirúrgicos en rango de 30-80 grados, media de $47.75 \pm 11.2^\circ$. En el análisis con la prueba *t de Student* para el ángulo cóndilohumeral se encontró una $t = -1.18$ y $p = 0.24$. Por otro lado 24 de 29 fracturas se encontraron rotadas en el prequirúrgico de las cuales 4 persistieron posterior a la reducción (*chi cuadrada*: < 0.0001 , $p < 0.0001$).

El 100 por ciento de los casos consolidaron a las 6 semanas del posoperatorio.

No hubo casos de conversión a tratamiento abierto en el intraoperatorio.

Dos pacientes presentaron lesión nerviosa tipo neuropraxia (3%). En uno de ellos fue del nervio mediano y el otro de ellos del nervio radial registrados desde el prequirúrgico sin otras complicaciones reportadas por el evento traumático. Posterior al tratamiento quirúrgico no hubo complicaciones reportadas.

Discusión

La reducción cerrada y el enclavamiento percutáneo, descrito por Swenson¹² y más tarde popularizado por Flynn y cols es un procedimiento sencillo con excelentes resultados¹³

Es probable que los criterios de Flynn (► **Tabla 2**) sean la herramienta más frecuentemente utilizada para evaluar los resultados cosméticos y funcionales en pacientes con fractura supracondílea humeral. Estos criterios permiten la evaluación clínica para diferenciar entre los resultados funcionales y los cosméticos, ya que ciertos pacientes pueden tener una gran deformidad y una buena función y viceversa.¹³ Tal y como Ducic y cols demostraron, nuestro grupo opta por la reducción cerrada y el enclavado percutáneo como método de tratamiento por los resultados clínicos obtenidos,¹⁴ además de que Kazimoglu y cols han reportado que la reducción cerrada tiene resultados clínicos similares a la reducción abierta¹⁵ de tal manera que no hubo necesidad de realizar conversiones a tratamiento quirúrgico abierto y en más del 95% de los casos se obtuvieron resultados buenos o excelentes de acuerdo a la escala de Flynn.

Tabla 2 Criterios de Flynn para la evaluación funcional y cosmética de las fracturas supracondíleas humerales. (Flynn, 1974)

Calificación	Factor cosmético: Pérdida del ángulo de acarreo	Factor funcional: Pérdida del movimiento
Excelente	0°-5°	0°-5°
Bueno	6°-10°	6°-10°
Intermedio	11°-15°	11°-15°
Pobre	>15°	>15°

En el metaanálisis de Guol y cols se encontró que la reducción cerrada y fijación percutánea otorga resultados clínicos similares al tratamiento abierto de acuerdo a los criterios de Flynn sin diferencia cosmética y funcional estadísticamente significativa. Igualmente Guol y cols sugieren que la fijación con dos agujas laterales es un método efectivo y fiable para evitar la lesión iatrogénica del nervio cubital, motivo por el cual se ha optado por esta forma de fijación en nuestro departamento. La incidencia de infección para la reducción cerrada y fijación percutánea fue del 6.4%, mientras que para la reducción abierta de 7.1%, sin embargo, nosotros no encontramos infecciones en el posoperatorio¹

En el estudio de Scaglione y cols, evaluaron 76 fracturas supracondíleas tipo III en pacientes de 6 a 15 años de edad, de las cuales 66 fueron III A y 10 III B. Al utilizar los criterios de Flynn para evaluar los resultados generales, 101 pacientes (81%) no tuvieron deformidades varo/valgo. En 7 casos se presentó deformidad en valgo y 17 pacientes en varo. Únicamente dos codos varos presentaron una desviación de 15 grados. Ninguno de los pacientes mostró limitaciones en los rangos del movimiento. El promedio de ángulo de Baumann evaluado fue de 16 grados. Considerando estos resultados se encontraron 80% muy buenos, 11% buenos, en el límite 6% y malos en el 3%. No se encontraron complicaciones ni conversiones a cirugía a cielo abierto.³

Nuestros resultados funcionales son consistentes con los de Kumar, quien en 1974 trató 192 fracturas grado II de Gartland y 85 grado III con reducción cerrada y fijación percutánea con clavillos cruzados. De su grupo de estudio 97.4% tuvieron buenos a excelentes resultados y 2.52% entre pobres y limítrofes. Los pacientes con resultados pobres y limítrofes se atribuyeron al factor cosmético pero con excelente función. 6 pacientes tuvieron conversión a cirugía abierta.¹³ el único caso que reportamos con función limítrofe fue por pérdida de la extensión en 15 grados, la cual, no limitó la vida funcional del paciente.

Barr revisó 159 pacientes encontrando el 97% de los casos de fracturas en extensión, de las cuales únicamente 28 fueron tipo III de Gartland y todas fueron tratadas con reducción cerrada/abierta y fijación con clavillos, 6 pacientes desarrollaron lesión neurológica posterior a la fractura, en nuestro grupo de estudio dos se presentaron con ésta.¹⁶

En el metaanálisis de Woratanarat, Sinikumpu y cols trataron 16 fracturas con reducción cerrada y fijación percutánea con buenos o excelentes resultados de acuerdo a los criterios de Flynn.¹⁷

Farnsworth y Barr han reportado que hasta el 38% de las fracturas han sucedido con caídas desde equipo deportivo tales como pasamanos, y trampolines; y el 16% de la caída desde un mueble.^{16,18} Esto contrasta con el grupo de estudio, puesto que el mecanismo más frecuente fue caída desde el plano de sustentación del paciente, y en el 43.7% se dieron desde una altura de hasta un metro lo cual se adapta a la altura de cualquier mueble doméstico, sin embargo, no se registró este dato en el presente estudio.

Conclusión

La reducción cerrada y enclavamiento percutáneo otorga resultados satisfactorios para el tratamiento de las fracturas supracondíleas humerales pediátricas tipo III de Gartland desde el punto de vista clínico, radiológico y estético en los tres meses siguientes posterior al tratamiento. Los pacientes estudiados no presentaron complicaciones adicionales inmediatas a las de su ingreso. Se necesita de un seguimiento mayor para evaluar las complicaciones a largo plazo tales como necrosis avascular, daño fisiario, deformidad angular, entre otros.

Conflict of Interest

None.

Bibliografía

- Lin-Guo, Xue-Ning Zhang, Jian-Ping Yang, cols . A systematic review and meta-analysis of two different managements for supracondylar humeral fractures in children. *J Orthop Surg Res* 2018;13(141):1-9 PubMed
- Zorrilla S de Neira J, Prada-Cañizares A, Marti-Ciruelos R, Pretell-Mazzini J, Pretell-Mazzini J. Supracondylar humeral fractures in children: current concepts for management and prognosis. *Int Orthop* 2015;39(11):2287-2296(SICOT)
- Scaglione M, Giovannelli D, Fabbri L, Dell'omo D, Goffi A, Guido G. Supracondylar humerus fractures in children treated with closed reduction and percutaneous pinning. *Musculoskelet Surg* 2012; 96(02):111-116
- Edwardson SA, Murray O, Joseph J, Duncan R. Paediatric supracondylar fractures: an overview of current management and guide to open approaches. *Orthop Trauma* 2013;27(05): 303-311
- Gartland JJ. Management of supracondylar fractures of the humerus in children. *Surg Gynecol Obstet* 1959;109(02): 145-154
- Leitch KK, Kay RM, Femino JD, Tolo VT, Storer SK, Skaggs DL. Treatment of multidirectionally unstable supracondylar humeral fractures in children. A modified Gartland type-IV fracture. *J Bone Joint Surg Am* 2006;88(05):980-985
- Ladenhauf HN, Schaffert M, Bauer J. The displaced supracondylar humerus fracture: indications for surgery and surgical options: a 2014 update. *Curr Opin Pediatr* 2014;26(01):64-69
- Vuillermin C, May C, Kasser J. Closed Reduction and Percutaneous Pinning of Pediatric Supracondylar Humeral Fractures. *Bone Joint Surg Am* 2007;89(04):706-712
- Abraham E, Powers T, Witt P, Ray RD. Experimental hyperextension supracondylar fractures in monkeys. *Clin Orthop Relat Res* 1982;(171):309-318
- Ariño VL, Lluch EE, Ramirez AM, Ferrer J, Rodriguez L, Baixauli F. Percutaneous fixation of supracondylar fractures of the humerus in children. *J Bone Joint Surg Am* 1977;59(07):914-916
- Larson L, Firoozbakhsh K, Passarelli R, Bosch P. Biomechanical analysis of pinning techniques for pediatric supracondylar humerus fractures. *J Pediatr Orthop* 2006;26(05):573-578
- Swenson AL. The treatment of supracondylar fractures of the humerus by Kirschner-wire transfixion. *J Bone Joint Surg Am* 1948;30A(04):993-997
- Flynn JC, Matthews JG, Benoit RL. Blind pinning of displaced supracondylar fractures of the humerus in children. Sixteen years' experience with long-term follow-up. *J Bone Joint Surg Am* 1974;56(02):263-272
- Ducic S, Bumbasirevic M, Radlovic V, et al. Displaced supracondylar humeral fractures in children: Comparison of three treatment approaches. *Srp Arh Celok Lek* 2016;144(1-2) 46-51
- Kazimoglu C, Cetin M, Sener M, Aguş H, Kalanderer O. Operative management of type III extension supracondylar fractures in children. *Int Orthop* 2009;33(04):1089-1094
- Barr LV. Paediatric supracondylar humeral fractures: epidemiology, mechanisms and incidence during school holidays. *J Child Orthop* 2014;8(02):167-170
- Woratanarat P, Angsanuntsukh C, Rattanasiri S, Attia J, Woratanarat T, Thakkinstian A. Meta-analysis of pinning in supracondylar fracture of the humerus in children. *J Orthop Trauma* 2012;26(01):48-53
- Farnsworth CL, Silva PD, Mubarak SJ. Etiology of supracondylar humerus fractures. *J Pediatr Orthop* 1998;18(01):38-42