



# Artropatia ocrônica e alcaptonúria (ocronose): Relato de caso\*

## *Ochronotic Arthropathy and Alkaptonuria (Ochronosis): Case Report*

Diego Ariel de Lima<sup>1,2</sup> Yaly Rebouças Carneiro Bastos<sup>1</sup> Jailson Castro de Aquino Filho<sup>1</sup>  
Danilo Lopes de Paiva<sup>2</sup> Renata Clazzer<sup>3</sup> Lana Lacerda de Lima<sup>1,2</sup>

<sup>1</sup> Departamento de Ciências da Saúde, Centro de Ciências Biológicas e da Saúde (CCBS), Universidade Federal Rural do Semi-Árido (Ufersa), Mossoró, RN, Brasil

<sup>2</sup> Departamento de Ortopedia e Traumatologia, Hospital Regional Tarcísio Maia (HRTM), Mossoró, RN, Brasil

<sup>3</sup> Departamento de Ortopedia e Traumatologia, Hospital Otávio de Freitas (HOF), Recife, PE, Brasil

**Endereço para correspondência** Diego Ariel de Lima, MD, PhD, Departamento de Ciências da Saúde, Centro de Ciências Biológicas e da Saúde, Universidade Federal Rural do Semi-Árido, Rua Francisco Mota 572, Pres. Costa e Silva, Mossoró, RN, 59625-900, Brasil (e-mail: arieldelima.diego@gmail.com).

Rev Bras Ortop

### Resumo

A alcaptonúria (*alkaptonuria*, AKU, em inglês) é uma condição genética rara em que a deficiência da enzima ácido homogentísico oxidase, produzida pelo fígado e pelos rins, interfere no metabolismo dos aminoácidos fenilalanina e tirosina. Embora possa não apresentar sintomas, a AKU pode levar à ocronose, um acúmulo anormal em tecidos do corpo de um pigmento chamado alcaptona. Com o passar do tempo, esse acúmulo de pigmento nas articulações pode levar a uma osteoartrose secundária conhecida como artropatia ocrônica, que é a forma mais incapacitante da doença. Devido à raridade da condição e à falta de conhecimento disseminado quanto a ela, relata-se um caso para descrever um diagnóstico de artropatia ocrônica de joelho que só foi identificado após a cirurgia. Devido à raridade dessa condição, sobretudo no Brasil, a descrição de casos ajudará na compreensão da epidemiologia nacional, assim como na divulgação de mais informações sobre a AKU e suas manifestações clínicas, sobretudo as osteoarticulares.

### Palavras-chave

- ▶ alcaptonúria
- ▶ artropatia
- ▶ ocronose

### Abstract

Alkaptonuria (AKU) is a rare genetic condition resulting from a deficiency in the homogentisic acid oxidase enzyme, which is produced by the liver and kidneys, that interferes with the metabolism of the amino acids phenylalanine and tyrosine. Although it may not cause symptoms, AKU can lead to ochronosis, the abnormal accumulation in body tissues of a pigment called alkapton. Over time, this pigment accumulation in the joints may result in secondary osteoarthritis known as ochronotic arthropathy, the most debilitating form of the disease. Since this is a rare condition, not widely discussed, we herein report a case to describe a diagnosis of ochronotic arthropathy of the knee only identified during

### Keywords

- ▶ alkaptonuria
- ▶ arthropathy
- ▶ ochronosis

\* Trabalho desenvolvido na Universidade Federal Rural do Semi-Árido (Ufersa), Mossoró, RN, Brasil.

surgery. Given the rarity of this condition, especially in Brazil, case descriptions will help understand the national epidemiology and disseminate more information about alkaptonuria and its clinical manifestations, particularly those of osteoarticular nature.

## Introdução

Alcaptonúria (*alkaptonuria*, AKU, em inglês) é uma condição genética rara e autossômica recessiva resultante da falta da enzima ácido homogentísico oxidase, produzida pelo fígado e pelos rins, que desempenha um papel no metabolismo dos aminoácidos fenilalanina e tirosina.<sup>1</sup>

A AKU pode não apresentar sintomas, ou pode levar ao desenvolvimento da ocronose, uma condição em que um polímero de ácido homogentísico é acumulado como pigmento alcaptona nos tecidos do corpo.<sup>2</sup> Cerca de metade dos portadores AKU desenvolvem ocronose, mais comumente homens, em uma proporção de 2:1, e geralmente após a idade de 40 anos.<sup>2</sup>

A ocronose pode apresentar diversas manifestações clínicas importantes, incluindo artropatia, pigmentação ocular e cutânea, urina escura (acidúria homogentísica) e comprometimento cardiovascular. Com o passar dos anos, o acúmulo de pigmentos de ácido homogentísico nas articulações pode causar osteoartrose secundária, conhecida como artropatia ocrônica, que é a forma mais incapacitante da doença.<sup>2,3</sup>

O diagnóstico da AKU é tipicamente baseado em achados clínicos, que são posteriormente confirmados pela detecção do ácido homogentísico na urina, em quantidades que podem chegar a cerca de 5g em um período de 24 horas.<sup>2</sup>

Devido à raridade dessa condição, sobretudo no Brasil, a descrição de casos ajudará na compreensão da epidemiologia nacional, assim como na divulgação de mais informações sobre a AKU e suas manifestações clínicas, sobretudo as osteoarticulares.

## Relato de Caso

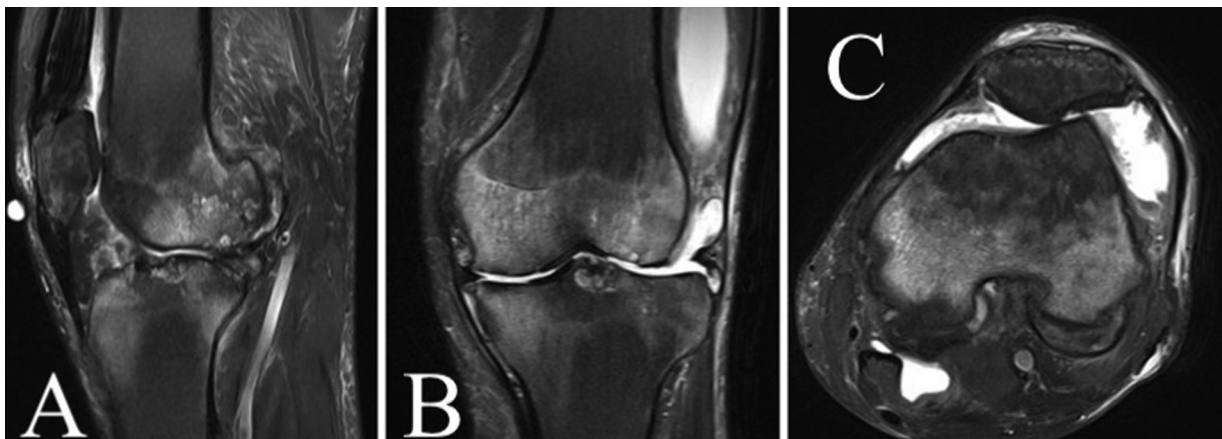
Um paciente do sexo masculino, de 46 anos, procurou o Serviço de Ortopedia com queixas álgicas e instabilidade

bilateral de joelho. O paciente tinha o alinhamento dos membros inferiores preservado, com testes da gaveta anterior e *pivot-shift* positivos, dor à palpação na interlinha articular, e sinais clínicos sugestivos de derrame articular e sinovite, bilateralmente. Ao exame radiológico, observou-se gonartrose tricompartmental de grau III de Kellgren e Lawrence<sup>4</sup> bilateralmente. O estudo de ressonância magnética (RM) corroborou o diagnóstico de ruptura de ligamento cruzado anterior, condropatia tricompartmental avançada e sinovite com derrame articular, além de lesão degenerativa dos meniscos, bilateralmente (►Fig. 1).

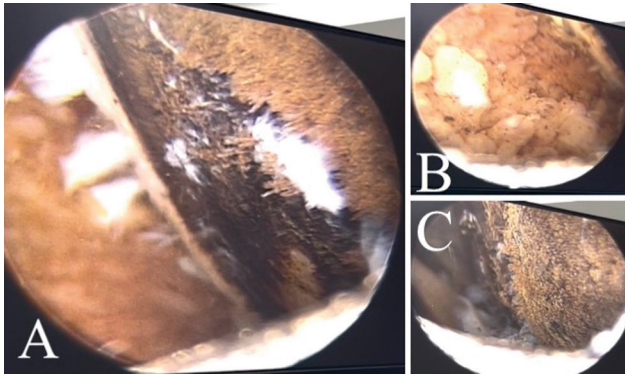
O paciente não sabia que era portador de AKU, e em nenhum momento houve suspeita clínica desse diagnóstico, apesar de o paciente apresentar algumas manifestações, como pigmentação escura (cinza e ocre) nas escleras, no pavilhão auricular, no nariz e nas mãos. O paciente não apresentava outras comorbidades, e os exames básicos pré-operatórios não levantaram a suspeita.

Frente ao não diagnóstico de AKU, optamos pela artroscopia de joelho com reconstrução ligamentar, e iniciamos pelo esquerdo, do qual o paciente se queixava de maior instabilidade.

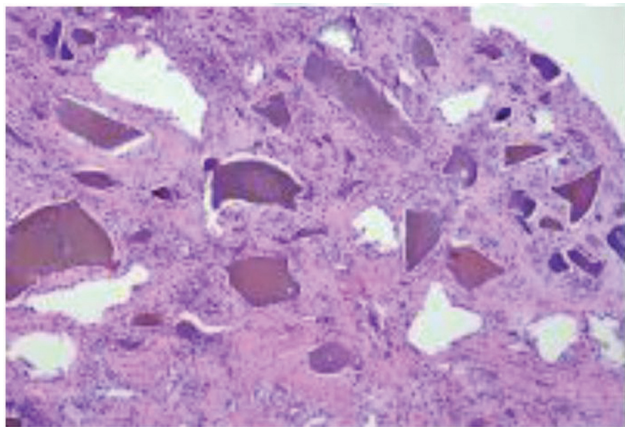
No ato operatório, iniciado pela retirada de enxerto dos flexores, observou-se pigmentação extremamente escura, cinza e ocre, na fáscia do sartório e nos tendões do grácil e do semitendíneo. Frente ao achado, foi iniciada uma artroscopia do joelho, na qual o inventário evidenciou sinovite, lesão ligamentar e condropatia tricompartmental avançada, com coloração escura sugestiva de depósito de pigmentos na cartilagem articular, nos meniscos e nos ligamentos (►Fig. 2). Como o caso não havia sido diagnosticado, foram realizadas sinovectomia, coleta de material para exame histopatológico, e o procedimento foi terminado com infiltração intrarticular com hilano G-F 20 e 40 mg de triancinolona hexacetona (►Vídeos 1 e 2).



**Fig. 1** Estudo de ressonância magnética de joelho esquerdo. (A) Corte sagital; (B) corte coronal; (C) corte axial.



**Fig. 2** Artroscopia do joelho evidenciando condropatia tricompartmental avançada, com coloração escura sugestiva de depósito intra-articular de pigmentos (artropatia ocrônica). (A) côndilo femoral; (B) sinóvia; (C) côndilo femoral.



**Fig. 3** Exame histopatológico de tecido sinovial exibindo processo inflamatório crônico e depósito de pigmentos.

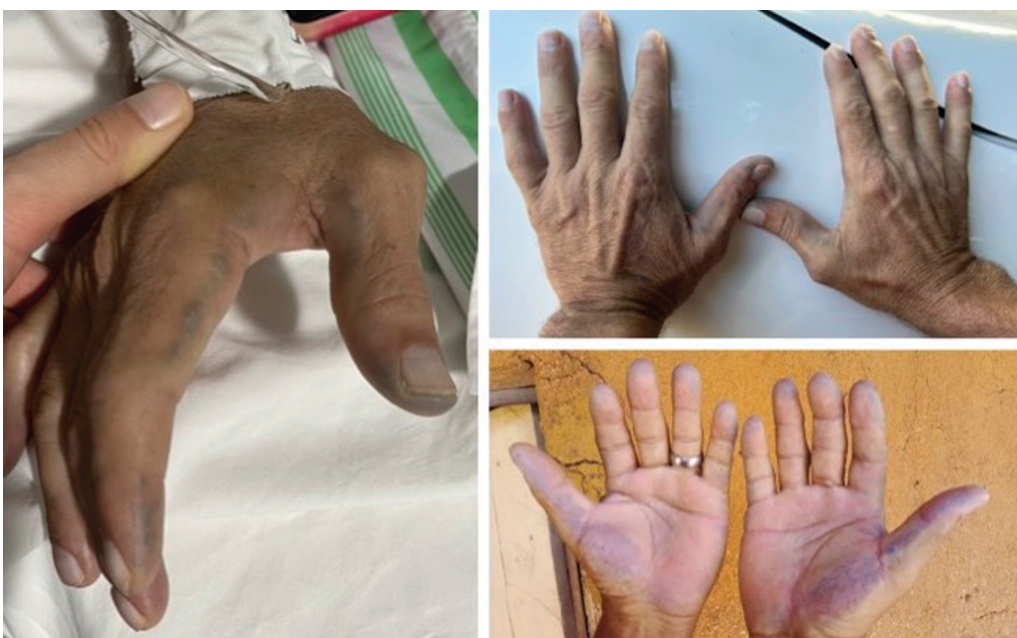#### Vídeo 1

Artroscopia do joelho evidenciando condropatia tricompartmental avançada, com coloração escura sugestiva de depósito intra-articular de pigmentos (artropatia ocrônica). Online content including video sequences viewable at: <https://www.thieme-connect.com/products/ejournals/html/10.1055/s-0044-1779309>.

#### Vídeo 2

Artroscopia do joelho evidenciando condropatia tricompartmental avançada, com coloração escura sugestiva de depósito intra-articular de pigmentos (artropatia ocrônica). Online content including video sequences viewable at: <https://www.thieme-connect.com/products/ejournals/html/10.1055/s-0044-1779309>.

O resultado do exame histopatológico veio como “tecido sinovial exibindo processo inflamatório crônico e depósito de pigmentos, semelhante a hemossiderina” (►Fig. 3). Na consulta de retorno pós-operatório, procedeu-se ao exame ectoscópico mais cuidadoso e à anamnese mais direcionada, observou-se a pigmentação escura nas escleras, face e mãos. O paciente afirmou que, apesar de assintomático, apresentava desde criança urina com aspecto escurecido, e que seus dois irmãos mais jovens tinham quadro semelhante (►Figs. 4 e 5). Após uma revisão da literatura e diante dos achados do caso, solicitamos a pesquisa de ácido



**Fig. 4** Mãos do paciente evidenciando pigmentação cutânea característica.



**Fig. 5** Urina com coloração escura do paciente (acidúria homogentísica).

homogentísico na urina, a qual veio positiva, e fechou-se o quadro de artropatia ocrônica por AKU. Fez-se uma busca ativa dos dois irmãos mencionados, e também confirmou-se que eram portadores de AKU. No momento, o paciente apresenta melhora das queixas álgicas, todavia, com instabilidade residual. Em comum acordo com paciente, optou-se por seguir com o tratamento conservador (fortalecimento muscular e viscosuplementação), com possibilidade de artroplastia. Os irmãos não queixas, e estão em acompanhamento em nosso serviço.

## Discussão

Como visto no presente relato, entidades nosológicas raras podem levar a más condutas. Daí a importância da sua divulgação, como no caso da artropatia ocrônica/AKU.

A AKU foi uma das quatro doenças descritas por Sir Archibald Edward Garrod AKU, cistinúria, pentosúria e albinismo) como resultantes do acúmulo de intermediários metabólicos devido a deficiências metabólicas,<sup>1</sup> e um dos primeiros distúrbios em humanos encontrados em conformidade com os princípios da herança recessiva mendeliana.<sup>5</sup> Sir Archibald vinculou a ocrnose ao acúmulo de alcaptanos em 1902, e suas opiniões sobre o modo de herança foram resumidos em uma palestra proferida em 1908 no Royal College of Physicians, em Londres. Somente após 50 anos, o defeito enzimático foi atribuído à deficiência de homogentisato 1,2 dioxigenase (HGD).<sup>6</sup> Sir Archibald foi pioneiro no uso da expressão *erros inatos do metabolismo* para descrever as patologias ocasionadas por uma falha na bioquímica genética, e também sugeriu a teoria de que os genes seriam responsáveis pela síntese das enzimas.

A incidência global da AKU é rara, com uma frequência de 1 caso em cada 250 mil a 1 milhão de nascimentos,<sup>7</sup> e casos já

foram identificados em cerca de 40 países.<sup>8</sup> A investigação das famílias afetadas mostrou que elas frequentemente residem em comunidades isoladas, o que leva à suposição de que a alta incidência da doença é principalmente devida ao efeito fundador, ou seja, à perda de diversidade genética como resultado do isolamento genético.<sup>9</sup> As mutações no gene *HGD* podem levar ao desenvolvimento de ocrnose, mas não há uma correlação específica entre o genótipo e o fenótipo, ou seja, várias mutações diferentes podem resultar na mesma condição clínica.<sup>10</sup> No Brasil, segundo a Sociedade Brasileira de Alcaptonúria (AKU Brasil, [www.akubrasil.com](http://www.akubrasil.com)), o número de indivíduos portadores não chega a 20.

Como não há um tratamento direcionado para a AKU, a terapia é baseada no alívio dos sintomas. Em situações graves de osteoartrite, a cirurgia de substituição articular (artroplastia) é a opção de tratamento preferencial.<sup>2,3</sup> No presente relato, optamos pelo tratamento conservador, com toailete articular do joelho e seguimento com viscosuplementação e fortalecimento muscular. Quando tal tratamento conservador não se mostrar mais eficaz, avaliaremos a necessidade de proceder à artroplastia total do joelho.

## Suporte Financeiro

A presente pesquisa não recebeu nenhum financiamento específico de agências dos setores público, comercial ou sem fins lucrativos.

## Conflito de Interesses

Os autores declaram não haver conflito de interesses.

## Referências

- 1 Zatkova A. An update on molecular genetics of Alkaptonuria (AKU). *J Inher Metab Dis* 2011;34(06):1127–1136
- 2 Gonçalves FPA, Ribeiro FR, Filardi CS, Brasil Filho R. Artropatia ocrônica. *Acta Ortop Bras* 2006;14(01):40–41
- 3 da Silva Martins Ferreira AM, Lima Santos F, Castro Costa AM, Pereira Barbosa BM, Reis Rocha RM, Fontes Lebre JF. Knee osteoarthritis secondary to ochronosis - clinical case. *Rev Bras Ortop* 2014;49(06):675–680
- 4 Kellgren JH, Lawrence JS. Radiological assessment of osteoarthrosis. *Ann Rheum Dis* 1957;16(04):494–502
- 5 Mistry JB, Bukhari M, Taylor AM. Alkaptonuria. *Rare Dis* 2013;1:e27475
- 6 La Du BN Jr. Are we ready to try to cure alkaptonuria? *Am J Hum Genet* 1998;62(04):765–767
- 7 Phornphutkul C, Introne WJ, Perry MB, Bernardini I, Murphey MD, Fitzpatrick DL, et al. Natural history of alkaptonuria. *N Engl J Med* 2002;347(26):2111–2121
- 8 Ranganath L, Taylor AM, Shenkin A, Fraser WD, Jarvis J, Gallagher JA, Sireau N. Identification of alkaptonuria in the general population: a United Kingdom experience describing the challenges, possible solutions and persistent barriers. *J Inher Metab Dis* 2011;34(03):723–730
- 9 Srsen S, Müller CR, Fregin A, Srsnova K. Alkaptonuria in Slovakia: thirty-two years of research on phenotype and genotype. *Mol Genet Metab* 2002;75(04):353–359
- 10 Vilboux T, Kayser M, Introne W, Suwannarat P, Bernardini I, Fischer R, et al. Mutation spectrum of homogentisic acid oxidase (HGD) in alkaptonuria. *Hum Mutat* 2009;30(12):1611–1619