



# Novas técnicas de enxertia para reconstrução do LCA: Artigo de atualização

## *New Graft Choices for ACL Reconstruction: Update Article*

Paulo Henrique Schmidt Lara<sup>1</sup> João Victor Novaretti<sup>1</sup> Gilvan Rodrigues da Silva Nunes<sup>1</sup>  
Moises Cohen<sup>2</sup> Leonardo Addêo Ramos<sup>3</sup>

<sup>1</sup> Centro de Traumatologia do Esporte, Escola Paulista de Medicina, Universidade Federal de São Paulo, São Paulo, Brasil

<sup>2</sup> Departamento de Ortopedia e Traumatologia, Escola Paulista de Medicina, Universidade Federal de São Paulo, Brasil

<sup>3</sup> Centro de Traumatologia do Esporte, Escola Paulista de Medicina, Universidade Federal de São Paulo, São Paulo, Brasil

**Endereço para correspondência** Paulo Henrique Schmidt Lara, MD, Rua Estado de Israel, 713 - Vila Clementino, 04022-002, São Paulo, SP, Brasil (e-mail: phslara@gmail.com).

Rev Bras Ortop

### Resumo

A reconstrução do ligamento cruzado anterior (LCA) é um procedimento comum para lesões desse ligamento, especialmente em atletas. Existem diferentes tipos de enxertos utilizados, e a escolha depende de vários fatores. Os enxertos autólogos, do próprio paciente, são a opção mais comum, com rápida incorporação e menor taxa de falha. Enxertos aloenxertos, de doadores, têm seu papel em casos específicos. Os enxertos sintéticos, usados na década de 80, têm vantagens como ausência de morbidade no local doador, mas estudos mostraram complicações a longo prazo. Os enxertos híbridos, combinando enxertos autólogos e aloenxertos, têm ganhado interesse, permitindo um diâmetro maior e reduzindo a morbidade. O enxerto autólogo do tendão do músculo fibular longo tem recebido atenção, com resultados positivos, boa função do joelho e menor hipotrofia da coxa no local doador. O enxerto autólogo do tendão quadricipital tem ganhado popularidade, com resultados comparáveis aos enxertos de tendão patelar e de flexores, menor morbidade no local doador e menor taxa de re-ruptura. A escolha do enxerto evoluiu, com os enxertos autólogos de flexores sendo preferidos para pacientes menos ativos e o enxerto patelar com fragmento ósseo para atletas de alta performance. Enxertos aloenxertos, sintéticos e híbridos têm seu papel em circunstâncias específicas. A escolha deve ser baseada em evidências científicas, considerando vantagens e desvantagens. A reconstrução do LCA é um procedimento complexo que requer considerações individuais para selecionar o enxerto mais adequado.

### Palavras-chave

- ▶ enxerto
- ▶ joelho
- ▶ ligamento cruzado anterior

*Trabalho desenvolvido no Centro de Traumatologia do Esporte da Escola Paulista de Medicina, Universidade Federal de São Paulo, São Paulo, Brasil.*

recebido  
12 de julho de 2023  
aceito  
10 de agosto de 2023

DOI <https://doi.org/10.1055/s-0044-1779335>.  
ISSN 0102-3616.

© 2024. The Author(s).

This is an open access article published by Thieme under the terms of the Creative Commons Attribution 4.0 International License, permitting copying and reproduction so long as the original work is given appropriate credit (<https://creativecommons.org/licenses/by/4.0/>).  
Thieme Revinter Publicações Ltda., Rua do Matoso 170, Rio de Janeiro, RJ, CEP 20270-135, Brazil

## Abstract

Reconstruction of the anterior cruciate ligament (ACL) is a common procedure for injuries to this ligament, especially in athletes. There are different types of grafts used, and the choice depends on several factors. Autologous grafts, from the patients themselves, are the most common option, with rapid incorporation and a lower failure rate. Allografts from donors have their role in specific cases. Synthetic grafts, used in the 1980s, have advantages such as the absence of morbidity at the donor site, but studies have shown long-term complications. Hybrid grafts, combining autologous grafts and allografts, have gained interest, allowing a larger diameter and reducing morbidity. Peroneus longus tendon autograft has received attention, with positive results, good knee function and less hypotrophy of the thigh at the donor site. Autologous quadriceps tendon graft has gained popularity, with results comparable to patellar and flexor tendon grafts, lower morbidity at the donor site and a lower rate of re-rupture. The choice of graft has evolved, with autologous flexor grafts being preferred for less active patients and patellar grafts with bone fragments for high-performance athletes. Allografts, synthetic and hybrid grafts have their role in specific circumstances. The choice must be based on scientific evidence, considering advantages and disadvantages. ACL reconstruction is a complex procedure that requires individual considerations to select the most appropriate graft.

## Keywords

- ▶ anterior cruciate ligament
- ▶ grafting
- ▶ knee

## Introdução

A ruptura do ligamento cruzado anterior (LCA) é uma lesão frequente na população em geral, com uma incidência de até 75 por 100.000 pessoas por ano,<sup>1</sup> particularmente em indivíduos ativos envolvidos em esportes de contato. Embora um LCA reconstruído não restabeleça completamente a estrutura original ou propriedades biomecânicas do LCA nativo,<sup>2</sup> o enxerto usado para a reconstrução não deve apenas ter propriedades estruturais e mecânicas que se assemelham àquelas do ligamento nativo, deve também apresentar antigenicidade mínima e potencial biológico inato suficiente para incorporar ao osso do hospedeiro. Ao selecionar os tipos de enxerto, há várias considerações: autoenxerto versus aloenxerto e enxertos de partes moles apenas versus enxertos com fragmentos ósseos. Na ► **Figura 1** são demonstrados exemplos de aloenxertos.

Os autoenxertos comumente utilizados são: patelar com fragmento ósseo, flexores do joelho, quadríceps (com ou sem fragmento ósseo patelar); entre os aloenxertos, opções adicionais incluem tibial anterior e posterior, fibular e calcâneo.<sup>3-7</sup> Na ► **Figura 2** são demonstrados diferentes tipos de enxertos.

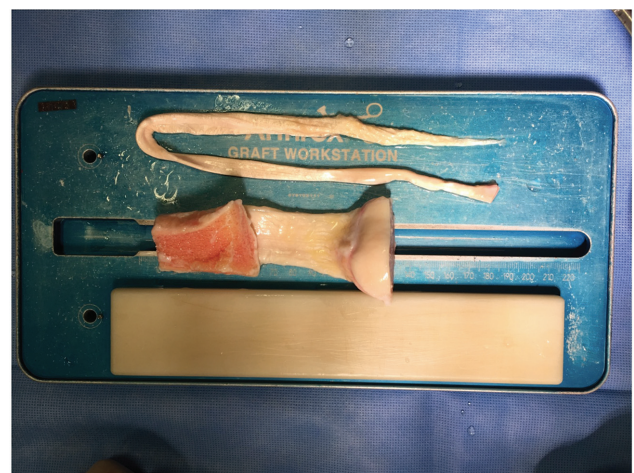A seleção ideal do enxerto depende não apenas das propriedades do enxerto, mas principalmente das características e expectativas do paciente.

## Autoenxerto Versus Aloenxerto

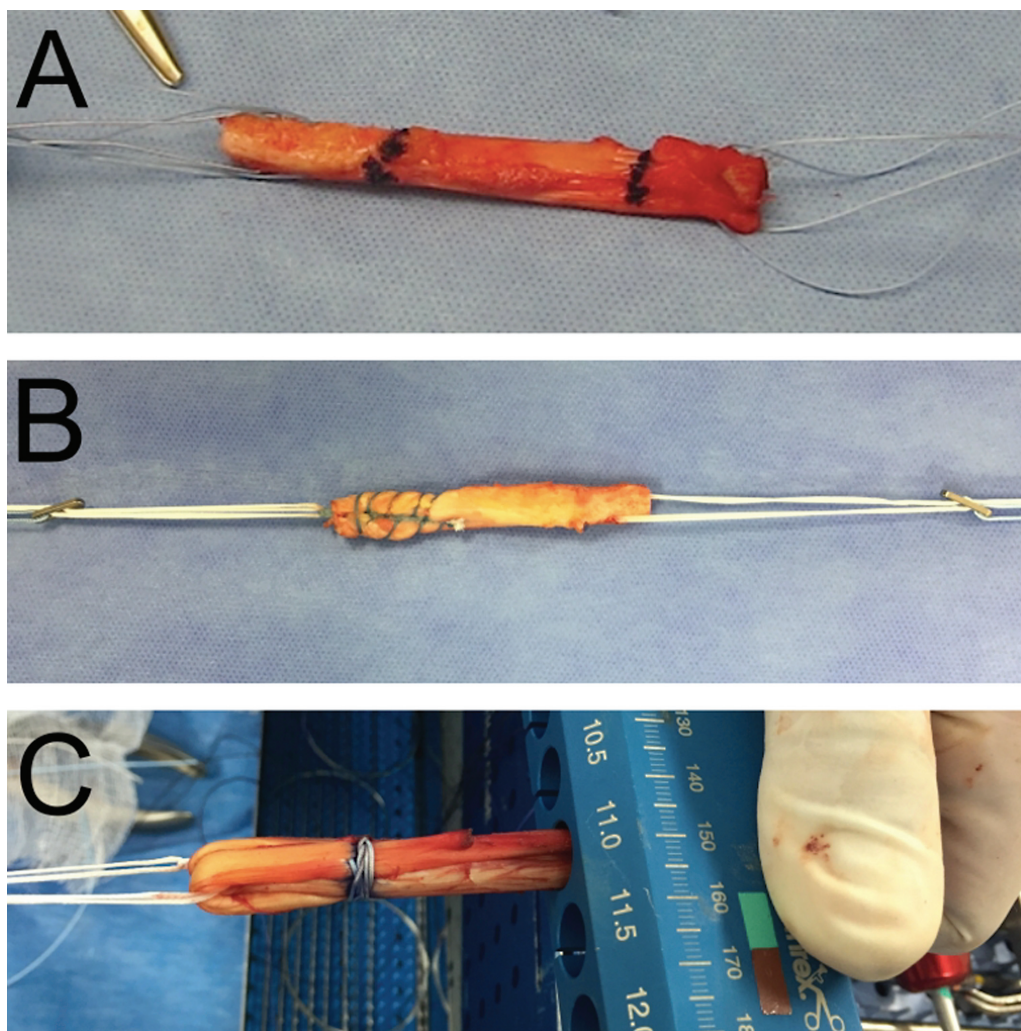
Todos os aloenxertos demonstraram taxas mais lentas de incorporação comparados aos autoenxertos, além de uma taxa mais alta de cerca de 25% de falha na população ativa (43 versus 75%).<sup>8</sup> Evidência atual sugere o uso de aloenxertos em circunstâncias específicas como reconstruções multiligamentares do joelho, tecido inadequado de autoenxerto ou em populações mais idosas e menos ativas.<sup>9</sup> As vantagens

teóricas dos aloenxertos são: eliminação da morbidade do sítio doador, menos dor, tempos cirúrgico e de reabilitação menores e melhor resultado cosmético.<sup>10</sup> Krych et al.<sup>11</sup> relataram um risco cinco vezes maior de reruptura em casos que utilizaram aloenxerto. Ao excluir enxertos irradiados e quimicamente processados, não houve diferença na taxa de reruptura; porém a revisão sistemática deles incluiu apenas 6 estudos. Kraeutler et al.<sup>12</sup> demonstraram resultados semelhantes com um risco de reruptura cerca de 3 vezes maior no grupo do aloenxerto (12,7% vs. 4,3%). Também demonstraram aumento da frouxidão do joelho, piores resultados no teste *single-leg hop* e na satisfação subjetiva.<sup>12</sup>

O estudo de coorte prospectivo realizado por Kaeding et al.<sup>13</sup> avaliou o número de variáveis para determinar preditores da ruptura do enxerto nos 2 anos após a reconstrução. Uso de aloenxerto e idade jovem aumentaram



**Fig. 1** Foto de aloenxertos prontos para serem preparados. Observam-se enxerto com parte óssea (Pateelar) e sem partes ósseas (Tibial Posterior).



**Fig. 2** Diferentes tipos de enxertos: (A) enxerto do tendão patelar, (B) enxerto do tendão quadricipital com plug ósseo, (C) enxerto sêxtuplo dos flexores.

significativamente o risco de ruptura do enxerto.<sup>13</sup> Outros estudos recentes encontraram taxas aumentadas de ruptura do enxerto em pacientes que receberam aloenxertos e tiveram um nível alto de atividades no pós-operatório.<sup>14-16</sup>

Em estudos em laboratórios e clínicos os autoenxertos apresentam resultados melhores do que os aloenxertos irradiados e processados.<sup>17</sup> Aloenxertos podem ser considerados para pacientes menos ativos que estão dispostos a aceitar o risco aumentado de falha do enxerto.<sup>17</sup>

Em um ambiente de cirurgia ambulatorial, o grupo do autoenxerto teve uma conta significativamente menor do que o grupo do aloenxerto.<sup>18</sup> O decréscimo do tempo cirúrgico não compensou o custo do aloenxerto (cerca de \$1000).<sup>18</sup>

Em relação ao processamento do enxerto acredita-se que as técnicas de esterilização alteram as propriedades biomecânicas e quanto mais um enxerto é processado, pior é seu desempenho.<sup>17</sup> Park et al.<sup>19</sup> realizaram uma revisão sistemática de aloenxertos irradiados versus não irradiados com pelo menos dois anos de seguimento, demonstrando no grupo irradiado piores escores funcionais, estabilidade diminuída para Lachman, pivot-shift e teste no KT-1000 e risco

aumentado de revisão. O estudo de Tian et al.<sup>20</sup> demonstrou resultados semelhantes. Técnicas de esterilização do aloenxerto alteram as propriedades mecânicas dos aloenxertos e são categorizadas em radiação ou óxido de etileno. A extensão da alteração das propriedades mecânicas é dependente da dose de exposição de irradiação.<sup>7</sup>

Farago et al.<sup>21</sup> revisaram artigos de 29 anos que avaliaram o impacto das técnicas de esterilização nos tendões. Resultados da revisão suportam que a técnica com maior preservação biomecânica foi o congelamento seguido de radiação a 14.8-28.5 kGy.<sup>21</sup> Entretanto, falha do aloenxerto não é atribuída apenas às técnicas de esterilização, ao passo que taxas de falha do aloenxerto ainda continuam alta quando comparados aloenxertos frescos a autoenxertos.<sup>21</sup>

## Enxertos Sintéticos

Foram utilizados como opção de enxerto inicialmente na década de 80, com as vantagens de ausência de morbidade do sítio doador, tempo cirúrgico menor e risco reduzido de transmissão de doenças.<sup>22-24</sup> E potencialmente uma possibilidade de um retorno mais precoce aos esportes.<sup>22-24</sup>

Entretanto, estudos iniciais reportaram resultados satisfatórios a curto prazo mas a médio e longo prazo houve complicações como resposta imunológica, sinovite por corpo estranho, osteólise dos túneis, fraturas do fêmur e tibia perto dos túneis e falha tardia do enxerto.<sup>22-26</sup> Isso resultou em um declínio no uso de enxertos sintéticos, porém há novamente um interesse atual em uma nova geração de enxertos artificiais que demonstraram resultados favoráveis quando utilizados em circunstâncias especiais como na população mais idosa.<sup>24,25</sup> Uso tem ganhado certa popularidade entre atletas recentemente devido potencial para estabilidade imediata do enxerto, reabilitação mais rápida e um retorno mais rápido ao esporte.<sup>27</sup> Revisão sistemática realizada por Machotka et al.<sup>28</sup> sobre o *Ligament Advanced Reinforcement System* recomendou atenção ao considerar o uso de enxerto sintético visto que mais estudos são necessários. No estudo de Bianchi et al.<sup>29</sup> que comparou LARS e enxerto de flexores do joelho foi demonstrado que o grupo LARS apresentou uma estabilidade maior e em nenhum paciente foi necessária uma cirurgia de revisão. LARS pode ser considerado em pacientes que necessitam uma recuperação rápida ciente do risco de falha do enxerto e osteoartrose iatrogênica.<sup>30,31</sup>

## Enxerto Híbrido

Consiste da combinação de auto e aloenxertos e foi inicialmente descrito em 2015.<sup>32</sup> Esses enxertos, tipicamente formados de uma combinação de enxerto autólogo de flexores com aloenxerto de partes moles, ganharam interesse dos ortopedistas para uso em reconstruções de LCA.<sup>33</sup> São utilizados geralmente em casos de tamanho pequeno dos enxertos de flexores.<sup>32</sup> Ao planejar usar enxertos híbridos, pode-se retirar apenas o enxerto do semitendíneo ao invés do semitendíneo e grácil. Com isso, o uso de enxertos híbridos pode reduzir a morbidade pós-operatória do local doador.<sup>33</sup> Geralmente utiliza-se um aloenxerto do tibial posterior ou fibular longo não irradiado. Além do benefício da menor morbidade do local doador, os enxertos híbridos também permitem que o enxerto tenha um diâmetro maior do que o autoenxerto semitendíneo/grácil, o que pode reduzir o risco de falha pós-operatória. Com isso, enxertos híbridos podem ser uma opção para pacientes mais idosos.<sup>33</sup>

## Enxerto Autólogo do Tendão do Músculo Fibular Longo

Como enxerto autólogo, o tendão do músculo fibular longo é uma opção antiga, entretanto tem recebido uma atenção maior nos últimos anos devido às suas propriedades biomecânicas semelhantes ao ligamento nativo do LCA e ao enxerto dos isquiotibiais.<sup>34-36</sup> Na **Figura 3** são demonstrados o enxerto e sua retirada.

Estudos mais recentes avaliaram o seu uso na reconstrução do LCA e bem como a função pós-operatória e a morbidade no local doador. Esses estudos consistentemente demonstram resultados positivos, apoiando a viabilidade do enxerto autólogo do tendão do músculo fibular longo como uma boa opção de enxerto nas reconstruções.<sup>37-40</sup>

Em termos de resultados funcionais, os pacientes submetidos à reconstrução do LCA usando o enxerto autólogo do tendão do músculo fibular longo obtiveram excelentes pontuações em várias ferramentas de avaliação, sendo as principais os escores IKDC, Modified Cincinnati, Tegner-Lysholm, AOFAS e FADI.<sup>35,41,42</sup>

Essas pontuações indicam boa função do joelho, estabilidade do tornozelo e satisfação geral do paciente. Também foram obtidos resultados funcionais comparáveis às opções tradicionais de enxerto, como o enxerto autólogo do tendão dos isquiotibiais.<sup>35,43,44</sup> Além disso, o enxerto autólogo do tendão do músculo fibular longo demonstrou vantagens em relação a outras opções de enxerto. Ele apresentou um diâmetro de enxerto maior, o que pode contribuir para propriedades mecânicas e estabilidade aprimoradas.<sup>35,36,39,45</sup> Foi associado a uma menor hipotrofia da coxa, indicando uma redução na perda muscular no local doador. A atividade do tornozelo do doador não foi comprometida, conforme evidenciado por pontuações positivas em ferramentas de avaliação da função do tornozelo e testes de salto.<sup>35,36,40</sup>

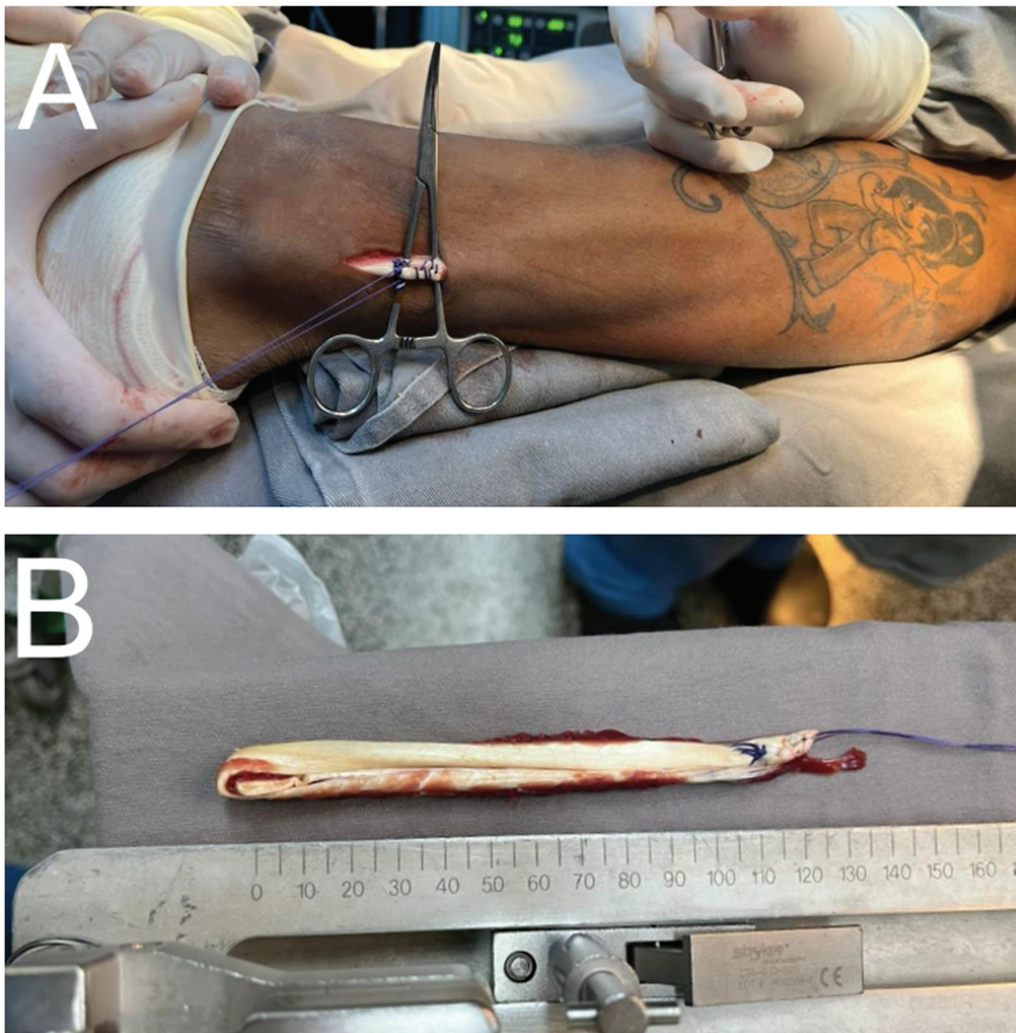
Outro fator que torna o tendão do músculo fibular longo um candidato ideal para a reconstrução do LCA é de ser tecnicamente seguro e fácil sua retirada.<sup>46</sup> O tendão está superficialmente localizado e sua posição não é complicada de ser acessada por estruturas adjacentes, como os tendões do músculo posterior da coxa.<sup>46,47</sup>

A morbidade no local doador foi mínima, não sendo observadas diferenças significativas na eversão do tornozelo e na força de plantiflexão do primeiro raio entre o local doador e o local saudável contralateral.<sup>35,36</sup> Esses achados sugerem que o enxerto autólogo do tendão do músculo fibular longo não causa morbidade significativa no local doador.<sup>48</sup>

Em conclusão, a reconstrução do LCA usando o enxerto autólogo do tendão do músculo fibular longo é um procedimento cientificamente respaldado, com resultados favoráveis. Ele oferece resultados funcionais comparáveis às opções tradicionais de enxerto, como o tendão dos isquiotibiais e pode ser utilizado como alternativa aos enxertos autólogos mais comumente utilizados para a reconstrução do LCA; o tendão patelar e o tendão do músculo posterior da coxa.

## Enxerto Autólogo do Tendão Quadricipital

O enxerto autólogo do tendão quadricipital (TQ) para reconstrução do LCA, apesar de ser atualmente ainda um dos menos utilizado dos enxertos, apresenta um aumento na sua popularidade nos últimos anos, tanto para reconstruções primárias como para revisões.<sup>49,50</sup> O enxerto TQ pode ser utilizado com ou sem fragmento ósseo retirado da patela. As vantagens da retirada do enxerto TQ com fragmento ósseo são um enxerto com maior comprimento e uma possível melhor integração da parte óssea do enxerto no túnel confeccionado para o enxerto. As desvantagens são uma possível dor residual no local de retirada do bloco ósseo patelar e o risco de fratura da patela. Apesar dessas diferenças, uma revisão sistemática recente comparou a utilização do enxerto TQ com ou sem fragmento ósseo e mostrou que ambos os enxertos são seguros e viáveis, com resultados clínicos, complicações e



**Fig. 3** Enxerto do Fibular curto: (A) pequena via de acesso para retirada do enxerto com mínima morbidade e (B) enxerto do tendão fibular curto pronto para ser preparado na mesa com bom comprimento e boa espessura.

taxa de revisão comparáveis.<sup>51</sup> Além disso, o enxerto TQ pode ser utilizado com espessura parcial ou total, sem diferença entre eles em revisão sistemática recente.<sup>52</sup>

Quando comparado às demais opções de enxerto, o enxerto TQ possui benefícios como menor morbidade no sítio doador (definido como dor anterior do joelho, dificuldade ou impossibilidade para ajoelhar-se ou combinados) quando comparado ao enxerto autólogo de tendão patelar.<sup>53</sup> Em estudo de coorte, a reconstrução do LCA com o uso de enxerto TQ apresentou menor taxa de re-ruptura quando comparado ao enxerto autólogo de flexores.<sup>54</sup> Em estudo recente com 6652 reconstruções de LCA, os casos com utilização do enxerto TQ apresentaram menor taxa de artrite séptica quando comparados aos casos que utilizaram enxerto de flexores, de tendão patelar ou aloenxertos.<sup>55</sup> Em relação à biomecânica, o enxerto TQ apresenta módulo de elasticidade similar ao do LCA nativo, o que, pelo menos do ponto de vista teórico, é positivo pois permitiria uma biomecânica mais próxima da biomecânica do joelho antes da lesão.<sup>56,57</sup> Enquanto isso, tanto o enxerto de tendão patelar quanto o enxerto de flexores possuem módulo de elasticidade significativamente maior do que o do LCA nativo.<sup>57,58</sup> Já quanto a

carga para falha, o enxerto TQ apresenta uma carga semelhante a carga do enxerto de flexores e uma carga significativamente maior do que as cargas do enxerto de tendão patelar e do LCA nativo.<sup>56-60</sup> Por fim, em relação aos resultados clínicos de taxa de ruptura de enxerto e de desfechos reportados pelos pacientes, a literatura atual não apresenta diferenças significativas quando o enxerto TQ é comparado aos enxertos de tendão patelar e de flexores.<sup>61</sup>

## Discussão

O estudo de Arnold et al.<sup>61</sup> demonstrou o resultado de pesquisa realizada nos últimos 14 encontros do ACL group sobre qual tipo de enxerto é a preferência dos cirurgiões em reconstruções do LCA. Ao longo do tempo a escolha do tipo de enxerto pode ser dividida em 4 fases: dominância do enxerto autólogo patelar com fragmento ósseo; dominância do enxerto autólogo patelar com fragmento ósseo com aumento do enxerto autólogo de flexores; dominância do enxerto autólogo de flexores com diminuição do enxerto autólogo patelar com fragmento ósseo e aumento do uso de aloenxertos e finalmente dominância do enxerto autólogo de

**Tabela 1** Vantagens e desvantagens dos enxertos citados

Tipos de enxerto	Vantagens	Desvantagens
Aloenxerto	<ul style="list-style-type: none"><li>- Ausência de morbidade do local doador</li><li>- Escolha do tamanho do enxerto</li><li>- Menor tempo cirúrgico</li><li>- Melhor resultado cosmético</li></ul>	<ul style="list-style-type: none"><li>- Alto Custo</li><li>- Baixa disponibilidade</li><li>- Risco de transmissão de doenças</li><li>- Maior taxa de reuptura (principalmente em jovens com alta demanda)</li></ul>
Fibular Longo	<ul style="list-style-type: none"><li>- Técnica de retirada fácil</li><li>- Menor hipotrofia da coxa</li><li>- Diâmetro maior do enxerto</li><li>- Bons resultados funcionais</li></ul>	<ul style="list-style-type: none"><li>- Morbidade do local doador</li></ul>
Quadriceptal	<ul style="list-style-type: none"><li>- Possibilidade de uso com ou sem plug ósseo</li><li>- Módulo de elasticidade semelhante ao LCA native</li><li>- Bons resultados funcionais</li></ul>	<ul style="list-style-type: none"><li>- Morbidade de local doador (dor residual e risco de fratura de patella nos casos de plug ósseo)</li></ul>

flexores com manutenção dos níveis de escolha dos flexores do joelho e aumento do enxerto autólogo quadriceptal. Atualmente mais de 50% dos entrevistados referem que a primeira escolha é o enxerto autólogo de flexores, enquanto menos de 40% utilizam enxerto autólogo de patelar com fragmento ósseo. Aloenxertos aumentaram em popularidade de 2006 a 2012, alcançando 12% das escolhas em 2012. Atualmente, apenas 1% dos entrevistados utilizam aloenxertos como primeira escolha e nenhum utiliza aloenxerto com fragmento ósseo. Autoenxerto quadriceptal tem aumentado em frequência de escolha desde 2014 com um pico acima de 10% em 2018.<sup>61</sup>

Ao selecionar um enxerto para uma reconstrução primária do LCA devemos levar em consideração uma série de fatores, incluindo idade, nível de atividade, lesões prévias, entre outros. Cada opção de enxerto possui suas vantagens e desvantagens. Os autoenxertos patelar e de flexores do joelho ainda são os mais utilizados mas há outras opções conforme mostrado na parte inicial deste artigo. Aloenxertos, autoenxerto quadriceptal e do fibular longo são opções e suas principais vantagens e desvantagens são mostradas na ► **Tabela 1**.

## Considerações Finais

O autoenxerto patelar com fragmento ósseo permanece como a primeira escolha para atletas de alta performance que desejam retornar ao nível esportivo pré-lesão e o autoenxerto de flexores é a primeira escolha para pacientes com uma demanda esportiva menor. Aloenxertos podem ser uma alternativa em pacientes com menor nível de atividade física, especialmente naqueles acima de 40 anos. Os autoenxertos quadriceptal e do fibular longo mostraram resultados funcionais favoráveis e são opções de escolha.

### Suporte Financeiro

Não houve apoio financeiro de fontes públicas, comerciais ou sem fins lucrativos.

### Conflito de Interesses

Os autores declaram não haver conflito de interesses.

## Referências

- Herzog MM, Marshall SW, Lund JL, Pate V, Mack CD, Spang JT. Trends in Incidence of ACL Reconstruction and Concomitant Procedures Among Commercially Insured Individuals in the United States, 2002-2014. *Sports Health* 2018;10(06):523-531
- Galatz LM, Gerstenfeld L, Heber-Katz E, Rodeo SA. Tendon regeneration and scar formation: The concept of scarless healing. *J Orthop Res* 2015;33(06):823-831
- Bottoni CR, Smith EL, Shaha J, et al. Autograft versus allograft anterior cruciate ligament reconstruction: A prospective, randomized clinical study with a minimum 10-year follow-up. *Am J Sports Med* 2015;43(10):2501-2509
- Shumborski S, Salmon LJ, Monk C, Heath E, Roe JP, Pinczewski LA. Allograft donor characteristics significantly influence graft rupture after anterior cruciate ligament reconstruction in a young active population. *Am J Sports Med* 2020;48(10):2401-2407
- Su M, Jia X, Zhang Z, et al. Medium-term (Least 5 Years) comparative outcomes in anterior cruciate ligament reconstruction using 4SHG, allograft, and LARS ligament. *Clin J Sport Med* 2021;31(02):e101-e110
- Goetz G, de Villiers C, Sadoghi P, Geiger-Gritsch S. Allograft for Anterior Cruciate Ligament Reconstruction (ACLR): a systematic review and meta-analysis of long-term comparative effectiveness and safety. results of a health technology assessment. *Arthrosc Sports Med Rehabil* 2020;2(06):e873-e891
- Guo L, Yang L, Duan XJ, et al. Anterior cruciate ligament reconstruction with bone-patellar tendon-bone graft: comparison of autograft, fresh-frozen allograft, and  $\gamma$ -irradiated allograft. *Arthroscopy* 2012;28(02):211-217
- Kaeding CC, Pedroza AD, Reinke EK, et al; MOON Knee Group. Change in anterior cruciate ligament graft choice and outcomes over time. *Arthroscopy* 2017;33(11):2007-2014
- Sim K, Rahardja R, Zhu M, Young SW. Optimal graft choice in athletic patients with anterior cruciate ligament injuries: Review and clinical insights. *Open Access J Sports Med* 2022; 13:55-67
- Clark JC, Rueff DE, Indelicato PA, Moser M. Primary ACL reconstruction using allograft tissue. *Clin Sports Med* 2009;28(02): 223-244, viii
- Krych AJ, Jackson JD, Hoskin TL, Dahm DL. A meta-analysis of patellar tendon autograft versus patellar tendon allograft in anterior cruciate ligament reconstruction. *Arthroscopy* 2008;24 (03):292-298
- Kraeutler MJ, Bravman JT, McCarty EC. Bone-patellar tendon-bone autograft versus allograft in outcomes of anterior cruciate ligament reconstruction: a meta-analysis of 5182 patients. *Am J Sports Med* 2013;41(10):2439-2448

- 13 Kaeding CC, Aros B, Pedroza A, et al. Allograft versus autograft anterior cruciate ligament reconstruction: Predictors of failure from a MOON prospective longitudinal cohort. *Sports Health* 2011;3(01):73–81
- 14 Barrett GR, Lubert K, Replogle WH, Manley JL. Allograft anterior cruciate ligament reconstruction in the young, active patient: Tegner activity level and failure rate. *Arthroscopy* 2010;26(12):1593–1601
- 15 Borchers JR, Pedroza A, Kaeding C. Activity level and graft type as risk factors for anterior cruciate ligament graft failure: a case-control study. *Am J Sports Med* 2009;37(12):2362–2367
- 16 Singhal MC, Gardiner JR, Johnson DL. Failure of primary anterior cruciate ligament surgery using anterior tibialis allograft. *Arthroscopy* 2007;23(05):469–475
- 17 Lin KM, Boyle C, Marom N, Marx RG. Graft selection in anterior cruciate ligament reconstruction. *Sports Med Arthrosc Rev* 2020;28(02):41–48
- 18 Nagda SH, Altobelli GG, Bowdry KA, Brewster CE, Lombardo SJ. Cost analysis of outpatient anterior cruciate ligament reconstruction: autograft versus allograft. *Clin Orthop Relat Res* 2010;468(05):1418–1422
- 19 Park SS, Dwyer T, Congiusta F, Whelan DB, Theodoropoulos J. Analysis of irradiation on the clinical effectiveness of allogenic tissue when used for primary anterior cruciate ligament reconstruction. *Am J Sports Med* 2015;43(01):226–235
- 20 Tian S, Wang B, Liu L, et al. Irradiated hamstring tendon allograft versus autograft for anatomic double-bundle anterior cruciate ligament reconstruction: Midterm clinical outcomes. *Am J Sports Med* 2016;44(10):2579–2588
- 21 Farago D, Kozma B, Kiss RM. Different sterilization and disinfection methods used for human tendons - a systematic review using mechanical properties to evaluate tendon allografts. *BMC Musculoskelet Disord* 2021;22(01):404
- 22 Legnani C, Ventura A, Terzaghi C, Borgo E, Albisetti W. Anterior cruciate ligament reconstruction with synthetic grafts. A review of literature. *Int Orthop* 2010;34(04):465–471
- 23 Satora W, Królikowska A, Czamara A, Reichert P. Synthetic grafts in the treatment of ruptured anterior cruciate ligament of the knee joint. *Polim Med* 2017;47(01):55–59
- 24 Fan D, Ma J, Zhang L. Patellar tendon versus artificial grafts in anterior cruciate ligament reconstruction: a systematic review and meta-analysis. *J Orthop Surg Res* 2021;16(01):478
- 25 Pan X, Wen H, Wang L, Ge T. Bone-patellar tendon-bone autograft versus LARS artificial ligament for anterior cruciate ligament reconstruction. *Eur J Orthop Surg Traumatol* 2013;23(07):819–823
- 26 Ventura A, Terzaghi C, Legnani C, Borgo E, Albisetti W. Synthetic grafts for anterior cruciate ligament rupture: 19-year outcome study. *Knee* 2010;17(02):108–113
- 27 Macaulay AA, Perfetti DC, Levine WN. Anterior cruciate ligament graft choices. *Sports Health* 2012;4(01):63–68
- 28 Machotka Z, Scarborough I, Duncan W, Kumar S, Perraton L. Anterior cruciate ligament repair with LARS (ligament advanced reinforcement system): a systematic review. *Sports Med Arthrosc Rehabil Ther Technol* 2010;2:29
- 29 Bianchi N, Sacchetti F, Bottai V, et al. LARS versus hamstring tendon autograft in anterior cruciate ligament reconstruction: a single-centre, single surgeon retrospective study with 8 years of follow-up. *Eur J Orthop Surg Traumatol* 2019;29(02):447–453
- 30 Gao K, Chen S, Wang L, et al. Anterior cruciate ligament reconstruction with LARS artificial ligament: a multicenter study with 3- to 5-year follow-up. *Arthroscopy* 2010;26(04):515–523
- 31 Parchi PD, Ciapini G, Pagliarlunga C, et al. Anterior cruciate ligament reconstruction with LARS artificial ligament—clinical results after a long-term follow-up. *Joints* 2018;6(02):75–79
- 32 Alvarez-Pinzon AM, Barksdale L, Krill MK, Leo BM. Hybrid graft anterior cruciate ligament reconstruction: a predictable graft for knee stabilization. *Orthopedics* 2015;38(06):e473–e476
- 33 Kraeutler MJ, Kim SH, Brown CC, et al. Clinical outcomes following primary anterior cruciate ligament reconstruction with hamstring autograft versus planned hybrid graft. *J Knee Surg* 2018;31(09):827–833
- 34 Vincelot-Chainard C, Buisson X, Taburet JF, Djian P, Robert H. ACL autograft reconstruction revisions with tendon allografts: Possibilities and outcomes. A one-year follow-up of 39 patients. *Orthop Traumatol Surg Res* 2022;108(03):102832
- 35 Hossain GMJ, Islam MS, Rahman Khan MM, et al. A prospective study of arthroscopic primary ACL reconstruction with ipsilateral peroneus longus tendon graft: Experience of 439 cases. *Medicine (Baltimore)* 2023;102(09):e32943
- 36 Rhatomy S, Wicaksono FH, Soekarno NR, Setyawan R, Primasara S, Budhiparama NC. Eversion and first ray plantarflexion muscle strength in anterior cruciate ligament reconstruction using a peroneus longus tendon graft. *Orthop J Sports Med* 2019;7(09):2325967119872462
- 37 Rhatomy S, Hartoko L, Setyawan R, et al. Single bundle ACL reconstruction with peroneus longus tendon graft: 2-years follow-up. *J Clin Orthop Trauma* 2020;11(Suppl 3):S332–S336
- 38 Agarwal A, Singh S, Singh A, Tewari P. Comparison of functional outcomes of an anterior cruciate ligament (ACL) reconstruction using a peroneus longus graft as an alternative to the hamstring tendon graft. *Cureus* 2023;15(04):e37273
- 39 Rhatomy S, Asikin AIZ, Wardani AE, Rukmoyo T, Lumban-Gaol I, Budhiparama NC. Peroneus longus autograft can be recommended as a superior graft to hamstring tendon in single-bundle ACL reconstruction. *Knee Surg Sports Traumatol Arthrosc* 2019;27(11):3552–3559
- 40 Wiradiputra AE, Febyan , Aryana GNW. Peroneus longus tendon graft for anterior cruciate ligament reconstruction: A case report and review of literature. *Int J Surg Case Rep* 2021;83:106028
- 41 Kerimoğlu S, Aynaci O, Saraçoğlu M, Aydın H, Turhan AU. [Anterior cruciate ligament reconstruction with the peroneus longus tendon]. *Acta Orthop Traumatol Turc* 2008;42(01):38–43
- 42 He J, Tang Q, Ernst S, et al. Peroneus longus tendon autograft has functional outcomes comparable to hamstring tendon autograft for anterior cruciate ligament reconstruction: a systematic review and meta-analysis. *Knee Surg Sports Traumatol Arthrosc* 2021;29(09):2869–2879
- 43 Kumar VK, Narayanan SK, Vishal RB. A study on peroneus longus autograft for anterior cruciate ligament reconstruction. *Int J Res Med Sci* 2020;8(01):183–188
- 44 D'Ambrosi R, Meena A, Raj A, et al. Good results after treatment of RAMP lesions in association with ACL reconstruction: a systematic review. *Knee Surg Sports Traumatol Arthrosc* 2023;31(01):358–371
- 45 Kusumastutia AH, Rukmoyo T, Rhatomy S, Sakti YM. Anterior cruciate ligament reconstruction with peroneus longus tendon autograft: functional outcome and donor site morbidity. *Orthop J Sports Med* 2020;8(5 Suppl 5):2325967120S00084
- 46 Arora M, Shukla T. peroneus longus graft harvest: A technique note. *Indian J Orthop* 2023;57(04):611–616
- 47 Kumar PM, Shevte I, Phalak M, Nair A. Arthroscopic anterior cruciate ligament reconstruction with semitendinosus graft versus peroneus longus tendon graft. *Int J Res Orthop* 2020;6(02):386–392
- 48 Angthong C, Chernchujit B, Apivatgaroon A, Chaijenkit K, Nualon P, Suchao-in K. The anterior cruciate ligament reconstruction with the peroneus longus tendon: A biomechanical and clinical evaluation of the donor ankle morbidity. *J Med Assoc Thai* 2015;98(06):555–560
- 49 Winkler PW, Vivacqua T, Thomassen S, et al. Quadriceps tendon autograft is becoming increasingly popular in revision ACL reconstruction. *Knee Surg Sports Traumatol Arthrosc* 2022;30(01):149–160
- 50 Lubowitz JH. Editorial Commentary: Quadriceps tendon autograft use for anterior cruciate ligament reconstruction predicted to increase. *Arthroscopy* 2016;32(01):76–77

- 51 Meena A, D'Ambrosi R, Runer A, et al. Quadriceps tendon autograft with or without bone block have comparable clinical outcomes, complications and revision rate for ACL reconstruction: a systematic review. *Knee Surg Sports Traumatol Arthrosc* 2023;31(06):2274–2288
- 52 Kanakamedala AC, de Sa D, Obioha OA, et al. No difference between full thickness and partial thickness quadriceps tendon autografts in anterior cruciate ligament reconstruction: a systematic review. *Knee Surg Sports Traumatol Arthrosc* 2019;27(01):105–116
- 53 Kunze KN, Moran J, Polce EM, Pareek A, Strickland SM, Williams RJ III. Lower donor site morbidity with hamstring and quadriceps tendon autograft compared with bone-patellar tendon-bone autograft after anterior cruciate ligament reconstruction: a systematic review and network meta-analysis of randomized controlled trials. [published online ahead of print, 2023 Mar 31] *Knee Surg Sports Traumatol Arthrosc* 2023;31(08):3339–3352. Doi: 10.1007/s00167-023-07402-2
- 54 Runer A, Csapo R, Hepperger C, Herbort M, Hoser C, Fink C. Anterior cruciate ligament reconstructions with quadriceps tendon autograft result in lower graft rupture rates but similar patient-reported outcomes as compared with hamstring tendon autograft: A comparison of 875 patients. *Am J Sports Med* 2020; 48(09):2195–2204
- 55 Özbek EA, Dadoo S, Chang A, et al. Rates of septic arthritis after ACL reconstruction: A single-center analysis highlighting quadriceps tendon grafts. *Am J Sports Med* 2023;51(07):1708–1714
- 56 Shani RH, Umpierez E, Nasert M, Hiza EA, Xerogeanes J. Biomechanical comparison of quadriceps and patellar tendon grafts in anterior cruciate ligament reconstruction. *Arthroscopy* 2016;32(01):71–75
- 57 Woo SL, Hollis JM, Adams DJ, Lyon RM, Takai S. Tensile properties of the human femur-anterior cruciate ligament-tibia complex. The effects of specimen age and orientation. *Am J Sports Med* 1991;19(03):217–225
- 58 Urchek R, Karas S. Biomechanical Comparison of Quadriceps and 6-Strand Hamstring Tendon Grafts in Anterior Cruciate Ligament Reconstruction. *Orthop J Sports Med* 2019;7(10): 2325967119879113
- 59 Strauss MJ, Miles JW, Kennedy ML, et al. Full thickness quadriceps tendon grafts with bone had similar material properties to bone-patellar tendon-bone and a four-strand semitendinosus grafts: a biomechanical study. *Knee Surg Sports Traumatol Arthrosc* 2022; 30(05):1786–1794
- 60 Castile RM, Jenkins MJ, Lake SP, Brophy RH. Microstructural and Mechanical Properties of Grafts Commonly Used for Cruciate Ligament Reconstruction. *J Bone Joint Surg Am* 2020;102(22): 1948–1955
- 61 Arnold MP, Calcei JG, Vogel N, et al; ACL Study Group. ACL Study Group survey reveals the evolution of anterior cruciate ligament reconstruction graft choice over the past three decades. *Knee Surg Sports Traumatol Arthrosc* 2021;29(11):3871–3876