




Aneurisma de arteria cubital y síndrome del martillo hipotenar

Aneurysm of the Ulnar Artery and Hypothenar Hammer Syndrome

Beatriz García Nieto¹  Young Woon Ki Yoo² Laura Escolano González¹ Laura Pastor Alconchel¹
María Concepción Bernardos Alcalde¹ Ana Cristina Marzo Álvarez¹

¹ Servicio de Angiología y Cirugía Vascular, Hospital Universitario Miguel Servet, Zaragoza, España

² Servicio de Angiología y Cirugía Vascular, Hospital Universitari Son Espases, Palma de Mallorca, España

Dirección para correspondencia Beatriz García Nieto, Servicio de Angiología y Cirugía Vascular, Hospital Universitario Miguel Servet, Paseo Isabel la Católica 1-3, 50009, Zaragoza, España (e-mail: bea_gani@hotmail.com).

Rev Iberam Cir Mano 2024;52(1):e72–e76.

Resumen

El síndrome del martillo hipotenar es una patología vascular poco frecuente que produce una degeneración aneurismática de la arteria cubital a su paso por el canal de Guyon. Se suele dar en trabajadores expuestos a microtraumatismos de repetición en eminencia hipotenar; por ello, algunos autores lo consideran una enfermedad profesional. La clínica varía según el tamaño del aneurisma y la inestabilidad de su contenido. Para el diagnóstico, es necesario realizar una adecuada anamnesis y exploración física del paciente, así como tener un elevado índice de sospecha. Su tratamiento varía desde el médico conservador hasta la cirugía reconstructiva, dependiendo de la permeabilidad y de la integridad vascular del arco palmar. Se presenta un caso clínico de varón de 67 años con aparición de tumoración pulsátil dolorosa en eminencia hipotenar tras realizar trabajos de reforma. Mediante angiorresonancia, se confirmó la sospecha clínica, y se procedió a la resección del aneurisma parcialmente trombosado con posterior reconstrucción arterial.

Palabras Clave

- ▶ arteria
- ▶ cubital
- ▶ hipotenar
- ▶ martillo

Abstract

Hypothenar hammer syndrome is an uncommon vascular condition that causes aneurysmal degeneration of the ulnar artery as it passes through the Guyon canal. It usually appears in workers exposed to repeated microtrauma to the hypothenar eminence; therefore, some authors consider it an occupational disease. The symptoms vary according to the size of the aneurysm and the instability of its contents. Diagnosis requires an adequate clinical history and a high index of suspicion. Its treatment ranges from conservative medical management to reconstructive surgery, depending on the patency and vascular integrity of the palmar arch. Herein, we present a clinical case of a 67-year-old man with a painful pulsatile tumor in the hypothenar eminence after carrying out renovation work. Magnetic resonance angiography confirmed the clinical suspicion, leading to aneurysm resection with subsequent arterial reconstruction.

Keywords

- ▶ artery
- ▶ ulnar
- ▶ hypothenar
- ▶ hammer

recibido
15 de enero de 2022
aceptado
03 de mayo de 2023

DOI <https://doi.org/10.1055/s-0044-1786818>.
ISSN 1698-8396.

© 2024. SECMA Foundation. All rights reserved.
This is an open access article published by Thieme under the terms of the Creative Commons Attribution-NonDerivative-NonCommercial-License, permitting copying and reproduction so long as the original work is given appropriate credit. Contents may not be used for commercial purposes, or adapted, remixed, transformed or built upon. (<https://creativecommons.org/licenses/by-nc-nd/4.0/>)
Thieme Revinter Publicações Ltda., Rua do Matoso 170, Rio de Janeiro, RJ, CEP 20270-135, Brazil

Introducción

En la isquemia sintomática de la extremidad superior, debe considerarse una gran variedad de patologías, como la aterosclerosis, la embolia arterial, la vasculitis, la arteriopatía diabética, la compresión neurovascular, el síndrome de Raynaud, la sepsis y los traumatismos arteriales.¹ Algunas de estas etiologías son corregibles quirúrgicamente, y deben ser identificadas a tiempo para evitar secuelas.

La patología aneurismática de la arteria cubital, aunque infrecuente, es una de las causas más frecuentes de isquemia digital. El primer caso de aneurisma de la mano fue descrito en 1772 por Guattani, pero no fue hasta 1970 cuando Conn et al.² le atribuyeron la denominación de *síndrome del martillo hipotenar*. Esta extraña patología se puede ver en personas que utilizan la palma de la mano para percudir reiteradamente como si fuera un martillo, de ahí esta terminología. Su clínica varía según el tamaño del aneurisma y la inestabilidad de su contenido. En nuestro caso, el paciente presentaba tumoración pulsátil con aumento progresivo y dolor en muñeca, sin otra sintomatología clínica asociada.

Caso Clínico

Varón de 67 años de edad, jubilado, que había trabajado como oficinista. Fue remitido a consulta por presentar aumento del tamaño de masa pulsátil y dolor en la región cubital de la mano izquierda con crecimiento progresivo.

Como antecedentes de interés, cabe destacar extabaquismo desde hacía 9 años y haber estado realizando trabajos de reforma en días previos con microtraumatismos de repetición en la cara palmar de la mano izquierda.

A la exploración física, se palparon pulsos a todos los niveles. El paciente presentaba tumoración pulsátil en la eminencia hipotenar de la mano izquierda de 1 cm a 2 cm, y se apreciaba elongación de la arteria cubital a nivel de la muñeca. Presentaba buena perfusión de la mano izquierda, siendo el test de Allen positivo.

En eco-Doppler arterial, se observó ectasia de la arteria cubital (de 13 mm) con trombo mural que ocupaba el 80% del calibre arterial. Se descartaron aneurismas en otras localizaciones (aorta y sector femoropolíteo).

Se solicitó estudio de angiorresonancia magnética, en el cual se confirmó la presencia de aneurisma sacular (de 13 mm x 9 mm) de la arteria cubital, permeable, con pequeña banda de trombosis luminal en su pared distal, con buen flujo distal (→ Figuras 1 y 2). También se apreciaron importantes signos de rizartriosis y nódulos compatibles con enfermedad de Dupuytren incipiente en la región palmar del tercer y cuarto dedos.

Se indicó cirugía, pues presentaba abundante trombo mural y, por tanto, riesgo elevado de embolización distal y necrosis digital, además de producir sintomatología (dolor e incapacidad funcional). Se realizó mapeo venoso con eco-Doppler de miembro superior izquierdo por si fuera necesario en caso de precisar injertos para reconstrucción arterial.

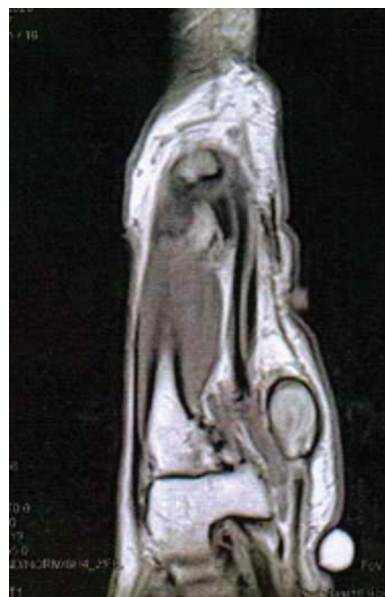

Fig. 1 Corte coronal de angiorresonancia a nivel de la eminencia hipotenar, en que se aprecia aneurisma sacular de arteria cubital permeable.

Bajo anestesia locorregional, se realizó incisión en zigzag, disección y control de la arteria cubital proximal y distal al aneurisma, resección del aneurisma y anastomosis término-terminal sin tensión de la arteria cubital dado que la elongación arterial no precisaba de interposición de injerto venoso (→ Figuras 3, 4 y 5).

Al paciente se le dio el alta al día siguiente de la cirugía, con buena perfusión de la mano izquierda, pulsos radial y cubital positivos y test de Allen negativo (→ Figura 6).

A los meses de la intervención, se observó permeabilidad de la arteria cubital mediante eco-Doppler y buena perfusión de la mano, y el paciente se encuentra asintomático.

Discusión

El síndrome del martillo hipotenar es una lesión vascular poco frecuente (< 200 casos publicados), considerada por algunos autores una enfermedad profesional. Afecta mayoritariamente a hombres, en una relación de 9:1, con una edad media de 40 años, fumadores, e involucra a la mano dominante en el 75% de los casos.³ Los pacientes que utilizan la eminencia hipotenar como herramienta para dar golpes

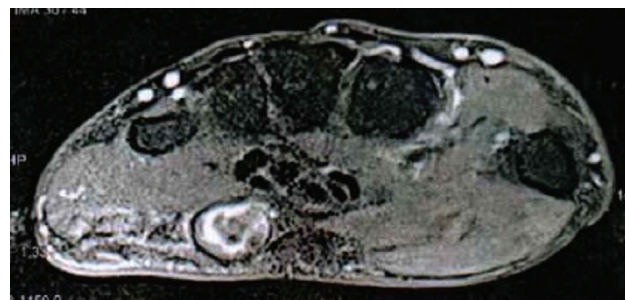


Fig. 2 Corte axial de angiorresonancia a nivel de eminencia hipotenar, en que se aprecia aneurisma cubital.

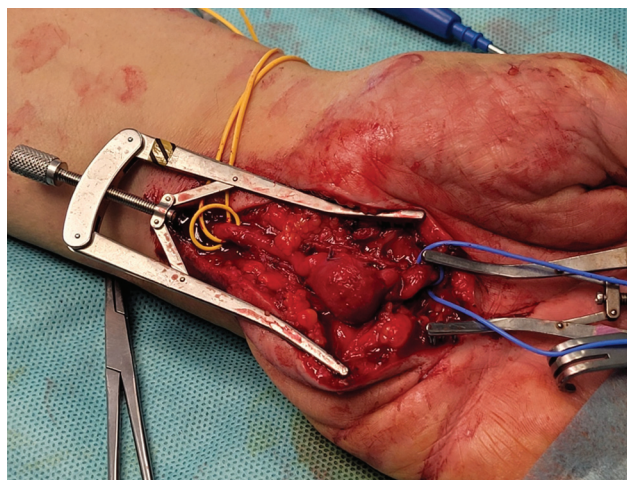


Fig. 3 Aneurisma de arteria cubital de 13 mm, control proximal (vessel loop amarillo) y distal (vessel loop azul) del saco aneurismático.

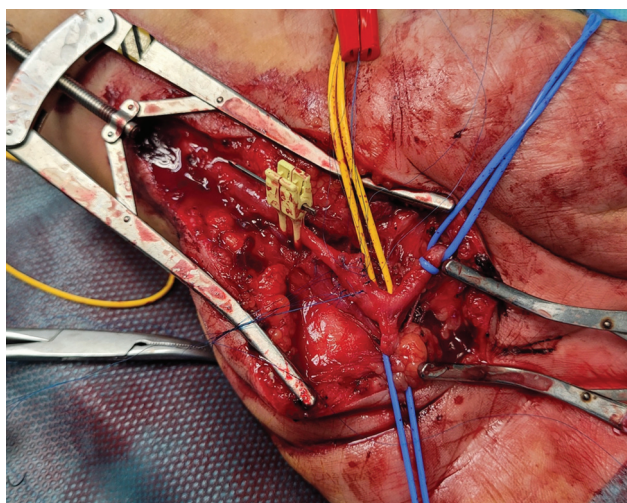


Fig. 4 Tras exéresis del aneurisma, anastomosis arterial término-terminal.

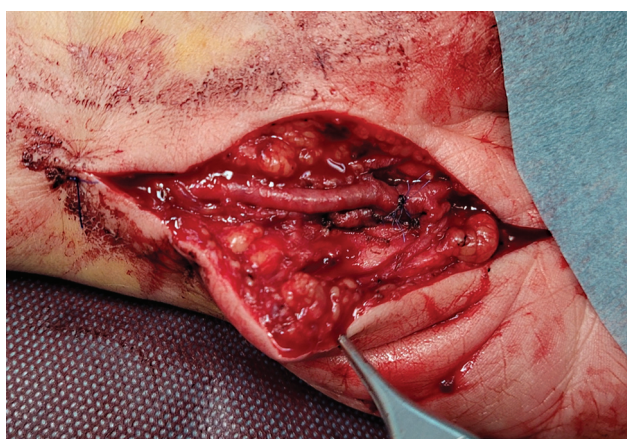


Fig. 5 Arteria cubital sin tensión al finalizar la anastomosis término-terminal.

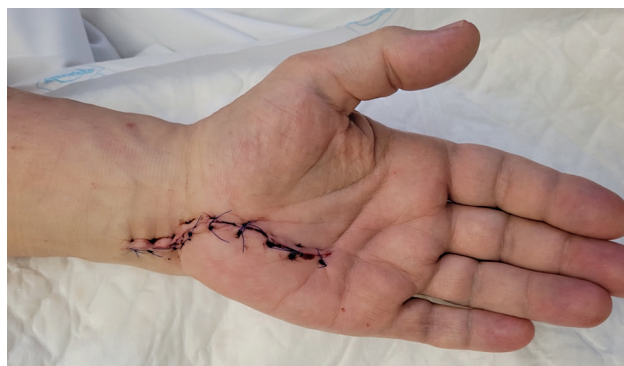

Fig. 6 Resultado final de la mano una vez realizada la cirugía.

repetidos tienen un alto riesgo de desarrollar esta patología, por lo que frecuentemente afecta a mecánicos, mineros, maquinistas y carpinteros, por ejemplo. También se ha visto este síndrome relacionado con eventos traumáticos autolimitados.⁴ En el caso aquí presentado, el paciente refería microtraumatismos de repetición en la cara palmar de su mano no dominante mientras realizaba trabajos de reforma. Esta condición también puede afectar a deportistas que realizan acciones manuales repetidas, como en el kárate, balonmano, tenis y golf, por ejemplo.^{2,5}

La fisiopatología del síndrome del martillo hipotenar se debe a la anatomía de la arteria cubital a su paso por el canal de Guyon. Esta, después de penetrar en la mano, continúa superficial a los músculos hipotenares, y se encuentra cubierta por el músculo palmar corto, la aponeurosis palmar y la piel. En esta área de apenas 2 cm, la arteria se extiende por encima de la apófisis unciforme del hueso ganchoso, que actúa como un yunque y contribuye a su lesión tras traumatismos prolongados y repetitivos. La degeneración mural con lesión de la íntima arterial provoca la formación de trombo y/o lesión de la media, lo que conduce a la formación de aneurismas.⁶ La isquemia aguda, la ateroembolia y la compresión neurológica son las complicaciones más frecuentes. Algunos autores⁷ han sugerido que el traumatismo no es la única causa del síndrome, y que la fibrodisplasia sería parcialmente responsable de la degeneración aneurismática.

Los síntomas suelen empezar de manera insidiosa y se deben a microembolizaciones de material contenido en el saco aneurismático. Lo más frecuente es la localización del dolor en el segundo, tercer, cuarto o quinto dedos de la mano afectada, pero también aparecen parestesias, entumecimiento con palidez y frialdad de la mano, claudicación, lesiones tróficas de isquemia digital y cambios de coloración de dedos. En nuestro paciente, el dolor en eminencia hipotenar y la aparición de una masa pulsátil fueron los hallazgos por los que lo derivaron a nuestras consultas. En los casos graves, pueden llegar a aparecer ulceraciones, gangrena o formación de escaras.^{3,6} La clínica unilateral de los síntomas y la preservación del pulgar distinguen esta patología del fenómeno de Raynaud.

Para su diagnóstico, es fundamental realizar una historia clínica detallada y tener un elevado índice de sospecha. A la exploración se puede observar frialdad, atrofia digital distal

y, en ocasiones, se palpa una tumoración pulsátil a nivel de la eminencia hipotenar. Durante el examen físico, se realiza la prueba de Allen, que evalúa la permeabilidad del arco palmar superficial, por lo que una prueba positiva indicaría posible oclusión, estenosis o desarrollo incompleto arterial. Aunque no es específico de esta patología, un resultado anómalo en el test de Allen justificaría la realización de más pruebas en un paciente con antecedentes de riesgo. La ecografía Doppler constituye una prueba de diagnóstico no invasivo de primera línea para evaluar la arteria cubital en busca de posibles alteraciones en el flujo sanguíneo; pero es dependiente del observador, y requiere una habilidad técnica importante.^{3,5,6} La angiografía se ha considerado el *gold standard* para su diagnóstico. Esta prueba es capaz de identificar el tipo y la extensión de la lesión, definiendo así la anatomía vascular para planificar el tratamiento quirúrgico, pero no permite ver el trombo, solo la luz aórtica; además, es invasiva y no exenta de complicaciones. Por ello, algunos autores⁸ prefieren la realización de procedimientos no invasivos como la angiotomografía computarizada o la angiorresonancia magnética. De esta manera, no solo se identificará la lesión vascular sino también se definirá la anatomía ósea y muscular asociada.^{3,5,6} A nuestro paciente, tras la sospecha clínica, le realizamos un eco-Doppler, en el cual se objetivó la ectasia de arteria cubital y, posteriormente, mediante una angiorresonancia magnética, completamos el estudio para planificar la actitud terapéutica.

En cuanto al manejo, no existe una guía consensuada sobre la mejor práctica clínica. El tratamiento médico conservador consiste en dejar de fumar, evitar los traumatismos de repetición y el uso de fármacos (bloqueantes de canales de calcio, antiplaquetarios, anticoagulantes o agentes hemorreológicos). El tratamiento quirúrgico va a depender de la permeabilidad y de la integridad del arco palmar, así como de la rapidez de la instauración de la sintomatología, de tal forma que, ante un inicio abrupto o la presencia de una mala compensación vascular y un aneurisma permeable, se aconseja la resección del aneurisma y la posterior reconstrucción arterial.⁹ En

ocasiones, es necesaria la reconstrucción arterial mediante un injerto venoso o, si el arco palmar se encuentra compensado, se podrían ligar ambos extremos de la arteria.¹⁰ En el caso aquí relatado, no fue precisa la interposición de injerto venoso: se realizó anastomosis término-terminal debido a la elongación arterial.

El pronóstico del síndrome es bueno, con resultados satisfactorios en todos los casos publicados. En la literatura médica, solamente un paciente ha sufrido amputación digital por esta enfermedad.²

Conflicto de Intereses

Los autores no tienen conflicto de intereses que declarar.

Referencias

- Clagett GP. Upper extremity aneurysms. Rutherford RB. Vascular surgery. 6 ed. Philadelphia: Elsevier Saunders; 2005
- Conn J Jr, Bergan JJ, Bell JL. Hypothenar hammer syndrome: posttraumatic digital ischemia. *Surgery* 1970;68(06):1122-1128
- Taj S, Malamis AP, Lomasney LM, Demos TC, Bednar MS. Radiologic case study. Hypothenar hammer syndrome. *Orthopedics* 2010;33(05):286
- Marie I, Hervé F, Primard E, Cailleux N, Levesque H. Long-term follow-up of hypothenar hammer syndrome: a series of 47 patients. *Medicine (Baltimore)* 2007;86(06):334-343
- Ablett CT, Hackett LA. Hypothenar hammer syndrome: case reports and brief review. *Clin Med Res* 2008;6(01):3-8
- Carter PM, Hollinshead PA, Desmond JS. Hypothenar hammer syndrome: case report and review. *J Emerg Med* 2013;45(01):22-25
- Rodríguez Morata A, Cuenca Manteca J, Ros Die E. Hypothenar Hammer Syndrome associated with hipoplasia of radial artery: clinical case and review of the literature. *EJVES* 2004;7:43-45
- Winterer JT, Ghanem N, Roth M, et al. Diagnosis of the hypothenar hammer syndrome by high-resolution contrast-enhanced MR angiography. *Eur Radiol* 2002;12(10):2457-2462
- Villalba-Munera V, Vásquez-Medina C. Síndrome del martillo hipotenar con aneurisma de la arteria cubital. *Angiología* 2009; 61(05):265-269
- Lifchez SD, Higgins JP. Long-term results of surgical treatment for hypothenar hammer syndrome. *Plast Reconstr Surg* 2009;124(01):210-216

