




Comparação de métodos bidimensionais manuais e tridimensionais automatizados de avaliação da morfologia da articulação do ombro por imagens de tomografia computadorizada

Comparison of Manual Two-dimensional and Automated Three-dimensional Methods of Assessing Shoulder Joint Morphology through Computed Tomography Images

Geraldo da Rocha Motta Filho^{1,2}  Marcus Vinícius Amaral^{1,2} Márcio Cohen¹
Marcio Schiefer de Sá Carvalho¹ Raphael Soares da Fonseca¹ Ana Carolina Leal de Oliveira³

¹Centro de Cirurgia de Ombro e Cotovelo, Instituto Nacional de Traumatologia e Ortopedia, Rio de Janeiro, RJ, Brasil

²Divisão de Traumatologia e Ortopedia (DITRO), Instituto Nacional de Traumatologia e Ortopedia, Rio de Janeiro, RJ, Brasil

³Divisão de Ensino e Pesquisa, Instituto Nacional de Traumatologia e Ortopedia, Rio de Janeiro, RJ, Brasil

Endereço para correspondência Geraldo da Rocha Motta Filho, MD, MSc, Rua Raimundo de Magalhães 92, 22451-150, Rio de Janeiro, RJ, Brasil (e-mail: geraldomotta@terra.com.br).

Rev Bras Ortop 2024;59(4):e590–e598.

Resumo

Objetivo Avaliar a concordância interobservador na medida dos parâmetros anatômicos do ombro utilizando métodos manuais de tomografia computadorizada (TC) bidimensional (2D) não formatada no plano da escápula e compará-los à medida automatizada obtida com o programa Blueprint (Wright Medical, Memphis, TN, Estados Unidos), que utiliza imagens tridimensionais (3D) reconstruídas.

Métodos Este é um estudo transversal com a utilização de imagens de TC 2D de 38 pacientes com diferentes diagnósticos. Os parâmetros anatômicos foram medidos por métodos manuais - versão, método de Friedman et al., e método do vault; inclinação, por método de Maurer et al., e subluxação do ombro segundo Walch et al. As mensurações foram realizadas por cinco cirurgiões qualificados e independentes, e comparados aos parâmetros obtidos pelo programa automatizado Blueprint.

Resultados Foram observadas diferenças significativas entre a versão de medida manual obtida pelo método de Friedman et al. e a versão automatizada. Os valores médios de inclinação não apresentaram diferenças estatisticamente significativas entre os métodos. A média observada de subluxação teve diferenças significativas entre as análises realizadas pelo método automatizado e pelos cirurgiões.

Palavras-chave

- ▶ artroplastia
- ▶ substituição do ombro
- ▶ tomografia computadorizada por raios X

Trabalho desenvolvido no Centro de Cirurgia de Ombro e Cotovelo, Instituto Nacional de Traumatologia e Ortopedia, Rio de Janeiro, RJ, Brasil.

recebido

22 de setembro de 2023

aceito

05 de abril de 2024

artigo publicado on-line

8 de julho de 2024

DOI <https://doi.org/>

10.1055/s-0044-1786821.

ISSN 0102-3616.

© 2024. The Author(s).

This is an open access article published by Thieme under the terms of the Creative Commons Attribution 4.0 International License, permitting copying and reproduction so long as the original work is given appropriate credit (<https://creativecommons.org/licenses/by/4.0/>).

Thieme Revinter Publicações Ltda., Rua do Matoso 170, Rio de Janeiro, RJ, CEP 20270-135, Brazil

Conclusão As medidas manuais de versão e inclinação da glenoide realizadas por cirurgiões experientes são eficazes, e o método da abóbada é superior ao de Friedman et al. na análise de deformidades glenoidais graves.

Abstract

Objective To evaluate the interobserver agreement in the measurement of anatomical parameters of the shoulder using manual methods of two-dimensional (2D) computed tomography (CT) unformatted in the plane of the scapula and to compare them with the automated measurement obtained through the Blueprint (Wright Medical, Memphis, TN, United States) software, which uses reconstructed three-dimensional (3D) images.

Methods The present is a cross-sectional study in which 2D CT images of 38 patients with different diagnoses were used. The anatomical parameters were measured by the manual methods described by Friedman et al., the glenoid vault method, the Maurer et al. method, and shoulder subluxation according to Walch et al., by five independent qualified surgeons and compared with the parameters obtained through the Blueprint automated software.

Results Significant differences were found between the manual measurement version obtained through the Friedman et al. method and the automated version. The mean values found for inclination did not show statistically significant differences among the methods. The mean value found for subluxation showed significant differences between the average observed in the analyses performed by the automated method and those performed by the surgeons.

Conclusion The manual measurements of glenoid version and inclination performed by experienced surgeons are effective, and the vault method is superior to the Friedman et al. method in the analysis of severe glenoid deformities.

Keywords

- ▶ arthroplasty
- ▶ shoulder replacement
- ▶ tomography, X-ray computed

Introdução

A correção das deformidades articulares da glenoide é essencial para a realização da artroplastia do ombro, e pode influenciar diretamente o resultado funcional e a sobrevida do implante.¹ Portanto, o planejamento pré-operatório é essencial para o sucesso da artroplastia total do ombro.¹⁻⁴

Tradicionalmente, a avaliação da morfologia da glenoide é realizada por meio de medidas angulares em imagens bidimensionais (2D) de tomografia computadorizada (TC), que demonstraram baixa precisão e concordância inter e intraobservador.⁵ O uso de imagens tridimensionais de TC (3D) para atenuar as imprecisões atribuídas ao 2D^{6,7} não se mostrou eficaz, pois a correta reconstrução do plano da escápula requer reformatação e processamento manual ou semiautomático das imagens 2D.^{6,7}

Assim, o surgimento de imagens tomográficas 3D associadas ao desenvolvimento de programas de computador automatizados tem como objetivo controlar as limitações e imprecisões dos métodos manuais e a reformatação dos cortes tomográficos no plano escapular.⁸⁻¹¹

Portanto, o objetivo deste estudo foi avaliar a concordância interobservador da mensuração dos parâmetros anatômicos do ombro utilizando métodos manuais de TC 2D sem

formatação no plano da escápula e compará-los à medida automatizada que utiliza imagens 3D reconstruídas.

Materiais e Métodos

Seleção de Casos

Após a aprovação pelo Comitê de Ética em Pesquisa institucional (n° 35243920.4.0000.5273), o estudo avaliou as imagens tomográficas da articulação do ombro de pacientes de ambos os sexos, maiores de 18 anos, com diagnóstico de osteoartrite.

Ao todo, 38 TCs foram selecionadas aleatoriamente dentre exames realizados em pacientes da instituição de janeiro de 2015 a dezembro de 2019. Todos os exames de TC foram realizados no mesmo equipamento (modelo Brilliance, Philips, Amsterdã, Holanda), com 64 canais e o paciente em decúbito dorsal.

Os critérios de inclusão foram TCs com cortes triplanar, coronal, sagital e axial, espessura mínima de corte de 1 mm, visualização de toda a escápula e processamento pelo programa automatizado de planejamento cirúrgico escolhido para o experimento. Foram excluídas imagens de pacientes submetidos a cirurgia prévia no ombro e que apresentavam artefatos nas imagens tomográficas, como presença de implante metálico ou outras alterações anatômicas que pudessem afetar o processamento segmentar pelo programa automatizado.

Medida Manual

As imagens tomográficas 2D não formatadas no plano da escápula foram utilizadas para a medida manual da versão segundo os métodos de Friedman et al.¹² (►Fig. 1) e de vault, descrito por Matsumara et al.¹³ (►Fig. 2), e de inclinação da glenoide pelo método de Maurer et al.¹⁴ (►Fig. 3). Além disso, também medimos o percentual de subluxação da cabeça do úmero de acordo com Walch et al.⁴ (►Fig. 4).

Essas medidas foram realizadas de forma independente por cinco ortopedistas especializados em cirurgia do ombro, utilizando o programa RadiAnt DICOM Viewer (Medixant, Poznan, Polônia).¹⁵ Os observadores foram instruídos uniformemente, conforme descrito a seguir, para a padronização das medidas. Todos os observadores desconheciam os resultados uns dos outros.

Medida Automatizada

A medida automatizada utilizou imagens de TC no formato Comunicação de Imagens Digitais em Medicina (Digital Imaging and Communications in Medicine, DICOM, em inglês) processadas pelo programa Blueprint⁹ (Wright Medical, Memphis, TN, Estados Unidos). O programa realiza um processo automático de segmentação, determina os planos da escápula e da glenoide e, em seguida, determina as medidas, fornecendo os valores de versão e inclinação, além do percentual de subluxação da cabeça do úmero (►Fig. 5).

Análise Estatística

O coeficiente de correlação interclasse (CCI) foi calculado para determinar a variabilidade das medidas manuais entre os cirurgiões.

Na estatística descritiva, os dados foram apresentados como médias, desvios padrão, valor máximo e valor mínimo. A comparação das medidas obtidas pelos diferentes métodos de avaliação da versão usou o teste de Friedman et al.,¹² seguido do pós-teste de Dunn. A comparação entre as

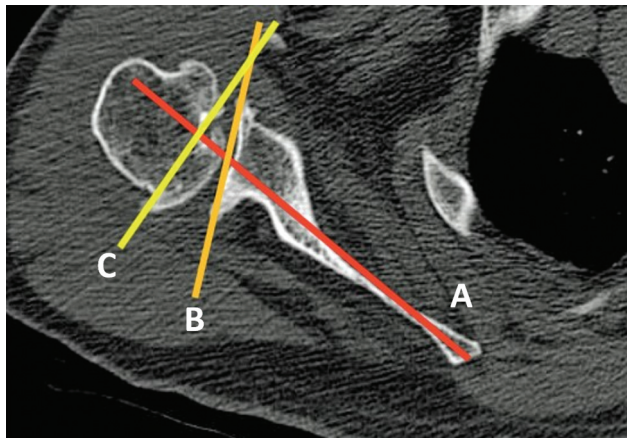


Fig. 1 Método de Friedman et al.¹² para a avaliação da versão glenoidal. Foi utilizado o quarto corte distal ao último corte, em que foi visualizada a ponta do processo coracoide no plano axial. A versão glenoidal foi determinada pelo ângulo da seguinte forma: (A) linha de Friedman et al.,¹² (B) linha glenoidal e (C) linha perpendicular ao eixo escapular. O valor positivo do ângulo de versão da glenoide foi interpretado como anteversão, ao passo que o valor negativo foi interpretado como retroversão.

medidas de inclinação e subluxação pelos métodos manual e automatizado foi realizada por meio do teste de Wilcoxon. Os casos foram categorizados de acordo com a gravidade da versão e da inclinação, utilizando intervalos de 0 a 10° e > 10° quando indicado. Esses intervalos foram escolhidos com base em estudos que mostraram que a versão normal da glenoide é próxima de 0°, às vezes com leve anteversão, mas, com maior frequência, retroversão com valores tipicamente abaixo de 10°,¹⁶ e que o ângulo de inclinação intrínseco normal da glenoide geralmente é de 0 a 10°.¹⁷ Todas as análises foram realizadas no programa IBM SPSS Statistics for Windows (IBM Corp., Armonk, NY, Estados Unidos), versão 21.0.

Resultados

O estudo incluiu 38 casos, 17 dos quais receberam o diagnóstico de artropatia do manguito e 21, de osteoartrite.

O CCI das medidas manuais está descrito na ►Tabela 1. Os valores médios de versão obtidos pelos métodos de Friedman et al.,¹² de vault e automatizado são apresentados na ►Tabela 2. O método de vault foi similar ao método automatizado ($p > 0,99$), ao passo que o de Friedman et al.¹² tendeu a subestimar essa medida tanto em relação ao método automatizado quanto ao método de vault ($p = 0,003$) (►Tabela 2).

As diferenças entre as medidas da versão feitas pelo Blueprint e pelo método de Friedman et al.¹² foram menores do que 5° em 23 casos (60,5%), entre 5 e 10° em 14 casos (36,8%) e maiores do que 10° em 1 caso (2,6%). Tais proporções foram semelhantes às encontradas na comparação entre o Blueprint e o método de vault: 22 (57,8%), 13 (34,2%) e 3 casos (7,8%), respectivamente ($p = 0,57$) (►Tabela 3).

A inclinação não apresentou diferença estatística entre os métodos automatizado e manual ($11,85^\circ \pm 9,8^\circ$ versus $11,24^\circ \pm 5,44^\circ$; $p = 0,377$) (►Tabela 4). As medidas de subluxação resultaram em valores maiores no método automatizado em comparação ao manual ($60,08^\circ \pm 14,72^\circ$ versus $48,47^\circ \pm 7,67^\circ$; $p < 0,0001$) (►Tabela 4).

Os casos foram categorizados de acordo com a inclinação da glenoide dentro variação anatômica deste parâmetro (de 10 a $\geq 10^\circ$). Nos casos dentro da normalidade, o método de vault gerou valores significativamente maiores do que os do método automatizado ($p = 0,04$) e do método de Friedman et al.¹² ($p = 0,0004$). Curiosamente, nos casos com versão superior a 10°, a versão média obtida com o método automatizado foi significativamente superior àquela determinada pelo método de Friedman et al.¹² ($p = 0,001$), mas semelhante à obtida com o método de vault ($p = 0,13$). Os valores médios de subluxação determinados pelo método automatizado foram significativamente maiores do que aqueles observados com o método manual em ambos os subgrupos avaliados (►Tabela 5).

Os casos foram então categorizados considerando-se a inclinação medida pelo método automatizado. Nos casos com inclinação dentro da normalidade, a versão média obtida pelo método de vault foi significativamente superior àquela determinada pelo método de Friedman et al.¹²

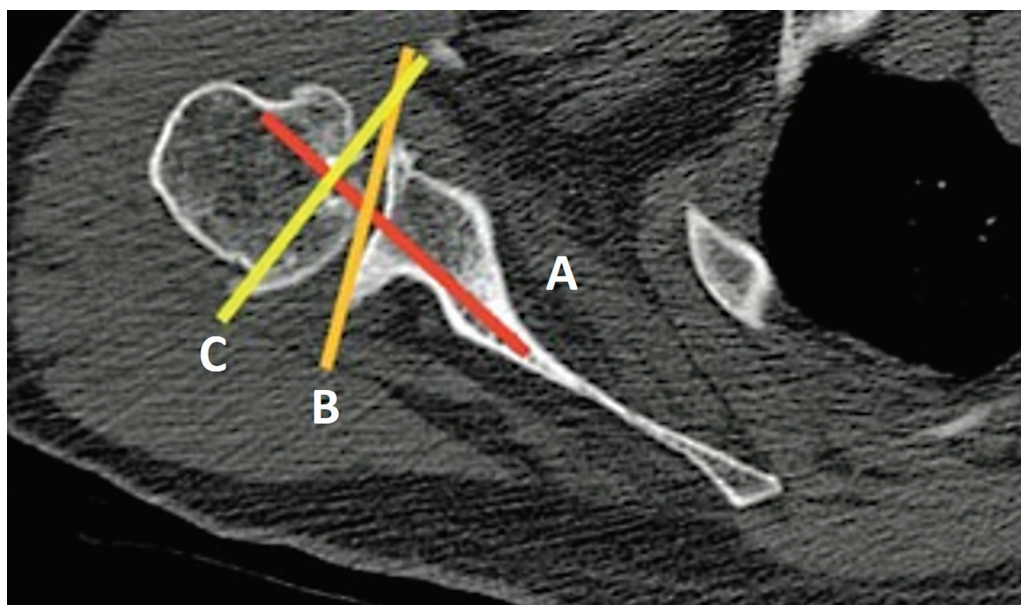


Fig. 2 Método de vault para a medida de versão, que foi definida no corte axial como um triângulo composto pelas paredes anterior e posterior do colo da escápula e pela superfície articular da glenoide. O ângulo é determinado pelas seguintes linhas: (A) eixo de vault, (B) linha glenoidal e (C) linha perpendicular ao eixo de vault.

($p = 0,1$), sem diferenças entre o método automatizado e o manual. Nos casos com inclinação superior a 10° , a versão média foi significativamente subestimada pelo método de Friedman et al.¹² em comparação ao método automatizado ($p = 0,002$) e ao método da abóbada ($p = 0,007$).

Nos casos com inclinação dentro da normalidade, esse parâmetro foi superestimado pelo método manual em comparação ao automatizado ($p = 0,001$). Em relação à subluxação, os valores médios obtidos pelo método automatizado foram significativamente maiores do que aqueles observados com o método manual em ambos os subgrupos avaliados (► Tabela 6).

Discussão

O sucesso da artroplastia do ombro depende do posicionamento adequado do implante.¹ A habilidade do cirurgião em identificar alterações morfológicas na glenoide, principalmente quanto à versão e à inclinação, é de extrema importância, pois evita deslocamentos que comprometem a sobrevida do procedimento.^{2,4,7}

Entretanto, os métodos manuais 2D para a definição da morfologia da glenoide apresentam limitações e imprecisões devido à dificuldade de segmentação das imagens tomográficas no plano anatômico da escápula. As discrepâncias motivaram o

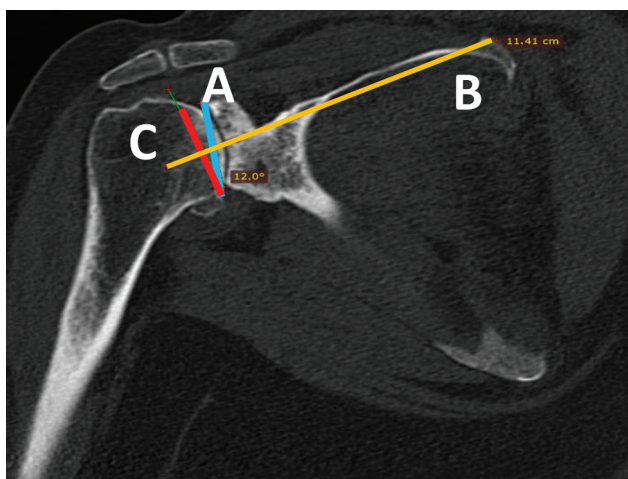


Fig. 3 Método de Maurer et al.¹⁴ para a medida da inclinação da glenoide, que foi feita no plano coronal oblíquo da tomografia computadorizada, e o corte que capturou de forma melhor o assoalho da fossa supraespinhal foi selecionado. (A) Linha tangente às bordas anterior e posterior da glenoide, (B) linha da fossa supraespinhal e (C) linha perpendicular à linha B determinando a inclinação da glenoide.

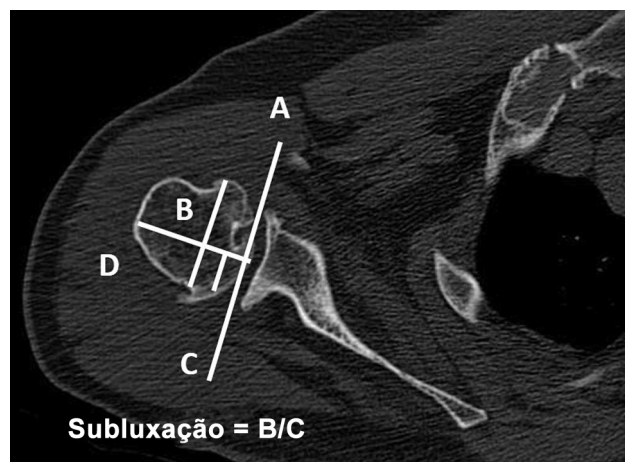


Fig. 4 Método de Walch et al.⁴ para a determinação da subluxação da cabeça do úmero. (A) Linha tangente às bordas anterior e posterior da glenoide, (B) linha perpendicular à face da glenoide em seu ponto médio, (C) linha paralela à linha A, dividindo o terço médio da cabeça do úmero, e (D) parte da cabeça do úmero posterior ao centro da glenoide. Índice de subluxação = D/C .

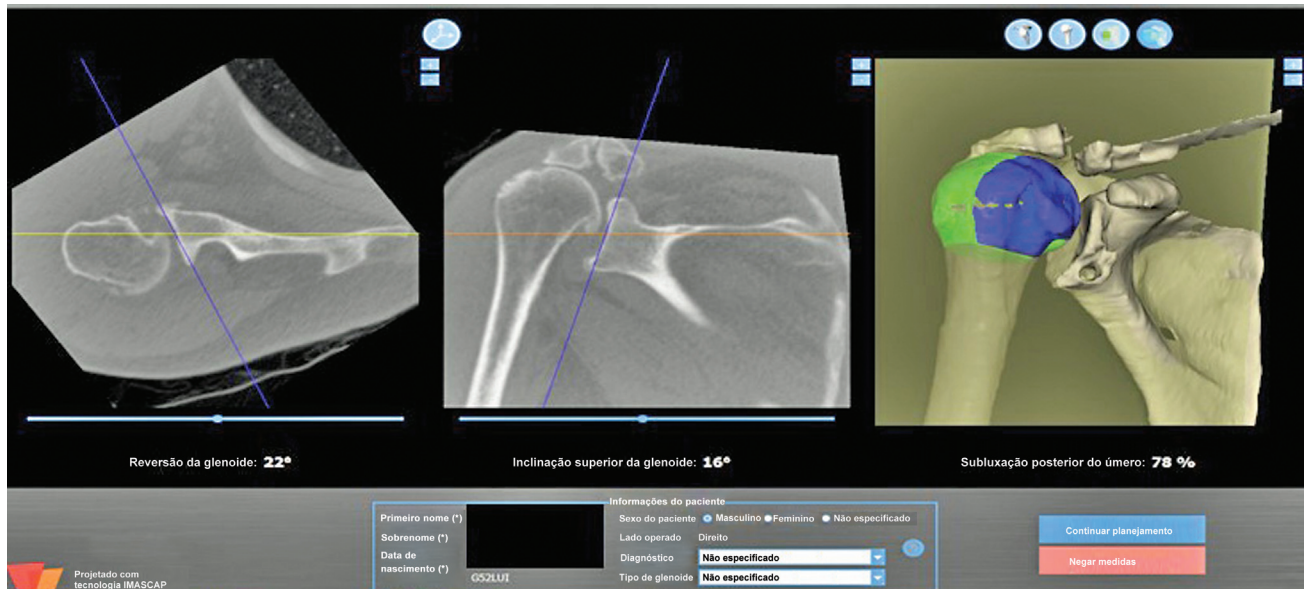


Fig. 5 Tela inicial do programa Blueprint com os valores da versão e da inclinação da glenoide e da subluxação da cabeça do úmero.

Tabela 1 Coeficientes de correlação interclasse (CCIs) de versão segundo os métodos de Friedman et al.¹² e da abóbada, inclinação e subluxação

Variáveis	CCI	Intervalo de confiança inferior	Intervalo de confiança superior
Versão segundo o método de Friedman et al. ¹²	0,847	0,751	0,913
Versão segundo o método da abóbada	0,845	0,744	0,931
Inclinação	0,890	0,821	0,938
Subluxação	0,840	0,712	0,917

Tabela 2 Medidas de versão

	Blueprint	Friedman et al. ¹²	Vault
Versão (média ± desvio padrão)	10,45° ± 7,1 ^{oa}	8,07 ± 6,1 ^{oa, b}	10,42 ± 6,2 ^{ob}
Diferença média (intervalo de confiança de 95%)	-	2,37° (0,79–3,9°)	0,023 (-1,8–1,9°)
Diferença máxima		11°	13,64°

Notas: ^ap = 0,0059, teste de Friedman et al.,¹² pós-teste de Dunn; ^bp = 0,0005, teste de Friedman et al.,¹² pós-teste de Dunn.

Tabela 3 Número de casos em que a média obtida pelas medidas por métodos manuais diferiu das medidas automatizadas, estratificadas por graus de diferença

	Friedman et al. ¹²	Vault
Diferença < 5° em relação ao programa Blueprint: n (%)	23 (60,5%)	21 (57,8%)
Diferença entre 5 e 10° em relação ao programa Blueprint: n (%)	14 (36,8%)	13 (34,2%)
Diferença > 10° em relação ao programa Blueprint: n (%)	1 (2,6%)	3 (7,8%)

Notas: Teste do qui-quadrado; p = 0,57.

desenvolvimento de programas automatizados para o planejamento pré-operatório, cuja utilização tem se tornado cada vez mais frequente para melhorar o entendimento da anatomia, o posicionamento e a fixação dos componentes protéticos.^{8,9}

Porém, seu uso rotineiro ainda não ocorre na prática da maioria dos cirurgiões que realizam artroplastias de ombro.^{8,18–20} Além disso, existem controvérsias quanto à precisão desses métodos e ao posicionamento ideal dos implantes.^{21–25}

Tabela 4 Medidas de inclinação e subluxação

	Blueprint	Manual	p
Inclinação (média ± desvio padrão)	11,85° ± 9,8°	11,24° ± 5,44°	0,377
Subluxação (média ± desvio padrão)	60,08° ± 14,72°	48,47° ± 7,67°	< 0,0001

Nota: Teste de Wilcoxon.

Tabela 5 Comparação entre a versão média, a inclinação e a subluxação pelos métodos automatizado e manual e categorizada pela versão medida pelo método automatizado

Versão (°)		Parâmetro		Valor de p
Versão (°): média ± desvio padrão				
	Blueprint	Friedman et al. ¹²	Vault	
0-10 (n = 21)	5,6 ± 2,8 ^a	5,4 ± 4,0 ^b	7,7 ± 3,9 ^{a, b}	0,01*
> 10 (n = 17)	16,3 ± 6,5 ^c	11,3 ± 6,9 ^c	13,7 ± 7,0	0,0061*
Inclinação (°): média ± desvio padrão				
	Blueprint		Manual	
0-10 (n = 21)	11,5 ± 11,5		10,9 ± 6,0	0,7 [#]
> 10 (n = 17)	10,8 ± 5,0		11,4 ± 4,8	0,5 [#]
Subluxação (°): média ± desvio padrão				
	Blueprint		Manual	
0-10 (n = 21)	51,3 ± 10,4		45,7 ± 7,2	0,005 [#]
> 10 (n = 17)	69,8 ± 12,5		52,0 ± 7,1	< 0,0001 [#]

Notas: *Análise de variância (*analysis of variance*, ANOVA, em inglês) unidirecional; ^ap = 0,04; ^bp = 0,0004; ^cp = 0,001; teste de comparações múltiplas de Tukey; [#]teste t.

Tabela 6 Comparação entre a média da inclinação pelos métodos automatizado e manual e categorizada pela gravidade da inclinação medida pelo método automatizado

Inclinação (°)		Parâmetro		Valor de p
Versão (°): média ± desvio padrão				
	Blueprint	Friedman et al. ¹²	Vault	
0-10 (n = 21)	8,9 ± 6,4	8,3 ± 6,2 ^a	10,9 ± 7,3 ^a	0,03*
> 10 (n = 17)	12,3 ± 7,8 ^b	7,7 ± 6,3 ^{b, c}	9,7 ± 4,8 ^c	0,003*
Inclinação (°): média ± desvio padrão				
	Blueprint		Manual	
0-10 (n = 21)	5,9 ± 2,9		8,7 ± 3,8	0,001 [#]
> 10 (n = 17)	17,6 ± 9,9		14,0 ± 5,8	0,1 [#]
Subluxação (°): média ± desvio padrão				
	Blueprint		Manual	
0-10 (n = 21)	60,33 ± 15,0		49,9 ± 6,8	0,0001 [#]
> 10 (n = 17)	58,7 ± 14,5		46,8 ± 8,6	0,0008 [#]

Notas: *Análise de variância (*analysis of variance*, ANOVA, em inglês) unidirecional; ^ap = 0,01; ^bp = 0,002; ^cp = 0,007; teste de comparações múltiplas de Tukey; [#]teste t.

Na prática clínica de países de rendas baixa e média, imagens de TC 2D não formatadas no plano da escápula são amplamente utilizadas, o que, apesar de ser uma limitação, é uma realidade. No presente estudo, as medidas manuais da versão, tanto pelos métodos de Friedman et al.¹² quanto de vault, da inclinação e da subluxação apresentaram bom CCI.

Curiosamente, outros estudos^{5,6,9,10} demonstraram que a versão da glenoide medida em imagens de TC 2D apresenta significativa variabilidade interobservador devido à variação na rotação coronal e sagital da escápula em relação à posição do paciente na mesa de exame. No entanto, o presente estudo obteve um bom CCI, o que atribuímos ao fato de todos os

avaliadores serem cirurgiões de ombro com mais de cinco anos de formação e experiência em artroplastias desta articulação.

No presente estudo, a versão média da glenoide medida pelo método automatizado foi semelhante à obtida pelo método de *vault*. Porém, a versão medida pelo método de Friedman foi inferior à obtida pelos métodos automatizado e de *vault*. Ainda assim, com base nas comparações das versões, apenas 1 caso apresentou diferença superior a 10° entre o método de Friedman et al.¹² e o automatizado. Portanto, demonstramos que o método de Friedman et al.¹² é menos preciso do que o de *vault* ao considerarmos o método automatizado como padrão. Em 2014, Matsumara et al.¹³ compararam a medida da versão pelos métodos de Friedman et al.¹² e de *vault* e, da mesma forma, afirmaram que ambos os métodos apresentam boa concordância interobservador, mas que o método de *vault* facilita a medida, pois não depende das variações anatômicas do corpo da escápula ou de sua inclusão no exame.^{11,13,15,23}

Notavelmente, ao usar o método automatizado como padrão nos casos em que a versão estava dentro da normalidade, não observamos diferenças significativas entre o método automatizado e o de Friedman et al.;¹² no entanto, nos casos com versão fora da normalidade (> 10°), a versão média obtida pelo método de Friedman et al.¹² foi significativamente inferior à observada com o método automatizado. Em conjunto, esses resultados permitem concluir que a utilização da medida de versão pelo método automatizado é mais importante nos casos em que as deformidades na superfície da glenoide são mais graves, podendo influenciar a prática clínica tanto na correção da versão quanto no correto posicionamento do implante. Esse achado é compatível com o encontrado na literatura, em que Chalmers et al.²⁶ demonstraram que a medida da versão baseada em imagens tomográficas é superior^{26,27} nas deformidades B2 segundo a classificação morfológica proposta por Walch et al.⁴

Em um estudo recente, Reid et al.²⁸ observaram resultados semelhantes aos nossos, e mostraram que a medida da versão em TCs 2D pelo método de Friedman et al.¹² apresenta altas taxas de correlação intra e interclasse. Por outro lado, este estudo²⁸ também encontrou diferenças significativas entre medidas utilizando métodos manuais e automatizados. Porém, quando os casos foram categorizados de acordo com a gravidade da versão, os autores²⁸ não encontraram diferenças entre os métodos nos diversos subgrupos avaliados, e sugeriram que a magnitude da versão não influencia as diferenças entre os métodos. Este resultado contrasta com os achados do presente estudo, em que constatamos que o método manual subestimou a inclinação da glenoide em comparação ao método automatizado nos casos com versão superior a 10°. As diferentes faixas de versões utilizadas para estratificar os casos e os diferentes diagnósticos incluídos em nossa série podem explicar essas discrepâncias.

A inclinação glenoidal apresentou valores semelhantes aos da avaliação por métodos manuais ou automatizados. Em medidas de inclinação baseadas em TCs formatadas, Iannotti et al.²¹ observaram que não houve diferenças em relação às medidas obtidas pelo método automatizado. Em relação às imagens não formatadas, a diferença foi expressiva. Em 94%

dos casos, a diferença entre a inclinação das imagens não formatadas e as formatadas foi superior a 5°, novamente um valor com significância na prática clínica.²¹ Com os casos categorizados de acordo com a gravidade da inclinação, o presente estudo detectou diferenças na medida dos casos brandos (inclinação entre 0–10°), em que o método manual gerou uma média significativamente superior à obtida pelo método automatizado ($p = 0,001$). Em um estudo de 2020, Choi et al.²⁹ compararam a inclinação medida por métodos automatizados e 2D e descobriram que o método 3D gerou medidas significativamente inferiores às obtidas com o método 2D. Embora os autores²⁹ não tenham realizado análise de subgrupo, os dados avaliados apresentaram valores médios de versão e inclinação compatíveis com os casos incluídos no subgrupo de casos brandos do presente estudo.

Em relação à subluxação, houve diferenças significativas entre os métodos manual e automatizado. Outros estudos³⁰ já relataram erro intrínseco à medida da subluxação pelo método de Walch et al.⁴ O índice de subluxação, descrito por Walch et al.,⁴ é medido em corte transversal da TC. O corpo escapular apresenta inclinação em relação ao corpo do paciente, em que os cortes transversais da TC estão alinhados, o que leva a erros nas medidas da TC 2D.^{5,10,11,26,27,30} Jacxsens et al.³⁰ concluíram que medidas baseadas em ombros reconstruídos em 3D parecem ser mais adequadas, pois reconstróem a anatomia óssea independentemente da orientação do paciente no momento do exame; assim, essas medidas podem ser mais confiáveis do que as obtidas em 2D, que são subestimadas.

Um achado interessante do presente estudo foi o de que as diferenças entre as medidas de subluxação obtidas pelos métodos automatizado e manual tenderam a aumentar com a gravidade da versão, o que sugere que, quanto maior o ângulo de versão, mais o método manual subestima a medida da subluxação quando o padrão é o método automatizado. Mais estudos são necessários para avaliar o impacto clínico de tal achado, uma vez que pode influenciar diretamente o planejamento cirúrgico.

Chalmers et al.²⁶ avaliaram os valores de versão e inclinação da glenoide e de subluxação da cabeça do úmero por meio de TC corrigida e não corrigida, e compararam essas medidas aos valores fornecidos pelo Blueprint. Eles²⁶ concluíram que a orientação dos cortes das TCs formatadas no plano da escápula levou à diminuição das medidas de retroversão em comparação às TCs não formatadas. Por outro lado, os autores²⁶ verificaram que não há diferenças entre as TCs não formatadas e os valores dos programas automatizados. Em 48% dos casos, a diferença entre as versões não corrigida e corrigida foi superior a 5°, o que é considerado significativo na prática clínica.²¹ Esses achados são semelhantes aos resultados obtidos em nossa série.

Shukla et al.²³ utilizaram o mesmo programa automatizado do presente estudo e encontraram resultados semelhantes entre os métodos manual e automatizado nas medidas de versão e inclinação, mas com diferença importante nos percentuais de subluxação da cabeça do úmero. Logo, assim como esses autores,²³ acreditamos que a mensuração do percentual de subluxação é essencial no

planejamento pré-operatório da artroplastia do ombro, e que tal variabilidade nos valores desse parâmetro entre os métodos manual e automatizado deve ser levada em consideração, pois o percentual de subluxação posterior da cabeça é um critério radiográfico que influencia a técnica cirúrgica a ser utilizada, e a seleção dos implantes e as medidas deste parâmetro são subestimadas pelo método manual.

Como limitação do presente estudo, utilizamos somente um programa automatizado de planejamento pré-operatório. Entendemos que esses programas apresentam variabilidade de medidas entre si, pois empregam diferentes parâmetros anatômicos para a formatação das imagens.

Conclusão

O método manual é eficaz nas medidas da versão e da inclinação da glenoide quando realizado por cirurgiões experientes, e o método de *vault* é mais preciso do que o de Friedman et al.¹² em pacientes com glenoides com deformidades maiores. Porém, a medida do percentual de subluxação posterior da cabeça do úmero apresenta grande discrepância entre os métodos manual e automatizado. Tais diferenças reforçam a necessidade de mais estudos que visem avaliar o impacto de tais diferenças no resultado dos procedimentos, uma vez que existem diversas incertezas quanto à precisão dos métodos manuais e automatizados e à seleção e ao posicionamento correto dos implantes.

Suporte Financeiro

Os autores declaram não ter recebido qualquer suporte financeiro de fontes públicas, comerciais ou sem fins lucrativos para a realização deste estudo.

Conflito de Interesses

Os autores não têm conflito de interesses a declarar.

Referências

- Walch G, Mesiha M, Boileau P, et al. Three-dimensional assessment of the dimensions of the osteoarthritic glenoid. *Bone Joint J* 2013;95-B(10):1377–1382
- Shapiro TA, McGarry MH, Gupta R, Lee YS, Lee TQ. Biomechanical effects of glenoid retroversion in total shoulder arthroplasty. *J Shoulder Elbow Surg* 2007;16(3, Suppl):S90–S95
- Iannotti JP, Greeson C, Downing D, Sabesan V, Bryan JA. Effect of glenoid deformity on glenoid component placement in primary shoulder arthroplasty. *J Shoulder Elbow Surg* 2012;21(01):48–55
- Walch G, Badet R, Boulahia A, Khoury A. Morphologic study of the glenoid in primary glenohumeral osteoarthritis. *J Arthroplasty* 1999;14(06):756–760
- Ganapathi A, McCarron JA, Chen X, Iannotti JP. Predicting normal glenoid version from the pathologic scapula: a comparison of 4 methods in 2- and 3-dimensional models. *J Shoulder Elbow Surg* 2011;20(02):234–244
- Hoenecke HR Jr, Hermida JC, Flores-Hernandez C, D’Lima DD. Accuracy of CT-based measurements of glenoid version for total shoulder arthroplasty. *J Shoulder Elbow Surg* 2010;19(02):166–171
- Scalise JJ, Bryan J, Polster J, Brems JJ, Iannotti JP. Quantitative analysis of glenoid bone loss in osteoarthritis using three-dimensional computed tomography scans. *J Shoulder Elbow Surg* 2008;17(02):328–335
- Iannotti J, Baker J, Rodriguez E, et al. Three-dimensional preoperative planning software and a novel information transfer technology improve glenoid component positioning. *J Bone Joint Surg Am* 2014;96(09):e71
- Boileau P, Cheval D, Gauci MO, Holzer N, Chaoui J, Walch G. Automated Three-Dimensional Measurement of Glenoid Version and Inclination in Arthritic Shoulders. *J Bone Joint Surg Am* 2018;100(01):57–65
- Gross DJ, Golijanin P, Dumont GD, et al. The effect of sagittal rotation of the glenoid on axial glenoid width and glenoid version in computed tomography scan imaging. *J Shoulder Elbow Surg* 2016;25(01):61–68
- Lewis GS, Armstrong AD. Glenoid spherical orientation and version. *J Shoulder Elbow Surg* 2011;20(01):3–11
- Friedman RJ, Hawthorne KB, Genez BM. The use of computerized tomography in the measurement of glenoid version. *J Bone Joint Surg Am* 1992;74(07):1032–1037
- Matsumura N, Ogawa K, Ikegami H, Collin P, Walch G, Toyama Y. Computed tomography measurement of glenoid vault version as an alternative measuring method for glenoid version. *J Orthop Surg Res* 2014;9(01):17
- Maurer A, Fucetese SF, Pfirrmann CW, et al. Assessment of glenoid inclination on routine clinical radiographs and computed tomography examinations of the shoulder. *J Shoulder Elbow Surg* 2012;21(08):1096–1103
- RadiAnt® DICOM Viewer, Poznan, Poland. Available from: www.radiantviewer.com/pt-br
- van de Bunt F, Pearl ML, Lee EK, Peng L, Didomenico P. Glenoid version by CT scan: an analysis of clinical measurement error and introduction of a protocol to reduce variability. *Skeletal Radiol* 2015;44(11):1627–1635
- Favard L, Berhouet J, Walch G, Chaoui J, Lévine C. Superior glenoid inclination and glenoid bone loss: Definition, assessment, biomechanical consequences, and surgical options. *Orthopade* 2017;46(12):1015–1021
- Werner BS, Hudek R, Burkhart KJ, Gohlke F. The influence of three-dimensional planning on decision-making in total shoulder arthroplasty. *J Shoulder Elbow Surg* 2017;26(08):1477–1483
- Rosenthal Y, Rettig SA, Virk MS, Zuckerman JD. Impact of preoperative 3-dimensional planning and intraoperative navigation of shoulder arthroplasty on implant selection and operative time: a single surgeon’s experience. *J Shoulder Elbow Surg* 2020;29(12):2564–2570
- Hartzler RU, Denard PJ, Griffin JW, Werner BC, Romeo AA. Surgeon acceptance of an initial 3D glenoid preoperative plan: rates and risk factors. *J Shoulder Elbow Surg* 2021;30(04):787–794
- Iannotti JP, Walker K, Rodriguez E, Patterson TE, Jun BJ, Ricchetti ET. Accuracy of 3-Dimensional Planning, Implant Templating, and Patient-Specific Instrumentation in Anatomic Total Shoulder Arthroplasty. *J Bone Joint Surg Am* 2019;101(05):446–457
- Berhouet J, Jacquot A, Walch G, Deransart P, Favard L, Gauci MO. Preoperative planning of baseplate position in reverse shoulder arthroplasty: Still no consensus on lateralization, version and inclination. *Orthop Traumatol Surg Res* 2022;108(03):103115
- Shukla DR, McLaughlin RJ, Lee J, Nguyen NTV, Sanchez-Sotelo J. Automated three-dimensional measurements of version, inclination, and subluxation. *Shoulder Elbow* 2020;12(01):31–37
- Raiss P, Walch G, Wittmann T, Athwal GS. Is preoperative planning effective for intraoperative glenoid implant size and type selection during anatomic and reverse shoulder arthroplasty? *J Shoulder Elbow Surg* 2020;29(10):2123–2127
- Denard PJ, Provencher MT, Lädermann A, Romeo AA, Parsons BO, Dines JS. Version and inclination obtained with 3-dimensional planning in total shoulder arthroplasty: do different programs produce the same results? *JSES Open Access* 2018;2(04):200–204
- Chalmers PN, Salazar D, Chamberlain A, Keener JD. Radiographic characterization of the B2 glenoid: the effect of computed tomographic axis orientation. *J Shoulder Elbow Surg* 2017;26(02):258–264

- 27 Bercik MJ, Kruse K II, Yalozis M, Gauci MO, Chaoui J, Walch G. A modification to the Walch classification of the glenoid in primary glenohumeral osteoarthritis using three-dimensional imaging. *J Shoulder Elbow Surg* 2016;25(10):1601–1606
- 28 Reid JJ, Kunkle BF, Greene AT, Eichinger JK, Friedman RJ. Variability and reliability of 2-dimensional vs. 3-dimensional glenoid version measurements with 3-dimensional preoperative planning software. *J Shoulder Elbow Surg* 2022;31(02):302–309
- 29 Choi CH, Kim HC, Kang D, Kim JY. Comparative study of glenoid version and inclination using two-dimensional images from computed tomography and three-dimensional reconstructed bone models. *Clin Shoulder Elbow* 2020;23(03):119–124
- 30 Jacxsens M, Van Tongel A, Willemot LB, Mueller AM, Valderrabano V, De Wilde L. Accuracy of the glenohumeral subluxation index in nonpathologic shoulders. *J Shoulder Elbow Surg* 2015;24(04):541–546