



Pseudoaneurisma traumático del arco palmar superficial: A propósito de un caso clínico

Traumatic Pseudoaneurysm of the Superficial Palmar Arch: A Clinical Case

Jose Felix Garrido Ferrer¹ Isabel Cabanes Ferrer¹ Gemma Gazquez Gazquez¹ Laura Marco Díaz¹
Lorenzo Hernández Ferrando¹

¹ Consorcio Hospital General Universitario de Valencia, Valencia, Spain

Dirección para correspondencia Jose Felix Garrido Ferrer, Consorcio Hospital General Universitario de Valencia, Valencia, Spain (e-mail: garrido.jos1@gmail.com).

Rev Iberam Cir Mano 2024;52(1):e67–e71.

Resumen

Introducción El pseudoaneurisma traumático del arco palmar es una patología poco frecuente, con un manejo diagnóstico y terapéutico controvertido.

Reporte de Caso Presentamos el caso de un varón de 39 años que, tras una lesión incisocontusa en la eminencia tenar de la mano izquierda, desarrolló un pseudoaneurisma del arco palmar superficial. Se decidió realizar un estudio con angiotomografía y se planteó el tratamiento quirúrgico: ligadura y resección de la patología vascular.

Discusión Los traumatismos vasculares requieren un seguimiento de sus posibles complicaciones. La unión de la exploración física y de la alta sospecha diagnóstica permite el manejo terapéutico de la lesión. Hasta ahora, el tratamiento quirúrgico es el que aporta mejores resultados a corto y largo plazos.

Palabras Clave

- ▶ arco palmar
- ▶ pseudoaneurisma
- ▶ angiotomography
- ▶ ligadura
- ▶ resección

Abstract

Introduction Pseudoaneurysm of the palmar arch is an uncommon condition, with a controversial diagnostic and therapeutic management.

Case Report We herein present the case of a 39-year-old man who, after a blunt and penetrating lesion to thenar eminence of the left hand, developed a pseudoaneurysm of the superficial palmar arch. We decided to perform an computed tomography angiography exam and proposed the treatment: ligation and resection of the vascular pathology.

Discussion Vascular trauma requires monitoring for possible complications. The combination of physical examination and high diagnostic suspicion enable the therapeutic management of the injury. So far, the surgical treatment provides the best short- and long-term results.

Keywords

- ▶ palmar arch
- ▶ pseudoaneurysm
- ▶ angiotomografía
- ▶ ligation
- ▶ resection

recibido
16 de mayo de 2022
aceptado
01 de abril de 2024

DOI <https://doi.org/10.1055/s-0044-1787096>.
ISSN 1698-8396.

© 2024. SECMA Foundation. All rights reserved.

This is an open access article published by Thieme under the terms of the Creative Commons Attribution-NonDerivative-NonCommercial-License, permitting copying and reproduction so long as the original work is given appropriate credit. Contents may not be used for commercial purposes, or adapted, remixed, transformed or built upon. (<https://creativecommons.org/licenses/by-nc-nd/4.0/>)

Thieme Revinter Publicações Ltda., Rua do Matoso 170, Rio de Janeiro, RJ, CEP 20270-135, Brazil

Introducción

El pseudoaneurisma del arco palmar es una patología poco frecuente en la práctica clínica diaria.¹⁻⁴ Debido a la baja sospecha diagnóstica, suele pasar desapercibido si no presenta sintomatología alguna. Su patogenia está relacionada con una gran variedad de posibles etiologías, aunque dentro de las mismas queremos destacar la traumática.

Tras una valoración clínica de la patología, se debe ampliar el estudio mediante pruebas complementarias. La ligadura de los vasos nutricios del aneurisma y su posterior resección quirúrgica suele ser el tratamiento general de estas lesiones.^{3,5}

Presentamos un caso clínico en el que se desarrolló el manejo diagnóstico y terapéutico de un pseudoaneurisma traumático del arco palmar.

Caso Clínico

Relatamos el caso de un varón de 39 años de edad, sin alergias medicamentosas, con antecedentes de cirrosis hepática de etiología alcohólica e hipertensión, que ingresó debido a una descompensación de su patología de base; refería presentar una herida de 3 meses de evolución en la mano izquierda, provocada por un objeto punzante durante una agresión.

En la exploración física, se observó una lesión incisocontusa, de aspecto granulomatoso, sobre la región volar de la mano izquierda, de 2 × 2 cm de tamaño. La herida

se localizaba a nivel de la eminencia tenar, distal a la línea de Kaplan (► **Figura 1**). En el momento de la exploración, se localizó una masa pulsátil en la zona central de la lesión sin sangrado activo, aunque el paciente sí describía episodios en el pasado de manera espontánea, sin saber precisar el número ni la duración.

El paciente mantenía la funcionalidad completa del balance articular tanto en flexión como en extensión, lo que también nos hizo descartar afectación tendinosa; en las exploraciones neurológica y vascular, no se detectaron anomalías distales. No presentó signos ni síntomas de infección, con buen estado general y afebril los días previos. Tampoco se evidenciaron lesiones similares en otras ubicaciones de la superficie corporal, ni presentaba síndrome constitucional, por lo que sugería patología localizada en relación al antecedente traumático. Tras la anamnesis y la exploración física, se decidió completar el estudio mediante angiografía computarizada (angioTC) (► **Figura 2**).

Se informó de un pseudoaneurisma trombosado en la región del arco palmar superficial (► **Figura 3**), a nivel del arco entre la arteria digital del segundo espacio y la arteria digital del primer espacio. Se definió como una lesión redondeada de 14 × 17 mm (medida en axial), sin captación de contraste y subyacente a la piel. También se estudió la permeabilidad de todas las ramas interóseas, de las ramas colaterales y del resto de los segmentos del arco palmar superficial, incluida la integridad del arco palmar profundo. Tras el diagnóstico de pseudoaneurisma del arco palmar superficial, se optó por un tratamiento quirúrgico de la lesión.

En el quirófano, se utilizó anestesia locorregional, junto con una isquemia por elevación. Se ampliaron los bordes de la herida mediante una incisión en Z, y se realizó un desbridamiento de los esfacelos de la misma. Fueron localizados el arco palmar superficial y el paquete

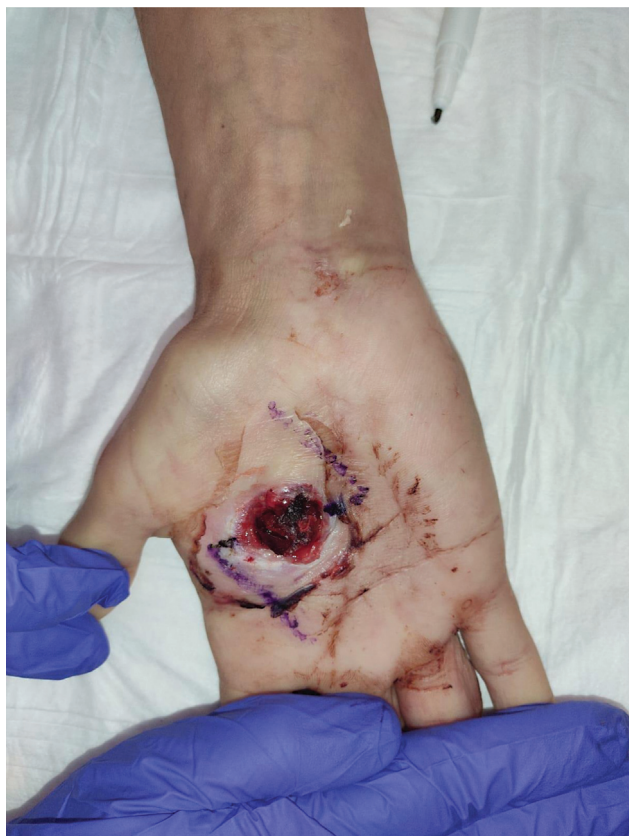

Fig. 1 Imagen del pseudoaneurisma previa al tratamiento quirúrgico. Diseño de incisión en Z.

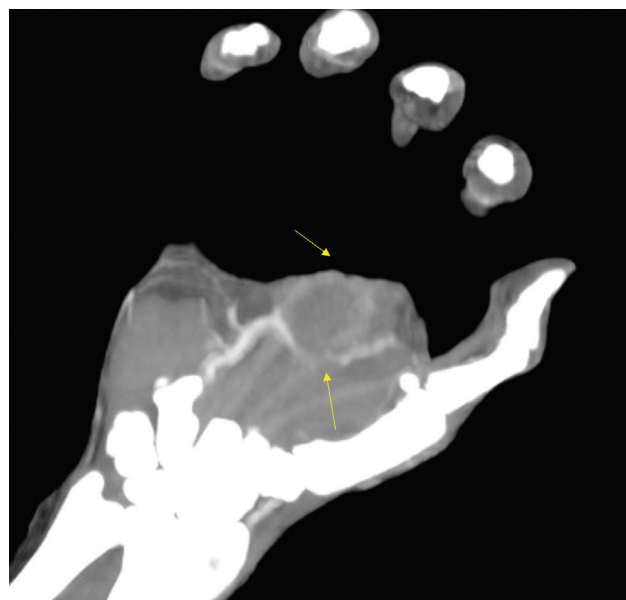


Fig. 2 Imagen de angiografía en proyección axial: pseudoaneurisma traumático trombosado.

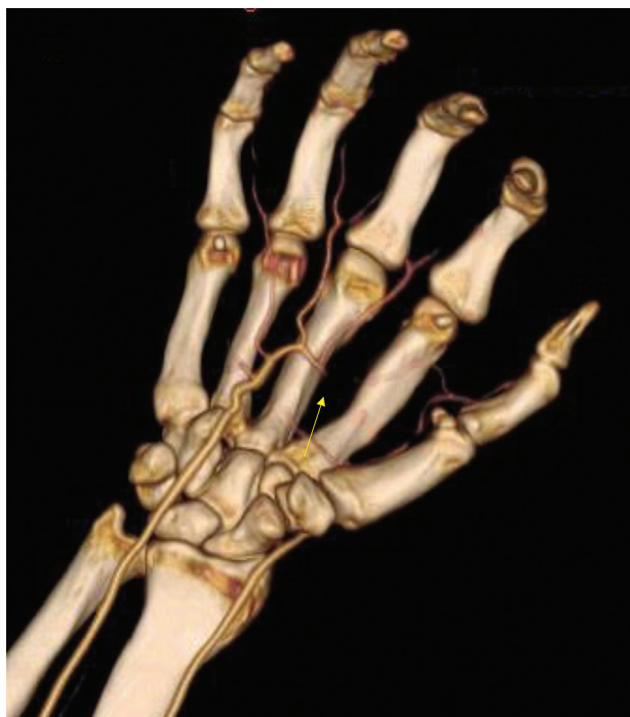

Fig. 3 Imagen de angiografía tridimensional (3D): arco palmar superficial.

neurovascular mediante la disección por planos, y se ligaron los vasos nutricios sobre el primer/segundo radio y los vasos del paquete colateral cubital del segundo dedo utilizando hemoclips, respetando los nervios colaterales. Tras la ligadura, se resecó el pseudoaneurisma. Pese al buen estado de la región palmar tras la misma, y sin evidenciar tejidos patológicos perilesionales, se decidió enviar la muestra a Anatomía Patológica.

En la sutura, se dejó un defecto cutáneo de 1 cm expuesto, para la cicatrización secundaria. Se evidenció un correcto relleno capilar distal tras la retirada de la isquemia, y se descartó la existencia de vasos sangrantes.

El resultado del estudio histopatológico de la muestra definió una lesión de consistencia blanda compuesta de numerosas estructuras vasculares de variable tamaño, tortuosas y de pared delgada, tapizadas por endotelio plano monocapa, sin atipias asociadas. Presentaba un recuento de leucocitos por campo inferior a 5, y el cultivo bacteriológico fue negativo tras 15 días de incubación en laboratorio. El paciente sigue pauta de curas continuadas en consultas externas, con una correcta evolución.

Discusión

La vascularización de la mano es un sistema de doble flujo debido a la participación de la arteria radial y de la arteria cubital tras su paso por la muñeca: la arteria radial recorre el canal del pulso (delimitado cubitalmente por el tendón del músculo braquiorradial y radialmente mediante el flexor radial del carpo), y la arteria cubital atraviesa el canal de Guyon (junto al nervio cubital).¹

La arteria cubital es el vaso que con mayor frecuencia desarrolla aneurismas y pseudoaneurismas.²⁻⁵ Incluso se llega a describir las falanges (arterias digitales) como región anatómica más propensa.⁴

No existe un “paciente tipo” en el que sospechar dicha patología;⁶ de hecho, puede presentarse en ancianos, adultos y niños, sin diferencia entre géneros.⁷ La gran variabilidad, sumada a su reducida incidencia, provoca en ocasiones una demora en el diagnóstico.

Los aneurismas presentan una afectación conjunta de las tres paredes del vaso (íntima, media y adventicia), lo que, en la mayoría de las ocasiones, genera una morfología fusiforme que mantiene un flujo arterial continuo y turbulento.⁴ En cambio, los pseudoaneurismas se deben a una lesión incompleta de la arquitectura, y localizan la afectación en la pared interna.⁶ El defecto vascular de la capa íntima genera la formación de una cavidad paralela a la luz arterial, la cual va aumentando de tamaño hasta que la distensión de la misma genera su ruptura. A diferencia de los aneurismas verdaderos, los “falsos aneurismas” presentan una mayor tasa de ruptura y, por tanto, de sangrado activo espontáneo, como el caso presentado aquí.⁶

La etiología de los pseudoaneurismas es muy amplia y, en numerosas ocasiones, desconocida. Dentro de la etiología traumática, se describen diferentes mecanismos directos e indirectos,⁵ y el traumatismo directo, único y externo es característico.³

Se han descrito casos secundarios a cirugía. S. Gull et al.⁴ reportaron un caso en el cual, en el postoperatorio inmediato de un destechamiento del túnel del carpo, se desarrolló un pseudoaneurisma a tensión, que finalmente fue tratado de forma endovascular. Por otro lado, González Martínez et al.⁷ presentaron un pseudoaneurisma de la arteria cubital tras la misma intervención, aunque, en este caso, con una resolución quirúrgica.

Se recomienda realizar un diagnóstico diferencial con patología tumoral, dermatológica e infecciosa debido a las características de la lesión. En el caso comentado aquí, el paciente presentaba controles analíticos y constantes en rango, motivo por el cual no se sospechó patología infecciosa sistémica. Pese a ello, se analizaron muestras de exudado superficial de la herida que descartaron infección y/o sobreinfección de la lesión. Profesionales en Dermatología realizaron una exploración física detallada y un estudio de la lesión, y descartaron patología dermatológica tumoral. Sin embargo, recomendaron el estudio histopatológico y bacteriológico de la lesión tras el tratamiento definitivo de la misma.

Tras la sospecha diagnóstica de pseudoaneurisma, se plantean una serie de pruebas complementarias. En 2018, Bouvet et al.⁸ presentaron un algoritmo diagnóstico. Los autores defienden que el primer escalón diagnóstico son los ultrasonidos, y el resto de pruebas complementarias dependen de los síntomas y/o signos de isquemia aguda que presente el paciente. Si están presentes, se deciden por la arteriografía. En cambio, si no presenta sintomatología, las técnicas finalmente más utilizadas, debido a su gran sensibilidad, discriminación y

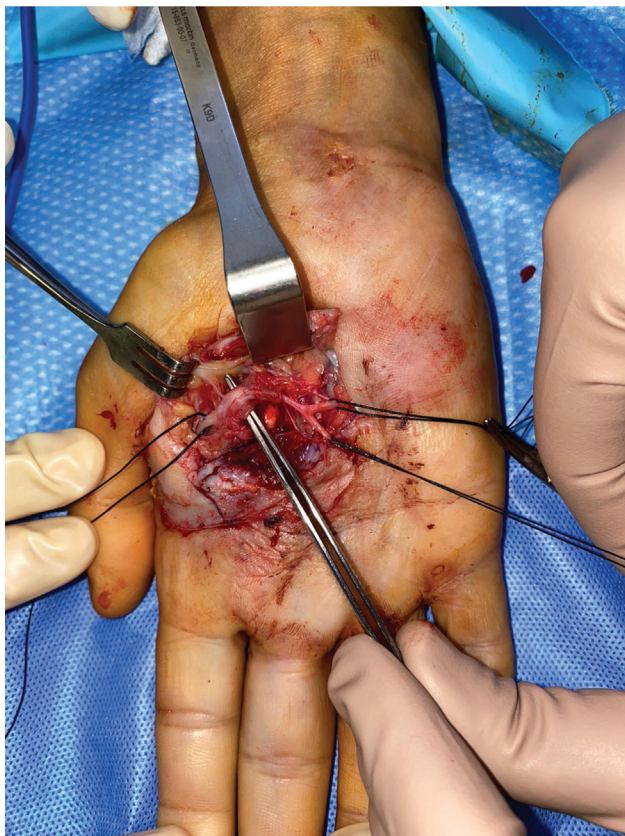


Fig. 4 Imagen intraoperatoria de la ligadura de los vasos nutricios. Se expone el pseudoaneurisma mediante la pinza de disección.

menor número de complicaciones, son la resonancia magnética nuclear y la angiografía computarizada.⁸

Dentro del abanico de opciones, la arteriografía es la técnica más sensible, pues describe la anatomía con mayor detalle que el resto.³ No obstante, se tiende a utilizar como prueba de imagen de segunda línea por las complicaciones trombóticas descritas en la literatura, las cuales podrían poner en peligro la viabilidad de la circulación digital.^{3,5} Existen casos publicados en los que la arteriografía tiene una mayor importancia, al ser una opción de tratamiento urgente; consiste en la embolización del pseudoaneurisma mediante *coils*.⁴ En el caso clínico descrito aquí, se descartó la opción de la arteriografía como método terapéutico por los profesionales de Cirugía Vascular.

El tratamiento propuesto para la patología presente es la opción quirúrgica (► **Figura 4**). La ligadura de los vasos nutricios del aneurisma y la resección del mismo serían el tratamiento principal. En casos seleccionados, la exéresis puede complementarse con una sutura término-terminal de los cabos resecaados, con el objetivo de mantener un flujo aceptable de las arterias digitales.⁹ La decisión de realizar este acto quirúrgico depende de la vascularización colateral que presente el paciente, así como del tiempo de evolución de la lesión y de las características de la misma.^{3,5,8} Debido a la permeabilidad de la vascularización colateral y a los 3 meses de evolución de la lesión, se optó por la ligadura sin ningún gesto añadido en relación a la sutura de los cabos.

El baipás mediante injerto vascular también es una alternativa.⁸ La opción de reconstruir el defecto vascular mediante un injerto venoso tiene un alto riesgo de reoclusión a largo plazo,¹⁰ por lo que se prefiere injerto arterial, y, en estudios como el de Smith et al.¹¹ los autores optaron por un fragmento autólogo de arteria epigástrica inferior. En relación al caso clínico reportado aquí, ante ausencia de afectación del arco profundo (estudiado mediante angioTC) y debido al tiempo de evolución, no se realizó reconstrucción del arco palmar.

Por otro lado, se propone el tratamiento percutáneo ecoguiado mediante la inyección de derivados de la trombina en el saco pseudoaneurismático,⁶ que presenta resultados de efectividad y seguridad considerables, aunque en una población muy reducida.^{4,6}

La evolución de los pacientes tras la resección y ligadura del pseudoaneurisma es aceptable.² En el caso descrito aquí, el paciente conservó la sensibilidad y motricidad de todos los radios, sin presentar clínica en reposo ni en relación con la movilidad habitual de la mano. Durante el seguimiento, se obtuvo un cierre por segunda intención del defecto cutáneo tras la cirugía, tras una correcta pauta de curas en consultas externas.

En relación con la anticoagulación, existe controversia en la decisión de administrar anticoagulación y antiagregación después de la ligadura del pseudoaneurisma. Pilar Aparicio et al.³ comentaron que la decisión suele basarse en la experiencia de cada centro hospitalario.

En el caso presentado aquí, teniendo en cuenta el elevado riesgo de sangrado por sus antecedentes de cirrosis hepática y plaquetopenia, se decidió no administrar antiagregantes ni anticoagulantes en el postoperatorio.

Conclusión

El pseudoaneurisma del arco palmar es un reto clínico y quirúrgico. La gran variedad de opciones diagnósticas y terapéuticas sin unos criterios unificados explica la necesidad de un mayor estudio de la patología.

Este hecho se ve comprometido debido a la baja incidencia y, por tanto, a la escasa literatura, por lo que el diagnóstico diferencial y la alta sospecha diagnóstica son esenciales para su correcto tratamiento.

En el momento actual, la ligadura de los vasos nutricios y la posterior resección del aneurisma son el tratamiento más utilizado y el que presenta mejores resultados funcionales.

Conflicto de Intereses

Los autores no tienen conflicto de intereses que declarar.

Referencias

- 1 Drake RL, Vogl AW, Mitchell AM. Gray Anatomía para Estudiantes. 2 ed. España: Elsevier; 2010
- 2 Estrella EP, Lee EY. Aneurysm of the superficial palmar arch: a case report. *Hand Surg* 2008;13(03):179-182
- 3 Pilar Aparicio, Óscar Izquierdo, Enric Domínguez, Juan Castellanos. Posttraumatic Pseudoaneurysm of the Superficial Palmar Arch. *Ortho & Rheum* 2019;15(03):

- 4 Gull S, Spence RA, Loan W. Superficial palmar arch aneurysm after carpal tunnel decompression, a rare complication: a case report. *Case Rep Med* 2011;2011:595120
- 5 Shutze RA, Leichty J, Shutze WP. Palmar artery aneurysm. *Proc Bayl Univ Med Cent* 2017;30(01):50-51
- 6 Bosman A, Veger HTC, Doornink F, Hedeman Joosten PPA. A Pseudoaneurysm of the Deep Palmar Arch After Penetrating Trauma to the Hand: Successful Exclusion by Ultrasound Guided Percutaneous Thrombin Injection. *EJVES Short Rep* 2016;31:9-11
- 7 González Martínez P, et al. Pseudoaneurisma de arteria cubital después de cirugía de túnel del carpo. *Angiología* 2012;64(05): 220-221 <https://www.elsevier.es/es-revista-angiologia-294-articulo-pseudoaneurisma-arteria-cubital-despues-cirugia-S0003317012000570> Accessed March 7, 2023
- 8 Bouvet C, Bouddabous S, Beaulieu J-Y. Aneurysms of the hand: Imaging and surgical technique. *Hand Surg Rehabil* 2018;37(03): 186-190
- 9 Allende C. Pseudoaneurisma del arco palmar en un niño. Informe de un caso. *Rev Asoc Argent Ortop Traumatol* 1972;•••:281-282
- 10 Endress RD, Johnson CH, Bishop AT, Shin AY. Hypothenar hammer syndrome: long-term results of vascular reconstruction. *J Hand Surg Am* 2015;40(04):660-5.e2
- 11 Smith HE, Dirks M, Patterson RB. Hypothenar hammer syndrome: Distal ulnar artery reconstruction with autologous inferior epigastric artery. *J Vasc Surg* 2004;40(06):1238-1242