



Reconstrucción no biológica del ligamento colateral cubital de la articulación metacarpofalángica del pulgar: Un estudio retrospectivo de casos y controles

Non-Biological Reconstruction of the Ulnar Collateral Ligament of the Metacarpophalangeal Joint of the Thumb: A Retrospective Case-Control Study

Sergi Barrera-Ochoa¹ Julio Adrian Martínez-Garza¹ Rita Pereira-Cavaca² Jose Prieto-Mere¹
Gerardo Mendez-Sanchez¹ Francisco Soldado³

¹ Unidad de Mano, Codo y Microcirugía, Institut de la Mà, Hospital General de Catalunya, San Cugat del Vallés, Barcelona, Cataluña, España

² Centro Hospitalar e Universitário de Coimbra, Coimbra, Portugal

³ Unidad de Cirugía de Mano, Hospital HM Nens, Barcelona, Cataluña, España

Dirección para correspondencia Julio Adrián Martínez Garza, MD, Unidad de Mano, Codo y Microcirugía, Institut de la Mà, Hospital General de Catalunya, Carrer de Pedro i Pons 1, 08195, San Cugat del Vallés, Barcelona, Cataluña, España (e-mail: dr.juliomtzg@gmail.com).

Rev Iberam Cir Mano 2024;52(1):e25–e33.

Resumen

Objetivo El objetivo de este análisis retrospectivo fue cotejar los resultados posoperatorios de la reconstrucción ligamentosa no biológica (RLNB) para lesiones crónicas que involucran la articulación metacarpofalángica (AMCF) y el ligamento colateral cubital (LCC) del primer dedo.

Materiales y Métodos En total, 18 pacientes con lesión de la AMCF fueron sometidos a una reconstrucción ligamentosa estática no biológica y se incluyeron en este análisis retrospectivo de casos y controles. Se compararon las mediciones preoperatorias, posoperatorias y del pulgar contralateral (evaluación clínica, radiografías y cuestionarios de resultados subjetivos) durante una media de 38 meses de seguimiento.

Resultados Para la RLNB, la media de rangos de movimiento posoperatorios de las AMCF y de las articulaciones interfalángicas del pulgar fueron de 0 a 57,5° y de 0 a 71°, respectivamente. Las fuerzas promedio de agarre y pinza, en relación con la mano no afectada, fueron de 103,3% y 88,7%, respectivamente. Todos los pacientes demostraron estabilidad con un punto final firme en relación con el pulgar no afectado. La puntuación media en la versión corta del cuestionario de Discapacidades de Brazo, Hombro y Mano (Quick Disabilities of the Arm, Shoulder and Hand, QuickDASH, en inglés) entre todos los pacientes fue de 11,9 para el módulo de discapacidad/síntoma, 0 para el módulo de deportes, y 16,5 para el módulo de trabajo. Se informó rigidez en cuatro pacientes, y ningún paciente sufrió problemas relacionados con la herida u otras complicaciones.

Palabras clave

- pulgar
- ligamento
- articulación metacarpofalángica
- reconstrucción

recibido
15 de febrero de 2023
aceptado
01 de abril de 2024

DOI <https://doi.org/10.1055/s-0044-1787129>.
ISSN 1698-8396.

© 2024. SECMA Foundation. All rights reserved.
This is an open access article published by Thieme under the terms of the Creative Commons Attribution-NonDerivative-NonCommercial-License, permitting copying and reproduction so long as the original work is given appropriate credit. Contents may not be used for commercial purposes, or adapted, remixed, transformed or built upon. (<https://creativecommons.org/licenses/by-nc-nd/4.0/>)
Thieme Revinter Publicações Ltda., Rua do Matoso 170, Rio de Janeiro, RJ, CEP 20270-135, Brazil

Abstract**Keywords**

- ▶ thumb
- ▶ ligament
- ▶ metacarpophalangeal joint
- ▶ reconstruction

Conclusión La RLNB del LCC del pulgar genera buenos resultados a corto plazo, lo que puede permitir una recuperación y rehabilitación aceleradas.

Objective The present retrospective analysis compares postoperative results of non-biological ligament reconstruction (NBLR) for chronic injuries involving the first metacarpophalangeal joint (MCPJ) and ulnar collateral ligament (UCL).

Materials and Methods A total of 18 patients with MCPJ injury underwent static non-biological ligament reconstruction and were included in this retrospective case-control analysis. Preoperative, postoperative, and contralateral thumb measurements (clinical, radiological, and subjective outcome questionnaires) were compared over a mean follow-up of 38 months.

Results For the NBLR, the average postoperative ranges of motion of the MCPJs and the interphalangeal joints were of 0 to 57.5° and 0 to 71° respectively. The average grip strength was of 103.3%, and the average pinch strength was of 88.7% relative to the unaffected hand. The subjects demonstrated stability with a firm endpoint comparable to unaffected thumb. The average score on the Quick Disabilities of the Arm, Shoulder, and Hand (QuickDASH) questionnaire among all patients was of 11.9 for the disability/symptom module, 0 for the sports module, and 16.5 for the work module. Stiffness was reported in four patients, and no wound issues or other complications were registered.

Conclusions The NBLR of the UCL of the thumb yields acceptable short-term outcomes, which may enable a faster recovery and reincorporation into daily activities compared with biological repairs.

Introducción

El ligamento colateral cubital (LCC) de la primera articulación metacarpofalángica (AMCF) se encuentra entre los ligamentos más lesionados de la mano.^{1,2} Si la curación del ligamento no es adecuada, es probable que avance hacia una lesión crónica de la AMCF-LCC. La inestabilidad resultante puede provocar dolor, debilidad al agarrar, pellizcar y, en última instancia, osteoartritis de la AMCF.^{1,3-6} Existen varias opciones de tratamiento para la lesión crónica del LCC, incluida la reparación simple con sutura, técnicas dinámicas y estáticas, y artrodesis, por mencionar algunas.^{1,2,5,7,8} La reconstrucción ligamentosa estática biológica (RLB) con un injerto de tendón libre es la técnica más común para la inestabilidad crónica de la primera AMCF.⁹⁻¹²

A pesar de que los procedimientos de reconstrucción convencionales han logrado la estabilidad articular,^{1,7,13} esto suele ser a expensas de la flexión articular y de la necesidad de corregir la fuerza normal.^{5,14} Se reconocen como factores contribuyentes a esta complicación la tensión excesiva en el injerto y la inmovilización posoperatoria prolongada generalmente requerida, lo que retrasa la rehabilitación por 4 a 7 semanas.^{7,15,16}

La aumentación no biológica con Suture Tape se ha introducido recientemente como una nueva idea en la reparación de ligamentos; el concepto es el de un InternalBrace para la RLB para acelerar la restauración y el retorno de los pacientes a las actividades diarias y deportivas.^{11,12,17-19} A pesar de que los datos se limitan a

resultados a corto plazo,²⁰ el InternalBrace como aumentación a la reparación del LCC sugiere cierto nivel de superioridad biomecánica, comparada con las reparaciones sin InternalBrace.²¹

A pesar de los resultados prometedores para la reconstrucción ligamentosa no biológica (RLNB),^{19,20} todavía carece de una aplicación clínica estándar para las lesiones crónicas de la AMCF-LCC del pulgar.

Este estudio tuvo como objetivo analizar y comparar las imágenes de rayos X y los resultados clínicos entre pacientes con lesiones crónicas de la AMCF-LCC del pulgar sometidos a RLNB. Presumimos a priori que la RLNB tendría resultados aceptables y evitaría la alta complejidad técnica y la morbilidad en el sitio donante de la opción terapéutica estándar, siendo una alternativa confiable.

Materiales y Métodos**Pacientes**

Se realizó una revisión retrospectiva de 72 pacientes tratados por lesiones crónicas sintomáticas del LCC y de la AMCF desde enero de 2002 hasta diciembre de 2019. Los pacientes se incluyeron en el análisis si cumplían con todos los criterios de inclusión y con ninguno de exclusión. Los criterios de inclusión fueron: a) una lesión crónica aislada, completa y sintomática de la AMCF-LCC del pulgar; b) tratamiento con RLNB usando FiberTape (Arthrex, Inc., Naples, FL, Estados Unidos); y c) un seguimiento posoperatorio de al menos 24 meses. Los criterios clínicos de una ruptura completa fueron:

a) desviación radial de la AMCF mayor de 30° o laxitud adicional mayor de 15° en comparación con el pulgar sano a 30° de flexión; y b) la falta de un tope sólido en el pulgar lesionado en comparación con el pulgar intacto.² La lesión crónica se definió como una inestabilidad por más de 6 semanas a pesar del tratamiento conservador (no quirúrgico). Los pacientes fueron excluidos si: a) tenían una lesión previa o adicional en el pulgar o la mano; b) datos de artritis en la primera AMCF en las radiografías preoperatorias; c) la reconstrucción del LCC haya realizado utilizando una técnica distinta a la RLNB; o d) si los registros clínicos del paciente no estaban disponibles para su revisión.

Los pacientes fueron operados por el mismo cirujano de mano de una institución regional de cirugía de mano. La decisión del cirujano de reconstruir o reparar el ligamento se basó en la calidad del LCC. La calidad del LCC se consideró en función de la consistencia y la capacidad del ligamento para sujetar suturas y si podía movilizarse lo suficiente para volver a colocarlo en su posición anatómica. El LCC fue reparado si las condiciones del ligamento eran las mencionadas anteriormente.

Técnica Quirúrgica

Abordaje

Se realizó una incisión en S en el lado cubital de la AMCF del pulgar. Se identificaron, separaron y aseguraron las ramas dorsales del nervio radial superficial.

Se abrió la aponeurosis del aductor para poder repararla posteriormente. Se realizó una incisión en la unión de la capsula dorsal con el ligamento, buscando datos de osteoartritis en el cartílago articular.

Se examinó el tejido del LCC para determinar si era necesaria reparación o reconstrucción. Se utilizó un ancla para reinsertarlo en el origen anatómico si la reparación era necesaria. Alternativamente, cuando se prefirió la reconstrucción, se diseco el ligamento restante para exponer la AMCF. Una vez completada la reconstrucción, se suturó el ligamento restante al FiberTape. La configuración de reconstrucción utilizada fue triangular con vértice proximal. Se marcaron 2 puntos distales a 3 mm de la AMCF en el lado proximal y cubital de la falange en las posiciones de las 2 y 5 en punto cuando se veía desde el lado del pulgar derecho. El punto proximal estaba en el cuello metacarpiano en la posición de las 9 en punto, proximal a la fosa del origen del LCC, a una distancia de 7 mm del cartílago articular (►Fig. 1).

Se colocaron 3 agujas guía de 1,35 mm. Dos de las agujas de Kirschner se colocaron en el lado proximal cubital de la falange en una orientación convergente, donde se inserta el LCC. Este método garantiza un espacio suficiente entre cada orificio después de la perforación y evita complicaciones intraoperatorias, como fracturas. La tercera aguja de Kirschner se colocó proximal al origen del LCC, 6 a 8 mm de la AMCF, en la parte dorso-cubital de la cabeza del metacarpiano (MTC).

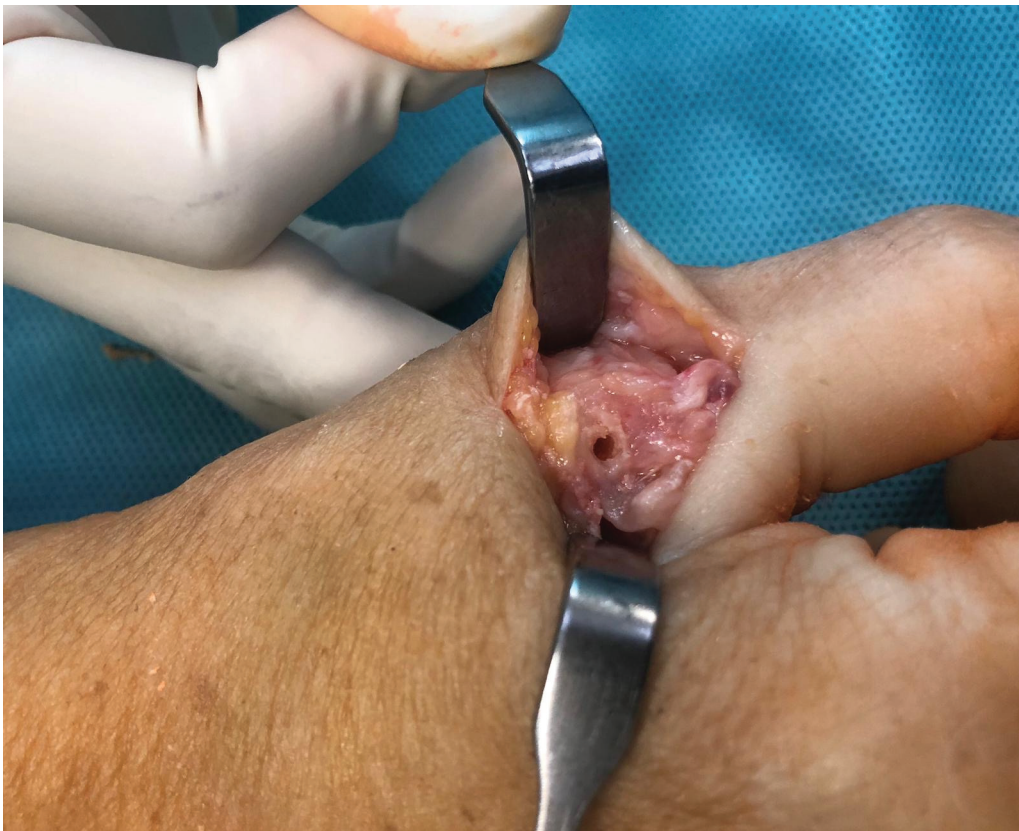

Fig. 1 Punto de fijación proximal en el cuello metacarpiano en la posición de las 9 en punto.

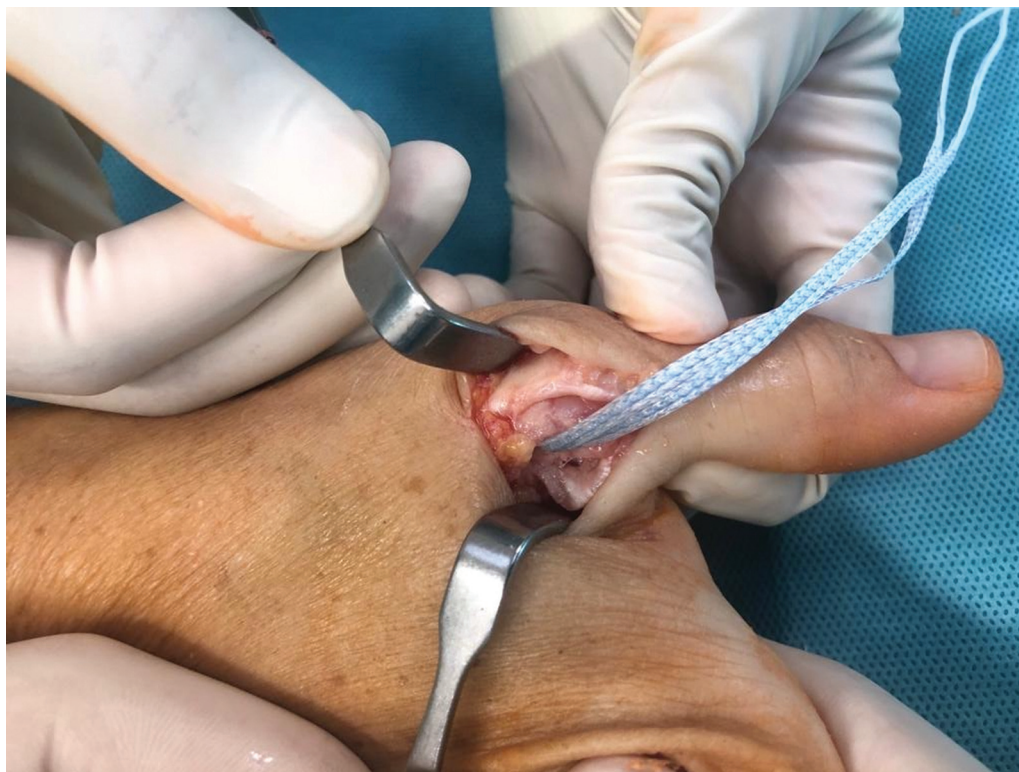

Fig. 2 Carga de FiberTape con un anclaje DX SwiveLock de 3,5 mm en el orificio del cuello metacarpiano.

Se perfora sobre las agujas guías utilizando una broca canulada de 3,0 mm, 1 cm dentro del hueso, según lo limitado por el tope de profundidad. Luego se cargó la zona central de un FiberTape de 2,0 mm en un anclaje DX SwiveLock (Arthrex, Inc.) de 3,5 mm sin nudos, completamente roscado, con punta bifurcada, y luego se insertó en el orificio del MTC (► **Fig. 2**). Después, se lleva distalmente la cinta volar de FiberTape, se cargó en el ojal bifurcado de un segundo anclaje DX SwiveLock de 3,5 mm, y

se insertó en el orificio de volar en la base de la falange proximal, mientras se mantenía la articulación reducida en posición neutra para evitar una tensión excesiva en la reparación. Finalmente, se lleva distalmente la cinta dorsal de FiberTape, se cargó en el ojal bifurcado de un tercer anclaje de sutura de 3,5 mm, y se insertó en el orificio dorsal en la falange proximal, mientras se mantenía la AMCF a 30 grados de flexión para evitar tensión excesiva en la reparación (► **Fig. 3**). Colocar pequeñas pinzas curvas debajo del

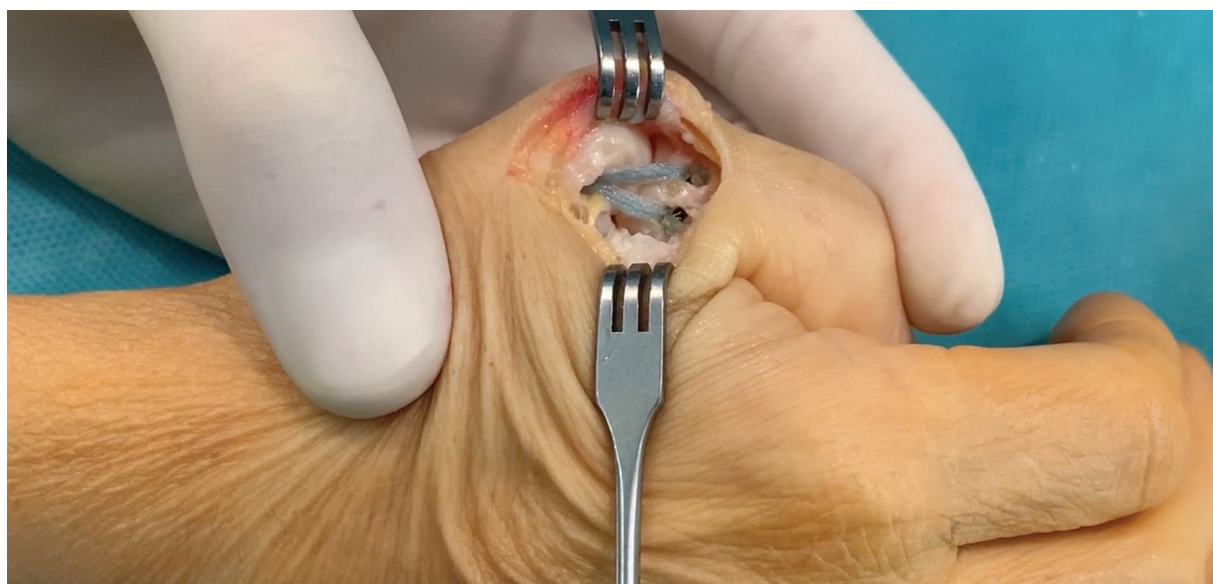

Fig. 3 Configuración triangular final del FiberTape con anclaje DX SwiveLock de 3,5 mm.

FiberTape mientras se introduce el implante en los orificios de la falange ayuda a evitar una tensión excesiva en la reparación. Antes del cierre, se verificó todo el rango de movimiento (RDM) del primer dedo, el balance óptimo y la tensión hasta la desviación radial de la AMCF. La cápsula dorsal se reparó con suturas utilizando el remanente del LCC, y luego se reparó la aponeurosis del aductor. Se utilizaron vendajes estériles y una férula de yeso en espica.

Después de la cirugía, la férula se mantuvo durante una semana, y se iniciaron directamente los ejercicios de RDM de la articulación interfalángica del pulgar (AIP). Durante las siguientes seis semanas, se utilizó una ortesis removible. Durante este tiempo, los pacientes completaron movimientos activos y asistidos pasivamente y emplearon su mano para actividades cotidianas de rutina. Todas las actividades fueron permitidas después de nueve a diez semanas.

Evaluaciones

Después de la operación, cada paciente fue evaluado por un cirujano de mano experimentado a los 3, 6 y 12 meses y, luego, 1 vez al año hasta el seguimiento final. En cada visita, los pacientes fueron evaluados tanto clínica como radiográficamente.

Las medidas de resultado objetivas primarias fueron el RDM y fuerza de las articulaciones MCF e interfalángica, medidas tanto en las manos lesionadas como en las sanas. Además, se midió la estabilidad de la AMCF lesionada y de la contralateral al estrés radial en extensión completa y en 30° de flexión. El RDM de cada paciente (extensión y flexión) se registró en grados, con una aproximación de 5°, utilizando un goniómetro. La fuerza de agarre, llave y pinza de la punta se registró en kilogramos utilizando dinamómetros tradicionales (Jamar dynamometer, Sammons Preston, Bolingbrook, IL, Estados Unidos). Se empleó un aspecto de modificación para la dominancia de la mano en todos los sujetos, asumiendo que la extremidad dominante era un 10% más fuerte que la no dominante.

En el seguimiento final, se realizó una evaluación subjetiva empleando la puntuación en la versión corta del cuestionario de Discapacidades de Brazo, Hombro y Mano

(Quick Disabilities of the Arm, Shoulder and Hand, QuickDASH, en inglés; 0: sin discapacidad; 100: discapacidad completa) para evaluar la función, y la Escala Visual Analógica (EVA), de 10 puntos, para calificar el dolor (0: sin dolor; 10: dolor intenso). A todos los pacientes se les preguntó la satisfacción general con sus resultados, incluida la adaptación a las actividades diarias, el regreso al trabajo, y si se someterían a la misma cirugía en caso de ser necesario. Se empleó un método de calificación descrito anteriormente⁵ para obtener un resultado general por materia (► **Tabla 1**).

A cada sujeto se le tomaron radiografías antes y después de la cirugía y del lado no afectado para evaluar la laxitud de la AMCF y los cambios degenerativos. Se obtuvieron proyecciones posteroanterior (PA) estática, PA de esfuerzo con la AMCF en 30° de flexión, y lateral. En total, 31 pacientes aceptaron someterse a una resonancia magnética (RM) preoperatoria y posoperatoria para evaluar los cambios degenerativos en la AMCF, que se clasificaron utilizando el sistema de clasificación de Kellgren-Lawrence.²² Todas las imágenes fueron evaluadas por dos radiólogos musculoesqueléticos independientes ciegos al tipo de operación realizada. Se documentaron las complicaciones y la duración de la operación.

Análisis estadístico

Las variables categóricas se expresaron como frecuencias y porcentajes, y las variables continuas, como medias, desviaciones estándar (DE), y valores mínimos y máximos. Según correspondía, se examinaron las diferencias dentro del grupo entre la información de resultados previos y quirúrgicos empleando la prueba *t* de Student pareada o la prueba no paramétrica de Wilcoxon. Para las comparaciones entre la mano operada y no operada, los estándares se compararon utilizando la prueba *t* de Student independiente. Se calcularon valores de *p* exactos (bilaterales) para las estadísticas de prueba de dos muestras de Wilcoxon, pues nuestro tamaño de muestra era pequeño, y los métodos asintóticos estándar suponen distribuciones de muestreo suficientemente grandes. Se aceptó significación estadística en niveles de $p \leq 0,05$.

Tabla 1 Sistema de clasificación

Clasificación	Estabilidad	RDM MCP	Dolor	Limitaciones de actividad	Pellizco
	(grado más laxo)	(% pérdida)			(%pérdida)
4 (excelente)	≥ pulgar no tratado	≤ 15	Ninguna	Ninguna	≤ 15
3 (bueno)	0–10°	15–30	Leve: intermitente, causado por un uso intensivo	Solo se evita el uso intensivo	15–30
2 (regular)	11–20°	31–50	Moderado: causado por actividad ligera	Limitaciones moderadas en las AVD	31–50
1 (deficiente)	> 20°	> 50	Severo: dolor en reposo	Graves limitaciones en las AVD	> 50

Abreviaciones: AVD, actividades de la vida diaria; MCP, metacarpofalángica; RDM, rango de movimiento.

Nota: Los pacientes fueron asignados un grado del 1 al 4 en cada categoría, y las puntuaciones totales se clasificaron de la siguiente manera: excelente – 18 a 20 puntos; bueno – 14 a 17 puntos; regular – 8 a 13 puntos; y deficiente – 0 a 7 puntos.

Tabla 2 Datos demográficos

	RLNB
Número	18
Edad (años)	Media: 43,5
	DE: $\pm 12,58501$
	Rango: 22–65
Tiempo preoperatorio (meses)	Media: 8,416667
	DE: $\pm 2,483277$
	Rango: 4–13
Seguimiento (meses)	Media: 24,55556
	DE: $\pm 8,096639$
	Rango: 13–40
Sexo (n)	Masculino: 12
	Femenino: 6
Lado afectado (n)	Derecho: 13
	Izquierdo: 5
Lado dominante (n)	Derecho: 14
	Izquierdo: 4
Lado dominante afectado (n)	Lado no dominante: 5
	Lado dominante: 13

Abreviaciones: DE, desviación estándar; RLNB, reconstrucción ligamentosa no biológica.

Resultados

Los datos demográficos se resumen en la ► **Tabla 2**. De los 18 pacientes, 13 trabajaban activamente y realizaban actividades diarias de alta exigencia, mientras que 5 realizaban actividades de baja exigencia. Los 18 pudieron regresar al trabajo y reanudar sus actividades diarias, incluidos los deportes. El tiempo quirúrgico medio fue de 33 ($\pm 6,4$; rango: 25–40) minutos.

Según el sistema de clasificación de artritis de Kellgren-Lawrence, todos los sujetos tenían una AMCF completamente conservada al inicio y después de la operación, sin pruebas de cambios radiológicos de osteoartritis en el seguimiento final.

Rango de movimiento

Las mediciones pre y postoperatorias para el RDM del pulgar se recapitulan en la ► **Tabla 3**. El RDM no cambió significativamente en ninguna de las articulaciones entre la evaluación preoperatoria y final. En el control final, no se observaron diferencias significativas en los movimientos del pulgar operado y no operado.

Mediciones de fuerza

Las medidas pre y postoperatorias para la fuerza de agarre y pinza se resumen en la ► **Tabla 4**. Se observó un avance significativo antes y después de la cirugía, con mejoras generales del 57%. En el último control, ninguna de las medidas de fuerza entre el pulgar operado y no operado presentó diferencia significativa.

Tabla 3 Rango de movimiento (RDM)

Grupo RLNB	AIF: RDM preoperatorio (grado)	AIF: RDM posoperatorio (grado)	AIF: RDM contralateral RDM (grado)	AMCF: RDM preoperatorio (grado)	AMCF: RDM posoperatorio (grado)	AMCF: RDM contralateral total (grado)	RDM preoperatorio total del primer dedo (grado)	RDM posoperatorio total del primer dedo (grado)	RDM contralateral total del primer dedo (grado)
Media, DE +/-, Rango, %	66,7 $\pm 6,9$ 55–80 91	68 $\pm 6,7$ 55–80 94,50	72,5 $\pm 4,3$ 65–80 100	68,3 $\pm 12,5$ 50–90 96	67,2 $\pm 12,9$ 45–85 94	71,1 $\pm 14,8$ 50–90 100	135 $\pm 11,6$ 120–155 93,50	135,9 $\pm 12,1$ 110–155 94	143,6 ± 13 125–165 100
	$p = 0,6$	$p = 0,37$	$p = 0,6$	$p = 0,6$	$p = 0,41$	$p = 0,74$	$p = 0,36$	$p = 0,36$	$p = 0,36$

Abreviaciones: AIF, articulación interfalángica; AMCF, articulación metacarpofalángica; DE, desviación estándar; RLNB, reconstrucción ligamentosa no biológica.

Tabla 4 Mediciones de fuerza

Grupo RLNB	Pinza preoperatoria (Kg)	Pinza posoperatoria (Kg)	Pinza contralateral (Kg)	Pellizco preoperatorio (Kg)	Pellizco posoperatorio (Kg)	Pellizco contralateral (Kg)	Agarre preoperatorio (Kg)	Agarre posoperatorio (Kg)	Agarre contralateral (Kg)
Media, DE +/-, Rango, %	3	4,8	5,2	5,2	8,7	9,1	15,5	28,6	29,2
	±0,9	±1,2	±1,1	±0,9	±0,3	±0,3	±0,8	±1,4	±1,6
	2-5	3-7	3-7	4-7	7-11	7-11	11-24	19-38	22-42
	62	92	100	60	96	100	54	98	100
	$p < 0,05$	$p = 0,5$		$p < 0,05$	$p = 0,42$		$p < 0,05$	$p = 0,44$	

Abreviaciones: DE, desviación estándar; RLNB, reconstrucción ligamentosa no biológica.

Estabilidad

Las mediciones pre y postoperatorias para la estabilidad clínica (AMCF) y radiológica se recapitulan en la ► **Tabla 5**. Se observaron mejoras clínicas y radiológicas significativas en el posoperatorio, y no hubo disparidad significativa en las medidas clínicas y radiológicas para el pulgar tratado y no tratado.

Medidas subjetivas

El dolor disminuyó significativamente después de la operación, y también se observó un progreso significativo en la puntuación en el QuickDASH. Utilizando el sistema de clasificación de Glickel,⁷ cada paciente experimentó una excelente tasa de satisfacción buena tasa de retorno laboral y repetirían el mismo tipo de cirugía si fuese necesario.

Complicaciones

En el último control personal, no se registraron complicaciones derivadas de la cirugía. Los anclajes de 3,5 mm en las revisiones radiológicas no revelaron datos de erosión ósea.

Discusión

En nuestra muestra, la RLNB utilizando SutureTape de 1,3 mm (Arthrex, Inc.) logró excelentes resultados a corto plazo en términos de estabilidad de la AMCF, RDM y dolor, al tiempo que redujo las demandas técnicas y la morbilidad del sitio donante asociadas a otras técnicas quirúrgicas.

La tendencia actual hacia reparaciones directas de ligamentos con la cinta SutureTape de 1,3 mm ha dado resultados prometedores.^{19,20} Los estudios biomecánicos en cirugía de la mano y otros campos de la cirugía ortopédica han demostrado excelentes resultados con este enfoque para la reparación de ligamentos o tendones empleando una aumentación con Suture Tape.^{11,12,17-19,23,24} De Giacomo y Shin²⁰ y Lee et al.¹⁹ han informado sobre su enfoque para la reparación directa para tratar lesiones agudas y crónicas del LCC del pulgar mediante la aumentación con Suture Tape, y relataron que el uso de Suture Tape proporciona fuerza y mayor estabilidad de forma inmediata, lo que permite una rehabilitación acelerada y una recuperación más rápida de las actividades diarias, profesionales y recreativas. Aún no se han publicado datos sobre la reconstrucción crónica del LCC de la AMCF utilizando SutureTape u otras técnicas de RLNB.

Aunque el empleo de RLB estática para la AMCF-LCC del pulgar con lesión crónica ha demostrado excelentes resultados clínicos en términos de estabilidad y fuerza,^{10,13} a menudo se realiza a expensas de la flexión.^{5,25} El tiempo transcurrido hasta la curación del ligamento y la osteointegración del injerto tendinoso es un paso limitante en la recuperación, pues el pulgar suele estar inmovilizado durante este período, lo que retrasa la rehabilitación por 4 a 7 semanas.¹⁶ Creemos que esto resalta una ventaja fundamental de la RLNB sobre la RLB, pues el FiberTape se implanta y no requiere tiempo para sanar, por lo que la AMCF puede movilizarse tan pronto como siete días después de la cirugía.

Otra cuestión técnica crucial es que la banda dorsal de una RLB podría limitar la flexión de la AMCF si se tensa demasiado. Con la RLNB, fijamos primero la inserción MTC,

Tabla 5 Estabilidad clínica y radiológica

Grupo RLNB	Clinica: estrés 0° preoperatorio	Clinica: estrés 0° posoperatorio	Clinica: estrés 0° contralateral	Clinica: estrés 30° preoperatorio	Clinica: estrés 30° posoperatorio	Clinica: estrés 30° contralateral	Radiológica: estrés 30° preoperatorio	Radiológica: estrés 30° posoperatorio	Radiológica: estrés 30° contralateral
	(grado)	(grado)	(grado)	(grado)	(grado)	(grado)	(grado)	(grado)	(grado)
Media,	38	6,7	5,3	38,9	7,2	6,1	36,4	7,2	6,1
DE +/-,	±5,5	±3,7	±3,7	±6,2	±3,4	±3,6	±5,2	±3	±3,3
Rango,	30-45	0-10	0-10	30-50	0-10	0-10	30-45	0-10	0-10
%	$p < 0,05$	$p = 0,44$		$p < 0,05$	$p = 0,35$		$p < 0,05$	$p = 0,32$	

Abreviaciones: DE, desviación estándar; RLNB, reconstrucción ligamentosa no biológica.

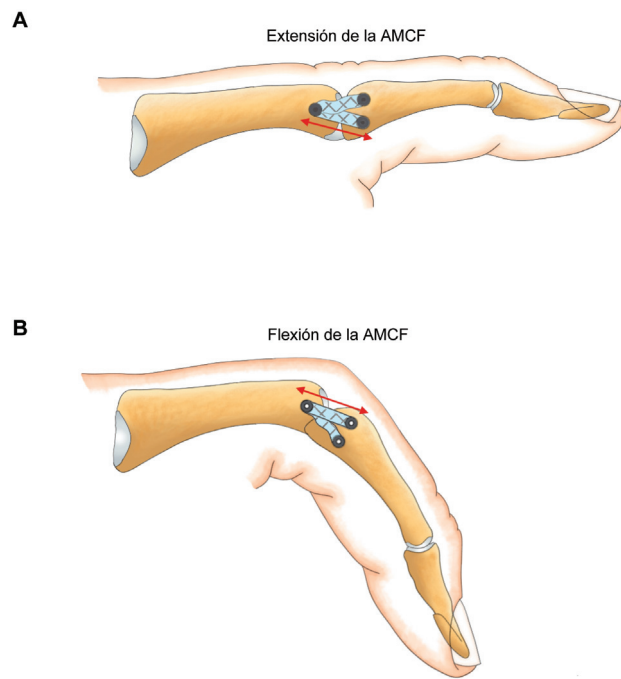


Fig. 4 Variación de la tensión de las dos bandas independientes del FiberTape. (A) la banda volar se tensa durante la extensión; (B) la banda dorsal se tensa durante la flexión. Abreviación: AMCF, articulación metacarpofalángica.

lo que nos permitió recrear dos bandas independientes del ligamento colateral. (► Figs. 4^a, B). Así, logramos estabilidad y evitamos la subluxación dorsal de la AMCF sin sacrificar la flexión. Esto es comparable a los resultados obtenidos mediante la reconstrucción simulada con el método de Glickel,⁹ técnica que se ha documentado que produce resultados superiores a otras técnicas.

Las pruebas biomecánicas de sutura en bucle demuestran que el FiberWire número 5, de 0.799 mm de diámetro (Arthrex, Inc.), tiene propiedades tensiles como las del tendón del palmar largo.²⁵

Con la RLNB, utilizamos FiberTape de 2,0 mm, que es más rígido que el SutureTape de 1,3 mm, el FiberWire de 0,799 mm, y el tendón del palmar largo. Por esta razón, planteamos la hipótesis de que la estabilidad y resistencia que se pueden lograr al realizar RLNB utilizando FiberTape de 2,0 mm satisfacen estándares biomecánicos aceptables. Una de las principales preocupaciones de la RLNB es la cuestión de la durabilidad a largo plazo. Sin embargo, aunque el FiberTape es un dispositivo sintético que debe soportar las fuerzas radiales y dorsales, continuó brindando resultados satisfactorios durante nuestro período de seguimiento promedio de tres años, y algunos pacientes durante más de cuatro. Más allá de ese tiempo, es posible que otras estructuras nativas, como la cápsula y la aponeurosis del aductor, puedan proporcionar estabilidad articular adicional, al adaptarse y perder elasticidad adicional. Estudios anteriores han documentado que la cápsula dorsal es esencial para estabilizar la AMCF.^{26,27} La capsulorrafia del LCC remanente se realizó de forma rutinaria en todos los pacientes, y pareció estar relacionada con una alineación articular adecuada en todos los casos.

Desde una perspectiva técnica, la RLNB es más sencilla que la RLB. La morbilidad asociada con la obtención del autoinjerto^{28,29} se elimina con la técnica no biológica. Otra ventaja de esta técnica es que no requiere inmovilización adicional con agujas de Kirschner, lo que elimina todos los riesgos de complicaciones relacionadas a las agujas.^{7,15}

Para conocer la prevalencia y la importancia de la osteoartritis relacionada a la RLNB del LCC, se necesitan estudios más amplios y mayor seguimiento.

El estudio actual tiene limitaciones, entre ellas, la necesidad de resultados a largo plazo. Esto es particularmente importante, pues estamos ante una aplicación novedosa de reconstrucción del LCC con Internal Brace. La durabilidad de este constructo ha demostrado resultados prometedores a corto plazo; sin embargo, aún es necesario descubrir resultados a mediano y largo plazo. Idealmente, se requiere un estudio prospectivo, aleatorio y controlado con un seguimiento más prolongado y una muestra más significativa para atribuir los beneficios del FiberTape para la reconstrucción de lesiones crónicas de la AMCF- LCC.

Conflicto de intereses

Los autores no tienen conflicto de intereses que declarar.

Referencias

- Melone CP Jr, Beldner S, Basuk RS. Thumb collateral ligament injuries. An anatomic basis for treatment. *Hand Clin* 2000;16(03):345–357
- Tang P. Collateral ligament injuries of the thumb metacarpophalangeal joint. *J Am Acad Orthop Surg* 2011;19(05):287–296
- Bronstein AJ, Koniuch MP, von Holsbeeck M. Ultrasonographic detection of thumb ulnar collateral ligament injuries: a cadaveric study. *J Hand Surg Am* 1994;19(02):304–312
- Ebrahim FS, De Maeseneer M, Jager T, Marcelis S, Jamadar DA, Jacobson JA. US diagnosis of UCL tears of the thumb and Stener lesions: technique, pattern-based approach, and differential diagnosis. *Radiographics* 2006;26(04):1007–1020
- Glickel SZ, Malerich M, Pearce SM, Littler JW. Ligament replacement for chronic instability of the ulnar collateral ligament of the metacarpophalangeal joint of the thumb. *J Hand Surg Am* 1993;18(05):930–941
- Sakellariades HT, DeWeese JW. Instability of the metacarpophalangeal joint of the thumb. Reconstruction of the collateral ligaments using the extensor pollicis brevis tendon. *J Bone Joint Surg Am* 1976;58(01):106–112
- Glickel SZ. Thumb metacarpophalangeal joint ulnar collateral ligament reconstruction using a tendon graft. *Tech Hand Up Extrem Surg* 2002;6(03):133–139
- Lee AT, Carlson MG. Thumb metacarpophalangeal joint collateral ligament injury management. *Hand Clin* 2012;28(03):361–370, ix–x
- Lee SK, Kubiak EN, Lawler E, Iesaka K, Liporace FA, Green SM. Thumb metacarpophalangeal ulnar collateral ligament injuries: a biomechanical simulation study of four static reconstructions. *J Hand Surg Am* 2005;30(05):1056–1060
- Samora JB, Harris JD, Griesser MJ, Ruff ME, Awan HM. Outcomes after injury to the thumb ulnar collateral ligament—a systematic review. *Clin J Sport Med* 2013;23(04):247–254
- Dugas JR, Walters BL, Beason DP, Fleisig GS, Chronister JE. Biomechanical Comparison of Ulnar Collateral Ligament Repair With Internal Bracing Versus Modified Jobe Reconstruction. *Am J Sports Med* 2016;44(03):735–741
- Edgar CM, Singh H, Obopilwe E, et al. Pectoralis Major Repair: A Biomechanical Analysis of Modern Repair Configurations Versus Traditional Repair Configuration. *Am J Sports Med* 2017;45(12):2858–2863
- Christensen T, Sarfani S, Shin AY, Kakar S. Long-term outcomes of primary repair of chronic thumb ulnar collateral ligament injuries. *Hand (N Y)* 2016;11(03):303–309
- Carlson MG, Warner KK, Meyers KN, Hearn KA, Kok PL. Mechanics of an anatomical reconstruction for the thumb metacarpophalangeal collateral ligaments. *J Hand Surg Am* 2013;38(01):117–123
- Catalano LW III, Cardon L, Patenaude N, Barron OA, Glickel SZ. Results of surgical treatment of acute and chronic grade III [corrected] tears of the radial collateral ligament of the thumb metacarpophalangeal joint. *J Hand Surg Am* 2006;31(01):68–75
- Werner BC, Hadeed MM, Lyons ML, Gluck JS, Diduch DR, Chhabra AB. Return to football and long-term clinical outcomes after thumb ulnar collateral ligament suture anchor repair in collegiate athletes. *J Hand Surg Am* 2014;39(10):1992–1998
- Cho BK, Kim YM, Park KJ, Park JK, Kim DK. A prospective outcome and cost-effectiveness comparison between two ligament reattachment techniques using suture anchors for chronic ankle instability. *Foot Ankle Int* 2015;36(02):172–179
- Cho BK, Park KJ, Park JK, SooHoo NF. Outcomes of the Modified Broström Procedure Augmented With Suture-Tape for Ankle Instability in Patients With Generalized Ligamentous Laxity. *Foot Ankle Int* 2017;38(04):405–411
- Lee SJ, Rabinovich RV, Kim A. Thumb Ulnar Collateral Ligament Repair with Suture Tape Augmentation. *J Hand Surg Asian Pac Vol* 2020;25(01):32–38
- De Giacomo AF, Shin SS. Repair of the Thumb Ulnar Collateral Ligament With Suture Tape Augmentation. *Tech Hand Up Extrem Surg* 2017;21(04):164–166
- Shin SS, van Eck CF, Uquillas C. Suture Tape Augmentation of the Thumb Ulnar Collateral Ligament Repair: A Biomechanical Study. *J Hand Surg Am* 2018;43(09):868.e1–868.e6
- Schiphof D, Boers M, Bierma-Zeinstra SMA. Differences in descriptions of Kellgren and Lawrence grades of knee osteoarthritis. *Ann Rheum Dis* 2008;67(07):1034–1036
- Patel NA, Lin CC, Itami Y, McGarry MH, Shin SS, Lee TQ. Kinematics of Thumb Ulnar Collateral Ligament Repair With Suture Tape Augmentation. *J Hand Surg Am* 2020;45(02):117–122
- Viens NA, Wijdicks CA, Campbell KJ, Laprade RF, Clanton TO. Anterior talofibular ligament ruptures, part 1: biomechanical comparison of augmented Broström repair techniques with the intact anterior talofibular ligament. *Am J Sports Med* 2014;42(02):405–411
- Carlson GD, Botte MJ, Josephs MS, Newton PO, Davis JLW, Woo SLY. Morphologic and biomechanical comparison of tendons used as free grafts. *J Hand Surg Am* 1993;18(01):76–82. Doi: 10.1016/0363-5023(93)90249-3
- Coyle MP Jr. Grade III radial collateral ligament injuries of the thumb metacarpophalangeal joint: treatment by soft tissue advancement and bony reattachment. *J Hand Surg Am* 2003;28(01):14–20
- Lyons RP, Kozin SH, Failla JM. The anatomy of the radial side of the thumb: static restraints in preventing subluxation and rotation after injury. *Am J Orthop* 1998;27(11):759–763
- Gangopadhyay S, McKenna H, Burke FD, Davis TRC. Five- to 18-year follow-up for treatment of trapeziometacarpal osteoarthritis: a prospective comparison of excision, tendon interposition, and ligament reconstruction and tendon interposition. *J Hand Surg Am* 2012;37(03):411–417
- Salem H, Davis TRC. Six year outcome excision of the trapezium for trapeziometacarpal joint osteoarthritis: is it improved by ligament reconstruction and temporary Kirschner wire insertion? *J Hand Surg Eur Vol* 2012;37(03):211–219