



# Tratamento cirúrgico da rizartrose: Artroplastia de ressecção do trapézio associada a interposição tendínea versus técnica de Kuhns

## *Surgical Rhizarthrosis Treatment: Trapezius Resection Arthroplasty Associated with Tendon Interposition versus the Kuhns Technique*

Guilherme Henrique Teixeira Reis<sup>1</sup> Willker Galvão de Carvalho<sup>1</sup> Mauricio Foster Rodrigues<sup>1</sup>  
Jorge Raduan Neto<sup>1</sup> Aldo Okamura<sup>1</sup> João Carlos Belloti<sup>1</sup>

<sup>1</sup> Departamento de Cirurgia da Mão, Hospital Alvorada, São Paulo, SP, Brasil

Endereço para correspondência: Guilherme Henrique Teixeira Reis, M.D., Passos, Minas Gerais, Brasil (e-mail: guilhermereis\_1@hotmail.com).

Rev Bras Ortop 2024;59(4):e572–e579.

### Resumo

**Objetivo** O objetivo deste estudo é avaliar e comparar os resultados clínicos e funcionais de dois procedimentos cirúrgicos realizados em pacientes com rizartrose grave graus III e IV.

**Métodos** Avaliamos 39 pacientes submetidos a 2 técnicas cirúrgicas para o tratamento da rizartrose: trapeziectomia pela técnica de Kuhns ou com interposição tendínea, com mínimo de 6 meses de seguimento. O desfecho primário foi avaliado pelo questionário específico Sintomas e Incapacidade da Artrose Trapeziometacarpiana (Trapeziometacarpal Arthrosis Symptoms and Disability, TASD, em inglês), e os desfechos secundários, pela versão abreviada do Questionário de Incapacidades do Braço, Ombro e Mão (Disabilities of the Arm, Shoulder, and Hand, QuickDASH, em inglês) e a Escala Visual Analógica (EVA).

**Resultados** Não houve diferença estatisticamente significativa entre os grupos nos resultados do TASD, QuickDASH e EVA e ambas as técnicas demonstraram bons resultados funcionais e da dor. Não houve complicações que necessitassem de nova abordagem cirúrgica. Verificamos uma correlação positiva entre as pontuações no TASD e no QuickDASH, o que sugere que ambos são eficazes na avaliação da funcionalidade e incapacidade da rizartrose.

**Conclusão** A trapeziectomia com técnica de Kuhns e com interposição tendínea se mostraram efetivas no tratamento cirúrgico da rizartrose. Não houve diferença significativa entre as técnicas em relação aos resultados funcionais.

### Palavras-chave

- ▶ osso trapézio
- ▶ osteoartrite
- ▶ procedimentos ortopédicos

Trabalho desenvolvido no Hospital Alvorada, São Paulo, SP, Brasil.

recebido  
23 de outubro de 2023  
aceito  
05 de abril de 2024

DOI <https://doi.org/10.1055/s-0044-1788289>  
ISSN 0102-3616.

© 2024. The Author(s).  
This is an open access article published by Thieme under the terms of the Creative Commons Attribution 4.0 International License, permitting copying and reproduction so long as the original work is given appropriate credit (<https://creativecommons.org/licenses/by/4.0/>).  
Thieme Revinter Publicações Ltda., Rua do Matoso 170, Rio de Janeiro, RJ, CEP 20270-135, Brazil

## Abstract

**Objective** This study aimed to evaluate and compare the clinical and functional outcomes of two surgical procedures performed in patients with severe grade III and IV rhizarthrosis.

**Methods** We evaluated 39 patients who underwent two surgical techniques for rhizarthrosis treatment: trapeziectomy using the Kuhns technique or tendon interposition, with a minimum follow-up period of 6 months. The primary outcome assessment used the specific Trapeziometacarpal Arthrosis Symptoms and Disability (TASD) questionnaire, and the secondary outcome evaluation employed the shortened version of the Disabilities of the Arm, Shoulder, and Hand (QuickDASH) questionnaire and the visual analog scale (VAS).

**Results** There was no statistically significant difference between groups in the TASD, QuickDASH, and VAS results, and both techniques demonstrated good functional and pain outcomes. No complication required a new surgical approach. We found a positive correlation between TASD and QuickDASH questionnaire scores, suggesting their effectiveness in assessing functionality and disability in subjects with rhizarthrosis.

**Conclusion** Trapeziectomy using the Kuhns technique and tendon interposition proved effective in the surgical treatment of rhizarthrosis. There was no significant difference between the techniques concerning functional outcomes.

## Keywords

- ▶ orthopedic procedures
- ▶ osteoarthritis
- ▶ trapezium bone

## Introdução

A rizartrose, é uma condição degenerativa progressiva que afeta a articulação carpometacarpiana do polegar. É uma das formas mais comuns de osteoartrite nas mãos, sendo mais frequente em mulheres acima dos 50 anos de idade. Essa condição pode ser debilitante, limitando a capacidade de vida e laboral diária do indivíduo.<sup>1</sup> Várias opções terapêuticas estão disponíveis para gerenciar os sintomas e melhorar a qualidade de vida, como as mudanças no estilo de vida, fisioterapia motora e analgésica, órteses, terapias farmacológicas, infiltrações e tratamentos cirúrgicos.<sup>2</sup>

O tratamento cirúrgico é uma opção para pacientes com rizartrose que não obtiveram alívio dos sintomas por meio de tratamentos não cirúrgicos.<sup>2</sup> A trapeziectomia é uma artroplastia de ressecção do trapézio que foi inicialmente descrita por Gervis, com bons resultados.<sup>3</sup> Alguns autores descreveram como complicação desta técnica a migração proximal do metacarpo e o comprometimento dos resultados funcionais.<sup>4</sup> Assim, para prevenir tais complicações, foram descritas técnicas associadas a trapeziectomia como a interposição de tendão,<sup>5</sup> a reconstrução ligamentar,<sup>6</sup> artroplastia com implantes,<sup>7</sup> a técnica de formação de hematoma por distração (técnica de Kuhns),<sup>8</sup> reconstrução ligamentar com a interposição de tendão,<sup>6</sup> e interposição de material acelular.<sup>5</sup> Embora estas técnicas associadas possam ser efetivas, elas podem acrescentar riscos de outras complicações como infecção, dor, soltura dos implantes e perda de força muscular.<sup>4</sup> Atualmente na literatura não há estudos com evidências conclusivas quanto a técnica mais efetiva para o tratamento cirúrgico da rizartrose.<sup>4</sup>

Assim, o objetivo deste estudo é avaliar duas técnicas cirúrgicas: a trapeziectomia com a técnica de Kuhns e com

interposição tendinosa, em 39 pacientes, com um segmento mínimo de 6 meses de evolução.

Essas técnicas foram escolhidas devido ao considerável número de pacientes submetidos a esses procedimentos com o intuito de proporcionar uma análise abrangente e representativa, permitindo uma comparação significativa entre elas e contribuindo para a validade dos resultados obtidos.

## Materiais e Métodos

Este é um estudo coorte retrospectivo que avaliou 39 pacientes. Os critérios de inclusão foram: pacientes com diagnóstico clínico e de imagem com rizartrose de graus III e IV de Eaton e Littler,<sup>9</sup> de ambos os sexos, que foram submetidos ao tratamento cirúrgico com a trapeziectomia pela técnica de Kuhns<sup>8</sup> (grupo 1, n = 18), ou a trapeziectomia associada com interposição de tendão<sup>5</sup> (grupo 2, n = 21), entre os anos de 2018 e 2022, operados por quatro cirurgiões de mão experientes e com seguimento mínimo de seis meses.

Os dados foram coletados a partir dos registros eletrônicos do hospital sede do estudo, com busca dos pacientes por meio dos códigos de diagnóstico da décima revisão da Classificação Internacional de Doenças (CID-10): M18.0, M18.1 e M19.9. As informações coletadas incluíram idade, sexo, lado operado, lado dominante, grau de artrose e tipo de procedimento cirúrgico (→ **Tabela 1**).

Os critérios de exclusão foram: pacientes com doenças reumatológicas, traumáticas, ou neurológicas que afetam as articulações da mão ou do punho, aqueles submetidos a cirurgias prévias na região do polegar, aqueles que perderam o seguimento pós-operatório e aqueles que não assinaram o termo de consentimento do estudo.

**Tabela 1** Dados demográficos dos pacientes

Dados	Grupo 1	Grupo 2	Total	Valor de p
Idade média (em anos)	62,4	58,0	60,1	0,056
Sexo	94,5% F	90,5% F	92,4% F	0,052
	5,5% M	9,5% M	7,6% M	
Lado dominante	94,5% D	81% D	87,2% D	0,921
	5,5% E	19% E	12,8% E	
Lado operado	44,5% D	42,9% D	43,6% D	0,209
	55,5% E	57,1% E	56,4% E	
Grau de artrose (Eaton e Littler)	67% III	72% III	70% III	0,748
	33% IV	28% IV	30% IV	
Tempo da aplicação do questionário (em meses)	Média: 39,8	Média: 21,6		
	Mínimo: 8	Mínimo: 6	Média: 30	0,08
	Máximo: 62	Máximo: 50		

Abreviaturas: III, grau III; IV, grau IV; D, direito; E, esquerdo; F, feminino; M, masculino.

Após inclusão, os pacientes foram convidados a realizar uma avaliação presencial em consultas ambulatoriais, em um único momento, por quatro residentes em cirurgia da mão. Foi solicitado aos pacientes que respondessem aos questionários sobre os seus desfechos clínicos e funcionais, sendo eles o questionário de Sintomas e Incapacidade da Artrose Trapeziometacarpiana (Trapeziometacarpal Arthrosis Symptoms and Disability, TASD, em inglês),<sup>10</sup> a versão abreviada do Questionário de Incapacidades do Braço, Ombro e Mão (Disabilities of the Arm, Shoulder, and Hand, QuickDASH, em inglês)<sup>11</sup> e a Escala Visual Analógica (EVA) de dor,<sup>12</sup> como demonstrado nos **Anexos 1, 2 e 3**. O tempo médio entre o procedimento cirúrgico e a aplicação dos questionários foi de 30 meses.

Na análise estatística, os dados foram importados para o programa IBM SPSS Statistics for MacOS (IBM Corp., Armonk, NY, EUA), versão 25.0. A estatística descritiva de dados categóricos foi descrita pela sua frequência absoluta e relativa. Os dados contínuos foram submetidos ao teste de normalidade de Shapiro-Wilk e descritos pela média  $\pm$  desvio padrão, mediana e pelos 25<sup>o</sup> e 75<sup>o</sup> percentis. Os dados que mostraram distribuição paramétrica foram submetidos ao teste *t* de Student para duas amostras independentes, enquanto os dados que não mostraram distribuição paramétrica foram submetidos ao teste Mann-Whitney para duas amostras independentes. Foi aceito como diferença estatisticamente significativo quando o erro do tipo I, ou seja, o valor de *p*, foi menor do que 0,05.

## Procedimentos Cirúrgicos Realizados e Avaliados no Estudo

Para o primeiro grupo, foi realizada a técnica cirúrgica descrita por Kuhns,<sup>8</sup> mediante via acesso dorsal longitudinal de cerca de 4 cm, na articulação carpometacarpiana do polegar entre o tendão do músculo abductor longo do polegar e o tendão do músculo extensor curto do polegar. Em seguida, a capsula articular foi aberta em T para expor e

remover o trapézio; a fixação foi realizada sob radioscopia com dois fios de Kirschner 1.5mm entre o primeiro e o segundo metacarpo, mantendo o espaço articular carpometacarpiano (**Fig. 1**). O procedimento é finalizado com a sutura da capsula articular e da pele. Então, é feito um curativo estéril e tala gessada antebraqueopalmar com inclusão do polegar, que é mantida por 4 semanas. Os fios de Kirschner foram retirados no ambulatório com 4 semanas de pós-operatório.

Quanto ao segundo grupo, a técnica de trapeziectomia e tenoartroplastia com o músculo palmar longo,<sup>5</sup> foi realizada pela mesma via de acesso descrita no grupo 1, a ressecção do tendão e do músculo palmar longo é realizada com o uso de três acessos sobre o tendão (**Fig. 2**), a confecção do novelo e a sua interposição é realizada entre o escafoide e o metacarpo (**Figs. 3-4**). A capsula articular (**Fig. 5**) é fechada seguida da sutura da incisão e um curativo e tala gessada foram aplicados, os pontos são retirados com 2 semanas e a imobilização é mantida por 4 semanas.

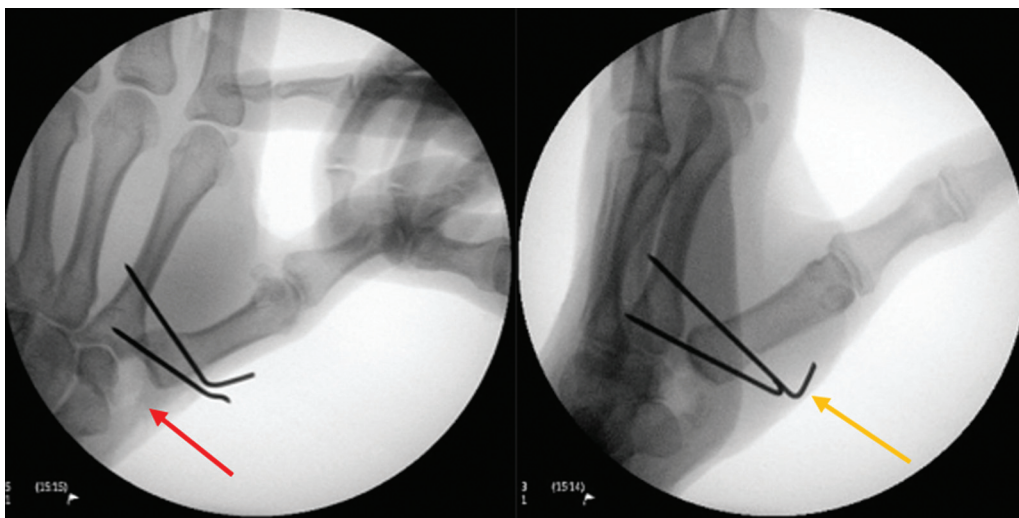
## Desfechos Clínicos

### Desfecho Primário

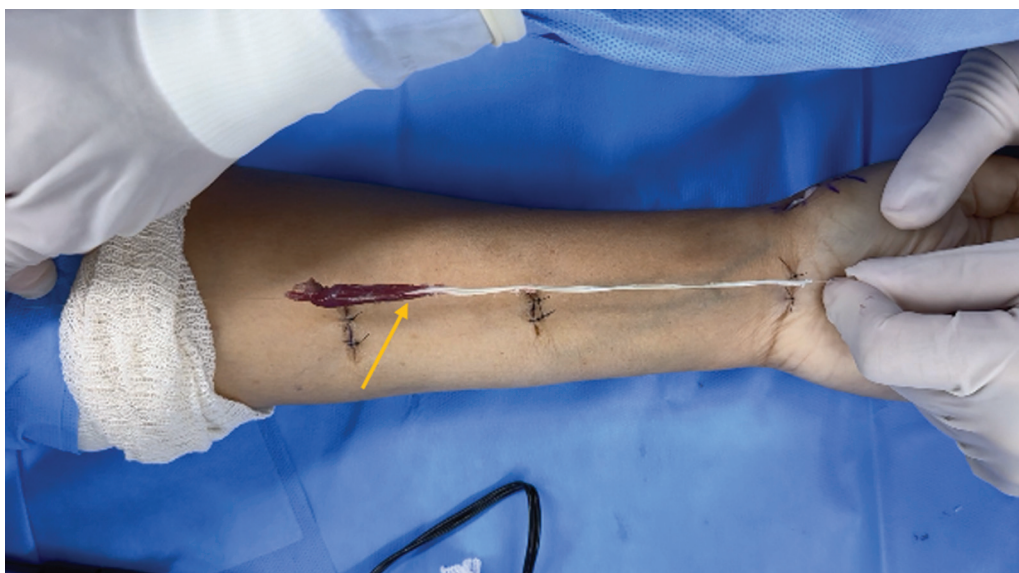
O desfecho primário foi utilizado o questionário específico TASD,<sup>10</sup> que consiste em uma avaliação autorreportada específica das limitações funcionais relacionadas à rizartrorse. O TASD foi traduzido e adaptado culturalmente para o português brasileiro em 2021.<sup>13</sup> Ele contém uma série de perguntas sobre a intensidade da dor e a capacidade funcional para o polegar. As respostas são pontuadas em uma escala de 0 a 100, e pontuações mais altas indicam maior disfunção.

### Desfechos Secundários

O QuickDASH<sup>11</sup> avalia a incapacidade funcional e a dor relacionadas ao membro superior por meio da listagem de 11 atividades. As respostas são pontuadas em uma escala de 0 a 100 e, quanto mais alta a pontuação, maior a incapacidade funcional e a dor relatadas pelos pacientes.



**Fig. 1** Procedimento cirúrgico finalizado pela técnica de Kuhns. Imagens do intraoperatório que demonstram o espaço (seta vermelha) após a ressecção do osso trapézio e dos dois fios de Kirschner (seta amarela) utilizados para fixar o primeiro metacarpo ao segundo metacarpo.



**Fig. 2** Imagem da retirada do músculo palmar longo para ser utilizado como enxerto. Retirada do enxerto musculotendíneo do músculo palmar longo (seta amarela) por meio de três acessos.

A EVA<sup>12</sup> avalia a intensidade da dor relatada pelos pacientes. Consiste em uma linha horizontal com uma escala de 0 a 10, em que 0 representa ausência de dor e 10, dor máxima. Os pacientes foram convidados a marcar na escala o grau de dor que estavam sentindo naquele momento.

Os questionários foram aplicados por um único avaliador não ligado ao estudo, em todas as consultas ambulatoriais, garantindo a padronização da coleta de dados.

O trabalho foi aprovado pelo comitê de ética da nossa instituição sob o número CAAE: 71550023.1.0000.5487.

## Resultados

O tempo médio para a aplicação dos questionários nos pacientes foi de 30 meses pós-operatórios, sendo para o grupo 1 um tempo mínimo de 8 e máximo de 62 meses, e

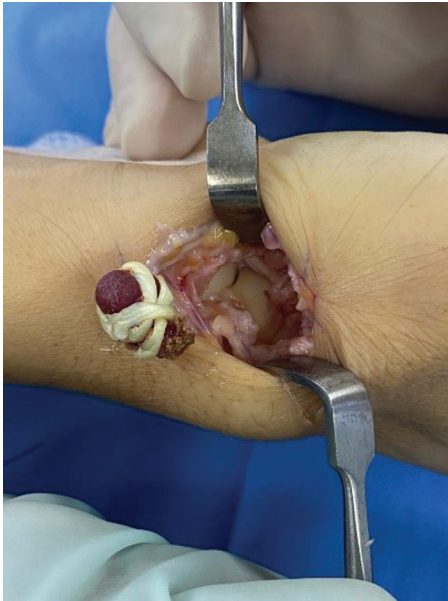para o grupo 2 um tempo mínimo de 6 e máximo de 50 meses (► **Tabela 1**).

Na análise do desfecho primário pela pontuação no TASD, o grupo da técnica de Kuhns teve uma média de  $25,2 \pm 27,5\%$ , ao passo que, no grupo de interposição de tendão, a média foi de  $24,9 \pm 22\%$  (► **Fig. 6**).

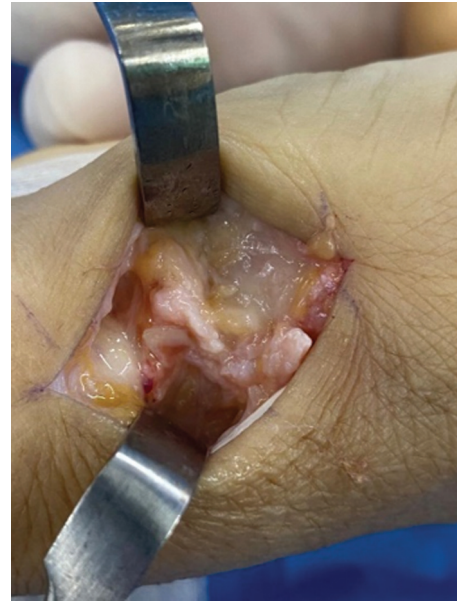Na análise dos desfechos secundários pela pontuação no QuickDASH, o grupo da técnica de Kuhns teve média de  $25,5 \pm 30,7\%$ , e no grupo da interposição de tendão, a média foi de  $31,6 \pm 24,6\%$  (► **Fig. 7**).

Na análise do desfecho de dor, aferido pela EVA, o grupo da técnica de Kuhns, teve média de  $3,2 \pm 3,2\%$ , e no grupo da interposição de tendão, a média foi de  $3,0 \pm 2,7\%$  (► **Fig. 8**).

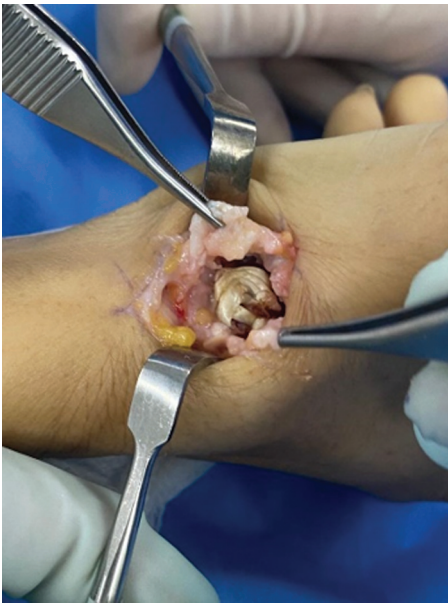Foi encontrada uma correlação positiva entre as pontuações no TASD e QuickDASH: um aumento nas pontuações em um questionário correspondia a um aumento nas



**Fig. 3** Enxerto do músculo palmar longo antes de ser colocado no local do trapézio.



**Fig. 5** Fechamento da capsula articular.



**Fig. 4** Colocação do enxerto no local do trapézio ressecado.

pontuações no outro. Isso sugere que ambos os instrumentos são eficazes para medir aspectos relacionados à funcionalidade e incapacidade na rizartrose de forma consistente (→ Fig. 9).

## Discussão

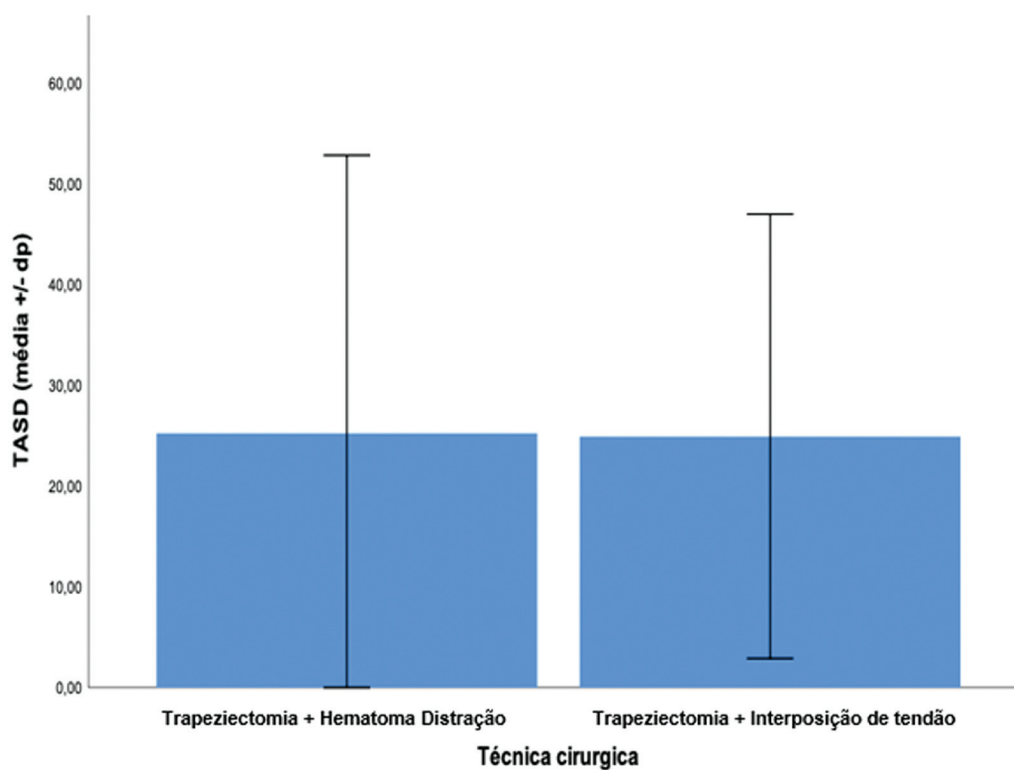
A amostra populacional do estudo se mostrou homogênea e representativa, conforme descrito na literatura.<sup>1</sup> Este estudo utilizou como desfecho primário o questionário TASH, e como secundários o questionário QuickDASH e a EVA, por serem instrumentos que avaliam a função e possíveis limitações de atividades da vida diária e o índice de dor dos pacientes operados. A literatura relata que essas são as

ferramentas mais apropriadas para avaliar a efetividade do tratamento cirúrgico.<sup>10,11</sup>

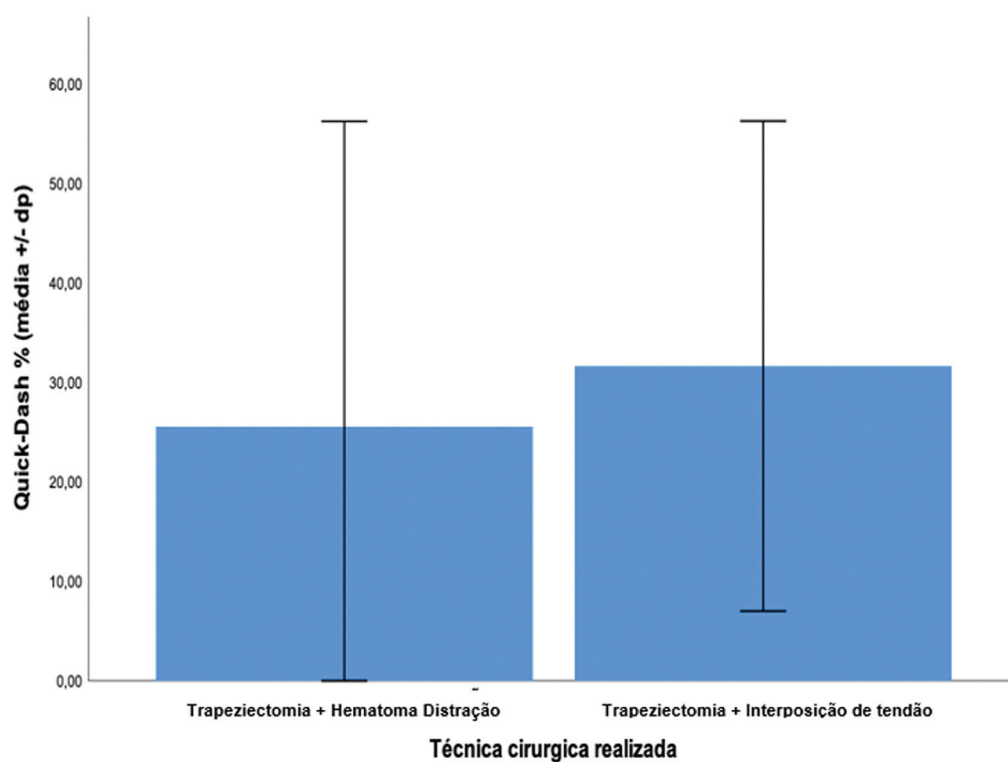
Os nossos resultados funcionais positivos com a técnica descrita por Kuhns<sup>8</sup> foram concordantes com os da literatura.<sup>5,8,14</sup> Observamos como vantagens dessa técnica um menor tempo cirúrgico, a falta de necessidade de realizar novas incisões e a dispensa da retirada de enxertos tendíneos. Esses benefícios não apenas simplificam o procedimento, como também podem resultar em uma recuperação pós-operatória mais rápida, o que pode reduzir as complicações associadas a incisões adicionais e procedimentos de enxertos. Suas desvantagens são as possíveis complicações inerentes a inserção e manutenção do fio de Kirschner e a necessidade de um segundo procedimento para remoção dos pinos, o que foi realizado no ambulatório da instituição em que este estudo foi realizado.

A técnica de trapeziectomia com tenoartroplastia do músculo palmar longo também busca evitar a migração proximal do primeiro metacarpo, ao utilizar o enxerto tendíneo como um espaçador biológico. Sua principal vantagem é a utilização de enxerto autólogo sem necessidade de implantes sintéticos. Como principais desvantagens dessa técnica, observamos que, apesar de ser do mesmo membro operado, é limitada para pacientes que não têm o músculo palmar longo e as complicações cicatriciais para a retirada do enxerto. Os resultados funcionais positivos notados com o uso desta técnica no presente estudo são concordantes com os da literatura, em que diversos autores<sup>5,15</sup> relatam bons e ótimos resultados.

Ao comparar ambas as técnicas cirúrgicas analisadas, observamos que a trapeziectomia com interposição de tendão do músculo palmar longo não demonstrou superioridade em relação à técnica de Kuhns. Embora não tenhamos encontrado estudos que comparem especificamente essas duas técnicas, os resultados obtidos foram semelhantes a literatura que aborda técnicas cirúrgicas similares.<sup>16-19</sup> Os achados desta revisão sustentam a eficácia de ambas as abordagens no tratamento da rizartrose. No entanto, com



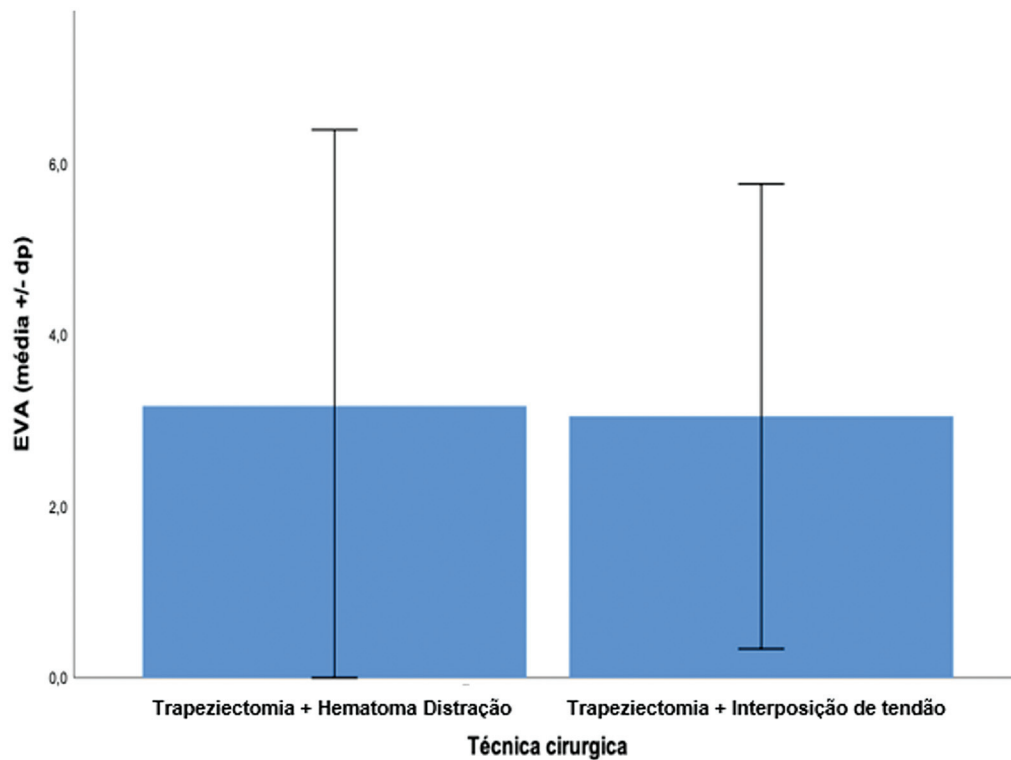
**Fig. 6** Análise da pontuação no TASD em comparação com as técnicas de Kuhns e de interposição de tendão.



**Fig. 7** Análise da pontuação no QuickDASH em comparação com as técnicas de Kuhns e de interposição de tendão.

base na Revisão Cochrane,<sup>20</sup> não podemos atualmente fazer recomendações sobre a superioridade de qualquer procedimento cirúrgico sobre outro para essa condição.

Observamos uma correlação positiva entre o TASD e o QuickDASH, resultado consistente com os achados na literatura.<sup>10,21</sup>



**Fig. 8** Análise da pontuação na EVA em comparação com as técnicas de Kuhns e de interposição de tendão.

## Conclusão

As duas técnicas avaliadas se mostraram efetivas para o tratamento de pacientes com rizartrose, mediante avaliação com o questionário TASD, com acompanhamento pós-operatório médio de 30 meses. Não houve superioridade do resultado funcional entre os grupos, comparando as técnicas de trapeziectomia com interposição de tendão ou com distração. Os questionários funcionais TASD específico e o

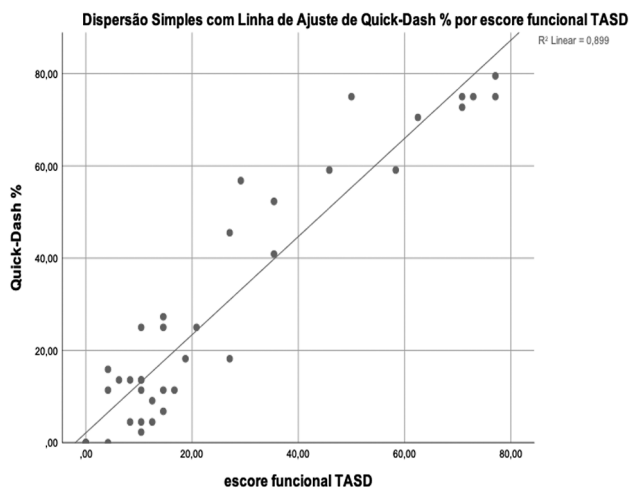
QuickDASH genérico se mostraram equivalentes para mensuração do grau de limitação funcional dos pacientes.

### Suporte Financeiro

Os autores declaram que não receberam suporte financeiro de agências dos setores público, privado ou sem fins lucrativos para a realização deste estudo.

### Conflito de Interesses

Os autores não têm conflito de interesses a declarar.



**Fig. 9** Correlação das pontuações no QuickDASH e TASD nos pacientes pós-operatórios que se submeteram às técnicas de Kuhns e de interposição de tendão.

## Referências

- 1 Armstrong AL, Hunter JB, Davis TR. The prevalence of degenerative arthritis of the base of the thumb in post-menopausal women. *J Hand Surg [Br]* 1994;19(03):340-341
- 2 Bertozzi L, Valdes K, Vanti C, Negrini S, Pillastrini P, Villafañe JH. Investigation of the effect of conservative interventions in thumb carpometacarpal osteoarthritis: systematic review and meta-analysis. *Disabil Rehabil* 2015;37(22):2025-2043
- 3 Gervis WH. Excision of the trapezium for osteoarthritis of the trapezio-metacarpal joint. *J Bone Joint Surg Br* 1949;31B(04):537-539, illust
- 4 Conolly WB, Lanzetta M. Surgical management of arthritis of the carpo-metacarpal joint of the thumb. *Aust N Z J Surg* 1993;63(08):596-603
- 5 Dell PC, Muniz RB. Interposition arthroplasty of the trapeziometacarpal joint for osteoarthritis. *Clin Orthop Relat Res* 1987;(220):27-34
- 6 Burton RI, Pellegrini VD Jr. Surgical management of basal joint arthritis of the thumb. Part II. Ligament reconstruction with tendon interposition arthroplasty. *J Hand Surg Am* 1986;11(03):324-332

- 7 Pellegrini VD Jr, Burton RI. Surgical management of basal joint arthritis of the thumb. Part I. Long-term results of silicone implant arthroplasty. *J Hand Surg Am* 1986;11(03):309–324
- 8 Kuhns CA, Meals RA. Hematoma and distraction arthroplasty for basal thumb osteoarthritis. *Tech Hand Up Extrem Surg* 2004;8(01):2–6
- 9 Eaton RG, Glickel SZ. Trapeziometacarpal osteoarthritis. Staging as a rationale for treatment. *Hand Clin* 1987;3(04):455–471
- 10 Becker SJ, Teunis T, Ring D, Vranceanu AM. The Trapeziometacarpal Arthrosis Symptoms and Disability Questionnaire: Development and Preliminary Validation. *Hand (N Y)* 2016;11(02):197–205
- 11 Beaton DE, Wright JG, Katz JN Upper Extremity Collaborative Group. Development of the QuickDASH: comparison of three item-reduction approaches. *J Bone Joint Surg Am* 2005;87(05):1038–1046
- 12 Huskisson EC. Measurement of pain. *Lancet* 1974;2(7889):1127–1131
- 13 de Souza Almeida VA, Fernandes CH, Meireles LM, Faloppa F, Ejnisman B, Cohen M. Translation and cross-cultural adaptation of “Trapeziometacarpal Arthrosis Symptoms and Disability-TASD” into Brazilian Portuguese. *Adv Rheumatol* 2021;61(01):61
- 14 Kuhns CA, Emerson ET, Meals RA. Hematoma and distraction arthroplasty for thumb basal joint osteoarthritis: a prospective, single-surgeon study including outcomes measures. *J Hand Surg Am* 2003;28(03):381–389
- 15 Berkhout MJ, Bachour Y, Wessing D, Ritt MJPF. Distal Pole Resection of the Scaphoid for the Treatment of Scaphotrapeziotrapezoid Osteoarthritis. *Hand (N Y)* 2019;14(02):230–235
- 16 Davis TR, Brady O, Dias JJ. Excision of the trapezium for osteoarthritis of the trapeziometacarpal joint: a study of the benefit of ligament reconstruction or tendon interposition. *J Hand Surg Am* 2004;29(06):1069–1077
- 17 Jain A, Herrera FA. Cost Analysis and National Trends in the Treatment of Thumb Basal Arthritis: Comparing Ligament Reconstruction/Tendon Interposition and Trapeziectomy/Hematoma Distraction Arthroplasty. *Ann Plast Surg* 2021;86(6S, Suppl 5):S622–S624
- 18 Tolo ET. Ligament reconstruction and tendon interposition versus trapeziectomy and hematoma distraction arthroplasty for treatment of trapeziometacarpal arthritis. *Curr Opin Orthop* 2006;17:283–287
- 19 Sandvall BK, Cameron TE, Netscher DT, Epstein MJ, Staines KG, Petersen NJ. Basal joint osteoarthritis of the thumb: ligament reconstruction and tendon interposition versus hematoma distraction arthroplasty. *J Hand Surg Am* 2010;35(12):1968–1975
- 20 Wajon A, Vinycomb T, Carr E, Edmunds I, Ada L. Surgery for thumb (trapeziometacarpal joint) osteoarthritis. *Cochrane Database Syst Rev* 2015;2015(02):CD004631
- 21 Ratneswaran A, Rockel JS, Antflek D, et al. Investigating Molecular Signatures Underlying Trapeziometacarpal Osteoarthritis Through the Evaluation of Systemic Cytokine Expression. *Front Immunol* 2022;12:794792