

# Reconstrução de membro inferior – retalho fasciocutâneo sural\*

## Lower Limb Reconstruction – Fasciocutaneous Sural Flap

Antonio Lourenco Severo<sup>1,2</sup> Eduardo Felipe Mandarinop Coppi<sup>1,2</sup> Haiana Lopes Cavalheiro<sup>1,2</sup>  
Alexandre Luiz Dal Bosco<sup>1,2</sup> Danilo Barreto Filho<sup>1,2</sup> Marcelo Barreto Lemos<sup>1,2</sup>

<sup>1</sup>Hospital São Vicente de Paulo (HSVP-RS), Passo Fundo, RS, Brasil

<sup>2</sup>Instituto de Ortopedia e Traumatologia de Passo Fundo (IOT-RS), Passo Fundo, RS, Brasil

Address for correspondence Antonio Lourenco Severo, Hospital São Vicente de Paulo (HSVP-RS), Passo Fundo, RS, Brasil (e-mail: antoniosevero@gmail.com).

Rev Bras Ortop 2019;54:128–133.

### Resumo

**Objetivo** Avaliar o uso do retalho fasciocutâneo sural de fluxo reverso na cobertura de lesões no terço distal dos membros inferiores.

**Métodos** Foram analisados 24 casos, 20 de origem traumática, três por lesões esportivas e um por ressecção de lesão tumoral.

**Resultados** Dos 24 prontuários avaliados, 16 eram homens e oito mulheres. A idade variou de seis a 75 anos. A maioria dos pacientes evoluiu com cicatrização total do retalho (21). Houve apenas um caso de necrose total do retalho em paciente diabético insulino dependente e hipertenso, evoluiu para posterior amputação do membro. Em dois casos, houve necrose parcial com posterior cicatrização por segunda intenção, um desses pacientes era tabagista pesado. As complicações foram associadas às comorbidades e, ao contrário do evidenciado por outros estudos, não houve correlação com a curva de aprendizado. Também não houve correlação com o local ou o tamanho da lesão a ser coberta.

**Conclusão** Tem-se como relevância clínica que a técnica de retalho fasciocutâneo sural de fluxo reverso usada obteve 87,5% de sucesso, é uma opção viável e eficaz no arsenal terapêutico das lesões complexas dos membros inferiores.

### Palavras-chave

- ▶ retalhos cirúrgicos
- ▶ nervo sural/transplante
- ▶ fásia/transplante
- ▶ traumatismos da perna

### Abstract

**Objective** The present study aims to evaluate the use of the reverse-flow sural fasciocutaneous flap to cover lesions in the distal third of the lower limb.

**Methods** A total of 24 cases were analyzed, including 20 traumatic injuries, 3 sports injuries, and 1 case of tumor resection.

**Results** Among the 24 evaluated medical records, 16 patients were male, and 8 were female. Their age ranged from 6 to 75 years old. Most of the patients evolved with total healing of the flap ( $n=21$ ). There was only one case of total necrosis of the flap in an insulin-dependent diabetic, high blood pressure patient, evolving to subsequent limb

\* Trabalho desenvolvido no Hospital São Vicente de Paulo, Passo Fundo, RS, Brasil. Publicado originalmente por Elsevier Ltda.

**Keywords**

- ▶ surgical flaps
- ▶ sural nerve/transplantation
- ▶ fascia/transplantation
- ▶ leg injuries

amputation. In two cases, there was partial necrosis and subsequent healing by secondary intention; one of these patients was a heavy smoker. Complications were associated with comorbidities and, unlike other studies, no correlation was observed with the learning curve. There was also no correlation with the site or size of the lesion to be covered.

**Conclusion** It is clinically relevant that the success rate of the reverse-flow sural fasciocutaneous flap technique was of 87.5%. This is a viable and effective alternative in the therapeutic arsenal for complex lower limb lesions.

**Introdução**

A cobertura do terço distal da perna, por apresentar distensibilidade e mobilidade limitadas, baixo suprimento sanguíneo e não haver interposição de tecidos musculares entre as estruturas nobres e o tegumento, ainda é um desafio para a cirurgia reconstrutiva. Tais características tornam o uso de enxertos e retalhos randomizados inadequados para feridas localizadas nessa região.<sup>1-3</sup>

O uso de retalhos microcirúrgicos e de retalhos pediculados baseados nas perfurantes cutâneas da perna, especificamente de retalhos de fluxo reverso, é a opção com melhores resultados. Porém, alguns necessitam de técnica cirúrgica mais complexa.<sup>4</sup>

O retalho fasciocutâneo sural, popularmente, chamado de retalho sural, com base distal, tornou-se uma das mais importantes ferramentas no arsenal terapêutico da cirurgia reconstrutiva para lesões localizadas no terço distal da perna, do tornozelo e pé, principalmente após publicações de Masquelet et al.<sup>1</sup> Apresenta vantagens como grande mobilidade e versatilidade, preservação de artérias importantes e músculos, além de simular a área receptora em textura, espessura, pigmentação e flexibilidade. As possíveis complicações são as mesmas de outros retalhos: isquemia, com necrose parcial ou total.<sup>2,5-7</sup> Visto isso, o presente estudo teve como objetivo avaliar o uso do retalho fasciocutâneo sural de fluxo reverso para cobertura de lesões em distal de membro inferior.

**Materiais e métodos**

O presente estudo é de caráter transversal retrospectivo, aprovado pelo Comitê de Ética em Pesquisa (CEP) de número 1.854.277 da Universidade de Passo Fundo. Foram avaliados prontuários de pacientes submetidos à cirurgia reconstrutiva do membro inferior e incluídos apenas indivíduos submetidos à técnica do retalho sural de fluxo reverso de agosto de 2001 a dezembro de 2016.

As variáveis coletadas dos prontuários foram idade, sexo, localização da lesão, diagnóstico, data da cirurgia, comorbidades e complicações.

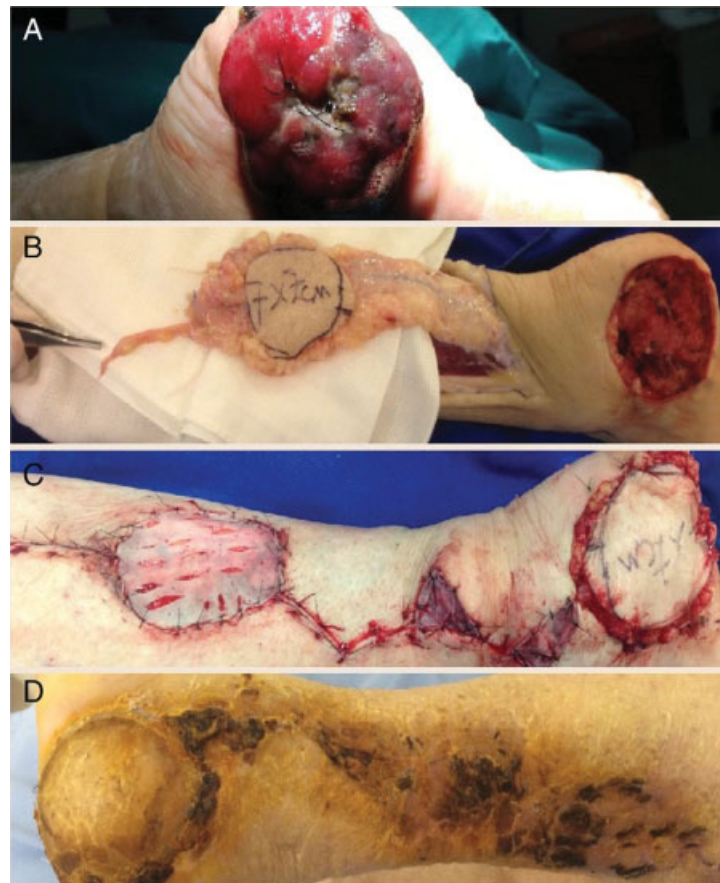
As dimensões dos retalhos usados variaram de 2 × 3 a 8 × 8 cm<sup>2</sup>, de acordo com o tamanho das áreas a serem cobertas. A técnica cirúrgica usada em todos os casos teve como base a descrição de Masquelet et al.<sup>1,2</sup>:

- Bloqueio raquimedular.

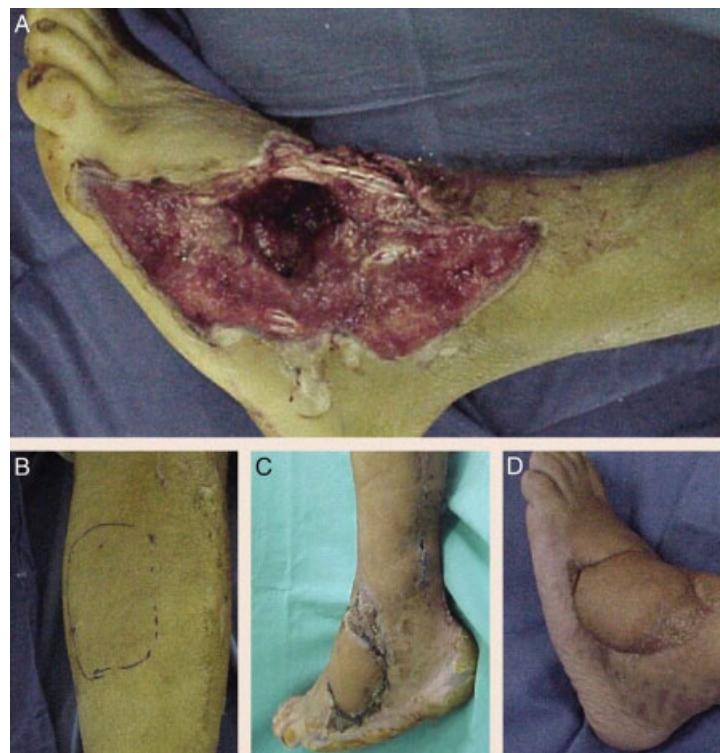- Paciente em decúbito ventral: limpeza e desbridamento da área receptora.
- O retalho é desenhado na junção das cabeças do músculo gastrocnêmico. Uma linha é traçada distalmente seguindo o curso sobre o trajeto presumido do pedículo até o ponto de rotação do retalho, localizado aproximadamente 5 cm proximal à extremidade do maléolo lateral.
- Drenagem venosa gravitacional e torniquete ao nível da região proximal da coxa.
- Incisão cirúrgica da pele até a fáscia sural.
- O nervo sural, a artéria sural superficial e a veia safena são ligados proximalmente, então o retalho é elevado e inclui a fáscia até o ponto de rotação. Durante a elevação do retalho, pequenas artérias oriundas da artéria fibular devem ser ligadas.
- Rotação do retalho até a área receptora.
- Sutura do retalho na área receptora.
- Pode o retalho ser sensitivo com a neurotização término-lateral do nervo cutâneo sural com o nervo tibial, descrita por Viterbo et al.<sup>8</sup>
- O torniquete é liberado, avalia-se a perfusão do retalho. Se estiver débil, devem-se checar pontos de compressão e acotovelamento do pedículo.
- A área doadora pode ser fechada primariamente, porém na maioria das vezes é necessário o uso de enxerto parcial de pele, retirado da coxa ipsilateral ao retalho.
- O curativo deve ser feito com cuidado para que não haja compressão na área do pedículo, bem como o posicionamento do paciente é feito de forma que a região posterolateral da perna não fique sujeita a pressão externa.
- Pós-operatório: suspende-se a ingestão de alimento que possa causar vasoconstrição, como, por exemplo, café, guaraná, chocolate, chimarrão, bolacha recheada, chá e outros alimentos ricos em xantinas (por serem vasoconstritoras), por período mínimo de um mês. O tabagismo foi desaconselhado. Com relação às medicações: foi usado anticoagulante (enoxaparina sódica de 40 mg/dia) por três dias, depois introduziu-se ácido acetilsalicílico de 325 mg/dia por 30 dias. O antibiótico (Cefazolina) é mantido por período de 48 horas do pós-operatório ou a critério clínico.

**Resultados**

Dos 24 prontuários avaliados, 16 (66,7%) pacientes eram homens e oito (33,3%) mulheres. A idade variou de seis a 75 anos. A maioria (83,3%) necessitou de retalho para cobertura cutânea devido a sequela de trauma (acidente automobilístico),



**Fig. 1** A, lesão ulcerada em calcâneo (melanoma); B, retalho fasciocutâneo dissecado com pedículo vasculonervoso; C, retalho na área receptora e enxerto de pele na área doadora; D, pós-operatório tardio.



**Fig. 2** Trauma por esmagamento. A, lesão extensa em dorso do pé com área crítica de  $8 \times 8$  cm; B, Área doadora; C, Área receptora após cobertura de retalho fasciocutâneo sural; D, pós-operatório tardio.

três casos (12,5%) por lesões esportivas (deiscência de sutura na reconstrução do tendão de Aquiles) e apenas um (4,2%) paciente foi submetido a reconstrução de membro inferior após ressecção de tumor.

Foram encontrados registros de comorbidades associadas apenas em três prontuários: *diabetes mellitus*, tabagismo e hipertensão arterial sistêmica.

Os locais mais frequentes de lesão foram maléolo lateral (20,8%), dorso do pé, calcâneo (16,7%) e região do tendão de Aquiles (16,7%).

A maioria dos casos (87,5%) evoluiu sem complicações. Apenas dois (8,3%) casos apresentaram necrose parcial com cicatrização por segunda intenção e um (4,2%) caso de necrose total com evolução para amputação.

A paciente da ► **Fig. 1**, sexo feminino, 45 anos, necessitou de retalho após ressecção de melanoma em calcâneo, foi aplicada a presente técnica com sucesso. O paciente da ► **Fig. 2**, masculino, 40 anos, também hígido, necessitou de retalho fasciocutâneo sural após trauma em dorso do pé, teve desfecho favorável, com boa cicatrização.

As variáveis idade, sexo, localização da lesão, diagnóstico, data da cirurgia e complicações de cada caso seguem descritas na ► **Tabela 1**.

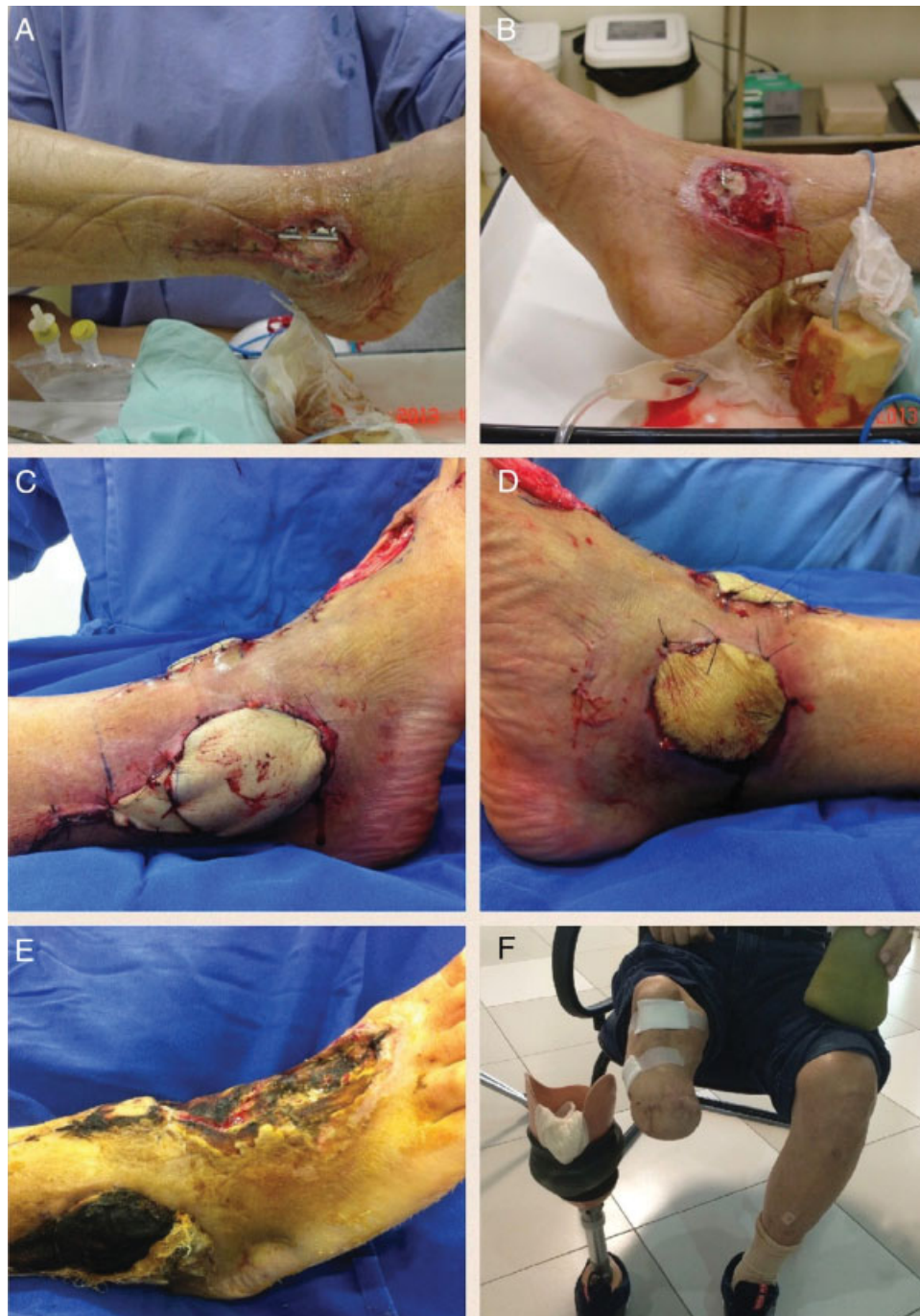## Discussão

O retalho fasciocutâneo sural de fluxo reverso tem como principais indicações a cobertura de lesões decorrentes de

**Tabela 1** Variáveis coletadas a partir dos prontuários de pacientes submetidos à técnica cirúrgica de retalho sural de fluxo reverso, de agosto de 2001 a dezembro de 2016 (Fonte: Hospital São Vicente de Paulo, Passo Fundo, RS)

Caso	Idade	Sexo	Localização da lesão	Diagnóstico	Data da cirurgia	Complicação
1	70	M	Maléolo medial	Fratura de pilão tibial	Out/14	Nenhuma
2	23	M	Dorso do pé	Fratura-luxação exposta tornozelo	Mai/2014	Nenhuma
3	37	M	Terço distal de perna, face anterior	Fratura exposta pilão tibial	Dez/2014	Nenhuma
4	33	M	Terço distal de perna, face anterior	Fratura exposta de tíbia distal	Jul/2013	Nenhuma
5	46	M	Maléolo lateral	Fratura exposta tornozelo	Mar/2012	Nenhuma
6	18	M	Terço distal de perna, face anterior + maléolo lateral	Fratura exposta tornozelo	Fev/2011	Nenhuma
7	6	F	Calcâneo	Perda de substância em calcâneo	Jul/2010	Nenhuma
8	39	M	Dorso do pé	Fratura-luxação exposta mediopé	Out/2009	Nenhuma
9	8	F	Maléolo lateral	Ferimento em tornozelo	Out/2009	Nenhuma
10	7	F	Calcâneo	Fratura exposta calcâneo	Out/2009	Necrose parcial do retalho
11	46	M	Maléolo medial	Fratura exposta maléolo medial	Abr/2009	Nenhuma
12	60	M	Aquiles	Deiscência de sutura	Jan/2013	Nenhuma
13	14	M	Terço distal de perna, face lateral	Ferimento perna	Mai/2016	Nenhuma
14	54	F	Aquiles	Deiscência de sutura	Dez/2004	Nenhuma
15	63	M	Terço distal de perna, face anterior	Fratura tíbia distal	Nov/2004	Nenhuma
16	22	M	Calcâneo	Exposição calcâneo	Set/2004	Nenhuma
17	45	M	Dorso pé	Fratura exposta maléolo lateral	Ago/2001	Nenhuma
18	46	F	Maléolo lateral	Fratura tornozelo - deiscência de sutura	Mar/2006	Nenhuma
19	64	F	Maléolo lateral	Fratura maléolo lateral	Fev/2014	Nenhuma
20a	45	F	Calcâneo	Melanoma em calcâneo	Dez/2016	Nenhuma
21b	75	M	Maléolo lateral	Fratura exposta de tornozelo	Mar/2013	Necrose total do retalho
22	46	F	Aquiles	Ruptura - deiscência	Abr/2016	Nenhuma
23c	40	M	Dorso pé	Esmagamento	Fev/2007	Nenhuma
24	55	M	Aquiles	Fratura tíbia e fíbula distal	Mai/2015	Necrose parcial

a► **Fig. 1**: Caso de melanoma em calcâneo. b► **Fig. 2**: Caso de fratura exposta bimaléolar com evolução para necrose total do retalho e posterior amputação. c► **Fig. 3**: Caso de trauma por esmagamento no dorso do pé.



**Fig. 3** Fratura exposta maléolo lateral (A) e medial (B). Infecção na ferida operatória bilateral levou à falência de tecidos de cobertura. Feito retalho fasciocutâneo sural de fluxo reverso para maléolo lateral (C) e retalho pedioso para maléolo medial (D). Necrose total de ambos os retalhos (E). Evolução para amputação (F).

úlceras crônicas, lesões traumáticas (principalmente secundárias a fraturas expostas), ressecções oncológicas, lesões localizadas na face posterior do calcânar e do tendão de Aquiles, na face lateral e anterior do tornozelo, no dorso do pé, na face lateral do retopé e no terço inferior da perna. Outras indicações, como cobertura total do calcânar, face medial do terço distal da perna, são consideradas relativas devido à distância ser diminuta em relação ao ponto de rotação, o que pode afetar o pedículo vascular ao tentar atingir essas regiões, pode comprometer o retalho.<sup>1-3,6</sup>

Severo et al<sup>9</sup> afirmam que retalhos pediculados locais têm preferência sempre que houver viabilidade vascular e de tecido suficiente na área doadora para preenchimento da lesão.

A grande mobilidade e versatilidade do retalho sural de fluxo reverso, além de não sacrificar artérias importantes, tem mostrado crescentes taxas de sucesso e poucas complicações. Estudos feitos há mais de 10 anos mostram taxas maiores de complicações (até 35%), enquanto nos últimos 10 anos apresentam importante redução (até 12%).<sup>6,10-12</sup> Fato também observado por Vendramin e Silva,<sup>13</sup> ao encontrarem

diferentes taxas de complicações após avaliar resultados de uma mesma equipe cirúrgica em períodos diferentes da curva de aprendizagem. Esses achados da literatura não reproduzem os encontrados no presente trabalho, cuja taxa de sucesso foi de 87,5%, pois as complicações não mostraram relação com a curva de aprendizagem. Visto que essa técnica começou a ser usada neste serviço em 2001 e as complicações apresentaram-se em 2009, 2013 e 2015. Os dois casos de necrose parcial representaram cerca de 10% da área do retalho, ocorreu fechamento completo da lesão por segunda intenção em ambos.

O paciente que evoluiu para necrose total e posterior amputação do membro (►Fig. 3) era diabético tipo 2, insulino dependente e hipertenso. Na opinião dos presentes autores, as complicações possivelmente decorreram das comorbidades, o que concorda com Severo et al<sup>9</sup> e Parrett et al,<sup>14</sup> que encontraram correlação da presença de complicações e comorbidades, como diabetes, obesidade, doença vascular periférica e tabagismo. Esse último, ainda, seria o principal fator de risco isolado para complicações desse retalho.

Almeida et al<sup>10</sup> apresentaram 25,3% de necrose em 71 casos (21,1% parcial e 4,2% total). No ano seguinte, Baumeister et al<sup>15</sup> analisaram 70 pacientes portadores de comorbidades clínicas, principalmente diabetes, e a taxa encontrada de necrose parcial foi de 17% e total de 18%. No estudo de Belém et al,<sup>6</sup> com 22 pacientes, a necrose parcial correspondeu a 22%, enquanto a total foi de 4,1% da amostra. Seguindo, Garcia et al<sup>5</sup> relataram necrose parcial em apenas um paciente (6,6%) no total de 15 retalhos feitos. Dhamangaonkar et al,<sup>16</sup> com 81 casos, apresentaram apenas necroses parciais em nove pacientes (11,1%). Nesses dois últimos estudos, os resultados aproximam-se dos achados no presente trabalho.

Em relação ao sexo dos pacientes, o presente trabalho teve como maioria o masculino, também encontrado em diversos outros estudos sobre reconstruções cirúrgicas em membros inferiores.<sup>1,4,16-18</sup> O fato de as lesões serem em sua maioria traumáticas e o sexo masculino ser mais envolvido nesses incidentes pode explicar tais achados.

## Conclusão

Tem-se como relevância clínica que a técnica de retalho fasciocutâneo sural de fluxo reverso para cobertura de lesões no terço distal dos membros inferiores mostrou-se segura, de fácil execução e sem a necessidade de técnica microcirúrgica complexa. Por conseguinte, com resultados satisfatórios e baixo índice de complicações, o que determina uma importante opção para o arsenal terapêutico na reconstrução cirúrgica de membros inferiores.

## Conflitos de interesse

Os autores declaram não haver conflitos de interesse.

## Referências

- Masquelet AC, Romana MC, Wolf G. Skin island flaps supplied by the vascular axis of the sensitive superficial nerves: anatomic study and clinical experience in the leg. *Plast Reconstr Surg* 1992; 89(06):1115-1121
- Masquelet AC. Sural flap. In: Grabb's encyclopedia of flaps. 3rd ed. Philadelphia: Taylor & Francis; 2009
- Mandarano Filho LG, Bezuti MT, Penno RAL, Mazzer N, Barbieri CH. O retalho fasciocutâneo sural de base distal. *Rev Ortop Traumatol (B Aires)* 2010;2(01):12-18
- De Rezende MR, Rabelo NT, Benabou JE, Wei TH, Mattar Junior R, Zumioti AV, et al. Cobertura do terço distal da perna com retalhos de perfurantes pediculados. *Acta Ortop Bras* 2008;16(04): 223-229
- Garcia AM. Retalho sural de fluxo reverso para reconstrução distal da perna, tornozelo, calcanhar e do pé. *Rev Bras Cir Plást* 2009;24 (01):96-103
- Belém LF, Lima JC, Ferreira FP, Ferreira EM, Penna FV, Alves MB. Retalho sural de fluxo reverso em ilha. *Rev Bras Cir Plást* 2007;22 (04):195-201
- Schaverien M, Saint-Cyr M. Perforators of the lower leg: analysis of perforator locations and clinical application for pedicled perforator flaps. *Plast Reconstr Surg* 2008;122(01):161-170
- Viterbo F, Trindade JC, Hoshino K, Mazzoni Neto A. End-to-side neuroorrhaphy with removal of the epineurial sheath: an experimental study in rats. *Plast Reconstr Surg* 1994;94(07):1038-1047
- Severo AL, Scorsatto C, Valente EB, Lech OL. Retalhos para reconstrução de perdas musculocutâneas em membros inferiores: análise de 18 casos. *Rev Bras Ortop* 2004;39(10):578-589
- Almeida MF, da Costa PR, Okawa RY. Reverse-flow island sural flap. *Plast Reconstr Surg* 2002;109(02):583-591
- Turan K, Tahta M, Bulut T, Akgün U, Sener M. Soft tissue reconstruction of foot and ankle defects with reverse sural fasciocutaneous flaps. *Rev Bras Ortop* 2017;53(03):319-322
- Vendramin FS, Silva CS. Retalho sural estendido de pedículo distal. *Rev Col Bras Cir* 2004;31(04):248-252
- Vendramin FS. Retalho sural de fluxo reverse: 10 anos de experiência clínica e modificações. *Rev Bras Cir Plást* 2012;27(02): 309-315
- Parrett BM, Pribaz JJ, Matros E, Przylecki W, Sampson CE, Orgill DP. Risk analysis for the reverse sural fasciocutaneous flap in distal leg reconstruction. *Plast Reconstr Surg* 2009;123(05):1499-1504
- Baumeister SP, Spierer R, Erdmann D, Sweis R, Levin LS, Germann GK. A realistic complication analysis of 70 sural artery flaps in a multimorbid patient group. *Plast Reconstr Surg* 2003;112(01):129-140
- Dhamangaonkar AC, Patankar HS. Reverse sural fasciocutaneous flap with a cutaneous pedicle to cover distal lower limb soft tissue defects: experience of 109 clinical cases. *J Orthop Traumatol* 2014;15(03):225-229
- Yildirim S, Akan M, Aköz T. Soft-tissue reconstruction of the foot with distally based neurocutaneous flaps in diabetic patients. *Ann Plast Surg* 2002;48(03):258-264
- D'Avila F, Franco D, D'Avila B, Arnaut M Jr. Use of local muscle flaps to cover leg bone exposures. *Rev Col Bras Cir* 2014;41(06): 434-439