

Zahnmedizin *up2date*

3 · 2018

Zahnerhaltung, Prävention und Restauration 10

# Biokompatibilität zahnärztlicher Werkstoffe – Update 2018

*Gottfried Schmalz  
Matthias Widbiller*

DOI: 10.1055/a-0539-7741  
Zahnmedizin up2date 2018; 12 (3): 239–256  
ISSN 1865-0457  
© 2018 Georg Thieme Verlag KG

## Unter dieser Rubrik sind bereits erschienen:

**Zahnpulpa: Vitalerhaltung bis Regeneration** M. Widbillier,  
K. M. Galler Heft 1/2018

**Biofilmentfernung und Kariesprävention – chemisch oder doch lieber mechanisch?** N. Schlüter, C. Ganß, B. Luka Heft 5/2017

**Kariesinfiltration – Update 2017** H. Meyer-Lückel, S. Paris,  
A. Schult Heft 3/2017

**Neue Komposite – werkstoffkundliche und klinische Bewertung** N. Ilie Heft 3/2017

**Neue konservierend-restaurative Optionen in der Gerontostomatologie** H. J. Staehle, C. Frese, D. Wolff Heft 2/2017

**Mechanische Interdentalraumhygiene bei Implantatträgern** H. Staehle, N. El Sayed, A. Bäumer Heft 6/2016

**Keramikwerkstoffe in der restaurativen Zahnmedizin** M. Taschner, U. Lohbauer Heft 3/2016

**Ausarbeitung und Politur von Kompositrestaurationen** D. Wolff, H.-J. Staehle, S. Schick, C. Frese Heft 1/2016

**Bewährte und neue Indikationen für direkte Kompositrestaurationen im Seitenzahnbereich** H. Staehle, D. Wolff, C. Frese Heft 5/2015

**Reparatur zahnärztlicher Restaurationen** R. Frankenberger,  
A. Braun, M. Roggendorf Heft 4/2015

**Grenzfälle der Zahnerhaltung** G. Krastl, R. Weiger, A. Filippi Heft 1/2015

**Möglichkeiten der Zahnaufhellung – Bleichen und Alternativen** A.-K. Schmidt, A. Wiegand Heft 6/2014

**Problemlösungen in der restaurativen Zahnheilkunde** C. Frese,  
D. Wolff, H. J. Staehle Heft 5/2014

**Kariologische Diagnostik und Befunddokumentation** S. Paris,  
H. Meyer-Lückel Heft 3/2014

**Eine Klassifikation der Odontalgien** J. Türp, A. Hugger, C. Löst,  
P. Nilges, H. Schindler, H. Staehle Heft 2/2014

**Dentale Stammzellen: Grundlagen und Perspektiven** W. Götz Heft 2/2013

**Neue Strategien zur Prävention und Therapie von Erosionen** O. Grunau, C. Ganß, N. Schlüter Heft 1/2013

**Standortbestimmung Fluoride in der Kariesprävention** A. Schulte Heft 5/2012

**Formkorrekturen im Frontzahnbereich mit direkt applizierten Kompositen** E. Wirsching Heft 4/2012

**Kariesdiagnostik** R. Haak, K.-J. Park, F. Krause Heft 1/2012

**Kariesinfiltration** H. Meyer-Lückel, S. Paris Heft 4/2011

**Adhäsive Keramikveneers und -teilkronen im Frontzahnggebiet** L. Pröbster, M. Groten Heft 5/2010

**Re-Insertion zahnärztlicher Werkstücke** H. Staehle Heft 4/2010

**Lückenschluss im Seitenzahnbereich durch direkte Zahnverbreiterungen** H. Staehle Heft 3/2010

**Strategien der häuslichen Plaquekontrolle** C. Dörfer,  
H. Staehle Heft 3/2010

**Direkte Seitenzahnrestauration mit Komposit** B. Haller Heft 6/2009

**Amalgam – Zahnmedizin zwischen Toxikologie und Toxikophobie** S. Halbach Heft 5/2009

**Entscheidungsfindung bei ästhetischen Frontzahnversorgungen** J. Hajtó Heft 4/2009

**Faserverstärkte Kompositbrücken** D. Wolff, C. Schach,  
T. Kraus Heft 1/2009

**Laserfluoreszenzdiagnostik** F. Krause, A. Braun Heft 5/2008

**Invasiv oder präventiv?** L. Laurisch Heft 4/2008

**Zahnerhaltung im Alter** C. Benz, C. Haffner Heft 3/2008

### ALLES ONLINE LESEN



Mit der eRef lesen Sie Ihre Zeitschrift: online wie offline, am PC und mobil, alle bereits erschienenen Artikel. Für Abonnenten kostenlos! <https://eref.thieme.de/zahn-u2d>

### JETZT FREISCHALTEN



Sie haben Ihre Zeitschrift noch nicht freigeschaltet? Ein Klick genügt: [www.thieme.de/eref-registrierung](http://www.thieme.de/eref-registrierung)

# Biokompatibilität zahnärztlicher Werkstoffe – Update 2018

Gottfried Schmalz, Matthias Widbiller



Patienten erkundigen sich immer häufiger über die Verträglichkeit unserer Werkstoffe – oftmals verunsichert durch das Internet. Nur Zahnärzte sind in der Lage, die oft einseitigen Informationen aus den Medien in den korrekten klinischen Kontext zu bringen. Ziel dieses Beitrags ist es daher, die Verträglichkeit neuer Werkstoffe und neue Regularien kritisch zu diskutieren sowie Argumentationshilfen für das Patientengespräch zu liefern.

## ABKÜRZUNGSVERZEICHNIS

ADA	American Dental Association
AGS	Ausschuss für Gefahrstoffe
BAuA	Bundesanstalt für Arbeitsschutz und Arbeitsmedizin
bis-DMA	Bisphenol-A-Dimethacrylat
bis-GMA	Bisphenol-A-Glycidyl-Methacrylat
BPA	Bisphenol A
CMR	karzinogen/mutagen/reproduktions-toxisch
COPD	Chronic Obstructive Pulmonary Disease
EFSA	European Food Safety Authority
GMTA	graues Mineral-Trioxid-Aggregat
HKSZ	Hydraulischer Kalzium-Silikat-Zement
MIH	Molaren-Inzisiven-Hypomineralisation
MNS	Mund-Nasen-Schutz
MTA	Mineral-Trioxid-Aggregat
PC	Polycarbonat-Kunststoffe
SCENIHR	Scientific Committee on Emerging and Newly Identified Health Risks
UNEP	United Nations Environmental Programme
UNO	United Nations Organization
WMTA	weißes Mineral-Trioxid-Aggregat

## Einleitung

An gleicher Stelle wurde von Prof. Schmalz vor geraumer Zeit über die Biokompatibilität zahnärztlicher Werkstoffe berichtet [1]. Zwischenzeitlich sind neue Materialien auf den Markt gekommen und neue gesetzliche Regularien in Kraft getreten, z. B. für Amalgam. Bisphenol A, Nanopartikel, das Minamata-Übereinkommen und seine Folgen sowie bioaktive hydraulische Kalzium-Silikat-Zemente sind in letzter Zeit vermehrt diskutiert worden.

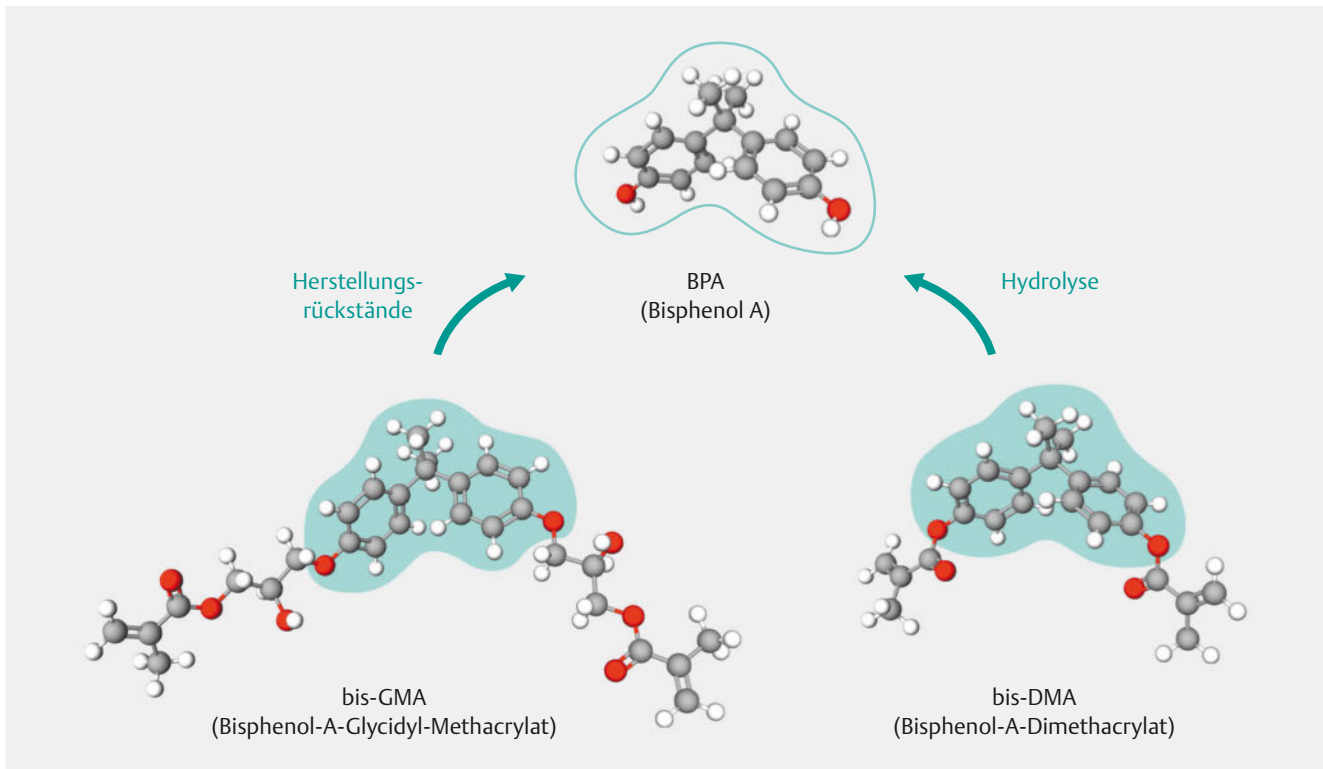
Neben den Konsequenzen für die praktische Arbeit am Patienten sind es auch durch das Internet vorinformierte und verunsicherte Patienten, die sich immer häufiger über die Verträglichkeit der Werkstoffe erkundigen. Dabei sind die Themen oft hoch emotional besetzt – was früher das Amalgam war, sind heute Bisphenol A oder Nanopartikel. Aus den Erfahrungen mit Amalgam oder anderen gesellschaftlichen Ängsten haben wir die Bedeutung einer kompetenten Risikokommunikation gelernt.

## BPA – das Quecksilber des 21. Jahrhunderts?

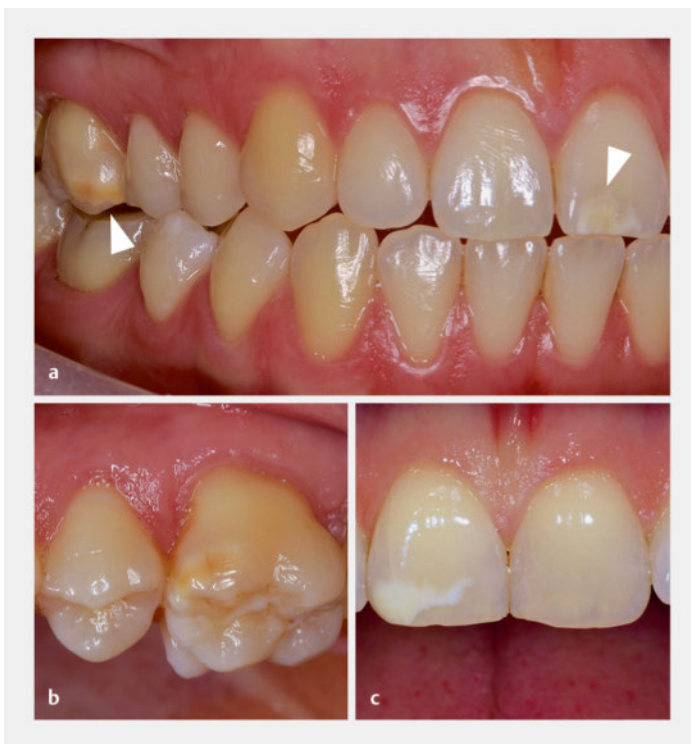Bisphenol A (► **Abb. 1**) wird weltweit in großen Mengen industriell produziert (ca. 3,8 Mio. Tonnen im Jahr 2006) und ist ein wichtiger Baustein für z. B. Polycarbonat-Kunststoffe (PC) sowie ein Ausgangsprodukt für die Herstellung von Monomeren für Epoxidkunststoffe. Aufgrund seiner guten technischen Eigenschaften erfreut es sich großer Beliebtheit und befindet sich in Lebensmittelverpackungen, Mehrweggetränkeflaschen, Geschirr und Vorratsbehältern für Lebensmittel, Getränkeverpackungsmaterialien, Säuglingsflaschen, CDs und DVDs sowie in elektrischen Geräten. Nicht zuletzt wird es in Medizinprodukten verwendet (z. B. Implantate, Katheter, Schläuche). Auch in der Zahnmedizin kommt es häufig vor und die Diskussion um eine mögliche Gefahr, die von dieser Substanz ausgeht, erinnert an die Diskussion um das Quecksilber im Amalgam [2].

## Grund zur Besorgnis?

BPA wird in geringen Mengen aus den o. g. Materialien freigesetzt und in den Körper aufgenommen. Es bindet an die Östrogenrezeptoren von entsprechenden Zellen und kann damit bei entsprechender Konzentration eine östrogenartige Wirkung im Organismus auslösen. In der Literatur wird u. a. behauptet, dass BPA in klinisch beob-



► **Abb. 1** Bisphenol A wird bei der Herstellung von bis-GMA verwendet und Rückstände davon können aus zahnärztlichen Werkstoffen in geringen Mengen in die Mundhöhle übertreten. Ein hydrolytischer Abbau von bis-DMA, das in Kunststoffen zur Fissurenversiegelung enthalten sein kann, kann ebenfalls zur Freisetzung von BPA führen.



► **Abb. 2 a–c** In Tierstudien wurden Mineralisationsstörungen ähnlich der Molaren-Inzisiven-Hypomineralisation (s. Pfeilspitzen) mit BPA in Verbindung gebracht. Die klinische Relevanz ist jedoch noch unklar.

achteten Konzentrationen die Fruchtbarkeit reduziert (beide Geschlechter), einen Einfluss auf die Zeit der Pubertät hat, neurotoxisch ist sowie Diabetes und Obesitas hervorruft [3, 4]. Aufgrund dieser Unsicherheiten wurde eine mögliche Exposition von Säuglingen durch Polycarbonat-Säuglingsflaschen in der EU im Jahr 2011 verboten. Außerdem darf seit Januar 2015 in Frankreich kein BPA mehr in Nahrungsmittelverpackungen verwendet werden [5].

Im Bereich der Zahnmedizin konnte kürzlich in Tierversuchen (Nagetiere) gezeigt werden, dass nach täglicher oraler Verabreichung von BPA Schmelzveränderungen im Sinne einer Molaren-Inzisiven-Hypomineralisation (MIH) auftreten (► **Abb. 2**), und zwar bei einer Konzentration von 5 µg/kg Körpergewicht, also im Bereich der von der European Food Safety Authority (EFSA) angegebenen Grenzdosis von 4 µg/kg Körpergewicht [6]. Auch ein additiver Effekt mit Fluoriden bei der Ausbildung von Dentalfloresen wurde bei Versuchstieren beobachtet [7–9].

### BPA aus zahnärztlichen Werkstoffen

In der Zahnmedizin wird BPA als solches nicht eingesetzt [5]. Allerdings werden Materialien verwendet, die BPA als Baustein der Basismonomere enthalten, wie z. B. bis-GMA, das in einer Vielzahl von Kompositkunststoffen enthalten ist (► **Abb. 1**). Dies gilt auch für das bis-DMA, welches gelegentlich in Werkstoffen zur Fissurenversiege-

lung verwendet wird. BPA wird aus Kompositkunststoffen, die bis-GMA oder bis-DMA enthalten, insbesondere nach dem Legen der Restauration in den Speichel abgegeben [2, 10, 11].

#### Merke

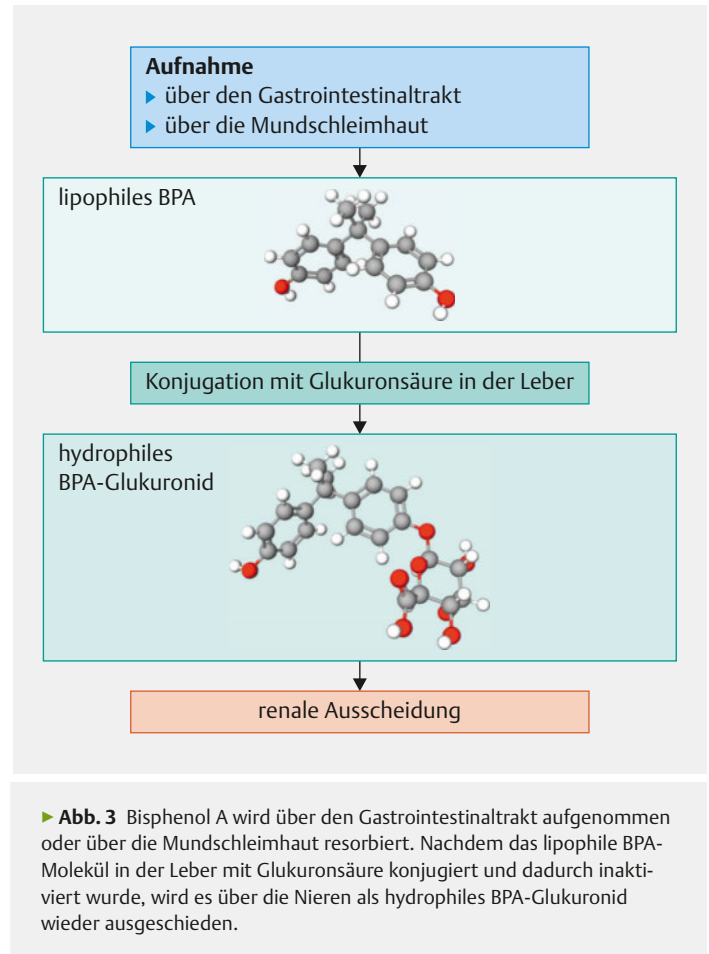
Die Menge an freigesetztem BPA ist von vielen Faktoren abhängig, z. B. wird in alkoholischen Lösungsmitteln mehr abgegeben als in wässrigen [12].

In vitro wurde eine BPA-Freisetzung aus Kompositkunststoffen bis zu 180 Tage nach dem Aushärten gemessen [12]. Bei 151 Patienten konnte bis zu 1 Stunde nach dem Legen von durchschnittlich 2,6 Restaurationen eine 50%ige Steigerung der BPA-Konzentration im Speichel gegenüber der Situation ante gemessen werden (von 0,43 ng/ml auf 0,64 ng/ml). Nach 8 Stunden wurde der Ausgangswert wieder erreicht. Eine Erhöhung der BPA-Konzentration im Urin nach bis zu 30 Stunden (länger wurde nicht gemessen) von 1,67 ng/ml auf 2,38 ng/ml war nachweisbar [11]. Die Verwendung von Kofferdam hatte dabei keinen Einfluss auf die BPA-Konzentration im Urin [11]. Interessanterweise war die Menge von freigesetztem BPA bei Materialien, die bis-DMA enthielten, weitaus größer als bei solchen mit bis-GMA [10]. Eine große Zahl weiterer Publikationen hat sich mit der Freisetzung von BPA aus Kompositkunststoffen und Adhäsiven befasst [13]. Auch aus zahnfarbenen Polycarbonat-Brackets wird BPA freigesetzt [14].

Wie kann man sich die Freisetzung erklären, obwohl BPA selbst nicht in zahnmedizinischen Materialien verwendet wird? Es konnte nachgewiesen werden, dass bis-GMA unter physiologischen Bedingungen nicht zu BPA abgebaut wird [13, 15]. Allerdings wird BPA im Rahmen des Herstellungsprozesses sowohl von bis-GMA als auch von Polycarbonat benötigt. Das freigesetzte BPA stammt in diesen Fällen augenscheinlich von Rückständen aus dem Herstellungsprozess [2, 14]. Anders ist es beim bis-DMA, das BPA durch hydrolytische Spaltung in die Mundhöhle abgibt [15]. Die Menge von freigesetztem BPA im Speichel ist unmittelbar nach dem Legen einer Kompositrestauration am größten und beim bis-DMA wesentlich höher als beim bis-GMA. Nicht nur die Freisetzung einer Substanz ist für deren biologische Wirkung verantwortlich, sondern auch die Resorption. BPA wird dabei zum einen oral aufgenommen, zum anderen konnte aber auch an Versuchstieren gezeigt werden, dass im sublingualen Bereich eine stark erhöhte BPA-Resorption stattfindet [5].

#### Merke

BPA wird aus zahnärztlichen Werkstoffen freigesetzt und zwar einmal als Rückstand wie bis-GMA oder Polycarbonat bzw. als Abbauprodukt wie bis-DMA. Die BPA-Menge im Speichel ist unmittelbar nach dem Legen einer Kompositrestauration am größten und beim bis-DMA wesentlich höher als beim bis-GMA.



## Bewertung der Risiken

Bei der Risikobewertung muss man zunächst berücksichtigen, dass BPA eine lipophile Substanz ist und im menschlichen Organismus in die konjugierte Form des BPA-Glukuronid (wasserlöslich und nicht östrogen) umgewandelt wird (► **Abb. 3**). Dieses wird schließlich über die Nieren im Urin ausgeschieden [16]. Bei Nagetieren hingegen wird das konjugierte BPA über die Galle in den Darm ausgeschieden, jedoch dann über den enterohepatischen Kreislauf rückresorbiert. So wird letztlich bei Nagetieren die BPA-Konzentration im Blut erhöht [17]. Beim Menschen hingegen ist die Bioverfügbarkeit von oral aufgenommenem BPA vergleichsweise gering (1–10% der aufgenommenen Menge), was bei der Bewertung der Untersuchungen an Nagetieren zur MIH zu berücksichtigen ist [13].

Andererseits scheint die enzymatische Konjugation von BPA bei Neugeborenen reduziert zu sein, was zu wesentlich höheren BPA-Konzentrationen bei Neugeborenen führt [7]. Insgesamt ist die klinische Bedeutung dieser tierexperimentellen Daten noch nicht abschließend geklärt.

Die EFSA hat im Jahr 2015 die Verträglichkeit von BPA in einer umfangreichen Stellungnahme analysiert. Dabei wurde der frühere Grenzwert für die BPA-Verträglichkeit von 50 µg/kg Körpergewicht auf 4 µg/kg Körpergewicht herabgesetzt [6]. In einer ebenfalls kürzlich erschienenen Bewertung von BPA in Medizinprodukten hat SCENIHR (Scientific Committee on Emerging and Newly Identified Health Risks) der EU auch das gesundheitliche Risiko durch Exposition von BPA aus zahnärztlichen Werkstoffen bewertet. Es wurde eine tägliche Exposition von 140–200 ng/kg Körpergewicht bei Kindern bzw. Erwachsenen nach Kontakt mit zahnärztlichen Materialien (< 24 h) und 2–12 ng/kg Körpergewicht bei Langzeitkontakt errechnet. Dort heißt es, dass die Freisetzung von BPA aus zahn-

ärztlichen Materialien – auch bei bis-DMA – nur ein unerhebliches Gesundheitsrisiko für den Patienten darstellt [13]. In einer Untersuchung mit Kompositkunststoffen aus den USA durch die American Dental Association (ADA) konnte gezeigt werden, dass zwar BPA freigesetzt wurde, die gemessenen Mengen jedoch weit unter dem von der EFSA angegebenen toxikologischen Grenzwert von 4 µg/kg Körpergewicht lagen. Dies gelte auch für Materialien, die bis-DMA enthalten [18].

### Schlussfolgerung

- Mit Hinweis auf die EFSA, SCENIHR und ADA kann festgehalten werden, dass die Exposition mit BPA (auch wenn bis-DMA verwendet wird) durch zahnärztliche

► **Tab. 1** Kompositkunststoffe ohne bis-GMA/andere BPA-Verbindungen (bis-DMA, bis-EMA, bis-MPEPP, PC-bis-GMA), mit UDMA, oder weder BPA-Verbindungen noch UDMA (mod. nach [5]).

Kompositkunststoff	Hersteller	Anmerkungen		
Aelite Flo	Bisco	ohne bis-GMA		
Aelite Flo LV	Bisco			
Alert*	Jeneric Pentron			
Quixfil TM	Dentsply			
SDR	Dentsply			
Venus Bulk Fill	Heraeus Kulzer			
Venus Diamond flow	Heraeus Kulzer			
Estelite Flow Quick	Tokuyama			
G-Aenial Anterior	GC			
G-Aenial Flow	GC			
G-Aenial posterior	GC			
G-Aenial Universal Flo	GC			
Kalore	GC			
Aelite LS Packable	Bisco			
Clearfil Majesty ES Flow*	Kuraray			
Clearfil Majesty Flow*	Kuraray			
Fantasista*	Sun Medical			
Fusio*	Jeneric Pentron			
Gradia Direct (X)	GC			
Gradia Direct Flo*	GC			
Gradia Direct LoFlo*	GC			
Metafil CX*	Sun Medical			
Perfect Feel	Itena			
Perfect Feel Flow*	Itena			
Renamel Microfill (+ superBrite)	Cosmedent			
Tetric*	Ivoclar Vivadent			
Venus Diamond	Heraeus Kulzer			
Venus Pearl	Heraeus Kulzer			
Wave (3 viscosités)	Southern Dental			
Xtrem nano	Apol			
Filtek Silorane	3M			weder BPA-Verbindungen noch UDMA

Kompositkunststoffe hinsichtlich einer Gesundheitsgefährdung unerheblich ist. Allerdings wird die EFSA 2018 neue Berechnungen zu Grenzwerten anstellen und die Literatur dazu sollte weiterverfolgt werden.

- Um die schon geringe Freisetzung von BPA direkt nach dem Legen zu reduzieren, sollte die oberflächliche Kunststoffschicht von Füllungen und Fissurenversiegelungen, die bei direktem Kontakt mit Sauerstoff wenig bis überhaupt nicht polymerisiert ist, durch Politur entfernt werden.
- Auch wenn die meisten Kompositkunststoffe kein bis-DMA enthalten, kann man bei ängstlichen Patienten gezielt bis-DMA-freie oder auch bis-GMA-freie Kompositkunststoffe verwenden (► **Tab. 1**). Der Zahnarzt sollte jederzeit die Möglichkeit haben, sich über die Zusammensetzung problemlos informieren zu können.
- Sicherheitsdatenblätter geben bislang leider nicht immer ausreichend Auskunft über die Zusammensetzung zahnmedizinischer Werkstoffe. Allerdings wird nach neuesten Regularien (z.B. ISO-4049, Medizinprodukteverordnung 2017) die Angabe der Zusammensetzung gefordert. Bestandteile, die mehr als 1% im Material vorhanden sind oder 0,1%, wenn die Substanz als karzinogen/mutagen/reproduktionstoxisch (CMR) gelistet ist, müssen angegeben werden.
- In einem kürzlich erschienen Gutachten hat die SCENIHR darauf hingewiesen, dass bei allen zahnärztlichen Werkstoffen wie auch bei vielen Medikamenten während der Schwangerschaft besondere Zurückhaltung geboten sei [19]. Dies gelte sowohl für Amalgam (s. u.) als auch für Kompositkunststoffe. Es wird daher empfohlen, umfangreiche zahnärztliche Restaurationen nach Beendigung der Schwangerschaft durchzuführen. Für eine Versorgung in der Schwangerschaftsphase stehen konventionelle Glasionomer-Zemente zur Verfügung.

## Nanopartikel – ein Thema für die Zahnmedizin?

Nanopartikel zeichnen sich durch eine Partikelgröße von 1–100 nm aus und kommen in der Natur z. B. an Sandstränden vor, aber auch in Produkten des täglichen Lebens wie Kosmetika (TiO<sub>2</sub>-Partikel in Sonnenschutzcremes), Zahnpasten und Nahrungsergänzungsmitteln. Nanopartikel haben sehr vielversprechende Eigenschaften und ermöglichen die Herstellung neuer, verbesserter Werkstoffe. Allerdings wurden in der Presse vermehrt Bedenken hinsichtlich einer möglichen Gesundheitsgefährdung durch solche Partikel („Feinstaub“) geäußert.

### Merke

**Nanopartikel haben im Verhältnis zum Volumen eine sehr große Oberfläche und sind daher chemisch sehr reaktiv.**

## Grund zur Besorgnis?

Mögliche toxische Bestandteile in den Partikeln, z. B. Restmonomere, können wegen der großen Oberfläche leicht und erhöht ausgelaugt werden. Nach dem Verschlucken können Nanopartikel im Darm resorbiert werden und in das lymphatische System gelangen. Sie können in Zellen eindringen und dort zu einer erhöhten Konzentration von Sauerstoff-Radikalen mit der Konsequenz einer DNA-Schädigung führen.

Nanopartikel können außerdem wegen ihrer Reaktivität leicht mit anderen Stoffen wie bakteriellen Endotoxinen kontaminiert werden. Vor allem nach Inhalation von Nanopartikeln kann es zu chronischen Erkrankungen der Lunge kommen, insbesondere bei Patienten mit Asthma oder chronisch obstruktiver Lungenerkrankung (COPD) [20]. Zusammenhänge zwischen Feinstaubfraktionen und einem erhöhtem Risiko von Lungenkrebs, Herz-Kreislauf-Erkrankungen sowie allergischen Reaktionen (besonders bei Atopikern) wurden beschrieben [21]. Die Frage ist, ob und inwieweit dies in der Zahnheilkunde eine Rolle spielt.

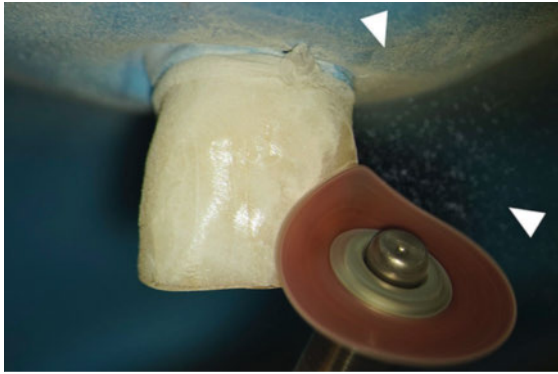
## Nanopartikel in zahnärztlichen Werkstoffen

In der Tat sind Nanopartikel in Füllungswerkstoffen wie Kompositkunststoffen, Zementen und Abdruckmaterialien enthalten. Sie werden den Werkstoffen z. T. bewusst zugesetzt, um die Materialeigenschaften zu verbessern (z. B. Polierbarkeit von Kompositkunststoffen). In vielen zahnärztlichen Materialien kommen Nanopartikel aber auch unbeabsichtigt als Nebenprodukt vor. Beim Mahlen von Materialien mit dem Ziel, Partikel mit einer Größe von mehr als 100 nm herzustellen, entstehen unvermeidlich auch Nanopartikel. Dies macht zwar nur einen kleinen Anteil der Gesamtmasse aus, jedoch ist die Anzahl der sehr kleinen Partikel wegen ihrer geringen Abmessung im Vergleich zu den größeren Partikeln hoch. Bei der toxikologischen Beurteilung der Nanopartikel wird auch die Partikelzahl bewertet [21]. Man geht davon aus, dass Nanopartikel in mehr als 3500 Dentalprodukten enthalten sind. Außerdem werden die Oberflächen einiger Dentalimplantate mit Nanopartikeln beschichtet, um ihre Osseointegration zu verbessern. Silber-Nanopartikel werden heute experimentell in Kunststoffe eingebracht, um eine antimikrobielle Wirkung zu erzielen.

Im zahntechnischen Labor werden Nanopartikel z. B. beim Beschleifen und Polieren von Metallen, Keramiken oder Kunststoffen sowie beim Abstrahlen oder bei Arbeiten mit Gips und ähnlichen Produkten freigesetzt.

### Merke

**Das hauptsächliche Zielorgan von Stäuben und Nanopartikeln sind die Lungen.**



► **Abb. 4** Beim trockenen Bearbeiten und Polieren von Kunststofffüllungen (hier am Modell mit einem gefüllten Echtzahn gezeigt), wie es von manchen Herstellern empfohlen wird, entstehen Schleifstäube (s. Pfeilspitzen), die Nanopartikel enthalten und von Patienten sowie vom Behandlungsteam eingeatmet werden können. Von längerem trockenen Arbeiten wird jedoch abgeraten (s. auch ► **Tab. 2**), um die Staubmenge gering zu halten.

In der zahnärztlichen Praxis werden viele Werkstoffe wie Kompositkunststoffe, Zemente oder Abformmaterialien als Pasten in den Mund eingebracht und erhärten dort innerhalb von Sekunden oder Minuten entweder chemisch (z. B. Zemente, Abdruckmaterialien) oder durch Lichtzufuhr (z. B. Kompositkunststoffe). Aufgrund physikalischer Gesetzmäßigkeiten werden aus den Pasten keine oder nur geringste Mengen an Nanopartikeln freigesetzt, sodass keine toxikologische Relevanz besteht [21]. Allerdings werden bei der Bearbeitung von Materialien wie dem Einschleifen oder Ausarbeiten von Restaurationen Stäube frei (► **Abb. 4**), die Nanopartikel enthalten [22]. Dies geschieht interessanterweise auch bei Werkstoffen, die per se keine Nanopartikel beinhalten [23]. Darüber hinaus werden durch Abrieb bzw. Verschleiß von Restaurationen über Jahre hinweg (Nano-)Partikel frei und verschluckt. Auch in der Nachbarschaft von Titanimplantaten (und sogar in den regionalen Lymphknoten) werden Ti-Nanopartikel beobachtet. Insgesamt ist deshalb die Frage nach der Gesundheitsgefährdung durch Nanopartikel in der Zahnheilkunde klinisch und wissenschaftlich durchaus relevant.

### Bewertung der Risiken

Im zahntechnischen Labor kann es bei Zahntechnikern ohne entsprechende Sicherheitsvorkehrungen zu Pneumokoniosen (Staublunge) oder chronischen, fibrösen Lungenerkrankungen kommen [21].

#### Merke

**Einschlägige Verordnungen über Arbeitsplatz-Schutzmaßnahmen im zahntechnischen Labor sind unbedingt einzuhalten [24].**

In der zahnärztlichen Praxis ist die Lunge ebenfalls das primäre Zielorgan für entstehende Stäube (<5 µm und

>0,01 µm). Beim intraoralen Schleifen und Polieren freigesetzte Nanopartikel können dabei tief in die Lungenalveolen des zahnärztlichen Personals und der Patienten eindringen [21]. Trotz einer Clearance durch Makrophagen kann es bei einer sehr hohen Konzentration durchaus zu einer chronischen Entzündung oder einer Lungenfibrose kommen. Neben der Inhalation von Staub werden Partikel (wahrscheinlich auch im Nanobereich) durch Verschleiß der Restauration über Jahre hinweg freigesetzt, verschluckt und möglicherweise im Darm resorbiert.

### Bewertung der Risiken

Für beide Szenarien (Inhalation und Verschlucken) wurden sog. Worst-Case-Berechnungen durchgeführt, bei denen eine größtmögliche Exposition simuliert wurde [21]. Für die Exposition des zahnmedizinischen Personals wurden 10 Füllungen pro Zahnarzt pro Tag angenommen, bei denen jeweils 1 mm der Oberfläche abgeschliffen wird. Dabei ergab sich für den Zahnarzt und sein Personal am Behandlungsstuhl eine Exposition von 20 µg/Person/Tag. Der Ausschuss für Gefahrstoffe (AGS) der Bundesanstalt für Arbeitsschutz und Arbeitsmedizin (BAuA) geht von einer noch akzeptablen täglichen Einnahme von 1100–1900 µg Nanopartikeln aus [21]. Die Hintergrundbelastung an einem „low pollution day“ beträgt 400 µg/Tag [25].

#### Merke

**Für den Zahnarzt und sein Personal sind bei üblicher intraoraler Bearbeitung von Restaurationen keine gesundheitlichen Probleme durch Nanopartikelstäube zu erwarten.**

Für die Exposition der Patienten durch Nanopartikel aus dem Staub wurden 5 gelegte Füllungen pro Jahr angenommen und dabei betrug die Exposition lediglich 25 ng/Tag. Hinsichtlich des Verschleißes wurde eine Worst-Case-Exposition des Patienten durch Verschleiß von 0,2–0,4 µg/Tag berechnet, wenn alle Seitenzähne mit Kompositkunststoff versorgt wären.

#### Merke

**Auch für die Patienten geht keine Gefahr von Nanopartikeln durch zahnärztliche Werkstoffe in der Mundhöhle aus.**

Dabei ist natürlich zu berücksichtigen, dass es hier nur um die Gefährdung durch die Partikelform und -größe geht. Andere Faktoren, wie die Auslösung einer allergischen Reaktion, sind unabhängig davon zu bewerten.

### Implantate

Nanopartikel werden von Implantatoberflächen (z. B. bei der Insertion) freigesetzt und gelangen in die regionalen Lymphknoten. Auch hier wurden Berechnungen zur Exposition angestellt und in Bezug zu Ergebnissen von Zelltoxizitätsstudien gesetzt. Bei Leichen wurden in implant-



tatangrenzenden Geweben maximale Ti-Konzentrationen von 37 700 µg/kg gemessen [26]. Nimmt man an, dass alles in Form von Nanopartikeln vorläge (Worst Case), ergäbe sich eine Konzentration von 37 µg/ml. Die Zelltoxizität (Halbmaximal-Wert/CD<sub>50</sub>) liegt für Ti-Nanopartikel in humanen Zellen bei 2800 µg/ml [21].

### Merke

**Nanopartikel von Implantatoberflächen rufen keine klassischen toxischen Reaktionen in angrenzenden Geweben hervor.**

Mögliche Negativeffekte, die auf anderen Mechanismen beruhen und bei Titan-Hüftgelenksprothesen als Makrophagenreaktion beobachtet wurden, werden heute bei der Periimplantitis dentaler Implantate diskutiert. Man geht davon aus, dass Ti-Nanopartikel von Makrophagen phagozytiert werden, dann aber intrazellulär nicht weiter abgebaut werden können. Das führt zu einer Sekretion von Entzündungsmediatoren durch die Makrophagen und damit zum weiteren Einwandern von Immunzellen. Bei dentalen Implantaten sind die freigesetzten Mengen an Ti-Partikeln jedoch wesentlich geringer als bei in sich beweglichen Hüftgelenksprothesen. Zudem sind die Entzündungsprozesse in den periimplantären Geweben auch auf die bakterielle Besiedelung der Windungen und Oberflächen zurückzuführen. Insofern wird die Rolle von Ti-Nanopartikeln als Ko-Faktor der Periimplantitis weiterhin kontrovers diskutiert. Ein möglicher erhöhter Abrieb durch Lockerung zwischen dentalem Implantat und Abutment sollte auf jeden Fall vermieden werden.

### Silber-Nanopartikel

Silber-Nanopartikel finden sich im Alltag bei Funktionstextilien oder Kosmetika, um bakterielle Besiedelungen zu verhindern. Auch in zahnärztlichen Werkstoffen werden sie wegen ihrer antimikrobiellen Wirkung eingesetzt: Wurzelkanal-Sealer, Prothesenbasismaterialien sowie Restaurationswerkstoffe und verschiedene Adhäsive. Auch Implantate wurden mit Silber-Nanopartikeln beschichtet [21]. In vielen Fällen handelt es sich allerdings um experimentelle Werkstoffe.

Es wurde zudem über weitere Nachteile von Silber-Nanopartikeln berichtet wie Farbveränderungen oder die Störung der Polymerisation von Kompositkunststoffen. Letzteres führt zur erhöhten Freisetzung von Monomeren, wodurch die Gefahr einer allergischen Reaktion ansteigt [21]. Darüber hinaus sind die antimikrobiellen Eigenschaften von Silber-Nanopartikeln wegen ihrer vergleichsweise unspezifischen Wirkungsweise mit einer hohen Zelltoxizität vergesellschaftet. Aus diesen Gründen kann das Risiko von Silber-Nanopartikeln bzw. von Werkstoffen, die solche Partikel enthalten und freisetzen, heute nicht abschließend bewertet werden, die Verträglichkeit ist in jedem Einzelfall nachzuweisen [21].

### Schlussfolgerungen

- Nanopartikel kommen in der Umwelt sowie in der Zahnheilkunde vor. Aufgrund ihrer spezifischen Partikeleigenschaften müssen sie biologisch bewertet werden.
- In zahntechnischen Labors sind einschlägige gesetzliche Schutzmaßnahmen insbesondere hinsichtlich der Staubexposition zu beachten.
- Für die zahnärztliche Praxis haben Berechnungen zur Exposition ergeben, dass sowohl für den Zahnarzt und das Personal als auch für den Patienten kein erhöhtes Risiko durch Inhalation oder Verschlucken freigesetzter Nanopartikel besteht. Informationen für besonders gefährdete Patienten, z.B. mit Asthma oder COPD, fehlen allerdings.
- Die Exposition durch freigesetzte Nanopartikel aus Ti-Implantatoberflächen liegt weit unterhalb zelltoxischer Bereiche. Inwieweit freigesetzte Ti-Nanopartikel im Rahmen der Periimplantitis als Ko-Faktor anzusehen sind, wird derzeit noch diskutiert.
- Antimikrobielle Silber-Nanopartikel sollten mit Vorsicht eingesetzt werden. Hier ist in jedem Einzelfall eine eingehende Abwägung möglicher Probleme mit den erwarteten Vorteilen erforderlich.
- Um die bereits geringe Exposition noch weiter zu reduzieren, sollten eine Reihe von Vorsichtsmaßnahmen beachtet werden, die in ► **Tab. 2** zusammengefasst sind.

► **Tab. 2** Maßnahmen zur Reduktion der Exposition mit Nanopartikeln in der zahnärztlichen Praxis [21].

Maßnahme	Effekt
exaktes Modellieren	Reduktion der produzierten Staubmenge
ausreichende Wasserkühlung	Binden von (Nano-)Partikeln bei der Werkstoffbearbeitung
Vakuumabsaugung	Entfernung von (Nano-)Partikeln
Mund-Nasen-Schutz (MNS)	Reduktion der Exposition
Kapselmaterialien	Reduktion der Staubentwicklung beim Anmischen
feste Verbindung von Implantat und Abutment	Vermeidung von Ti-Abrieb durch gelockerte Verbindung zwischen Implantat und Abutment
gute Lüftung der Behandlungsbereiche	Reduktion von Nanopartikeln in der Raumluft

## Minamata-Übereinkommen und seine Folgen

Der Begriff „Minamata-Krankheit“ bezieht sich auf einen Vorfall in der japanischen Hafenstadt Minamata aus den 1950er-Jahren [27]. Dabei wurden vermehrt Patienten mit Schädigungen des Zentralnervensystems beobachtet, was mit der Ausleitung von toxischen Quecksilberverbindungen (Methylquecksilber) durch die chemische Industrie in das Meerwasser in Verbindung gebracht werden konnte. Bislang wurde von über 2000 betroffenen Patienten berichtet, wobei die Dunkelziffer noch weit höher zu vermuten ist.

### Aktivitäten der United Nations Organization (UNO)

Die UNO hat ausgehend von den Erfahrungen in Minamata und anderen Ereignissen mehrfach internationale Konferenzen mit dem Ziel einberufen, die Quecksilber-Exposition in der Umwelt zu reduzieren [27]. Federführend dabei war das United Nations Environmental Programme (UNEP). Schließlich wurde 2013 das sog. Minamata-Übereinkommen verabschiedet. Mittlerweile wurde das Übereinkommen von mehr als 50 Staaten (darunter auch die EU) ratifiziert und ist somit in Kraft getreten.

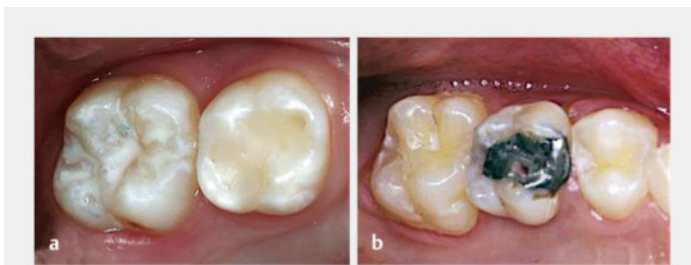### Bedeutung für die Zahnheilkunde

Naturgemäß kam bei diesen Verhandlungen auch das zahnärztliche Amalgam zur Sprache. Auch wenn der Anteil der durch Amalgam bewirkten Umweltbelastungen im Vergleich mit anderen Quellen (z. B. Verbrennung fossiler Brennstoffe, Zementherstellung) nur einen geringen Anteil der weltweiten Quecksilberemission ausmacht, so wurde Amalgam doch eingehend und kontrovers diskutiert. Schließlich wurde ein eigener Passus (Artikel 4) in das Übereinkommen aufgenommen. Hier wurde eine Reduktion der Anwendung von Amalgam ohne eine Zeitvorgabe beschlossen. Dieses Phase-down wurde mit einer Reihe von Vorgaben verknüpft: Verbesserung der

Prävention, mehr Forschung zur Entwicklung neuer Werkstoffe, vermehrte Ausbildung zu Hg-freien Alternativen, Verwendung von Kapselamalgamen und Installation von Amalgamabscheidern. Dabei ist zu beachten, dass das Minamata-Übereinkommen für alle Länder gelten soll und damit auch für Gebiete mit geringer zahnmedizinischer Versorgung.

Im Rahmen der Ratifizierung des Minamata-Übereinkommens durch die EU wurde am 17.05.2017 eine Verordnung erlassen, die die Bestimmungen in europäisches Recht umsetzt [28]. Die Vorgaben durch das Minamata-Übereinkommen hinsichtlich des Amalgams wurden durch diese Verordnung konkretisiert. Die für die zahnärztliche Praxis wichtigsten Bestimmungen sind in Artikel 10 der Verordnung enthalten [28]:

- Ab dem 1. Juli 2018 darf Dentalamalgam nicht mehr für die zahnärztliche Behandlung von Milchzähnen (► **Abb. 5**), von Kindern unter 15 Jahren und von Schwangeren oder Stillenden verwendet werden, es sei denn, der Zahnarzt erachtet eine solche Behandlung wegen der spezifischen medizinischen Erfordernisse bei dem jeweiligen Patienten als zwingend notwendig.
- Ab dem 1. Januar 2019 darf Dentalamalgam nur noch in vordosierter, verkapselter Form verwendet werden (► **Abb. 6**). Die Verwendung von Quecksilber in loser Form durch Zahnärzte ist verboten.
- Ab dem 1. Januar 2019 müssen Betreiber zahnmedizinischer Einrichtungen, in denen Dentalamalgam verwendet bzw. Dentalamalgamfüllungen oder amalgamgefüllte Zähne entfernt werden, sicherstellen, dass sie mit Amalgamabscheidern zur Rückhaltung und Sammlung von Amalgampartikeln (auch im Abwasser enthaltenen Partikel) ausgestattet sind. Diese Betreiber müssen sicherstellen, dass
  - Amalgamabscheider, die nach dem 1. Januar 2018 in Betrieb genommen werden, eine Rückhaltequote von mindestens 95% der Amalgampartikel leisten,
  - ab dem 1. Januar 2021 alle in Gebrauch befindlichen Amalgamabscheider die festgelegte Rückhaltequote leisten. Amalgamabscheider müssen nach den Anweisungen des Herstellers gewartet werden, damit die höchste praktikable Rückhaltequote erreicht wird.
- Zahnärzte müssen sicherstellen, dass ihr Amalgamabfall (Amalgamrückstände, -partikel, -füllungen sowie mit Dentalamalgam verunreinigte Zähne oder Teile davon) von einer zugelassenen Abfallbewirtschaftungsanlage oder einem zugelassenen Abfallbewirtschaftungsunternehmen behandelt und gesammelt wird. Zahnärzte dürfen derartigen Amalgamabfall unter keinen Umständen direkt oder indirekt in die Umwelt freisetzen.



► **Abb. 5** Restaurationen bzw. Fissurenversiegelungen an Milchzähnen werden i. d. R. aus Kompositkunststoff, kunststoffhaltigen Werkstoffen (a) oder Glasionomer-Zementen (einfächige Kavitäten) angefertigt.  
**b** Das Legen von Amalgamfüllungen an Milchzähnen ist gemäß der EU-Verordnung vom Mai 2017 nur in Ausnahmefällen erlaubt.



► **Abb. 6** a Während man Amalgatoren mit Quecksilber und einem Legierungspulver befüllen musste und durch das Mischverhältnis die Konsistenz bzw. die Materialqualität beeinflusste, werden heutzutage gebrauchsfertige Amalgamkapseln in handelsüblichen Kapselmischern geschüttelt (b, c). Man erhält dabei stets ein optimales Mischverhältnis und das angemischte Amalgam ist von gleichbleibender Qualität. Auch der Kontakt zu Quecksilber kann so minimiert werden.

## Bewertung der neuen Regularien

Die Verwendung von Kapselamalgam wird seit Langem auch von wissenschaftlichen Gesellschaften empfohlen. Dies ist im Sinne einer hohen, standardisierten Materialqualität auch angezeigt.

Die Einschränkung bei Milchzähnen spielt für die deutschen Zahnärzte und ihre Patienten aus wissenschaftlicher Sicht wohl keine erhebliche Rolle. Da die Milchzähne in der Mundhöhle nur zeitlich begrenzt verbleiben, kommt eine mögliche bessere Langlebigkeit von Amalgam gegenüber quecksilberfreien Alternativen nicht wesentlich zum Tragen, was auch durch das SCENIHR bestätigt wurde [19]. Als Alternative stehen hier Kompositkunststoffe, Kompomere, kunststoffmodifizierte oder konventionelle Glasionomer-Zemente zur Verfügung. Letztere sind dabei für einflächige Restaurationen durchaus geeignet.

### Merke

**Wichtig ist, dass mit Zustimmung der Erziehungsberechtigten Amalgam verwendet werden darf, wenn der Zahnarzt dies aus zwingenden medizinischen Gründen für notwendig erachtet.**

Die Einschränkung der Verwendung von Amalgam bei Kindern bis zum 15. Lebensjahr ist sehr formal und wissenschaftlich nicht begründet. Allerdings kann man davon ausgehen, dass es sich hier in den meisten Fällen um die Versorgung von Primärläsionen handelt, die verhältnismäßig klein sind. Hier sind alternative Werkstoffe, wie z. B. Kompositkunststoffe mit Adhäsivtechnik, heute durchaus geeignet (wenn auch techniksensitiver und verarbeitungsaufwendiger). Auch hier darf der Zahnarzt aus zwingenden medizinischen Gründen Amalgam verwenden.

Bereits SCENIHR hat darauf hingewiesen, dass bei Schwangeren, ähnlich der Medikamentenverabreichung, generell Zurückhaltung bei jeglicher umfangreichen zahnärztlichen Versorgung geübt werden sollte [2, 19]. Die Schwangerschaft ist jedoch zeitlich begrenzt. Bei der Versorgung von Zahndefekten kann beispielsweise ein konventioneller Glasionomer-Zement verwendet werden. Die Einschränkung bei Stillenden wurde von SCENIHR nicht angegeben [19]. Nach Analyse der vorliegenden Daten wurde gefolgert, dass die vorhandene Evidenz augenscheinlich keine ausgeprägte Beziehung zwischen Amalgamfüllungen und der Quecksilberkonzentration in der Muttermilch darlegt. Andere Quellen für Methylquecksilber z. B. durch Fischverzehr scheinen möglicherweise eine größere Bedeutung zu haben. Auch Autoren, die dem Amalgam sehr kritisch gegenüberstehen, sahen bei Stillenden keine Gefährdung [19]. In jedem Fall ist aber auch die Stillphase zeitlich begrenzt.

Bestimmungen zu Amalgamseparatoren spielen für deutsche Zahnärzte keine wesentliche Rolle, da entsprechende Einrichtungen bereits flächendeckend eingeführt sind. Gleiches gilt für die Entsorgung von Amalgamabfall.

## Schlussfolgerungen

- Bei der Umsetzung des Minamata-Übereinkommens in europäisches und damit deutsches Recht wurden einige Bestimmungen aufgenommen, die ohne Probleme in Deutschland befolgt werden können. Kapselamalgam und Amalgamseparatoren sind seit vielen Jahren obligat.
- Bei den Einschränkungen der Amalgamverwendung (Milchzähne, Kinder < 15 Jahre, Schwangere und Stillende) stehen im Einzelfall zur definitiven oder provisorischen Versorgung Alternativmaterialien zur Ver-

fügung. Es besteht aber auch die Möglichkeit, in medizinisch zwingenden Fällen Amalgam zu verwenden, wenn die Erziehungsberechtigten und die Patienten zustimmen.

- Bedauerlicherweise wurde in der EU-Verordnung mit keinem Wort eine verbesserte Prävention erwähnt oder vermehrte Forschungsaktivitäten zur Entwicklung verbesserter Werkstoffe gefordert, wie dies im Minamata-Übereinkommen der Fall war.
- Die neuen Regelungen zur Verwendung von zahnärztlichen Restaurationsmaterialien bedeuten eine Einschränkung der Therapiefreiheit und einen weiteren administrativen Mehraufwand. Es wird Aufgabe der zahnärztlichen Standesorganisationen sein, geeignete praktische Rahmenbedingungen mit den Kostenträgern und sonstigen politisch Verantwortlichen zu vereinbaren.
- Das Minamata-Übereinkommen kann man aber auch als Chance begreifen. Wie oben erwähnt, wurde zum 1. Mal weltweit gültig festgeschrieben, dass in der Zahnheilkunde ein erhöhter Forschungsbedarf besteht, um Karies, die immerhin weltweit 2,3 Mrd. Erwachsene und 560 Mio. Kinder betrifft [29], erfolgreich zu vermeiden und falls erforderlich umweltverträglich behandeln zu können.

## Hydraulische Kalzium-Silikat-Zemente – bioaktive Werkstoffe

Der Begriff „bioaktiv“ ist zwar nicht neu, wird aber in letzter Zeit vermehrt auch in Zusammenhang mit zahnmedizinischen Werkstoffen verwendet. Bereits in den 1920er-Jahren wurde Kalziumhydroxid zur direkten Überkappung der Pulpa von Herrmann beschrieben und damit das Ziel, die Neubildung von Dentin zu initiieren. Hinzu kamen Werkstoffe mit antimikrobiellen Eigenschaften, um eine Karies am Rande einer Restauration (Sekundärkaries) oder eine Pulpaentzündung durch Bakterien am Kavitätenboden zu verhindern. Ähnliche Ansätze wurden auch bei mikrobieller Infektion der Mundschleimhaut, z. B. durch *Candida*-Spezies, verfolgt. Implantatoberflächen werden oftmals als bioaktiv bezeichnet, da sie die Osseointegration unterstützen können. Zudem wurde versucht, den Implantatoberflächen antimikrobielle Eigenschaften durch Beschichtung mit Nanopartikeln zu verleihen. Bioaktivität beschreibt somit die Fähigkeit,

- die Bildung neuen Gewebes spezifisch und vorhersagbar zu stimulieren,
- eine mikrobielle Infektion zu vermeiden und
- die Kombination von beidem.

### Hydraulische Kalzium-Silikat-Zemente

Das erste Produkt aus dieser Materialgruppe war MTA (Mineral-Trioxid-Aggregat) [30], das ursprünglich zur retrograden Wurzelkanalfüllung und zum Verschluss endodontischer Perforationen vorgesehen war. Mittlerweile

wurde die Indikation auf die direkte Überkappung, Pulpotomie, Apexifikation und die Verwendung als Wurzelkanal-Sealer erweitert (► **Abb. 7**). In letzter Zeit kamen neue Produkte hinzu, die ebenfalls wasserbasiert sind und Kalzium-Silikate enthalten, z. B. das Produkt Biodentine (Septodont GmbH, Niederkassel). Dessen Ausgangssubstanzen basieren jedoch nicht wie bei MTA auf dem Naturprodukt Portland-Zement, sondern werden chemisch synthetisiert. Für die gesamte Materialklasse hat sich der Name „Hydraulische Kalzium-Silikat-Zemente“ (HKSZ) eingebürgert.

MTA wird als graues (GMTA) und als weißes Material (WMTA) angeboten und enthält im Wesentlichen Di- und Trikalzium-Silikate. WMTA enthält nur 0,5% Eisenverbindungen im Vergleich zu GMTA, das 5% enthält. MTA wird mit Wasser angemischt und erhärtet bei Kontakt mit Feuchtigkeit nach 2–3 Stunden aus. Biodentine basiert im Wesentlichen auf Trikalzium-Silikaten. Sie werden ebenfalls mit Wasser angemischt, dem jedoch Zusätze wie Kalziumchlorid bzw. ein wasserlösliches Polymer beigefügt sind (► **Abb. 8**). Dadurch reduziert sich die Abbindezeit auf ca. 12 Minuten. Schließlich wurde auch ein Material auf den Markt gebracht, das aus einem Gemisch von Portland-Zement und Methacrylaten (< 50%) besteht (TheraCal, BISCO Dental Products, Schaumburg, IL, USA).

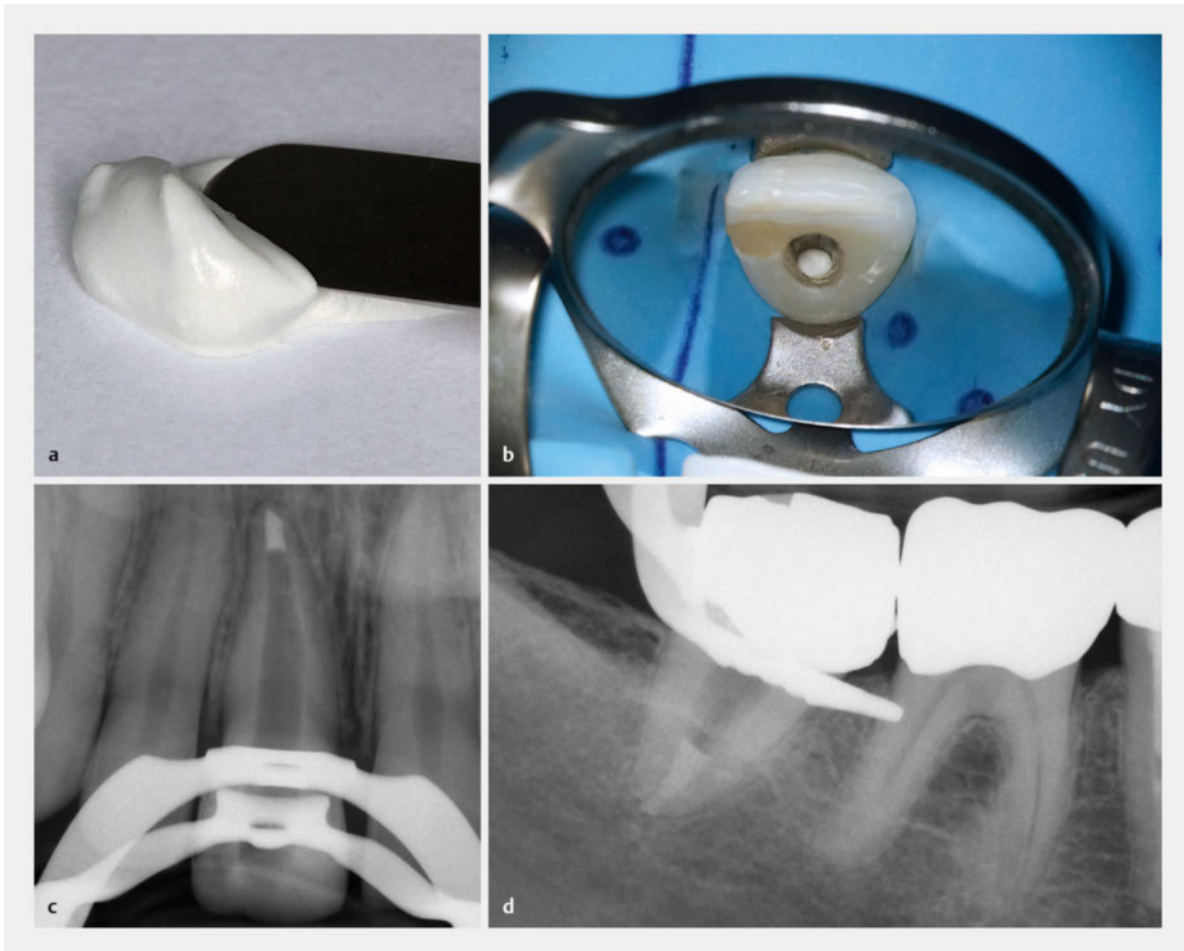
MTA benötigt lange Zeit zum Abbinden (2–3 Stunden), wohingegen Biodentine innerhalb von 12 Minuten erhärten. Bei beiden Werkstoffen wie auch bei ähnlich zusammengesetzten Produkten wird während der Abbindezeit Kalziumhydroxid freigesetzt. Im Gegensatz dazu erhärtet das Methacrylat enthaltende Material in wenigen Sekunden mittels Lichtpolymerisation; beim Abbindevorgang und danach werden Kalziumionen freigesetzt [31], jedoch kein Kalziumhydroxid [32].

### Bioaktivität

Bioaktive Materialien sind nicht nur biokompatibel, sondern initiieren eine gezielte Reaktion im Kontaktgewebe.

So ist Kalziumhydroxid in gewissem Maße zellschädigend und führt im direkten Kontakt mit der Pulpa zu einer moderaten Nekrose.

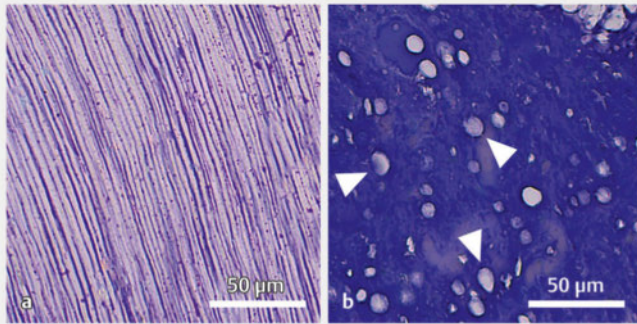
Die Toxizität ist jedoch nur vorübergehend und die Nekrose auf einen definierten Kontaktbereich mit der Pulpa begrenzt. Durch Umwandlung von Kalziumhydroxid in Kalziumkarbonat verliert das Material seine kaustische Wirkung. Im Rahmen dieses Geschehens werden durch Kalziumhydroxid Signalmoleküle freigesetzt (TGF- $\beta$ 1 etc.), die Entzündung löst sich auf und es bildet sich neues Dentin (meist Osteodentin). Dieses Osteodentin zeigt meist keine tubuläre Struktur (► **Abb. 9**) und enthält Porositäten (Tunneldefekte), die als Zugang für Mikroorganismen dienen und zum Misserfolg führen können [33].



► **Abb. 7** a Mineral-Trioxid-Aggregat (hier WMTA) wird homogen mit Wasser auf einem Anmischblock vermengt und u. a. zur Überkappung der Pulpa, Perforationsdeckung oder Apexifikation verwendet. b Mit einem MTA-Plug kann an Zähnen mit nicht abgeschlossenem Wurzelwachstum eine apikale Barriere erstellt werden oder c, d der Verschluss weit offener Foramina erfolgen.



► **Abb. 8** a Das Pulver des Trikalzium-Silikat-Zements Biodentine (Septodont GmbH, Niederkassel) wird in der Kapsel mit Anmischflüssigkeit versetzt und im Kapselmischer für 30 Sekunden geschüttelt. b Dabei entsteht ein visköser Zement, der direkt verwendet oder in eine Applikationskapsel (Composite-Gun Tubes and Plugs, Kerr GmbH, Biberach) gefüllt und c mithilfe einer Dosierpistole platziert werden kann.



► **Abb. 9** a Odontoblasten bilden während der Zahnentwicklung reizunabhängig Dentin mit tubulärer Struktur. b Bei einer direkten Überkappung der Zahnpulpa mit Kalziumhydroxid-Präparaten bilden odontoblastenähnliche Zellen Reparaturdentin. Dieses wird aufgrund der knochenähnlichen Morphologie oft als Osteodentin bezeichnet und weist keine tubulären Elemente auf. Häufig sind darin Fehlstellen vorhanden, die als Tunneldefekte (s. Pfeilspitzen) bezeichnet werden und eine mögliche Eintrittspforte für Bakterien darstellen. Daher ist bei einer direkten Überkappung mit einem Kalziumhydroxid-Präparat ein sofortiger bakteriendichter Verschluss unabdingbar (Masson-Trichrom-Färbung).

Durch Modifikation der Menge an freigesetztem Kalziumhydroxid und der Kinetik wurde versucht, diese Toxizität zu reduzieren und den bioaktiven Effekt beizubehalten. So wurden erhärtende Kalziumhydroxid-Präparate auf Salicylat-Basis (Dycal, Dentsply DeTrey GmbH, Konstanz; Life, Kerr GmbH, Rastatt) entwickelt. Vielversprechender sind die Ergebnisse mit hydraulischen Kalzium-Silikat-Zementen. Ihre Biokompatibilität wurde verschiedentlich in Zellkulturen, nach Implantation in subkutanen Bindegewebe oder in Knochen von Versuchstieren sowie klinisch und histologisch am Patienten untersucht.

#### Merke

**MTA wird im Allgemeinen als nicht toxisch und nicht mutagen beschrieben [34]. Es weist insbesondere nach dem Anmischen antimikrobielle Eigenschaften auf [35], während manche Studien eine reduzierte Wirksamkeit von Kalziumhydroxid gegenüber *Enterococcus faecalis* beschrieben [36].**

Die Freisetzung von Spuren von Chrom, Arsen und Blei wurde bei Portland-Zement, gefolgt von GMTA, WMTA und am wenigsten bei den Trikalzium-Silikat-Materialien (z. B. Biodentine) gefunden [37]. Nach subkutaner Implantation in Mäusen für 7 und 30 Tage riefen MTA und ein chemisch synthetisiertes Material (BioAggregate, Innovative BioCeramix Inc., Vancouver, Canada) Leber- und Nierenentzündungen hervor, jedoch ohne bleibende Schäden [38]. Die klinische Relevanz dieser Daten ist unklar, da die applizierte Dosis um ein Vielfaches höher war als am Patienten üblich.

MTA und Biodentine bewirkten eine Hochregulation von Genen, die mit der Biomineralisation oder Gefäßbildung assoziiert sind [39]. Dies ist auch in Zusammenhang mit dem erhöhtem pH-Wert und der Bildung von Kalziumhydroxid während und nach dem Abbinden zu sehen [37]. Die Bildung von Wurzelzement auf der Oberfläche von MTA wurde in vitro und im Tierversuch nachgewiesen [40].

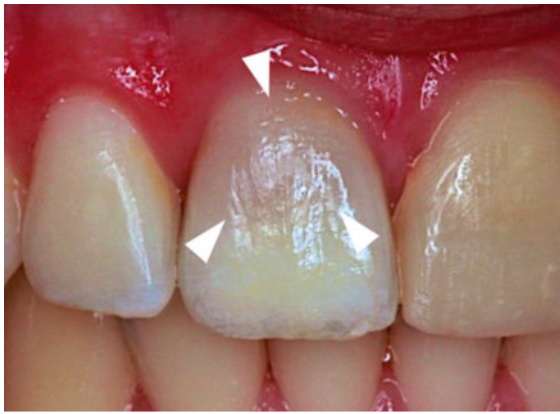## Pulpaüberkappung

Im Vergleich von Kalziumhydroxid und MTA nach Applikation auf die eröffnete Pulpa am Patienten und anschließender histologischer Aufarbeitung wurde bei MTA nach bis zu 3 Monaten Liegezeit eine kompakte Dentinschicht an der Kontaktfläche gefunden. Im Gegensatz dazu traten bei dem erhärtenden Kalziumhydroxid-Präparat (Dycal, Dentsply DeTrey GmbH, Konstanz) wesentlich mehr Tunneldefekte auf [41]. Durch die Verringerung der Tunneldefekte wird die Gefahr einer Infektion der überkappeten Pulpa reduziert (s. o.). In einer weiteren klinischen Studie, die in 16 zahnärztlichen Praxen durchgeführt wurde, sind ein Kalziumhydroxid-Material (Life, Kerr GmbH, Rastatt) und MTA (ProRoot MTA, Dentsply DeTrey GmbH, Konstanz) miteinander verglichen worden. Nach 2 Jahren zeigte sich, dass MTA zu deutlich besseren Ergebnissen (19,7% Misserfolge) führte als Kalziumhydroxid (31,5% Misserfolge) [42].

Die Pulpreaktionen nach direkter Überkappung mit Biodentine wurden im Tierversuch mit denjenigen auf MTA und eine Kalziumhydroxid-Suspension verglichen. Alle Materialien induzierten Mineralisationsherde bereits nach 7 Tagen. Schon 30 Tage nach Applikation von MTA oder Biodentine wurde eine homogene Dentinbrücke gebildet. Im Gegensatz dazu wies das neu gebildete Dentin in Kontakt mit dem Kalziumhydroxid 3-mal so viele Poren auf [43].

In einer klinischen Studie wurde zur direkten Überkappung von 86 asymptomatischen Zähnen (Pulpaeröffnung im Kariösen) Biodentine verwendet. Nach 1–1,5 Jahren zeigte sich eine Erfolgsrate von 82,6% [44]. Nur das Alter hatte einen signifikanten Einfluss: Bei Patienten unter 40 Jahren lag die Erfolgsrate bei 90,9%, bei denen darüber nur bei 73,8% [44].

Beim MTA (auch WMTA) kann es zu einer grauen Verfärbung der Zahnkrone kommen (► **Abb. 10**), beim geprüften Trikalzium-Silikat-Zement (Biodentine) hingegen nicht [45]. Ursache der Verfärbung der Zähne nach Verwendung von MTA ist eine Reaktion von Kollagen mit Bis-mutoxid, das als Röntgen-Opaker bei MTA verwendet wird [46]. Zudem können sich die Verfärbungen bei Kontakt mit Chlorhexidin (CHX) oder Natriumhypochlorit (NaOCl) verstärken.



► **Abb. 10** Verfärbung eines vitalen Frontzahns (s. Pfeilspitzen) nach Anwendung von MTA im Rahmen einer Pulpotomie (mit freundlicher Genehmigung von Prof. Dr. Birger Thonemann).

## Pulpotomie an Milchzähnen

Einer Analyse der verfügbaren Literatur (Metaanalyse) aus dem Jahr 2006 beschreibt für die Milchzahnulpotomie mit MTA bessere klinische Ergebnisse als mit Formocresol [47]. In einer klinischen Studie an 88 Milchzähnen lag nach 1 Jahr die Erfolgsrate von MTA bei 92% (36/39) und von Biodentine bei 97% (38/39) [48].

## Apexifikation

Bei der Apexifikation soll ein offenes Foramen apicale bei nekrotischer Pulpa durch Induktion einer Hartgewebsbarriere verschlossen werden. Diese besteht i. d. R. aus einer osteozementartigen Substanz. Üblicherweise wurde dazu Kalziumhydroxid verwendet. Diese Technik wurde als sehr erfolgversprechend beschrieben. Trotzdem hat diese Methode Nachteile wie z. B. die wiederholte Applikation einer Langzeiteinlage von Kalziumhydroxid. Hinzu kam eine verringerte Frakturresistenz der behandelten Zähne [49]. Daher wurde Ende der 1990er-Jahre vorgeschlagen, MTA als eine künstliche apikale Barriere zu verwenden (► **Abb. 7**).

In einer klinischen Studie wurde ein MTA-Plug an 20 Zähnen mit einem offenen Foramen apicale und apikaler Parodontitis appliziert. Nach mindestens 1 Jahr wurden die Patienten nachuntersucht: 17 von 20 Zähnen zeigten eine apikale Ausheilung und alle Zähne zeigten einen Rückgang der apikalen Läsion. Alter und Geschlecht hatten keinen Einfluss auf das Ergebnis [49]. Als Anmerkung sei hinzugefügt, dass derartige Fälle heutzutage auch mittels einer sog. Revitalisierung behandelt werden können. Dabei wird nach sorgfältiger Desinfektion des Wurzelkanals eine Einblutung in den Wurzelkanal induziert. Das gebildete Blutkoagulum wird im oberen Teil des Wurzelkanals mit einem Kollagen-Plug abgedeckt und der Kanal mit einem hydraulischen Kalzium-Silikat-Zement verschlossen [50].

## Methacrylat-Portland-Zement-Präparate

Bei Materialien, die sowohl Portland-Zement als auch Methacrylate enthalten (z. B. TheraCal), treffen 2 biologisch gegenläufige Effekte aufeinander. Einerseits ist vom Portland-Zement eine bioaktive Wirkung im Sinne einer Dentinneubildung zu erwarten, andererseits ist bekannt, dass Methacrylate die Dentinbildung hemmen. Insofern ist hier besondere Aufmerksamkeit hinsichtlich der Biokompatibilität dieser Werkstoffe erforderlich. Interessanterweise setzte TheraCal signifikant mehr Kalzium frei als MTA oder ein Kalziumhydroxid-Zement (Dycal) [31], allerdings weniger als Biodentine [32]. Beim Abbinden von TheraCal wird jedoch nicht das gewünschte Kalziumhydroxid gebildet und freigesetzt [32].

In Zellkulturversuchen an Pulpazellen führte TheraCal zu einer Reduktion des Zellmetabolismus und zu einer reduzierten Zellstoffwechsel [51]. In kürzlich erschienenen In-vitro- und Ex-vivo-Studien wurden diese Ergebnisse bestätigt. Es konnte gezeigt werden, dass Substanzen, die aus TheraCal freigesetzt werden, im Gegensatz zu Biodentine die Zellproliferation reduzieren. Die Expression von Mineralisationsmarkern nach TheraCal-Behandlung war geringer als bei Biodentine. TheraCal induzierte hingegen die Bildung von Entzündungsmediatoren (IL-8) im Gegensatz zu Biodentine und führte zu einer starken Schädigung der Pulpa [52]. In einer Studie an Primaten mit gesunden Zähnen wurde die Pulpa künstlich eröffnet, 30 Minuten mit einer gemischten Bakterien-Suspension infiziert und dann 5 Minuten mit einer Ciprofloxacin/Kortison-Lösung behandelt [53]. Anschließend wurden die Testmaterialien appliziert. Nach 28 Tagen zeigte Portland-Zement (12/12) eine vollständige Dentinbrücke, gefolgt von TheraCal (11/12). Letzteres rief die geringste Pulpaentzündung hervor [53].

Zu gänzlich anderen Ergebnissen kommt eine Studie an Hundezähnen nach partieller Pulpotomie: Nach 4 Wochen zeigte die Dentinbrücke in Kontakt mit TheraCal signifikant mehr Tunneldefekte als mit MTA. Die Anzahl von Zähnen mit vollständiger Dentinbrücke war bei TheraCal geringer und die Entzündung ausgeprägter [54]. Schließlich kam auch eine Studie an Patienten nach Anwendung von TheraCal zu negativen Ergebnissen [55]. Dabei wurden bei Patienten an 27 gesunden Molaren nach partieller Pulpotomie ProRoot MTA, Biodentine und TheraCal appliziert. Nach 8 Wochen wurden die Zähne extrahiert und histologisch aufgearbeitet. Dabei wiesen 33,3% (Pro-Root MTA), 11,1% (TheraCal) und 66,7% (Biodentine) der Zähne eine normale Pulpastruktur auf. Die Biodentine-Gruppe zeigte bei allen Zähnen eine komplette Dentinbrückenbildung, ProRoot MTA bei 56% und TheraCal nur bei 11%. Insgesamt ergaben nach partieller Pulpotomie Biodentine und MTA bessere Ergebnisse als TheraCal [55].

## Schlussfolgerung

- Kalziumhydroxid-Präparate sind seit vielen Jahren erprobte Materialien zur Pulpaüberkappung und werden bei offenem Foramen apicale zur Erzeugung einer Hartgewebsbarriere eingesetzt. Allerdings enthält das neue Dentin Porositäten (Tunneldefekte), die bei undichter Deckfüllung zur Reinfektion der Pulpa führen können.
- Neue hydraulische Kalzium-Silikat-Zemente (sowohl basierend auf Portland-Zement als auch auf chemisch synthetisiertem Trikalzium-Silikat) setzen beim Abbinden Kalziumhydroxid frei.
- Sowohl im Labor als auch am Patienten hat sich gezeigt, dass diese Werkstoffe erfolgreich zur direkten Überkappung, zum Verschluss von Perforationen oder eines offenen Foramen apicale, zur Pulpotomie und als Sealer bei der Wurzelkanalfüllung eingesetzt werden können. Dabei scheinen sie den Kalziumhydroxid-Präparaten sogar überlegen zu sein.
- Gemische aus Portland-Zement und Methacrylat-Monomeren sind im Augenblick zurückhaltend zu beurteilen. Zwar bildeten sich im Primatenversuch Dentinbrücken aus, jedoch waren die Ergebnisse in weiteren klinischen Studien wesentlich schlechter als mit reinen hydraulischen Kalzium-Silikat-Zementen. In älteren Studien an Primaten wurde auch über gute Ergebnisse nach Überkappung mit Kompositkunststoffen/Adhäsiven berichtet, die letztlich am Patienten nicht bestätigt werden konnten [56].
- Gerade bei der Regeneration von Geweben wie der Zahnpulpa werden künftig bioaktive bzw. bioaktivierte synthetische oder natürliche Materialien eine wichtige Rolle spielen [57, 58].

## KERNAUSSAGEN

- Die Biokompatibilität zahnärztlicher Werkstoffe steht kontinuierlich in der Diskussion.
- BPA kommt in Kunststoffen des täglichen Lebens vor und hat eine östrogenähnliche Wirkung. Geringe Mengen werden aus bis-GMA- und bis-DMA-haltigen Kompositkunststoffen freigesetzt. Umfangreiche internationale Evaluationen haben jedoch ergeben, dass die Konzentrationen gering sind und das gesundheitliche Risiko unerheblich ist.
- Auch bis-GMA/bis-DMA-freie Kompositkunststoffe sind verfügbar.
- Nanopartikel sind allgegenwärtig in Umwelt und Alltagsprodukten.
- Beim intraoralen Beschleifen bzw. Polieren entstehen Stäube, die ebenso Nanopartikel enthalten. Auch hier sind die anfallenden Mengen weit unterhalb von Grenzwerten und können durch praktische Maßnahmen reduziert werden.
- Im Minamata-Übereinkommen wurde aus Umweltüberlegungen ein Phase-down der Amalgamverwendung vereinbart. Dies bedeutet, dass künftig Kapselamalgame verwendet und Amalgamabscheider installiert werden müssen.
- Bei Milchzähnen, Kindern unter 15 Jahren, Schwangeren und Stillenden ist Amalgam nur noch bei strenger medizinischer Indikation zu verwenden.
- Hydraulische Kalzium-Silikat-Zemente, die entweder auf Portland-Zement oder auf chemisch synthetisiertem Trikalzium-Silikat basieren, zeichnen sich durch ihre Bioaktivität aus.
- Die Biokompatibilität und Bioaktivität sind dabei gleich oder sogar besser als bei klassischem Kalziumhydroxid. Daher sind diese zur Vitalerhaltung, Perforationsdeckung oder als Wurzelkanalsealer geeignet.
- Über Gemische aus Portland-Zement mit Methacrylaten werden widersprüchliche Ergebnisse hinsichtlich ihrer Verträglichkeit und Bioaktivität berichtet.



## Interessenkonflikt


Die Autoren geben an, dass keine Interessenkonflikte vorliegen.

## Autorinnen/Autoren



### Gottfried Schmalz

Prof. Dr. Dr. h. c. mult.; 1983–2013 Professor und Direktor der Poliklinik für Zahnerhaltung und Parodontologie der Universität Regensburg, seit 1987 verschiedene Präsidentschaften: Continental European Division der International Association for Dental Research (IADR), Deutsche Gesellschaft für Zahnerhaltung (DGZ), Vereinigung der Hochschullehrer (VHZMK), DGZMK, Ehrenmitglied der DGZ, DGZMK und VHZMK, seit 2006 gewähltes Mitglied und Senator (2009/2015) der Deutschen Nationalen Akademie der Wissenschaften, 2009 Verdienstkreuz der Bundesrepublik Deutschland, seit 2014 Gastprofessor an der Klinik für Parodontologie der Universität Bern, 2015 Dr. h. c. der Universität Klausenburg (Cluj), Rumänien, 2018 Dr. h. c. der Carol Davila Universität Bukarest, Rumänien.



### Matthias Widbiller

Dr. med. dent.; 2008–2013 Studium der Zahnheilkunde an der Universität Regensburg. Seit 2014 Wissenschaftlicher Mitarbeiter an der Poliklinik für Zahnerhaltung und Parodontologie des Universitätsklinikums Regensburg, 2015 Promotion, 2016 Zertifizierung zum Endodontologen der DGZ/DGET/APW/DGZMK und Tätigkeitsschwerpunkt Endodontie. Mitglied des Zahntraumazentrums des Universitätsklinikums Regensburg. Seit 2017 Post-Doc am Department of Endodontics des University of Texas Health Science Center San Antonio (UTHSCSA), Texas, USA. Schwerpunkte: Vitalerhaltung und Revitalisierung, Pulpa-regeneration, bioaktive Moleküle der Dentinmatrix und ihre Verwendung beim Tissue Engineering der dentalen Pulpa.

## Korrespondenzadresse

### Prof. Dr. Dr. h. c. mult. Gottfried Schmalz

Poliklinik für Zahnerhaltung und Parodontologie  
Universitätsklinikum Regensburg  
Franz-Josef-Strauß-Allee 11  
93053 Regensburg  
gottfried.schmalz@ukr.de

## Wissenschaftlich verantwortlich gemäß Zertifizierungsbestimmungen

Wissenschaftlich verantwortlich gemäß Zertifizierungsbestimmungen für diesen Beitrag ist Prof. Dr. Dr. h. c. mult. Gottfried Schmalz, Regensburg.

## Literatur

- [1] Schmalz G. Biokompatibilität zahnärztlicher Materialien. Zahnmed up2date 2010; 2: 147–163
- [2] Schmalz G. Biokompatibilität von Kompositkunststoffen und Amalgam – ein Vergleich. ZMK 2017; 7–8: 487–491
- [3] Talsness CE, Andrade AJ, Kuriyama SN et al. Components of plastic: experimental studies in animals and relevance for human health. Philos Trans R Soc Lond B Biol Sci 2009; 364: 2079–2096
- [4] Vandenberg LN, Welshons WV, Vom Saal FS et al. Should oral gavage be abandoned in toxicity testing of endocrine disruptors? Environ Health 2014; 13: 46
- [5] Dursun E, Fron-Chabouis H, Attal JP et al. Bisphenol A Release: Survey of the Composition of Dental Composite Resins. Open Dent J 2016; 10: 446–453
- [6] European Food Safety Authority. Scientific Opinion on the risks to public health related to the presence of bisphenol A (BPA) in foodstuffs. EFSA J 2015; 13: 3978
- [7] Jedeon K, De la Dure-Molla M, Brookes SJ et al. Enamel defects reflect perinatal exposure to bisphenol A. Am J Pathol 2013; 183: 108–118
- [8] Jedeon K, Houari S, Loiodice S et al. Chronic Exposure to Bisphenol A Exacerbates Dental Fluorosis in Growing Rats. J Bone Miner Res 2016; 31: 1955–1966
- [9] Jedeon K, Loiodice S, Marciano C et al. Estrogen and bisphenol A affect male rat enamel formation and promote ameloblast proliferation. Endocrinol 2014; 155: 3365–3375
- [10] Arenholt-Bindslev D, Breinholt V, Preiss A et al. Time-related bisphenol-A content and estrogenic activity in saliva samples collected in relation to placement of fissure sealants. Clin Oral Investig 1999; 3: 120–125
- [11] Kingman A, Hyman J, Masten SA et al. Bisphenol A and other compounds in human saliva and urine associated with the placement of composite restorations. J Am Dent Assoc 2012; 143: 1292–1302
- [12] Sevkusic M, Schuster L, Rothmund L et al. The elution and breakdown behavior of constituents from various light-cured composites. Dent Mater 2014; 30: 619–631
- [13] Scientific Committee on Emerging and Newly Identified Health Risks SCENIHR. Opinion on the safety of the use of bisphenol A in medical devices; 2015. Im Internet: [https://ec.europa.eu/health/scientific\\_committees/emerging/docs/scenihr\\_o\\_040.pdf](https://ec.europa.eu/health/scientific_committees/emerging/docs/scenihr_o_040.pdf); Stand: 07.05.2018
- [14] Eliades T. Bisphenol A and orthodontics: An update of evidence-based measures to minimize exposure for the orthodontic team and patients. Am J Orthod Dentofac Orthop 2017; 152: 435–441
- [15] Schmalz G, Preiss A, Arenholt-Bindslev D. Bisphenol-A content of resin monomers and related degradation products. Clin Oral Investig 1999; 3: 114–119
- [16] Volkel W, Colnot T, Csanady GA et al. Metabolism and kinetics of bisphenol a in humans at low doses following oral administration. Chem Res Toxicol 2002; 15: 1281–1287
- [17] Dekant W, Volkel W. Human exposure to bisphenol A by bio-monitoring: methods, results and assessment of environmental exposures. Toxicol Appl Pharmacol 2008; 228: 114–134
- [18] American Dental Association Council on Scientific Affairs. Determination of bisphenol a released from resin-based composite dental restoratives. J Am Dent Assoc 2014; 145: 763–766
- [19] Scientific Committee on Emerging and Newly Identified Health Risks SCENIHR. The safety of dental amalgam and alternative dental restoration materials for patients and users; 2015. Im Internet: [https://ec.europa.eu/health/scientific\\_committees/emerging/docs/scenihr\\_o\\_046.pdf](https://ec.europa.eu/health/scientific_committees/emerging/docs/scenihr_o_046.pdf); Stand 07.05.2018
- [20] MacNee W, Donaldson K. Mechanism of lung injury caused by PM10 and ultrafine particles with special reference to COPD. Eur Respir J Suppl 2003; 40: 47–51
- [21] Schmalz G, Hickel R, van Landuyt KL et al. Nanoparticles in dentistry. Dent Mater 2017; 33: 1298–1314

- [22] Van Landuyt KL, Hellack B, Van Meerbeek B et al. Nanoparticle release from dental composites. *Acta Biomater* 2014; 10: 365–374
- [23] Bogdan A, Buckett MI, Japuntich DA. Nano-sized aerosol classification, collection and analysis – method development using dental composite materials. *J Occup Environ Hyg* 2014; 11: 415–426
- [24] Deutsche Gesetzliche Unfallversicherung e.V. Empfehlungen Gefährdungsermittlung der Unfallversicherungsträger (EGU) nach der Gefahrstoffverordnung – Mineralische Stäube beim Ein-, Ausbetten und Strahlen in Dentallaboratorien; 2016. Im Internet: <http://publikationen.dguv.de/dguv/pdf/10002/213-730.pdf>; Stand: 07.05.2018
- [25] Terzano C, Di Stefano F, Conti V et al. Air pollution ultrafine particles: toxicity beyond the lung. *Eur Rev Med Pharmacol Sci* 2010; 14: 809–821
- [26] He X, Reichl FX, Wang Y et al. Analysis of titanium and other metals in human jawbones with dental implants – A case series study. *Dent Mater* 2016; 32: 1042–1051
- [27] Schmalz G. Internationales Abkommen zu Amalgam. *Zahnärztl Mitt* 2014; 104: 626–631
- [28] Verordnung (EU) 2017/852 vom 17.05.2017 über Quecksilber und zur Aufhebung der Verordnung (EG) Nr. 1102/2008. *Amtsblatt der Europäischen Union*, L137/1; 2017
- [29] GBD 2016 Disease and Injury Incidence and Prevalence Collaborators. Global, regional, and national incidence, prevalence, and years lived with disability for 328 diseases and injuries for 195 countries, 1990–2016: a systematic analysis for the Global Burden of Disease Study 2016. *Lancet* 2017; 390: 1211–1259
- [30] Torabinejad M, Watson TF, Pitt Ford TR. Sealing ability of a mineral trioxide aggregate when used as a root end filling material. *J Endod* 1993; 19: 591–595
- [31] Gandolfi MG, Siboni F, Prati C. Chemical-physical properties of TheraCal, a novel light-curable MTA-like material for pulp capping. *Int Endod J* 2012; 45: 571–579
- [32] Camilleri J. Hydration characteristics of Biodentine and TheraCal used as pulp capping materials. *Dent Mater* 2014; 30: 709–715
- [33] Dammaschke T. Dentin- und Hartgewebeneubildung nach indirekter und direkter Überkappung der Pulpa. *Oralproph Kinderzheilk* 2017; 39: 27–37
- [34] Roberts HW, Toth JM, Berzins DW et al. Mineral trioxide aggregate material use in endodontic treatment: a review of the literature. *Dent Mater* 2008; 24: 149–164
- [35] Prestegard H, Portenier I, Orstavik D et al. Antibacterial activity of various root canal sealers and root-end filling materials in dentin blocks infected ex vivo with *Enterococcus faecalis*. *Acta Odontol Scand* 2014; 72: 970–976
- [36] Willershausen I, Callaway A, Briseno B et al. In vitro analysis of the cytotoxicity and the antimicrobial effect of four endodontic sealers. *Head Face Med* 2011; 7: 15
- [37] Rajasekharan S, Martens LC, Cauwels RG et al. Biodentine material characteristics and clinical applications: a review of the literature. *Eur Arch Paediatr Dent* 2014; 15: 147–158
- [38] Khalil WA, Eid NF. Biocompatibility of BioAggregate and mineral trioxide aggregate on the liver and kidney. *Int Endod J* 2013; 46: 730–737
- [39] Widbiller M, Lindner SR, Buchalla W et al. Three-dimensional culture of dental pulp stem cells in direct contact to tricalcium silicate cements. *Clin Oral Investig* 2016; 20: 237–246
- [40] Al-Daafas A, Al-Nazhan S. Histological evaluation of contaminated furcal perforation in dogs' teeth repaired by MTA with or without internal matrix. *Oral Surg Med Pathol Radiol Endod* 2007; 103: e92–e99
- [41] Nair PN, Duncan HF, Pitt Ford TR et al. Histological, ultrastructural and quantitative investigations on the response of healthy human pulps to experimental capping with mineral trioxide aggregate: a randomized controlled trial. *Int Endod J* 2008; 41: 128–150
- [42] Hilton TJ, Ferracane JL, Mancl L. Northwest Practice-based Research Collaborative in Evidence-based D. Comparison of CaOH with MTA for direct pulp capping: a PRN randomized clinical trial. *J Dent Res* 2013; 92: 16–22
- [43] Tran XV, Gorin C, Willig C et al. Effect of a calcium-silicate-based restorative cement on pulp repair. *J Dent Res* 2012; 91: 1166–1171
- [44] Lipski M, Nowicka A, Kot K et al. Factors affecting the outcomes of direct pulp capping using Biodentine. *Clin Oral Investig* 2018; 22: 2021–2029. doi:10.1007/s00784-017-2296-7
- [45] Parinyaprom N, Nirunsittirat A, Chuveera P et al. Outcomes of Direct Pulp Capping by Using Either ProRoot Mineral Trioxide Aggregate or Biodentine in Permanent Teeth with Carious Pulp Exposure in 6- to 18-Year-Old Patients: A Randomized Controlled Trial. *J Endod* 2018; 44: 341–348
- [46] Marciano MA, Costa RM, Camilleri J et al. Assessment of color stability of white mineral trioxide aggregate angelus and bismuth oxide in contact with tooth structure. *J Endod* 2014; 40: 1235–1240
- [47] Peng L, Ye L, Tan H et al. Evaluation of the formocresol versus mineral trioxide aggregate primary molar pulpotomy: a meta-analysis. *Oral Surg Med Pathol Radiol Endod* 2006; 102: e40–e44
- [48] Cuadros-Fernandez C, Lorente Rodriguez AI, Saez-Martinez S et al. Short-term treatment outcome of pulpotomies in primary molars using mineral trioxide aggregate and Biodentine: a randomized clinical trial. *Clin Oral Investig* 2016; 20: 1639–1645
- [49] Holden DT, Schwartz SA, Kirkpatrick TC et al. Clinical outcomes of artificial root-end barriers with mineral trioxide aggregate in teeth with immature apices. *J Endod* 2008; 34: 812–817
- [50] Galler KM. Clinical procedures for revitalization: current knowledge and considerations. *Int Endod J* 2016; 49: 926–936
- [51] Hebling J, Lessa FC, Nogueira I et al. Cytotoxicity of resin-based light-cured liners. *Am J Dent* 2009; 22: 137–142
- [52] Jeanneau C, Laurent P, Rombouts C et al. Light-cured Tricalcium Silicate Toxicity to the Dental Pulp. *J Endod* 2017; 43: 2074–2080
- [53] Cannon M, Gerodias N, Viera A et al. Primate pulpal healing after exposure and TheraCal application. *J Clin Pediatr Dent* 2014; 38: 333–337
- [54] Lee H, Shin Y, Kim SO et al. Comparative Study of Pulpal Responses to Pulpotomy with ProRoot MTA, RetroMTA, and TheraCal in Dogs' Teeth. *J Endod* 2015; 41: 1317–1324
- [55] Bakhtiar H, Nekoofar MH, Aminishakib P et al. Human Pulp Responses to Partial Pulpotomy Treatment with TheraCal as Compared with Biodentine and ProRoot MTA: A Clinical Trial. *J Endod* 2017; 43: 1786–1791
- [56] Schmalz G, Arenhof-Bindslev D. *Biocompatibility of dental Materials*. Heidelberg: Springer; 2009
- [57] Schmalz G, Widbiller M, Galler KM. Signaling Molecules and Pulp Regeneration. *J Endod* 2017; 43: 7–11
- [58] Schmalz G, Widbiller M, Galler KM. Material Tissue Interaction – From Toxicity to Tissue Regeneration. *Oper Dent* 2016; 41: 117–131

## Bibliografie

DOI <https://doi.org/10.1055/a-0539-7741>  
 Zahnmedizin up2date 2018; 12: 239–256  
 © Georg Thieme Verlag KG Stuttgart · New York  
 ISSN 1865-0457

## Punkte sammeln auf CME.thieme.de



Diese Fortbildungseinheit ist 12 Monate online für die Teilnahme verfügbar. Sollten Sie Fragen zur Online-Teilnahme haben, finden Sie unter [cme.thieme.de/hilfe](https://cme.thieme.de/hilfe) eine ausführliche Anleitung. Wir wünschen viel Erfolg beim Beantworten der Fragen!

Unter [eref.thieme.de/CXABDD7](https://eref.thieme.de/CXABDD7) oder über den QR-Code kommen Sie direkt zum Artikel zur Eingabe der Antworten.



### Frage 1

Warum wird Bisphenol A heute kritisch diskutiert?

- A Es ist toxisch.
- B Es wirkt wie ein Hormon (endokrin).
- C Es reduziert die Polymerisation von Kompositkunststoffen.
- D Es ruft Allergien hervor.
- E Es schädigt die Pulpa.

### Frage 2

Warum wird BPA aus bis-GMA-Kompositkunststoffen freigesetzt?

- A verbliebene Verunreinigung bei der Herstellung von bis-GMA
- B zugesetzter Bestandteil von Kompositkunststoffen
- C Nebenprodukt der Polymerisation
- D Abbauprodukt von bis-GMA
- E Abbauprodukt des Katalysators Campherchinon

### Frage 3

Welche Abmessungen haben Nanopartikel?

- A 1–10 nm
- B 1–100 nm
- C 10–100 nm
- D 10–1000 nm
- E 0,1–1 µm

### Frage 4

Was ist das primäre Zielorgan für Nanopartikelstäube, die beim intraoralen Beschleifen generiert werden?

- A Mundschleimhaut
- B Pulpa
- C Lunge
- D Magen-Darm-Trakt
- E Haut

### Frage 5

Wie kann man die Exposition von nanopartikelhaltigem Staub am besten reduzieren?

- A Kofferdam
- B langsam laufende Instrumente
- C Feinkorn-Diamanten
- D Hartmetall-Instrumente
- E exaktes Modellieren der Oberfläche mit wenig Überschuss

### Frage 6

Was ist die Minamata-Krankheit?

- A Vergiftung mit neurologischen Symptomen nach Exposition mit hohen Konzentrationen von Methylquecksilber
- B Vergiftung durch Amalgam
- C Erkrankung durch erhöhte Strahlenbelastung
- D Krankheit, die in den 1970er-Jahren im Irak ausbrach
- E Lungenerkrankung durch hohe Staubexposition

### Frage 7

Welche Restriktionen gibt es ab dem 1. Juli 2018 für Milchzähne?

- A Amalgam nur bei strikter Indikation
- B keine Kompomere
- C keine Kunststoffe
- D keine Stahlkronen
- E keine Adhäsivtechnik

### Frage 8

Warum verfärben sich Zähne nach direkter Überkappung der Pulpa mit MTA?

- A Blutabbauprodukte
- B Verfärbung nur bei grauem MTA
- C Bakterieninvasion
- D Bismutoxid als Röntgen-Opaker
- E Reaktion von Zementbestandteilen mit dem Adhäsivsystem

► Weitere Fragen auf der folgenden Seite ...

## Punkte sammeln auf CME.thieme.de

Fortsetzung...

### Frage 9

Wann bilden sich Tunneldefekte?

- A nach indirekter Überkappung mit Kalziumhydroxid
- B nach direkter Überkappung mit Kalziumhydroxid
- C nach direkter Überkappung mit MTA
- D nach direkter Überkappung mit Glasionomer-Zementen
- E bei einer Apexifikation

### Frage 10

Welche Probleme bestehen bei Methacrylat-Portland-Mischungen?

- A Entzündung der Pulpa bei direkter Überkappung
- B schwierige Anwendung
- C lange Abbindezeit
- D Zahnverfärbung
- E hohe Löslichkeit