Online publiziert: 28.01.2019



# Kombinierte Immuncheckpoint-Inhibition bei inoperablem Gingivamelanom

## Combined Immune Checkpoint Inhibition in an inoperable Gingival Melanoma

**Autoren**
**M. Neumann, E. Ruppel, S. Unger, A. Zahn, W. K. Ludwig-Peitsch**

**Institut**
Klinik für Dermatologie und Phlebologie, Vivantes Klinikum im Friedrichshain, Berlin

**Bibliografie**
**DOI** https://doi.org/10.1055/a-0828-3546 | Online-Publikation: 28.1.2019 | Akt Dermatol 2019; 45: 167–171
© Georg Thieme Verlag KG Stuttgart · New York
ISSN 0340-2541

**Korrespondenzadresse**
Prof. Dr. Wiebke Ludwig-Peitsch, Klinik für Dermatologie und Phlebologie, Vivantes Klinikum im Friedrichshain, Landsberger Allee 49, 10249 Berlin
wiebke.ludwig-peitsch@vivantes.de

### ZUSAMMENFASSUNG

Schleimhautmelanome sind seltene Formen von Melanomen mit einer ungünstigen Prognose. Bei Fehlen von therapierelevanten Mutationen und Inoperabilität stellt die Therapie mit Immuncheckpoint-Inhibitoren eine aussichtsreiche Option dar. Die Kombination aus dem PD-1-Antikörper Nivolumab und dem CTLA4-Antikörper Ipilimumab ist effektiver, jedoch auch erheblich toxischer als die Monotherapie mit PD-1-Antikörpern. Wir berichten über eine 57-jährige Patientin mit einem lymphogen metastasierten inoperablen Gingivamelanom im Stadium IIID, die mit einer Kombination aus Nivolumab und Ipilimumab behandelt wurde und hierunter multiple autoimmunvermittelte Nebenwirkungen einschließlich eines Schubs einer rheumatoiden Arthritis, einer Autoimmunkolitis, einer Autoimmunthyreoiditis und einer Autoimmunhepatitis entwickelte. Diese konnten mithilfe von systemischen Steroiden und symptomatischer Therapie beherrscht werden und es konnte eine anhaltende partielle Remission bei guter Lebensqualität erzielt werden. Unser Fall liefert ein Beispiel für den erfolgreichen Einsatz von Immuncheckpoint-Inhibitoren bei seltenen Melanom-Entitäten, veranschaulicht jedoch auch die Bedeutung von intensivem Monitoring besonders bei Patienten mit zugrunde liegenden Autoimmunerkrankungen.

### ABSTRACT

Mucosal melanomas are rare types of melanomas associated with an unfavorable prognosis. In inoperable tumors lacking therapeutically relevant mutations, treatment with immune checkpoint inhibitors is a promising option. The combination of the PD-1 antibody nivolumab and the CTLA4 antibody ipilimumab is more effective but also considerably more toxic than monotherapy with a PD-1 antibody. We report on a 57-year-old patient with an inoperable gingival melanoma with lymph node metastases in stage IIID who was treated with a combination of nivolumab and ipilimumab and developed multiple autoimmune-mediated adverse events including a flare of rheumatoid arthritis, autoimmune colitis, autoimmune thyreoiditis and autoimmune hepatitis. These adverse events could be managed with systemic steroids and symptomatic therapy, and an ongoing partial response with good quality of life could be achieved. Our case presents an example of successful use of immune checkpoint inhibitors in rare types of melanomas, but also illustrates the importance of intense monitoring particularly in patients with underlying autoimmune diseases.

## Einleitung

Die medikamentöse Therapie des malignen Melanoms ab dem Stadium III nach AJCC 2017 hat sich in den letzten Jahren entscheidend gewandelt. Mit Einführung von Immuntherapien und zielgerichteten Therapien sowohl in adjuvanter als auch palliativer Situation konnten erheblich bessere Ansprechraten und wesentlich längere Überlebenszeiten erreicht werden als mit Chemotherapie. Zu den effektivsten Therapieoptionen zählt die Kombination aus dem PD-1-Antikörper Nivolumab und dem CTLA4-Antikörper Ipilimumab, die in Deutschland seit Mai 2016 für die Behandlung von erwachsenen Patienten mit nicht resezierbarem oder metastasiertem Melanom unabhängig vom Mutationsstatus zugelassen ist. Die Kombination aus Nivolumab und Ipilimumab ist Monotherapien mit PD-1-

Dieses Dokument wurde zum persönlichen Gebrauch heruntergeladen. Vervielfältigung nur mit Zustimmung des Verlages.

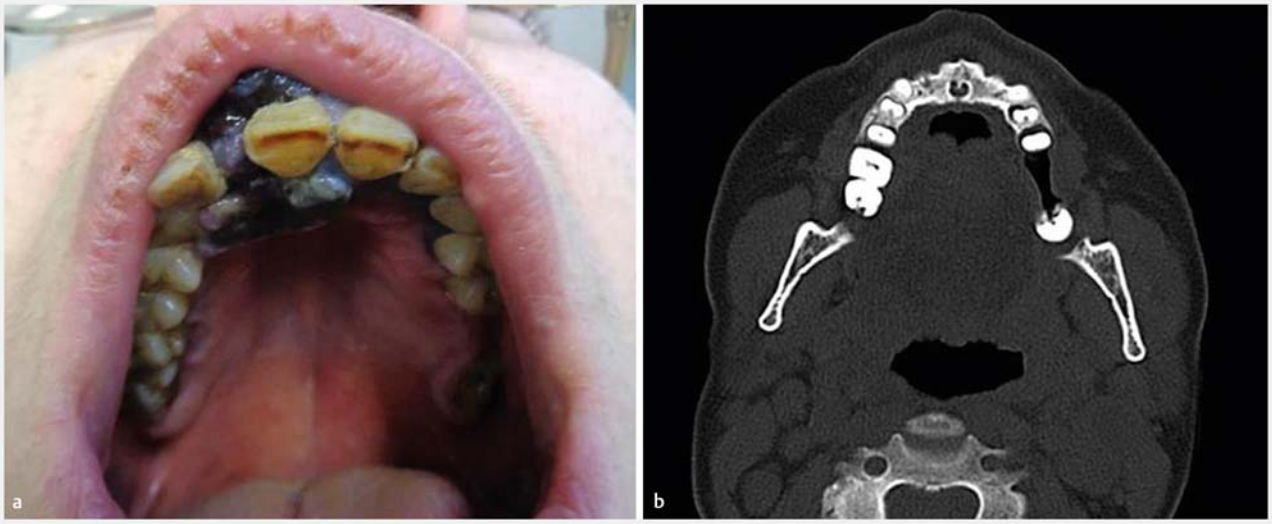


▶ **Abb. 1** Befund bei Erstvorstellung. **a** Exophytisch wachsender, bläulich bis dunkelbraun-schwarz pigmentierter Tumor vestibulär rechts. **b** In der Computertomografie des Gesichtsschädels erscheint die Maxilla vom Tumor durchsetzt.

Antikörpern hinsichtlich Ansprechrate, rezidivfreiem Überleben und Gesamtüberleben signifikant überlegen, allerdings zum Preis einer höheren Toxizität [1, 2]. Etwa die Hälfte aller mit der Kombinationstherapie behandelten Patienten erleiden Nebenwirkungen Grad 3 oder 4 [1, 2]. Auch bei irresektablen oder metastasierten malignen Melanomen der Schleimhaut, die nur selten therapierelevante Mutationen aufweisen, stellt die kombinierte Immuncheckpoint-Inhibition einen vielversprechenden therapeutischen Ansatz dar [3, 4].

Mit einem Anteil von 0,8 – 3,7 % aller Melanome gehören Schleimhautmelanome zu den seltenen Melanom-Arten [4]. Schleimhautmelanome können anogenital, im Kopf-Hals-Bereich, in den ableitenden Harnwegen, im Gastrointestinaltrakt und im Respirationstrakt auftreten, wobei die Kopf-Hals-Region nach der Anogenitalregion die zweithäufigste Lokalisation darstellt. Daten aus den USA zufolge liegt die Inzidenz von Schleimhautmelanomen im Kopf-Hals-Bereich bei etwa 0,7/1 000 000 Einwohner/Jahr [5]. Frauen sind häufiger als Männer betroffen. Orale Schleimhautmelanome werden öfter bei Asiaten als bei Patienten anderer ethnischer Abstammung gefunden. Das Mutationsprofil unterscheidet sich von dem kutaner Melanome: Weniger als 10 % aller Schleimhautmelanome weisen BRAF-V600-Mutationen auf [6]. NRAS-Mutationen werden bei 15 – 25 % gefunden, c-kit-Mutationen bei 10 – 35 % [6]. Charakteristisch für Schleimhautmelanome sind GNAQ- und GNA11-Mutationen, die in knapp 10 % der Fälle auftreten und mit einer schlechten Prognose assoziiert, bisher jedoch nicht therapierelevant sind [7]. Die Prognose von Schleimhautmelanomen ist mit 5-Jahres-Überlebensraten um 25 % ungünstig [4]. Fortgeschrittenes Lebensalter (>70 Jahre), eine Tumorgröße von mehr als 2 cm und Metastasen zum Zeitpunkt der Erstdiagnose stellen ungünstige prognostische Faktoren dar [4]. Wir berichten über eine Patientin mit irresektablem Melanom der Gingiva und kompliziertem Verlauf unter Immuncheckpoint-Inhibition.

# Kasuistik

## Anamnese

Die 57-jährige Patientin wurde uns durch die Kollegen der Klinik für Mund-Kiefer-Gesichtschirurgie zugewiesen, bei denen sie sich aufgrund eines dunklen und inhomogen pigmentierten, schnell größenprogredienten Tumors im Bereich des rechten Oberkiefers vorgestellt hatte. Wenige Wochen zuvor habe sie erstmals eine Schwellung und eine dunkle Verfärbung an dieser Stelle bemerkt. Zusätzlich beklagte sie eine Lockerung der Zähne. Ein Zahn sei vor Kurzem ausgefallen. Abgesehen von der geschilderten Symptomatik war die Patientin beschwerdefrei. Eine B-Symptomatik mit Nachtschweiß, Fieber oder Gewichtsverlust wurde verneint.

Als Vorerkrankungen bestanden ein nicht insulinpflichtiger Diabetes mellitus Typ 2, der mit Metformin und Sitagliptin eingestellt war, eine chronisch obstruktive pulmonale Erkrankung und ein Nikotinabusus. Zudem war eine Kontrastmittelallergie bekannt.

## Klinischer Befund

Bei der klinischen Untersuchung zeigte sich ein ca. 2 × 0,5 × 1 cm großer, exophytisch wachsender, bläulich bis dunkelbraun-schwarz pigmentierter Tumor vestibulär rechts im Bereich des Schneidezahns und des Eckzahns (▶ **Abb. 1 a**). Der 1. Prämolare hatte sich bereits gelöst. Die anderen Zähne in diesem Bereich waren zweit- bis drittgradig gelockert, d. h. sie bewegten sich auf minimalen Druck. Im Bereich des rechten Gaumens fand sich eine von vestibulär nach palatinal ziehende, unscharf begrenzte, unregelmäßige Pigmentierung. Die restliche Mundschleimhaut war unauffällig. Zervikal beidseits waren derbe, teils verbackene Lymphknoten palpabel. Eine ganzkörperliche Untersuchung der Haut und eine allgemeine Untersuchung erbrachten keine weiteren Pathologien.

Dieses Dokument wurde zum persönlichen Gebrauch heruntergeladen. Vervielfältigung nur mit Zustimmung des Verlages.

▶ **Abb. 2** Klinisches Bild vor Therapiebeginn (**a**) und nach 4 Zyklen Nivolumab und Ipilimumab (**b**).

## Diagnostik

Es erfolgte eine Probebiopsie, mithilfe derer sich die klinische Verdachtsdiagnose eines Schleimhautmelanoms histologisch und immunhistochemisch bestätigen ließ. Die Tumorzellen exprimierten zu 20 % PD-L1. Die Mutationsanalyse erbrachte eine NRAS-Mutation (c.182A > T). BRAF-V600- oder c-kit-Mutationen lagen nicht vor.

Zudem wurde ein Staging mittels MRT Hirnschädel sowie CT der Kopf-Hals-Region, des Thorax und des Abdomens durchgeführt**.** Im CT des Gesichtsschädels fiel eine Tumorinfiltration der Maxilla auf (▶ **Abb. 1 b**). Zudem zeigten sich multiple Lymphknotenfiliae medial der rechten Glandula parotis und zervikal beidseits im Level 1b-5, die auch sonografisch darstellbar waren. Anhalt für Fernmetastasen ergab sich nicht. Eine flexible Panendoskopie zeigte keine suspekten Läsionen.

Im Routinelabor fanden sich abgesehen von einem erhöhten HbA1c-Wert keine Auffälligkeiten. Der Tumormarker S100 und die LDH waren normwertig.

In der Zusammenschau diagnostizierten wir ein BRAF-negatives, NRAS-mutiertes ulzeriertes Melanom der Gingiva mit der Tumorformel pT4b cN3c cM0 im Stadium IIID nach AJCC 2017. Der Befund war nach Einschätzung der Mund-Kiefer-Gesichtschirurgen inoperabel.

## Verlauf und Therapie

Der Fall wurde in unserer interdisziplinären Tumorkonferenz vorgestellt. Es wurde zu einer kombinierten Immuncheckpoint-Inhibition mit Nivolumab und Ipilimumab geraten. Diese Therapie entsprach nach ausführlicher Aufklärung über Erfolgsaussichten und Risiken auch dem Wunsch der Patientin.

Zwei Wochen nach der ersten Gabe von Nivolumab 1 mg/kg KG (73 mg) und Ipilimumab 3 mg/kg KG (219 mg) stellte sich die Patientin mit schweren Arthralgien an beiden Kniegelenken, Händen, Ellenbögen sowie Ödemen an beiden Händen vor. Zudem bestand ein rumpfbetontes Exanthem mit starkem Juckreiz (8/10 NRS). In der Sonografie der Kniegelenkte zeigten sich Gelenkergüsse beidseits, im Röntgen eine Gonarthrose rechts. Serologisch fielen deutlich erhöhte Rheumafaktoren und Antikörper gegen citrullinierte Peptide/Proteine auf (RF IgA > 500 U/ml, RF IgM 303,8 U/ml, ACPA 332,9 U/ml, Norm < 20 U/ml). Der CRP-Wert war mit 13,6 mg/l (Norm < 5 mg/l) leicht erhöht. ANA, ENA und dsDNS-Antikörper waren nicht nachweisbar. Nach erneuter Anamnese berichtete die Patientin, vor vielen Jahren einen einmaligen Schub einer rheumatoiden Arthritis erlitten zu haben, sodass eine reaktivierte rheumatoide Arthritis unter Immuncheckpoint-Inhibition diagnostiziert wurde.

Nach rheumatologischer Vorstellung wurde eine Therapie mit Prednisolon 1 mg/kg KG unter Magenschutz und Osteoporoseprophylaxe eingeleitet, die im Verlauf langsam in 10 mg-Schritten reduziert werden konnte. Zur Analgesie wurden Ibuprofen, Metamizol und Oxycodon verabreicht. Darunter kam es zu einer zügigen Besserung des Arthritis-Schubs. Das Exanthem war unter topischen Steroiden (Triamcinolonacetonid 0,1 % in Unguentum Cordes 60) und oralen Antihistaminika (Loratadin 10 mg Tbl. bis zu 4 × tgl.) rasch rückläufig. Der Diabetes mellitus musste bei Entgleisung unter Prednisolon auf Insulin eingestellt werden.

Nach kurzer Therapiepause konnten 3 weitere Gaben der kombinierten Immuntherapie verabreicht werden. Zwei Wochen nach der 4. Gabe von Nivolumab und Ipilimumab kam es jedoch zu wässrigen Diarrhoen alle 30 Minuten und zu kolikartigen Bauchschmerzen. Nach notfallmäßiger stationärer Aufnahme erfolgten eine Gastroskopie, eine Koloskopie sowie Stuhlkulturen. Diese erbrachten eine Autoimmunkolitis Grad 3 und eine Candida-Ösophagitis. Prednisolon wurde auf 2 mg/kg KG i. v. gesteigert, woraufhin die Beschwerden sistierten. Die Candida-Ösophagitis wurde mit Amphotericin B Lutschtabletten und Suspension saniert.

Beim ersten Staging nach 4 Gaben Nivolumab und Ipilimumab zeigten sich das Schleimhautmelanom und die zervikalen Lymphknotenmetastasen deutlich regredient (▶ **Abb. 2 a, b**). Es ergab sich weiterhin kein Hinweis für Fernmetastasen. Nach Abklingen der Autoimmunkolitis und Ausschleichen von Prednisolon wurde die Immuntherapie zulassungskonform mit Nivolumab 240 mg i. v. alle 2 Wochen fortgesetzt. Hierunter kam es zu einer Autoimmunthyreoditis mit hypothyreoter Stoffwechsel-



Dieses Dokument wurde zum persönlichen Gebrauch heruntergeladen. Vervielfältigung nur mit Zustimmung des Verlages.

lage, die mit L-Thyroxin 100 µg/Tag therapiert wurde. Zudem entwickelte sich eine Autoimmunhepatitis Grad 2, aufgrund derer die Nivolumab-Therapie kurzfristig pausiert und Prednisolon vorübergehend auf 0,8 mg/kg KG gesteigert wurde.

Bei den im Verlauf durchgeführten Staging-Untersuchungen waren das Schleimhautmelanom und die zervikalen Lymphknotenmetastasen weiter rückläufig, wenngleich der Befund weiterhin inoperabel ist. Die rheumatoide Arthritis und die Autoimmunkolitis sind in Remission, die Autoimmunhepatitis unter ausschleichender Prednisolon-Therapie im Abklingen. Die Patientin profitiert 11 Monate nach Therapiebeginn von einem partiellen Ansprechen und trotz multipler immunvermittelter Nebenwirkungen von einer guten Lebensqualität.

## Diskussion

Bei operablen Schleimhautmelanomen stellt die Resektion, oft gefolgt von einer adjuvanten Radiatio, die Therapie erster Wahl dar [4, 5]. Bei irresektablen Befunden können je nach Mutationsstatus zielgerichtete Therapien, Immuntherapien oder bei Versagen dieser Optionen Chemotherapien erwogen werden [3 – 5]. Aufgrund der Seltenheit von Schleimhautmelanomen existieren keine einheitlichen Empfehlungen zur Systemtherapie. Die therapeutische Entscheidungsfindung erfolgt oft in Analogie zu kutanen Melanomen.

Um die Effektivität von Nivolumab allein oder in Kombination mit Ipilimumab bei Schleimhautmelanomen zu ermitteln, wurden Daten aus mehreren klinischen Studien gepoolt [8]. Unter den Studienteilnehmern wurden 86 Patienten mit Schleimhautmelanom identifiziert, von denen 35 eine Kombination aus Nivolumab und Ipilimumab und die übrigen eine Monotherapie mit Nivolumab erhalten hatten. Mit Nivolumab-Monotherapie waren eine objektive Ansprechrate (ORR) von 23,3 % und ein progressionsfreies Überleben (PFS) von 3,0 Monaten zu verzeichnen. Bei kombinierter Immuncheckpoint-Inhibition lagen die ORR mit 37,1 % und das PFS mit 5,9 Monaten deutlich höher, allerdings zum Preis einer höheren Toxizität [8]. Nebenwirkungen Grad 3 oder 4 wurden unter Nivolumab-Monotherapie bei 8,1 %, unter kombinierter Immuntherapie bei 40,0 % der Teilnehmer mit Schleimhautmelanom beobachtet [8].

In einer Post-hoc-Analyse aus den Studien Keynote 001, 002 und 006 mit dem PD-1-Antikörper Pembrolizumab konnten 84 Teilnehmer mit Schleimhautmelanom identifiziert werden [9]. Diese wiesen eine ORR von 19 % und ein PFS von 2,8 Monaten auf [9], ähnlich den mit Nivolumab als Monotherapie behandelten Studienpatienten [8]. Die mit kombinierter Immuncheckpoint-Inhibition dokumentierte höhere Ansprechrate und längere progressionsfreie Überlebenszeit veranlassten uns dazu, die Kombination aus Nivolumab und Ipilimumab zu wählen.

Eine Alternative bei Vorliegen einer NRAS-Mutation wäre eine Therapie mit den MEK-Inhibitoren Trametinib oder Binimetinib. Diese müsste „off-label“ beantragt werden, da beide Wirkstoffe nur zur Behandlung von BRAF-mutierten Melanomen zugelassen sind. Weder Trametinib noch Binimetinib wurde gezielt bei Schleimhautmelanomen untersucht. Bei metastasierenden Melanomen unterschiedlichen Ursprungs mit BRAF-V600E- oder V600K-Mutation ist Trametinib einer Chemotherapie mit Dacarbazin oder Paclitaxel signifikant überlegen [10]. Bei NRAS-mutierten Melanomen weist Binimetinib eine höhere Wirksamkeit als Dacarbazin auf [11]. Im Vergleich mit Immuncheckpoint-Inhibitoren sind MEK-Inhibitoren als Monotherapie jedoch deutlich weniger effektiv. Dieser Therapieansatz käme allerdings in Betracht, falls unsere Patientin unter der derzeit verabreichten Nivolumab-Therapie progredient wäre oder nicht beherrschbare Nebenwirkungen entwickeln würde. Alternativ könnten in dieser Situation auch eine Radiatio oder eine Chemotherapie erwogen werden.

Unter der Therapie mit Nivolumab und Ipilimumab kam es in unserem Fall zu einem anhaltenden partiellen Ansprechen, bedauerlicherweise jedoch auch zu multiplen immunvermittelten Nebenwirkungen. Autoimmunthyreoiditis, Autoimmunkolitis, Autoimmunhepatitis und Exantheme zählen zu den häufigsten unter Immuncheckpoint-Blockade beobachteten Nebenwirkungen. Für ihr Management existierten detaillierte Handlungsanweisungen [12]. Therapie erster Wahl bei höherem Schweregrad ist i. d. R. ein systemisches Steroid. Bei refraktärem Verlauf kann bei Autoimmunkolitis auf Infliximab zurückgegriffen werden, bei Autoimmunhepatitis auf Mycophenolat-Mofetil [12]. Diese Optionen waren in unserem Fall bei gutem Ansprechen auf Prednisolon nicht erforderlich.

Zusätzlich zu den unter Dermatoonkologen hinlänglich bekannten Nebenwirkungen erlitt unsere Patientin bereits nach der ersten Gabe von Nivolumab und Ipilimumab einen Schub einer rheumatoiden Arthritis, die eine seltenere autoimmunvermittelte Nebenwirkung darstellt. Gemäß den Daten aus einem französischen Register, in dem alle Nebenwirkungen ≥ Grad 2 unter Immuncheckpoint-Inhibition erfasst werden, liegt die Prävalenz von rheumatoiden Arthritiden als Folge einer PD-1-Blockade bei 0,2 % [13]. Einer am Nationalen Centrum für Tumorerkrankungen Heidelberg durchgeführten retrospektiven Studie zufolge entwickelten 26 von 195 Patienten (13,3 %) Arthralgien als Nebenwirkung von PD-1-Inhibitoren [14]. Seronegative Arthritiden wurden bei 10 Patienten dokumentiert, eine rheumatoide Arthritis bei 2 Patienten. Das Auftreten von Arthralgien war mit einem besseren therapeutischen Ansprechen sowie mit einem längeren progressionsfreien Überleben und einem längeren Gesamtüberleben assoziiert [14].

Bei Erstmanifestation oder Reaktivierung einer rheumatoiden Arthritis unter Immuncheckpoint-Blockade sind nicht steroidale Antiphlogistika und bei schweren Verlaufsformen systemische Steroide Mittel der Wahl. In therapierefraktären Fällen können zusätzlich Methotrexat, Hydroxychlorquin, Sulfasalazin, TNF-Antagonisten oder der Interleukin 6-Rezeptor-Antikörper Tocilizumab erwogen werden [13, 15 – 18]. Bei unserer Patientin, die unter systemischem Prednisolon eine Entgleisung ihres vorbekannten Diabetes mellitus entwickelte, wurde eine steroidsparende Therapie mit Hydroxychloroquin oder Methotrexat diskutiert. Diese Optionen wurden jedoch bei Autoimmunhepatitis zurückgestellt.

Bei kombinierter Immuntherapie ist das Risiko für schwere Nebenwirkungen und Befall mehrerer Organsysteme erheblich höher als bei Monotherapie mit PD-1-Antikörpern [1, 2]. Beim Einsatz der Kombination aus Nivolumab und Ipilimumab sind daher eine besonders sorgfältige Patientenselektion, eine um-

Dieses Dokument wurde zum persönlichen Gebrauch heruntergeladen. Vervielfältigung nur mit Zustimmung des Verlages.

fassende Aufklärung und ein engmaschiges Monitoring erforderlich. Patienten mit vorbestehenden Autoimmunerkrankungen müssen unter Therapie mit Immuncheckpoint-Inhibitoren besonders engmaschig überwacht werden, da erstens ein erhebliches Risiko für Schübe der bereits bekannten Autoimmunerkrankung und zweitens ein erhöhtes Risiko für die Entwicklung weiterer immunvermittelter Nebenwirkungen besteht. Einer an 13 dermatoonkologischen Zentren durchgeführten retrospektiven Studie zufolge entwickelten 20 von 52 Patienten (38 %) unter Therapie mit PD-1-Inhibitoren einen Schub ihrer vorbekannten Autoimmunerkrankung, darunter auch 7 von 13 Patienten mit einer rheumatoiden Arthritis. In der bei Erstvorstellung in unserer Klinik erhobenen Anamnese verneinte unsere Patientin das Vorliegen von Autoimmunerkrankungen, da sie die Diagnose einer rheumatoiden Arthritis nicht mehr erinnerte. Erst bei erneuter eingehender Befragung aufgrund des Krankheitsschubs unter Therapie mit Nivolumab und Ipilimumab und des Nachweises von hochtitrigen Rheumafaktoren berichtete sie von einem einmaligen Schub einer rheumatoiden Arthritis vor vielen Jahren. Unser Fall zeigt, wie bedeutsam eine sorgfältige Anamnese hinsichtlich zugrunde liegender Autoimmunerkrankungen vor Verordnung von Immuncheckpoint-Inhibitoren ist, um auch lange zurück liegende Krankheitsschübe zu erfassen, von denen nicht spontan berichtet wird.

## Fazit für die Praxis

Schleimhautmelanome sind seltene Arten von Melanomen, die nur im Ausnahmefall BRAF-V600-Mutationen aufweisen. Bei inoperablen Befunden und Fehlen von therapierelevanten Mutationen stellt die Systemtherapie mit PD-1-Antikörpern eine vielversprechende Option dar. Die Kombination von Nivolumab und Ipilimumab ist effektiver, jedoch auch erheblich toxischer als die Monotherapie mit PD-1-Antikörpern. Insbesondere bei Patienten mit bekannten Autoimmunerkrankungen sollten Risiken und Nutzen sorgfältig abgewogen werden.

### Interessenkonflikt

Dr. Ruppel wirkte als Prüfärztin an einer von Array Biopharma und MSD unterstützten klinischen Studie mit.
Dr. Zahn erhielt Vortragshonorare von Roche und MSD, Beraterhonorare von Novartis und Reisekostenerstattung von Pierre Fabre.
Prof. Ludwig-Peitsch führte klinische Studien für AbbVie, Boehringer Ingelheim, Eli Lilly, Janssen-Cilag, Merck, Novartis, Pfizer und UCB Pharma durch, wirkte an einer durch Array Biopharma und MSD unterstützten Studie mit, übte Beratertätigkeiten für Eli Lilly, LEO Pharma, MSD, Novartis, Pfizer und UCB Pharma aus, erhielt Vortragshonorare von ALK-Abello, AbbVie, Biotest, BMS, Janssen-Cilag, MSD, Novartis, Pfizer, Dr. Pfleger GmbH und Roche und erhielt Unterstützung für Fortbildungen und Kongresse von AbbVie, Actelion, ALK-Abello, Alma Lasers, Almirall, ARC Lasers, Asclepion, BMS, Celgene, Dermapharm, Dermasence, Galderma, GSK, Janssen-Cilag, L'Oreal, La Roche Posay, LEO Pharma, Medac, MSD, Novartis, Pierre Fabre, P&M Cosmetics, Pfizer und Roche.
Dr. Neumann und Dr. Unger geben an, dass kein Interessenkonflikt besteht.
Das Manuskript wurde ohne Unterstützung durch die Pharmaindustrie erstellt. Die Interessenkonflikte haben keinen Einfluss auf den Inhalt.

### Literatur

[1] Larkin J, Chiarion-Sileni V, Gonzalez R et al. Combined Nivolumab and Ipilimumab or Monotherapy in Untreated Melanoma. N Engl J Med 2015; 373: 23 – 34

[2] Wolchok JD, Chiarion-Sileni V, Gonzalez R et al. Overall Survival with Combined Nivolumab and Ipilimumab in Advanced Melanoma. N Engl J Med 2017; 377: 1345 – 1356

[3] Studentova H, Kalabova H, Koranda P et al. Immunotherapy in mucosal melanoma: a case report and review of the literature. Oncotarget 2018; 9: 17971 – 17977

[4] Yde SS, Sjoegren P, Heje M et al. Mucosal Melanoma: a Literature Review. Curr Oncol Rep 2018; 20: 28

[5] Tacastacas JD, Bray J, Cohen YK et al. Update on primary mucosal melanoma. J Am Acad Dermatol 2014; 71: 366 – 375

[6] Chen F, Zhang Q, Wang Y et al. KIT, NRAS, BRAF and FMNL2 mutations in oral mucosal melanoma and a systematic review of the literature. Oncol Lett 2018; 15: 9786 – 9792

[7] Sheng X, Kong Y, Li Y et al. GNAQ and GNA11 mutations occur in 9.5 % of mucosal melanoma and are associated with poor prognosis. Eur J Cancer 2016; 65: 156 – 163

[8] D'Angelo SP, Larkin J, Sosman JA et al. Efficacy and Safety of Nivolumab Alone or in Combination With Ipilimumab in Patients With Mucosal Melanoma: A Pooled Analysis. J Clin Oncol 2017; 35: 226 – 235

[9] Hamid O, Robert C, Ribas A et al. Antitumour activity of pembrolizumab in advanced mucosal melanoma: a post-hoc analysis of KEYNOTE-001, 002, 006. Br J Cancer 2018; 119: 670 – 674

[10] Flaherty KT, Robert C, Hersey P et al. Improved survival with MEK inhibition in BRAF-mutated melanoma. N Engl J Med 2012; 367: 107 – 114

[11] Dummer R, Schadendorf D, Ascierto PA et al. Binimetinib versus dacarbazine in patients with advanced NRAS-mutant melanoma (NEMO): a multicentre, open-label, randomised, phase 3 trial. Lancet Oncol 2017; 18: 435 – 445

[12] Kähler KC, Hassel JC, Heinzerling L et al. Management of side effects of immune checkpoint blockade by anti-CTLA-4 and anti-PD-1 antibodies in metastatic melanoma. J Dtsch Dermatol Ges 2016; 14: 662 – 681

[13] Le Burel S, Champiat S, Mateus C et al. Prevalence of immune-related systemic adverse events in patients treated with anti-Programmed cell Death 1/anti-Programmed cell Death-Ligand 1 agents: A single-centre pharmacovigilance database analysis. Eur J Cancer 2017; 82: 34 – 44

[14] Buder-Bakhaya K, Benesova K, Schulz C et al. Characterization of arthralgia induced by PD-1 antibody treatment in patients with metastasized cutaneous malignancies. Cancer Immunol Immunother 2018; 67: 175 – 182

[15] Menzies AM, Johnson DB, Ramanujam S et al. Anti-PD-1 therapy in patients with advanced melanoma and preexisting autoimmune disorders or major toxicity with ipilimumab. Ann Oncol 2017; 28: 368 – 376

[16] Johnson DB, Sullivan RJ, Ott PA et al. Ipilimumab Therapy in Patients With Advanced Melanoma and Preexisting Autoimmune Disorders. JAMA Oncol 2016; 2: 234 – 240

[17] Lidar M, Giat E, Garelick D et al. Rheumatic manifestations among cancer patients treated with immune checkpoint inhibitors. Autoimmun Rev 2018; 17: 284 – 289

[18] Kim ST, Tayar J, Trinh VA et al. Successful treatment of arthritis induced by checkpoint inhibitors with tocilizumab: a case series. Ann Rheum Dis 2017; 76: 2061 – 2064

Dieses Dokument wurde zum persönlichen Gebrauch heruntergeladen. Vervielfältigung nur mit Zustimmung des Verlages.