

# Initial amyopathische Dermatomyositis mit Lungenbeteiligung und Anti-MDA5-Antikörpern

## Initially Amyopathic Dermatomyositis with Lung Involvement and anti-MDA5 Antibodies

### Autoren

N. Schumacher, P. Rudolphi, D. Zillikens

### Institut

Klinik für Dermatologie, Allergologie und Venerologie, Universitätsklinikum Schleswig-Holstein, Campus Lübeck

### Bibliografie

DOI <https://doi.org/10.1055/a-1015-5307> |

Akt Dermatol 2020; 46: 59–62

© Georg Thieme Verlag KG Stuttgart · New York

ISSN 0340-2541

### Korrespondenzadresse

Dr. Nina Schumacher, Klinik für Dermatologie, Allergologie und Venerologie, Universitätsklinikum Schleswig-Holstein, Campus Lübeck, Ratzeburger Allee 160, 23538 Lübeck  
Nina.Schumacher@uksh.de

### ZUSAMMENFASSUNG

Die Dermatomyositis ist eine chronisch-inflammatorische Erkrankung mit charakteristischen Hautveränderungen und unterschiedlich stark ausgeprägter Myopathie. Einige Patienten zeigen zwar typische Hauteffloreszenzen, präsentieren sich jedoch zunächst ohne erkennbare (amyopathisch) oder mit geringer (hypomyopathisch) klinischer und laborchemischer Muskelbeteiligung. In diesen Fällen kann die fehlende Muskelbeteiligung zu einer verzögerten Diagnosestellung und daraus resultierender Verschlechterung der Prognose führen. Myositis-spezifische Autoantikörper können in dieser Situation bei der diagnostischen und prognostischen Einordnung helfen. Hierzu zählen unter

anderem Antikörper gegen das *melanoma differentiation antigen 5* (Anti-MDA5), die mit hoher Spezifität bei der amyopathischen Dermatomyositis, assoziiert mit interstitieller Lungenerkrankung, nachweisbar sind. Wir präsentieren den Fall einer 56-jährigen Patientin mit unspezifischer klinischer und laborchemischer Symptomatik, bei der erst die Korrelation aus Klinik, Histopathologie und Nachweis von Anti-MDA5-Antikörpern zur Diagnosesicherung einer initial amyopathischen Dermatomyositis mit Lungenbeteiligung führte.

### ABSTRACT

Dermatomyositis is a chronic inflammatory disorder with characteristic skin findings and a variable degree of muscle involvement. Some patients present with typical cutaneous manifestations but have subclinical (hypomyopathic) or absent (amyopathic) muscle disease. In these cases the diagnosis can be delayed, which might have a negative effect on the patient outcome. Determination of myositis-specific autoantibodies may help in this clinical situation. Anti-melanoma differentiation-associated gene 5 (MDA5) antibody-positive clinically amyopathic dermatomyositis is frequently associated with rapidly progressive interstitial lung disease. We report a case of a 56-year old woman with initially no dermatomyositis-typical skin or laboratory findings, where the correlation of clinical picture, dermatopathology and the finding of anti-MDA5 antibodies finally lead to the diagnosis of amyopathic dermatomyositis with lung involvement.

## Einleitung

Die Dermatomyositis ist eine seltene idiopathische inflammatorische Myopathie und kann Kinder sowie Erwachsene betreffen. Charakteristischerweise finden sich neben einer Myositis, typische Hautveränderungen wie ein heliotropes Erythem, flache Papeln über den interphalangealen und metakarpophalangealen Gelenken (Gottron-Papeln) und dystrophe Nagelhäutchen mit Retraktionsschmerz (Keining-Zeichen). Die klinische Präsentation zeigt jedoch ein breites Spektrum mit unterschiedlich ausgeprägter Haut- und Muskelbeteiligung. Antikörperprofile, Beteiligung innerer Organe (z. B. Lunge und Herz)

und die Assoziation mit Neoplasien (paraneoplastische Dermatomyositis) bestimmen Verlauf und Prognose der Erkrankung. Therapeutisch kommen verschiedene immunsuppressive und immunmodulatorische Medikamente zum Einsatz.

Die unterschiedlichen klinischen Facetten der Dermatomyositis können eine Herausforderung für die Diagnose und das Patientenmanagement darstellen. Myositis-spezifischen Autoantikörpern kommt dabei eine zunehmende Bedeutung in der Diagnostik und klinisch-serologischen Korrelation zu.

## Kasuistik

Bei der 56-jährigen Patientin traten ca. 1 Jahr vor Erstvorstellung erstmals Rötungen und Papeln an der Stirn auf. Eine extern durchgeführte Therapie mit Metronidazol-haltiger Creme und später Doxycyclin 50 mg/d, die unter dem Verdacht auf eine Rosazea begonnen wurde, führte zwar zu einer Besserung, jedoch nicht zur Abheilung. Im Verlauf zeigten sich auch Papeln an den Händen, insbesondere an den Seitenkanten. Gleichzeitig traten insbesondere abends Arthralgien und Schwellungen an den Fingern auf.

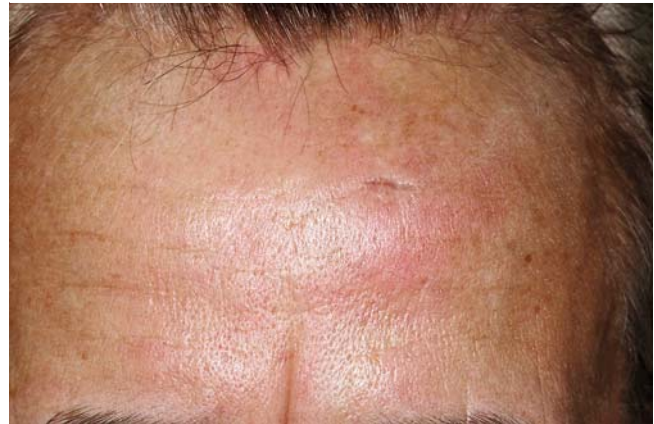Bei Erstvorstellung in unserer Klinik berichtete die Patientin zusätzlich von seit einigen Wochen bestehendem leichtem Reizhusten und Abgeschlagenheit. Reduktion der Muskelkraft, Raynaud-Phänomen, Fieber oder Lichtempfindlichkeit wurden nicht angegeben.

Bei der Untersuchung fand sich an der Stirn ein zentral flächiges, leicht infiltrierte Erythem (► **Abb. 1**). An den Streckseiten der Finger zeigten sich im Bereich der Metakarpophalangeal- und Interphalangeal-Gelenke vereinzelt, bis zu 6 mm durchmessende, derbe, erythematöse Papeln und Knötchen, die im Bereich der Fingerseitenkanten zu flächigen Plaques konfluieren (► **Abb. 2** und ► **Abb. 3**). Wir sahen keine Veränderungen des Nagelwals. Die weitere körperliche Untersuchung war unauffällig.

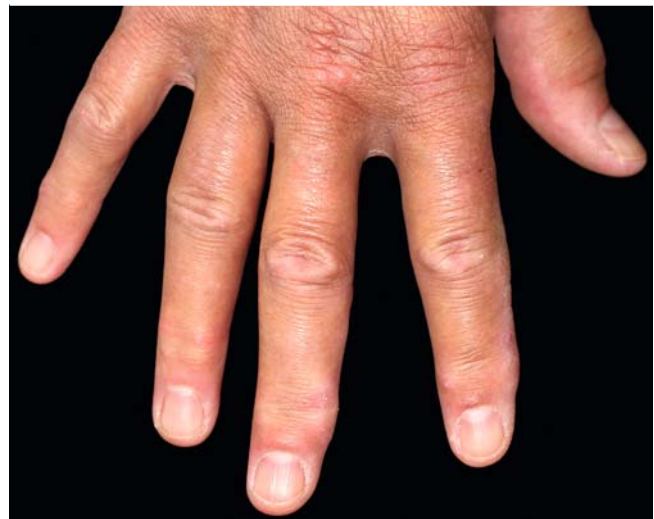Das histologische Bild der diagnostischen, läsionalen Probebiopsien von Stirn und Fingerseitenkanten zeigte eine Vakuolisierung der Basalzellschicht und vereinzelt Dyskeratosen. Die Basalmembran erschien verdickt und die dermo-epidermale Junctionszone verwaschen. Im oberen Korium fand sich ein geringes perivaskuläres lymphohistiozytäres Entzündungsinfiltrat (Interface-Dermatitis) und eine interstitielle Muzinvermehrung, hinweisend auf eine Dermatomyositis (► **Abb. 4 a, b**). In der weiterführenden Diagnostik konnten im Serum keine antinukleären Antikörper (ANA) nachgewiesen werden. Bei der Untersuchung eines spezifischen sog. Myositis-Profiles fanden sich jedoch Autoantikörper gegen Ro-52 und MDA5, passend zu einer Dermatomyositis.

Die Creatinkinase (CK) war bei Erstvorstellung normwertig. Ein MRT des Oberschenkels sowie ein Elektromyogramm ergaben keinen Hinweis für eine Myositis, auf eine Muskelbiopsie wurde daher verzichtet. Im Röntgen und im CT-Thorax (► **Abb. 5**) kam ein peripher, basaler, fibrotischer Lungengerüstbau zur Darstellung, vereinbar mit einer Lungenbeteiligung bei Dermatomyositis. Passend dazu zeigte sich in der Lungenfunktion auch ein verminderter Transferfaktor der Blutgase (TLCO 66%). Die Bronchoskopie war unauffällig; in der Bronchiallavage imponierte jedoch eine ausgeprägte Lymphozytose.

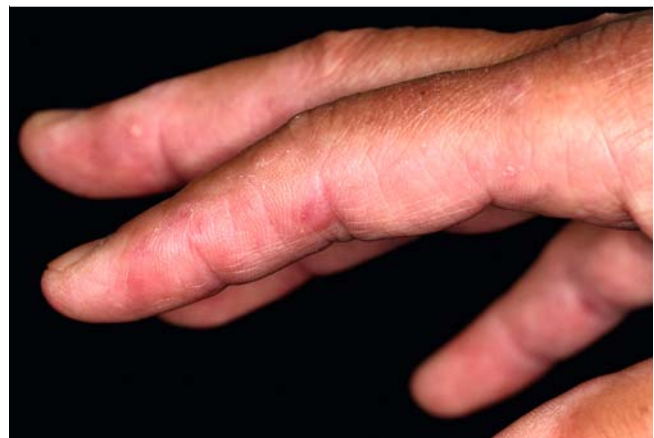Neben der kutanen Manifestation, der interstitiellen Lungenerkrankung und der im Verlauf hypomyopathischen Komponente fanden sich keine weiteren Manifestationen der Dermatomyositis. Zum Ausschluss einer Neoplasie veranlassten wir weitere Untersuchungen wie CT-Abdomen, Gastro- und Koloskopie sowie eine gynäkologische Vorstellung, die jedoch sämtlich unauffällig waren.



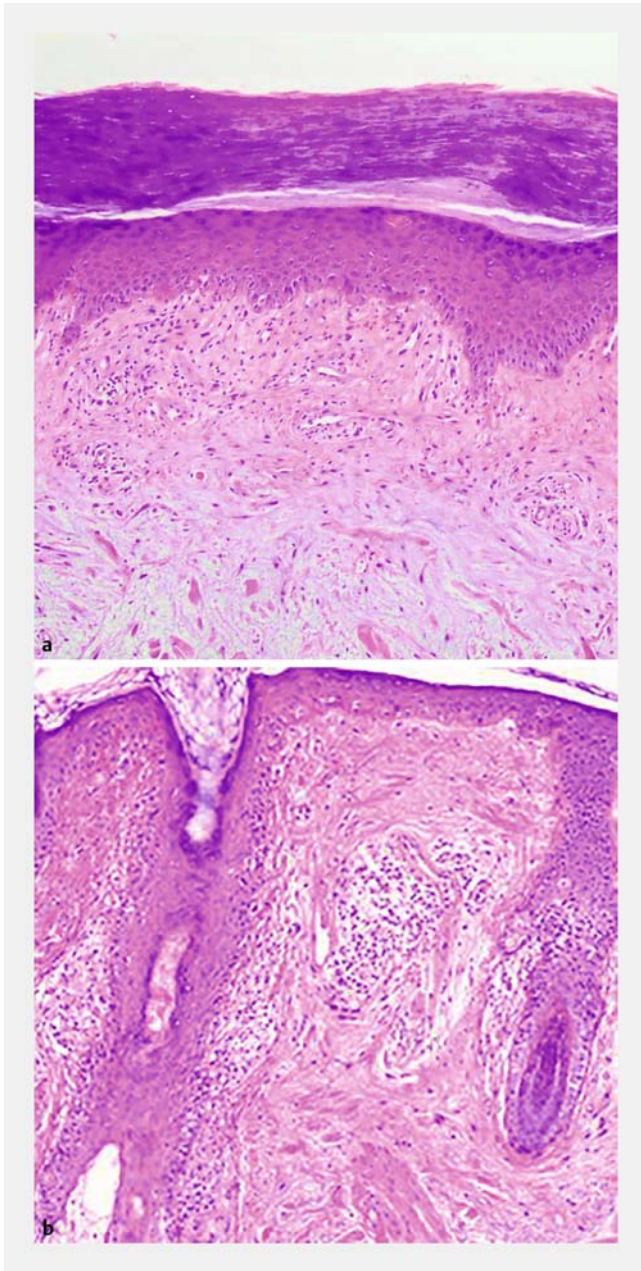
► **Abb. 1** Stellenweise leicht infiltrierte Erytheme an der Stirn.



► **Abb. 2** Erythematöse Papeln an den Streckseiten der Finger.

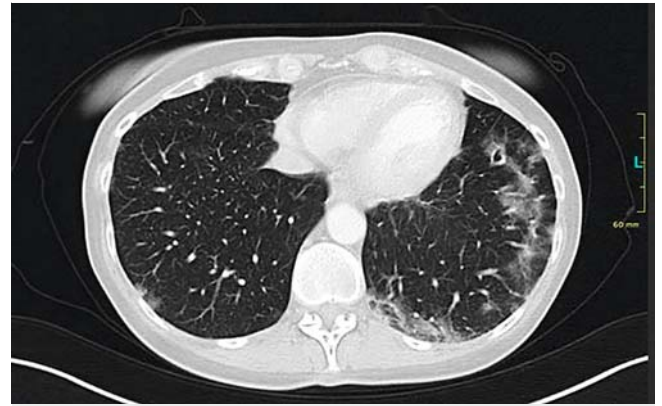


► **Abb. 3** An den Fingerseitenkanten bis zu 6 mm durchmessende erythematöse Papeln.



► **Abb. 4** H&E-Färbung läsionaler Hautbiopsien von Handrücken (a) und Stirn (b). In beiden Biopsien zeigt sich eine vakuolisierende Interface-Dermatitis. Die Basalmembran erscheint verdickt und die dermo-epidermale Junctionszone verwaschen. In der retikulären Dermis findet sich vermehrt Muzin.

Die Patientin wurde in der interdisziplinären Fallkonferenz des Zentrums für Entzündungsmedizin (CCIM) diskutiert, und es wurde eine 1-malige Dexamethason-Pulstherapie (100 mg/d i.v. an 3 aufeinanderfolgenden Tagen) sowie der erste von 6 Zyklen einer Cyclophosphamid-Bolustherapie (15 mg/kg Körpergewicht i.v.) initiiert. Zusätzlich wurde eine Therapie mit Ciclosporin A p.o. (initial 4 mg/kg/d, entsprechend 300 mg/d), Methylprednisolon p.o. initial 80 mg/d mit Reduktion um 10 mg/d wöchentlich und Hydroxychloroquin 200 mg 2×/d p.o. eingeleitet.



► **Abb. 5** Computertomografische Untersuchung des Thorax: In der Lungenperipherie und subpleural finden sich eine retikuläre Fibrose mit beginnendem Honigwabennmuster und einzelnen, bizarr begrenzten Konsolidierungen sowie flauen Milchglasinfiltraten.

Nach 4 Wochen kam es unter dieser Therapie zu einem kurzzeitigen Anstieg der Creatinkinase (CK) bis auf 589 U/l (Norm <170 U/l). Unter Fortsetzung der intravenösen Cyclophosphamidgaben normalisierten sich jedoch die CK-Serumspiegel. Auch die Hautbefunde waren regredient, die körperliche Leistungsfähigkeit sowie die pulmonale Belastbarkeit nahmen zu. Radiologisch wurde ein Rückgang des Lungengerüstumbaus dokumentiert. Das intravenöse Cyclophosphamid wurde nach 6 Zyklen abgesetzt, die Therapie mit Hydroxychloroquin 200 mg 2×/d p.o. sowie Prednisolon 5 mg/d jedoch fortgesetzt und die Ciclosporindosis wegen Kreatininanstieg auf 200 mg/d reduziert.

6 Monate später sahen wir eine Befundverschlechterung mit zunehmender Dyspnoe, im CT-Thorax zeigte sich eine Zunahme der Milchglasinfiltrate. Eine erneute Cyclophosphamid-Bolustherapie mit insgesamt 6 weiteren Zyklen in 4-wöchigen Abständen führte zu einer erneuten klinischen und laborchemischen Remission.

Bei anhaltender Remission wurde nach weiteren 12 Monaten die Therapie mit Ciclosporin A beendet und nur noch mit Hydroxychloroquin 200 mg 2×/d p.o. und Prednisolon 5 mg/d fortgesetzt. Momentan, 4 Jahre nach Erstmanifestation, beschreibt die Patientin keine Einschränkungen im Alltag, es finden sich keine laborchemischen Auffälligkeiten mehr, die Lungenfunktion ist normwertig, und es lassen sich keine Myositis-spezifischen Antikörper mehr nachweisen.

## Diskussion

Die Dermatomyositis weist eine Inzidenz von 6–10/1 Mio. Einwohner auf und bevorzugt das weibliche Geschlecht (w:m = 2:1). Die Erkrankung hat 2 Altersgipfel von 5–15 sowie 45–65 Jahre [1]. Die genaue Ätiologie ist nicht bekannt. Unterteilt wird die Dermatomyositis in 5 Unterformen (adulte, idiopathische, juvenile, paraneoplastische und amyopathische). Daneben kennt man die Dermatomyositis als Bestandteil eines Overlap-Syndroms.

► **Tab. 1** Neuere Myositis-spezifische Autoantikörper.

Myositis-spezifische Antikörper	Häufigkeit bei Myositis	Assoziierte klinische Charakteristika
Anti-MDA-5 <sup>1</sup>	5 % (50 % bei CADM <sup>2</sup> )	Klinisch amyopathische DM <sup>3</sup> (CADM)
		Interstitielle Lungenerkrankung mit rasch progredienter Entwicklung
		Arthritis
Anti-TIF1 <sup>4</sup>	20 %	Karzinomassoziierte DM (50 – 75 % Malignome)
		Juvenile DM (23 – 29 %)
		Adulte DM (13 – 21 %)
		Ausgeprägte Hautbeteiligung
Anti-NXP2 <sup>5</sup>	< 5 %	Juvenile DM mit Kalzinose
		Adulte DM mit schwerer Muskelbeteiligung
		Erhöhtes Karzinomrisiko
Anti-SAE <sup>6</sup>	1 – 5 %	Klinisch amyopathische Dermatomyositis: initial nur Hautveränderungen und dann progrediente Muskelbeteiligung
		Dysphagie

<sup>1</sup> Anti-MDA5 (melanoma differentiation antigen 5)  
<sup>2</sup> CADM, Klinisch amyopathische Dermatomyositis  
<sup>3</sup> DM, Dermatomyositis  
<sup>4</sup> Anti-TIF1 (transcriptional factor 1)  
<sup>5</sup> Anti-NXP-2 (nuclear matrix protein 2)  
<sup>6</sup> Anti-SAE (small ubiquitin-like modifier activating enzyme)

In der Mehrzahl der Patienten mit Dermatomyositis lassen sich antinukleäre Autoantikörper nachweisen. Hier werden Myositis-assoziierte Antikörper wie z. B. Anti-SSA/Ro, die bei Patienten mit Kollagenosen und begleitender entzündlicher Myopathie vorkommen, und Myositis-spezifische Antikörper (MSA), die in erster Linie bei Patienten mit inflammatorischen Myopathien auftreten, unterschieden [1].

Myositis-spezifische Autoantikörper haben aufgrund ihrer Korrelation mit bestimmten klinischen Subtypen der Dermatomyositis eine besondere Bedeutung [2], insbesondere in der Primärdiagnostik [3]. In den letzten Jahren wurden neben den bekannten Myositis-spezifischen Antikörpern wie Anti-Jo1 oder Anti-Mi2 weitere beschrieben. Zu diesen zählen unter anderem Anti-MDA5 (melanoma differentiation antigen 5), Anti-TIF1 (transcriptional factor 1), Anti-NXP-2 (nuclear matrix protein 2) und Anti-SAE (small ubiquitin-like modifier activating enzy-

me) (► **Tab. 1**). Im vorliegenden Fall wurden Anti-MDA5-Antikörper nachgewiesen, die sich mit einer hohen Spezifität bei klinisch amyopathischer Dermatomyositis und interstitieller Lungenerkrankung, passend zu den hier beschriebenen Befunden, finden [4].

Die klinisch amyopathische Dermatomyositis ist mit ca. 10–20% eine seltene Variante. Diese geht häufig mit Dermatomyositis-typischen Hauteffloreszenzen und dazu passender Histologie einher, eine klinische und laborchemische Muskelbeteiligung bleibt jedoch zunächst aus.

Eine interstitielle Lungenerkrankung tritt bei 10–30% der Patienten mit klinisch amyopathischer Dermatomyositis auf. Insbesondere bei Assoziation mit Anti-MDA5-Antikörpern geht die Erkrankung oft mit einer rasch progredienten interstitiellen Lungenveränderung und einer schlechten Prognose einher [5]. Die richtige Einordnung dieser Patienten kann dadurch erschwert werden, dass pulmonale Beschwerden oft nicht angegeben werden. Therapeutisch sollte bei der amyopathischen Dermatomyositis möglichst rasch eine immunsuppressive Medikation eingeleitet werden [6].

Bei initial gering ausgeprägten klinischen und histopathologischen Befunden sowie unspezifischen klinisch-chemischen Parametern erwies sich die Antikörperdiagnostik beim hier vorgestellten Fall als richtungsweisend für die Diagnosestellung.

### Interessenkonflikt

Die Autoren geben an, dass kein Interessenkonflikt besteht.

### Literatur

- [1] Sunderkötter C, Nast A, Worm M et al. Guidelines on dermatomyositis – excerpt from the interdisciplinary S2k guidelines on myositis syndromes by the German Society of Neurology. *J Dtsch Dermatol Ges* 2016; 14: 321–338
- [2] Fujimoto M, Watanabe R, Ishitsuka Y et al. Recent advances in dermatomyositis-specific autoantibodies. *Curr Opin Rheumatol* 2016; 28: 636–644
- [3] Merlo G, Clapasson A, Cozzani E et al. Specific autoantibodies in dermatomyositis: a helpful tool to classify different clinical subsets. *Arch Dermatol Res* 2017; 309: 87–95
- [4] Casciola-Rosen L, Mammen AL. Myositis autoantibodies. *Curr Opin Rheumatol* 2012; 24: 602–608
- [5] Udkoff J, Cohen PR. Amyopathic dermatomyositis: a concise review of clinical manifestations and associated malignancies. *Am J Clin Dermatol* 2016; 17: 509–518
- [6] Kurita T, Yasuda S, Amengual O et al. The efficacy of calcineurin inhibitors for the treatment of interstitial lung disease associated with polymyositis/dermatomyositis. *Lupus* 2015; 24: 3–9