Thieme

Normaldruckhydrozephalus

Uwe Kehler, Elke Hattingen

Thieme CME · Fortbildungspunkte 3

Für Diagnostik, Differenzialdiagnostik und Differenzialtherapie des Normaldruckhydrozephalus ist die Bildgebung entscheidend. Auch wenn die Therapie eines Normaldruckhydrozephalus mal nicht erfolgreich sein sollte, werden zahlreiche Fragen an den Radiologen gestellt. Der Artikel gibt eine Übersicht über das Krankheitsbild des Normaldruckhydrozephalus und die speziellen prä- und postchirurgischen Anforderungen an die Bildgebung.

Einleitung

Der Normaldruckhydrozephalus (NPH = „normal pressure hydrocephalus“) ist eine häufige, immer progredient verlaufende Erkrankung des älteren Patienten mit Gangstörungen, Inkontinenz und kognitiven Defiziten. Eine möglichst frühzeitige liquorableitende Operation kann mit geringem Risiko eine Verschlechterung und die drohende Pflegebedürftigkeit der Patienten in vielen Fällen über Jahre hinweg hinauszögern und ist damit sowohl für die Patienten als auch für die Angehörigen eine segensreiche Therapie. Dennoch werden viele Patienten durch eine verspätete Diagnose, durch Fehldiagnosen (z. B. Hirnatrophie, zerebrale Mikroangiopathie, Alzheimer-Demenz), einer Ignoranz der Behandlungserfolge oder Furcht vor Behandlungs-/Shuntkomplikationen erst spät oder gar nicht einer adäquaten Therapie zugeführt. Radiologen spielen in der Diagnostik eine mitentscheidende Rolle und können durch die korrekte Interpretation der Bilder eine frühzeitige und richtige Weichenstellung für den weiteren Behandlungsverlauf bewirken.

Grundlagen

Definition und Epidemiologie

Der NPH wurde erstmals durch Solomon Hakim beschrieben [1]. Zur Diagnose gehören die Symptome Gangstörung, Inkontinenz und Demenz (sog. „Hakim-Trias“) und eine Ventrikelerweiterung mit normalen intrakraniellen Druckwerten [1]. Die 3 Symptome müssen nicht obligat zusammen vorliegen [2]. Unbehandelt verläuft die Erkrankung immer progredient mit verfrühter Pflegebedürftigkeit und Mortalität [3].

Merke

Gangstörung, Inkontinenz und Demenz sind die typischen Symptome des NPH.

Der NPH ist eine typische Erkrankung des älteren Menschen (2,9 % der über 65-Jährigen [4], 5,9 % der über 80-Jährigen [5]) und geht häufig mit vaskulären Risikofaktoren einher. In Deutschland ist von über 500 000 Erkrankten auszugehen.

Merke

Der NPH ist im Alter eine sehr häufige Erkrankung.

Man unterschied bisher einen idiopathischen oder primären NPH ohne erkennbare Ursache von einem sekundären NPH nach Subarachnoidalblutung, Trauma oder Meningitis. Die Grenzen sind aber fließend und haben kaum einen Einfluss auf die Therapie.

Klinik

Betroffene Patienten klagen anfangs nur über eine Gangunsicherheit, die oft als Schwindel beschrieben wird. Bis es zu einer ärztlichen Vorstellung kommt, ver-

ABKÜRZUNGEN

AD	Alzheimer-Demenz
CISS-Sequenz	Constructive Interference in Steady State Sequenz
DESH	Disproportionately enlarged subarachnoid Space Hydrocephalus
EI	Evans-Index
ETV	endoskopische Ventrikulozisternostomie
InfinoH	intrazisternaler infratentorieller obstruktiver Hydrozephalus
NPH	Normaldruckhydrozephalus (Normal Pressure Hydrocephalus)
NPV	Negative predictive Value
SAE	subkortikale arteriosklerotische Enzephalopathie
STT	Spinal-Tap-Test

Dieses Dokument wurde zum persönlichen Gebrauch heruntergeladen. Vervielfältigung nur mit Zustimmung des Verlages.

gehen oft Monate oder Jahre. Im weiteren Verlauf gesellen sich ein imperativer Harndrang und erste Konzentrations- und Gedächtnisstörungen dazu. In fortgeschrittenen Stadien können die Patienten die Füße nicht richtig heben und schlurfen. Stürze komplizieren den Verlauf. Werden die Patienten nicht behandelt, werden sie gehunfähig, rollstuhlpflichtig und bettlägerig. Neben der Urininkontinenz kann eine Stuhlinkontinenz hinzukommen. Die kognitiven Defizite nehmen kontinuierlich zu bis hin zur schwersten Demenz. Oft sind auch weitere Symptome wie eine Störung der Feinmotorik, eine Hypophonie und ein erhöhtes Schlafbedürfnis zu finden. Kopfschmerzen sind aber untypisch.

Pathophysiologie

Die herkömmlichen pathophysiologischen Vorstellungen zum Hydrozephalus mit Liquorzirkulations- und -resorptionsstörungen („Bulk-Flow-Konzept") scheinen für den Normaldruckhydrozephalus nur sehr bedingt zu gelten. Vielmehr spielen nach dem heute favorisierten „hydrodynamischen Konzept" arteriosklerotische Gefäßdegenerationen die entscheidende pathogenetische Rolle: Die arteriosklerotischen unelastischen und starren Gefäße können den pulsatilen Fluss vom Herzen und den Hirnbasisarterien auf dem Weg zu den Kapillaren nicht (mehr) abfedern und in einen laminären Fluss umformen [6, 7]. Folglich „hämmert" der Kapillarpuls auf das Hirngewebe. Der Liquor selbst ist nicht komprimierbar und bildet so eine „harte Unterlage" des Gehirns: Der Puls hämmert auf das auf einer harten Unterlage liegende Gehirn. Liquorableitende Operationen (wie der ventrikuloperitoneale Shunt) können diese „harte Unterlage" aufweichen und die Hammereffekte abmildern [7]. Diese hydrodynamische Hypothese erklärt, warum fast jeder NPH mit mikro- und makroangiopathischen Veränderungen vergesellschaftet ist.

Diskutiert wird beim NPH auch ein verminderter Liquorumsatz mit Anschoppung von Proteinen im Liquor, die einen gewissen toxischen Effekt auf das Gehirn (ähnlich wie beim Morbus Alzheimer) haben [8]. Eine „Shuntoperation" führt dann durch die Ableitung der „hirntoxischen" Substanzen in den Bauchraum zu einer Konzentrationsverminderung im Liquor.

Bildgebung

Basis der Diagnostik ist nach Anamnese und neurologischer Untersuchung die Bildgebung. Bei weiterhin bestehendem Verdacht bzw. Möglichkeit eines NPH werden zum Beweis des NPH liquordynamische Untersuchungen angeschlossen.

Merke

Das wichtigste bildgebende Zeichen des NPH ist die pathologische Größenänderung der supratentoriellen Liquorräume.

Die schädelbasisnahen Liquorräume, zu denen sowohl die inneren (vor allem Vorder- und Temporalhörner) als auch die äußeren Liquorräume (vor allem Sylvische Fissur) gehören, sind pathologisch erweitert. Disproportional hierzu sind die oberen parasagittalen Liquorräume pathologisch enggestellt.

Ventrikelweite

Beim NPH sind die Seitenventrikel und der III. Ventrikel erweitert (▶ **Tab. 1**), wobei es sich um eine überproportionale Ventrikelvergrößerung handelt, die also nicht vollständig auf eine Hirnatrophie zurückzuführen ist. Zu erkennen ist die Ventrikelvergrößerung an einer Ausweitung und Abrundung der besonders betroffenen Vorderhörner und des Temporalhorns der Seitenventrikel. Differenzialdiagnostisch kommt ein fortgeschrittener Hirnsubstanzverlust mit E-vacuo-Erweiterung der Seitenventrikel infrage, z. B. bei einer neurodegenerativen Erkrankung oder durch eine defekthafte Hirnschädigung. Bei der für den NPH typischen Expansion der Temporalhörner ist es schwierig, einen hierdurch ausgewalzten und verschmälerten Hippocampus von einer primären Hippocampusatrophie zu differenzieren. Wichtiges Zeichen der Hippocampusatrophie bei Alzheimer-Demenz ist die über den Hippocampus hinausgehende mesiotemporale Atrophie mit sekundärer Erweiterung der entsprechenden Furchen [9]. Eine beidseitige Atrophie aufgrund einer Hippocampussklerose erkennt man durch die zusätzliche Signalsteigerung desselben auf T2w/FLAIR-Aufnahmen. Neben der eindrücklichen Erweiterung der Seitenventrikel ist der III. Ventrikel meist ebenfalls weitgestellt [10]. Bei einer deutlichen Erweiterung des III. Ventrikels kann man in sagittalen Schichten erkennen, dass der Balken nach kranial ausgespannt wird („upward bulging"). Dieses „upward bulging" kann jedoch bei NPH auch fehlen und ist in der Regel weniger ausgeprägt als bei einem Verschlusshydrozephalus. Zudem kann beim Verschlusshydrozephalus, nicht aber beim NPH, der Ventrikelboden deutlich ausgespannt sein. Der IV. Ventrikel ist nicht selten auch erweitert, allerdings nicht in dem Maße wie die supratentoriellen Ventrikel. Demnach gilt es, den triventrikulären Hydrozephalus gegen einen obstruktiven Hydrozephalus bei Stenose oder Verlegung des Aquädukts zu differenzieren.

Zur Objektivierung der pathologischen Ventrikelerweiterung hat sich der Evans-Index (EI) etabliert (▶ **Abb. 1**) [11].

Dieses Dokument wurde zum persönlichen Gebrauch heruntergeladen. Vervielfältigung nur mit Zustimmung des Verlages.

▶ **Tab. 1** Bildgebende Kriterien für NPH (nach [25]).

Struktur	Veränderung
Ventrikelerweiterung	
Vorderhörner der Seitenventrikel	▪ ausgeweitet ▪ Evans-Index (EI) > 0,3
Vorderhörner + Cella media	ausgeweitet
Temporalhörner	▪ erweitert ohne wesentliche Hippocampusatrophie ▪ enge mesiotemporale Furchen
III. Ventrikel	▪ ausgeweitet ▪ Aufwärtswölbung des Balkens möglich (weniger deutlich als bei Verschluss-hydrozephalus) ▪ > 9 mm verbreitert
Aquädukt	▪ nicht betroffen: normal weit, offen ▪ beschleunigter Fluss: „flow void“
IV. Ventrikel	▪ oft erweitert, aber nicht so ausgeprägt wie supratentorielle Ventrikel ▪ nicht balloniert, offen
DESH	
obere Konvexität	enge Furchen
mediale frontoparietale Liquorräume	eng der Falx anliegend
Sylvische Fissur	disproportional erweitert
andere Hirnfurchen	fokal erweitert, „Liquortaschen“
Balkenwinkel	
	< 90°, koronar durch Commissura posterior gemessen

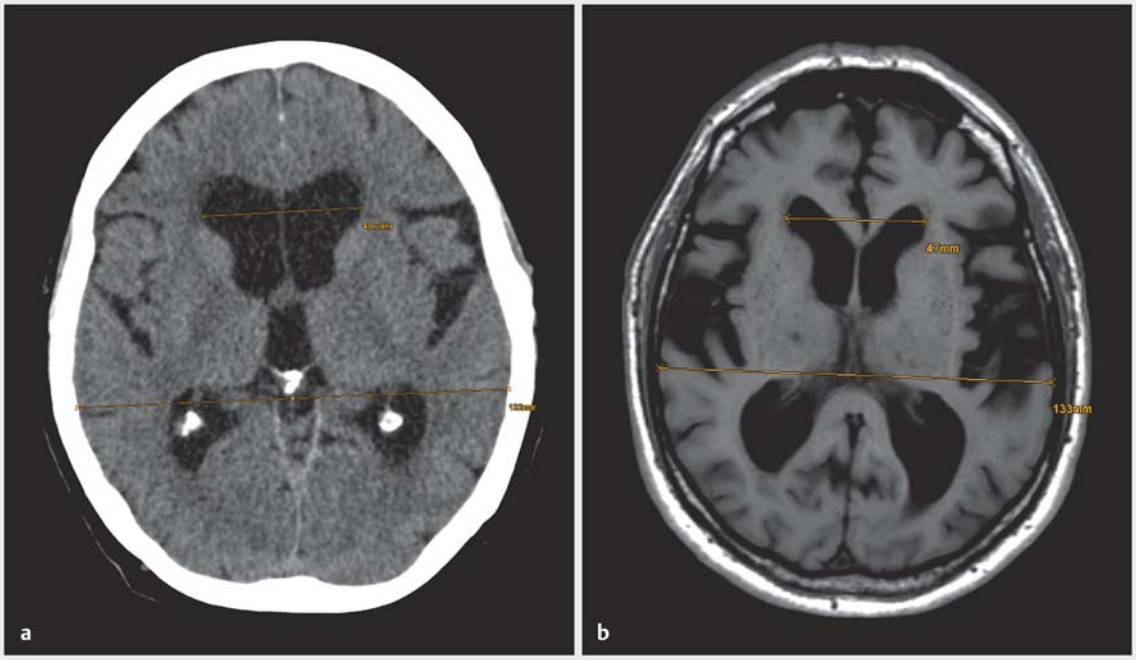

▶ **Abb. 1** Der Evans-Index (EI) ist das Verhältnis der maximalen Breite der Stirnhörner der Seitenventrikel zum maximalen Innendurchmesser des Schädels auf Höhe der Foramina Monroi, gemessen auf axialen CT- (links) oder MRT-Bildern (rechts). EI-Werte > 0,30 weisen auf einen Hydrozephalus hin.

Dieses Dokument wurde zum persönlichen Gebrauch heruntergeladen. Vervielfältigung nur mit Zustimmung des Verlages.

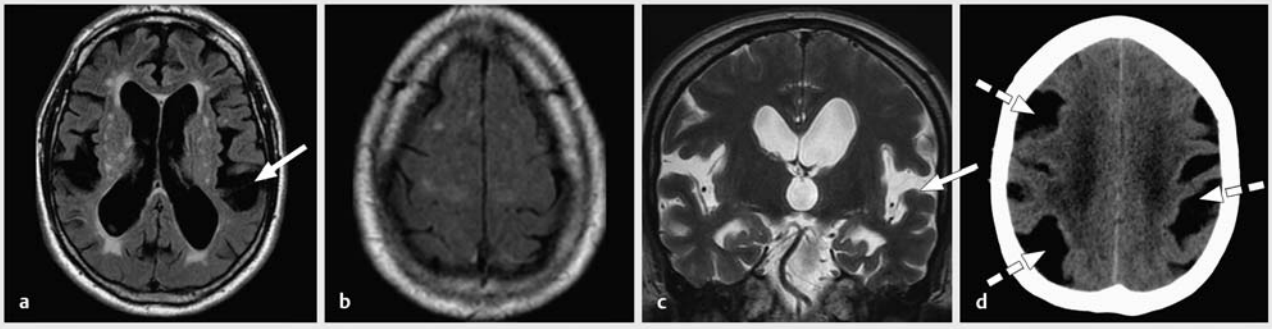

▶ **Abb. 2** Drei iNPH-Patienten mit typischer disproportionaler Erweiterung der äußeren Liquorräume (DESH). **a, b** Beim 1. Patienten zeigt sich in der axialen FLAIR-Aufnahme (**a**) eine deutlich weitgestellte Sylvische Fissur (Pfeile), demgegenüber sind die Furchen der oberen Konvexität enggestellt (**b**). Die inneren Liquorräume sind an den Vorderhörnern leicht balloniert, ihre Pole sind zudem von den für den NPH typischen kappenartigen Marklagerveränderungen umgeben. Neben diesen „Polkappen" finden sich häufig wie auch hier mikroangiopathische Marklagerveränderungen. **c** Die koronare T2w-Sequenz des 2. Patienten zeigt ebenfalls die weite Sylvische Fissur (Pfeil) und die demgegenüber engen hochkonvexen Furchen; des Weiteren sind die Temporalhörner erweitert und die Seitenwände des III. Ventrikels sind abgerundet. **d** In der CCT des 3. Patienten erkennt man neben einer Leukenzephalopathie die fokale Erweiterung einzelner Liquorräume (gefangene Liquortaschen), die beim NPH typischerweise an der lateralen Konvexität vorkommen (gestrichelte Pfeile).

Merke

Der Evans-Index ist definiert als größter Abstand der Frontalhörner im Verhältnis zum maximalen Schädelinnendurchmesser auf Höhe der Foramina Monroi.

Der EI basiert auf pneumenzephalografischen Befunden bei pädiatrischem Hydrozephalus. Nachfolgende CT-Studien bestätigten seine diagnostische Zuverlässigkeit. Der EI variiert mit dem Geschlecht und nimmt mit dem Alter zu, bleibt hierbei jedoch unter dem Wert von 0,3 [12].

Allerdings kann der EI, abhängig von der Kippung und Höhe der vermessenen axialen Schicht, intraindividuell signifikant variieren [13]. Der EI wird daher als nicht so ideale Methode zur Schätzung des Ventrikelvolumens bei NPH-Patienten angesehen. Die Ventrikelvolumetrie scheint dem EI als einfache lineare Messung überlegen zu sein [13], wird aber als z. Zt. wenig praktikabel angesehen und hat entsprechend nicht Eingang in die Routinediagnostik gefunden.

DESH

Spezifischer als der Evans-Index alleine ist die zusätzliche disproportionale Erweiterung der äußeren Liquorräume, international auch DESH („disproportionately enlarged subarachnoid space hydrocephalus") benannt (▶ **Tab. 1**). Diese disproportionale Erweiterung wurde erstmals 1998 von Kitagaki et al. [14] als typisches Kriterium des NPH beschrieben. Darunter versteht man eine Weitstellung der Subarachnoidalräume an der lateralen Konvexität – vor allem der Sylvischen Fissur (▶ **Abb. 2a, c**) – bei Engstellung der parasagittalen Subarachnoidalräume sowohl der oberen Konvexität als auch der medialen Hirnoberfläche. Die hier zusammengedrückt erscheinenden parasagittalen Hirnfurchen werden auch „tight high convexity" genannt und sind besonders gut in koronaren Schnitten zu erkennen (▶ **Abb. 2c**).Typisch sind zusätzliche fokale Weitstellungen einzelner Furchen an der Großhirnoberfläche, von uns auch Liquortaschen genannt (▶ **Abb. 2 d**).

In Japan konnte in einer Multicenterstudie bei 100 Patienten gezeigt werden, welche diagnostische Bedeutung der DESH im Hinblick auf das Ansprechen einer Shuntbehandlung hat. Einschlusskriterien zur Shuntbehandlung waren neben den typischen MR-morphologischen Kriterien des DESH ein pathologischer EI und ein klinisch möglicher NPH. Gemessen mit der NPH-Skala waren 77 % der eingeschlossenen Patienten 1 Jahr nach Shuntoperation klinisch gebessert. Während also der positive Vorhersagewert des DESH bezüglich Shuntrespondern hoch ist, schließt ein fehlender DESH bei einem NPV von nur 25 % das Ansprechen auf eine Shunttherapie jedoch nicht aus [15].

Balkenwinkel

Die Verlagerung der Hirnstrukturen in Richtung Falx betrifft auch die Balkenstrahlung. Hierdurch wird der Winkel, welcher die Balkenstrahlung in der Mitte verbindet, der sog. Balkenwinkel, spitzer [16]. Gemessen in einer koronaren Schicht durch die Commissura posterior weist ein Winkel < 90° auf einen NPH hin (▶ **Abb. 3**) [17].

Der präoperative Balkenwinkel ist bei Patienten, deren klinischer Zustand sich nach der Shuntanlage verbesserte, signifikant kleiner als bei den Therapieversagern [18].

Dieses Dokument wurde zum persönlichen Gebrauch heruntergeladen. Vervielfältigung nur mit Zustimmung des Verlages.

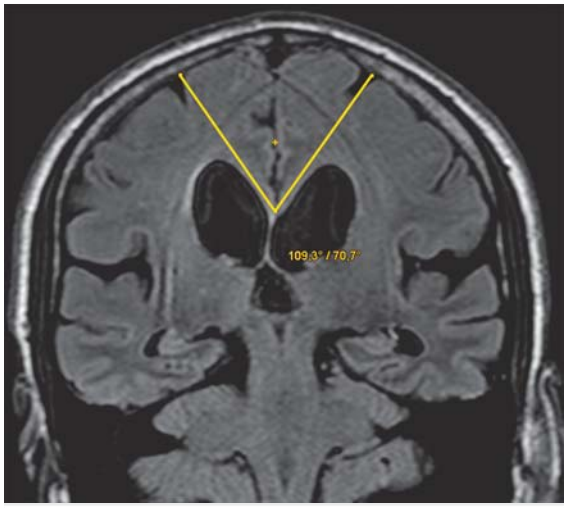

▶ **Abb. 3** Patient mit iNPH und einem Balkenwinkel von 71°. Gemessen wird der Winkel in einer koronaren Schicht, die senkrecht zur ac-pc-Linie und durch die Commissura posterior verläuft. Ein Winkel < 90° weist auf einen iNPH hin.

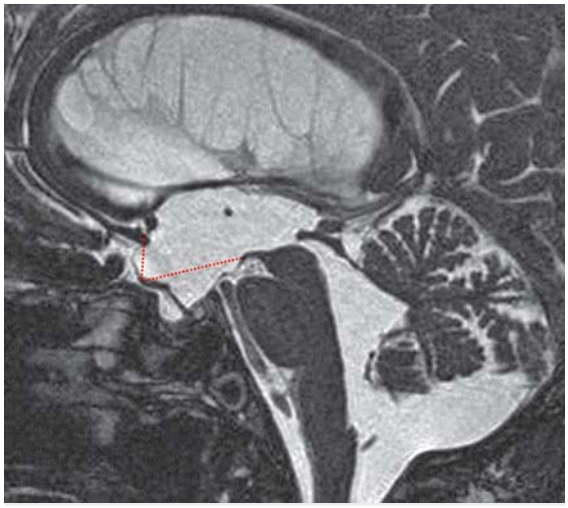

▶ **Abb. 4** InfinoH in T2w-MRT-Dünnschichtung. Die gepunkteten Linien kennzeichnen die normale Position von Lamina terminalis und Boden des III. Ventrikels. Die hier sichtbare Vorwölbung ist Zeichen einer Druckdifferenz zwischen Ventrikelsystem und Subarachnoidalraum [6].

Periventrikuläre Hyperintensitäten

Ältere Patienten mit NPH haben – verglichen mit altersangepassten Kontrollpersonen – häufiger und schwerere Leukenzephalopathien sowohl periventrikulär (PVL) als auch in der tiefen weißen Substanz (DWML) [19, 20]. Inatomi et al. fanden bei 638 gesunden älteren Menschen neben dem Blutdruck einen Zusammenhang zwischen der PVL und einem pathologischen EI [21]. Diese Beobachtung unterstützt das „hydrodynamische Konzept", nach dem die arteriosklerotische Gefäßdegeneration eine entscheidende pathogenetische Rolle beim NPH spielt. Interessanterweise scheint das Ausmaß der Marklagerveränderungen dabei keinen Einfluss auf das Ansprechen auf eine Shuntanlage zu haben [22], wohl aber auf das Ausmaß der Besserung [23]. Da die frontale PVL, die sog. Polkappe, teilweise nach Shuntanlage reversibel ist, scheint die Liquordiapedese einen gewissen Anteil an den Signalveränderungen in der weißen Hirnsubstanz zu haben [22].

Infratentorieller intrazisternaler obstruktiver Hydrozephalus

Der infratentorielle intrazisternale obstruktive Hydrozephalus (InfinoH, ▶ **Abb. 4**) wird bei etwa 10 % der Patienten mit der klinischen Symptomatik eines NPH angetroffen. Neben sämtlichen Ventrikeln ist auch die Cisterna magna vergrößert. Der InfinoH zeigt eine Diskrepanz zwischen dem erweiterten Ventrikelsystem und der Cisterna magna einerseits und der normal weiten oder sogar engen präpontinen Zisterne und den supratentoriellen Subarachnoidalräumen andererseits. Zudem sind der Boden des III. Ventikels basiswärts und die Lamina terminalis nach vorne vorgewölbt (wie z. B. auch bei der Aquäduktstenose). Dies ist Ausdruck einer Druckdifferenz zwischen Ventrikelsystem und den basalen Zisternen (▶ **Abb. 4**). Zur Erklärung muss die alte Bulk-Flow-Theorie herhalten mit einer Liquorpassagebehinderung zwischen der Cisterna magna und der präpontinen Zisterne mit folglich erweiterten prästenotischen Räumen (Ventrikelsystem und Cisterna magna) und engen poststenotischen Räumen (supratentorieller Subarachnoidalraum) [6, 24]. Streng genommen handelt es sich beim InfinoH nicht um einen idiopathischen kommunizierenden NPH, sondern um einen Verschlusshydrozephalus, der Verschluss kann jedoch im Gegensatz zur Aquäduktstenose nicht direkt dargestellt werden. Die Unterscheidung ist wichtig, da der InfinoH im Gegensatz zum „normalen" NPH endoskopisch behandelbar ist (s. u.). Klinisch ist der InfinoH (wie auch andere chronische Verschlusshydrozephalusformen) nicht von einem NPH zu unterscheiden. Zur eindeutigen Identifizierung ist eine hochauflösende T2w Dünnschichtung der Mittellinie wünschenswert (▶ **Abb. 4**), mit den neuen hochauflösenden CT-Geräten ist dies in der sagittalen Rekonstruktion häufig auch zu erkennen.

Merke

Das Erkennen des InfinoH ist wichtig, weil hier die endoskopische Ventrikulozisternostomie und nicht die Shuntoperation Therapie der ersten Wahl ist.

Flow Void und Flussbilder

Als Charakteristikum des NPH wurde eine signifikante aquäduktale Liquorströmung, das sog. „flow void", in sagittalen T2w-Bildern erstmals von Jack et al. beschrieben [26]. Das Flow Void ist allerdings nicht spezi-

Dieses Dokument wurde zum persönlichen Gebrauch heruntergeladen. Vervielfältigung nur mit Zustimmung des Verlages.

fisch für den NPH und kann auch bei Gesunden beobachtet werden [27]. Außerdem hängt sein Erscheinen von den jeweiligen Sequenzparametern ab und es hat keinen prädiktiven Wert bezüglich des Ansprechens auf eine Shuntanlage [28].

Das am weitesten verbreitete Verfahren zur quantitativen Strömungsmessung im Aquädukt beruht auf zeitaufgelösten Phasenkontrastbildern (pcMRI) mit Geschwindigkeitscodierung, bei dem ortsspezifische sequenzielle Paare von Phasencodierungsimpulsen in entgegengesetzten Richtungen eingesetzt werden. Stationäre Protonen bekommen den gleichen Phasencodierungspuls zu beiden Zeitpunkten und geben daher kein Signal. Protonen, die sich bewegt haben, erfahren unterschiedliche Phasencodierungspulse und sind somit sichtbar. Um Aliasing-Artefakte zu vermeiden, muss die zu erwartende Strömungsgeschwindigkeit als Velocity Encoding (VENC, cm/s) für jede Messung festgelegt werden. Der normale aquäduktale Liquorfluss beträgt 5–8 cm/s. Der am meisten hierdurch bestimmte Parameter bei NPH ist das aquäduktale „CSF-stroke volume“, d. h. das Liquorvolumen, das sich in der kraniokaudalen Richtung während der Systole bewegt, gemittelt durch das Volumen in umgekehrter Richtung während der Diastole. Trotz erster vielversprechender Studien konnte das Verfahren jedoch weder zuverlässige prädiktive Werte für ein Ansprechend des Shunts liefern noch als differenzialdiagnostische Methode überzeugen [29–31].

Differenzialdiagnostik und Komorbidität

Die Differenzialdiagnosen und Komorbiditäten spielen eine bedeutende Rolle, da der NPH eine Erkrankung des älteren Menschen ist. Hier ist in der Bewertung zu beachten, dass ein NPH bei erweitertem Ventrikelsystem niemals ausgeschlossen werden kann – dies ist nur in der Synopsis aus Klinik, Bildgebung und liquordynamischen Untersuchungen möglich (s. u.). Besondere Schwierigkeiten bestehen in den sehr häufigen Komorbiditäten [32]. So leiden viele Ältere nicht nur unter einem NPH, sondern auch unter einer arteriellen Hypertonie, einem Diabetes mellitus und einer Polyneuropathie. Auch haben nicht wenige Patienten zusätzlich eine Alzheimer-Demenz oder einen Morbus Parkinson. In diesen Fällen ist immer eine individuelle Abschätzung und Therapieentscheidung notwendig.

Subkortikal arteriosklerotische Enzephalopathie (SAE)

Die NPH-assoziierte Leukenzephalopathie erschwert die Differenzialdiagnose zur SAE. Patienten mit SAE haben oft ebenfalls vergrößerte Ventrikel und können sich mit NPH-ähnlichen Symptomen vorstellen. Daher sind insbesondere die MR-Stigmata eines DESH und die weiterführenden klinischen Tests entscheidend, um die häufig auch gleichzeitig auftretenden Erkrankungen von der isolierten SAE zu differenzieren.

Merke

Ein NPH ohne zusätzliche Zeichen einer zerebralen Mikroangiopathie ist eine Rarität.

Alzheimer-Krankheit (AD)

Die bei NPH und AD charakteristische Erweiterung der Temporalhörner kann die Differenzialdiagnose zwischen beiden Erkrankungen erschweren, wenn auch klinisch die Demenz im Vordergrund steht (s. o. und ▶ **Tab. 2**). Bioptische Studien bei NPH-Patienten konnten zudem eine auffallend häufige Komorbidität zwischen NPH und AD nachweisen [33, 34]. Hierbei wurde von einigen Autoren postuliert, dass beiden Erkrankungen die gemeinsame Pathophysiologie einer veränderten Liquordynamik zugrunde liegt, und damit zum AD-NPH-Syndrom führen kann. Andererseits könnten die Erkrankungen sich gegenseitig „begünstigen“: Eine abnorme Liquordynamik bei NPH könnte die bereits gestörte zerebrale Clearance der Amyloidplaques und mikrotubuliassoziierten Tau-Proteine weiter vermindern – umgekehrt könnten die abgelagerten Makromoleküle bei AD die Liquordynamik bei NPH weiter beeinträchtigen. Interessanterweise erbrachte die Shuntanlage bei AD keine klinische Besserung und umgekehrt scheint die Komorbidität beider Erkrankungen das Ansprechen auf eine Shuntanlage nicht wesentlich zu beeinflussen [35].

Merke

Eine „Atrophie“ schließt einen NPH nicht aus! Häufige Fehldiagnosen sind: Hirnatrophie, vaskuläre Demenz, Alzheimer-Krankheit und Morbus Parkinson.

Notwendige Bildgebung zur NPH-Diagnostik

Die MRT ist insbesondere durch die Möglichkeit der multiplanaren Darstellung des Gehirns der kranialen CT überlegen (▶ **Tab. 3**). Zudem sind bestimmte Stigmata des NPH wie das Flow Void im Aquädukt oder evtl. Septen im Liquorraum in der CCT nicht zu erkennen. Hingegen kann man die Vermessung des EI und des III. Ventrikels, die gefangenen Liquortaschen, die Erweiterung der Sylvischen Fissur und die „tight high convexity“ ebenso wie die Veränderungen der weißen Hirnsubstanz ganz gut in der CCT beurteilen. Ist eine MRT kontraindiziert, ermöglicht eine Spiral-CT in dünnen Schichten ebenfalls eine multiplanare Rekonstruktion und somit z. B. auch die Bestimmung des Balkenwinkels.

Dieses Dokument wurde zum persönlichen Gebrauch heruntergeladen. Vervielfältigung nur mit Zustimmung des Verlages.

▶ **Tab. 2** Wichtige Differenzialdiagnosen zum NPH.

Erkrankung	Anamnese/Klinik	Bildgebung
SAE Komorbidität?	▪ breitbasiger, unsicherer Gang ▪ intellektuelle und affektive Nivellierung, Verlangsamung und Antriebsverlust ▪ imperativer Harndrang und Harnverlust	kein DESH, Balkenwinkel > 90°
Alzheimerkrankheit Komorbidität?	▪ Einschränkung der Merkfähigkeit ▪ Störung der räumlichen und zeitlichen Orientierung ▪ Einschränkung praktischer und räumlich-konstruktiver Fertigkeiten	▪ kein DESH, Balkenwinkel > 90° ▪ erweiterte mesiotemporale Furchen
obstruktiver Hydrozephalus	häufig kürzere Anamnese, klinisch aber bei chronischer Entwicklung nicht zu unterscheiden	Abflussbehinderung vor allem um das Aquädukt und den IV. Ventrikel
Hydrocephalus malresorptivus	▪ meningeale Erkrankung ▪ Subarachnoidalblutung	
E-vacuo-Ventrikelerweiterung Komorbidität?	variabel (HIV, Leukodystrophie, Ganzhirnbestrahlung, chronische MS, posttraumatisch usw.)	▪ kein DESH, Balkenwinkel > 90° ▪ Verdacht auf Gliose der weißen Hirnsubstanz

DESH = Disproportionately enlarged subarachnoid Space Hydrocephalus, MS = Multiple Sklerose, HIV = Human Immunodeficiency Virus

▶ **Tab. 3** Bildgebung mit den für den iNPH typischen Veränderungen und den gegen den iNPH sprechenden, nicht hierfür typischen Veränderungen.

Sequenz	nicht NPH-typisch	NPH-typisch
sagittale T2w-Dünnschichtung; ganzer Kopf (s. u.)	Aquäduktstenose/Verlegung/Vorwölbung der Lamina terminalis und des Bodens des III. Ventrikels	Flow Void im Aquädukt
axiale T2 / FLAIR		▪ periventrikuläre WML ▪ WML der tiefen weißen Substanz ▪ Temporalhornerweiterung
axial	deutliche Erweiterung des IV. Ventrikels	Evans-Index > 0,3 in der Foramen-Monroi-Ebene
koronare T2-Wichtung	mesiotemporale Atrophie	▪ Corpus-callosum-Winkel < 90° durch Commissura posterior ▪ Tight high Convexity ▪ weite Sylvische Fissur

WML = White Matter Lesion

Der Neurochirurg braucht die Bildgebung zur Festlegung des operativen Verfahrens (Shunt oder endoskopische Ventrikulozisternostomie). Zudem ist die sagittale Bildgebung notwendig, um das Bohrloch der endoskopischen Ventrikulozisternostomie (ETV) exakt zu positionieren. Daher muss auf den sagittalen Dünnschichtaufnahmen der ganze Kopf abgebildet sein (▶ **Abb. 5**): Zur Festlegung des Bohrlochs für die ETV, die mit einem starren Endoskop durchgeführt wird, verbindet man den zu perforierenden Ort vor den Corpora mamillaria mit einer Linie zum Foramen Monroi. Wo die Verlängerung dieser Linie auf die Kalotte trifft, ist das Bohrloch etwa 2 cm paramedian durchzuführen [6]. Um diese Stelle beim Patienten exakt bestimmen zu können, ist die Distanz vom Nasion auf der sagittalen MRT auszumessen. Die gemessene Entfernung wird dann nach Ertasten des Nasions auf die Kopfhaut des Patienten übertragen.

Liquordynamische Untersuchungen

Besteht nach Klinik und Bildgebung weiterhin die Möglichkeit eines NPH, überprüft man die Diagnose mit einem invasiven Test. Am gängigsten ist der (evtl. mehrfach wiederholte) Liquorablasstest (Spinal-Tap-Test; STT). Bei einer Lumbalpunktion misst man den intrakraniellen Druck und lässt ca. 40 ml Liquor ab:

- Der Druck ist normal (daher auch Normaldruckhydrozephalus), die Pulsamplitude ist aber erhöht (Hammereffekt).
- Kommt es bei klinisch-neurologischen Untersuchungen in den nächsten Stunden/Tagen zu einer substanziellen klinischen Besserung, ist damit der NPH bestätigt und die Indikation zu einer liquorableitenden Operation gegeben.

Dieses Dokument wurde zum persönlichen Gebrauch heruntergeladen. Vervielfältigung nur mit Zustimmung des Verlages.

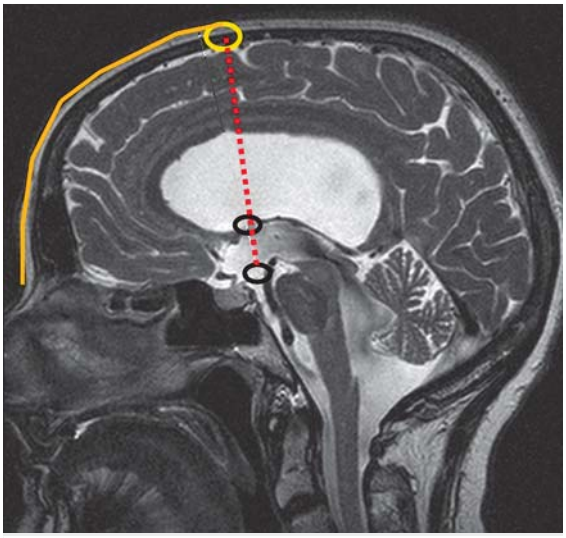

▶ **Abb. 5** Sagittale MRT bei InfinoH. Durch Projektion der Linie (rot gestrichelt) vom Boden des III. Ventrikels (dort wird die Perforation durchgeführt) über das Foramen Monroi auf die Schädelkalotte bestimmt man die Position des Bohrlochs. Diese Position wird beim Patienten durch die Distanz vom Nasion bestimmt (gelbe Linie). Daher muss bei der sagittalen Untersuchung immer auch der gesamte Schädel abgebildet werden – nicht nur das Ventrikelsystem isoliert [6].

Andere Tests sind eine kontinuierliche Liquorentlastung über eine Lumbaldrainage, die Bestimmung des Liquorabflusswiderstands über einen Infusionstest oder die Langzeithirndruckmessung mit besonders nächtlich auftretenden Hirndruckerhöhungen. Diese Messungen haben in den letzten Jahren aber wegen der höheren Invasivität und der nicht seltenen Interpretationsschwierigkeiten an Bedeutung verloren, werden aber insbesondere zu wissenschaftlichen Untersuchungen weiterverfolgt.

Merke

Spinal-Tap-Test: (mehrfaches) Ablassen von ca. 40 ml Liquor über eine Lumbalpunktion; Stunden/Tage danach wiederholte klinisch-neurologische Untersuchung des Patienten.

Behandlung

Ist die Diagnose durch liquordynamische Untersuchungen gesichert, besteht aufgrund des fortschreitenden Charakters des unbehandelten NPH eine klare OP-Indikation. In der Regel wird ein ventrikuloperitonealer Shunt gelegt, in ca. 10 % (beim InfinoH s. o.) kommt aber auch eine endoskopische Ventrikulozisternostomie infrage [6]. In beiden Fällen sollte man die Operation bald durchführen, weil die Ergebnisse bei langfristiger Hinauszögerung schlechter sind. Eine effektive medikamentöse Therapie gibt es nicht.

Hydrozephalusshunt

Häufigster Hydrozephalusshunt ist der ventrikuloperitoneale Shunt, eine Liquorableitung von den Hirnkammern über ein Schlauch-/Ventilsystem in die Peritonealhöhle. Die OP findet in Intubationsnarkose statt und geht mit einem stationären Aufenthalt von meist weniger als 1 Woche einher.

Bei der OP schiebt man – über ein frontales oder temporookzipitales Bohrloch – einen Ventrikelkatheter vor, der dann idealerweise im Seitenventrikel liegt, deutlichen Abstand zum Plexus choroideus hat und die Ventrikelwände nicht berührt. Man verwendet heute ein hydrostatisches/ gravitationsgesteuertes Ventil, um die Überdrainage zu vermindern [36]. Dieses Ventil entfaltet nur in vertikaler Lage seine volle Wirkung und muss so eingesetzt werden, dass es bei stehenden Patienten vertikal (± 20°) ausgerichtet ist. Bei anderen flussgesteuerten oder Antisiphoneinheiten ist die Ausrichtung unbedeutend.

Je nach Ventilausführung verbindet man den Ventrikelkatheter über einen Umlenker oder ein Bohrlochreservoir mit dem eigentlichen Ventil, das seinerseits an den Peritonealkatheter angeschlossen wird. Der Katheter wird mit Tunnelierungsahlen unter der Haut zum Abdomen durchgezogen und über eine kleine Eröffnung des Bauchfells ca. 30–40 cm in die Peritonealhöhle eingelegt. Die Operation dauert ca. 30–45 Minuten.

Die Ableitung in die Peritonealhöhle ist heute der Standardzugang beim Hydrozephalus („ventrikuloperitonealer Shunt“). Je nach individuellen Gegebenheiten kann der Shunt aber auch über die V. facialis oder V. jugularis interna oder externa in den rechten Vorhof vorgeschoben werden. Selten ist auch eine Ableitung in den Pleuraspalt oder in die Gallenblase zu erwägen.

Eine alternative Ableitung für Patienten, die einen Eingriff am Kopf ablehnen, ist der lumboperitoneale Shunt, der unter anderem aufgrund kultureller Unterschiede in Asien, besonders in Japan, deutlich häufiger als bei uns durchgeführt wird.

Es gibt heute viele verschiedene Ventile, die auch ein Hydrozephalusspezialist nicht mehr alle kennen kann. Einige der häufiger im deutschsprachigen Raum eingesetzten Ventile sind in ▶ **Abb. 6** gezeigt. Für den Radiologen ist es wichtig zu wissen, dass alle Hydrozephalusventile auch MR-tomografisch (bis 3 Tesla) nachuntersucht werden dürfen. Die moderneren Ventile verstellen sich dabei nicht, während einige ältere Ventile nach der MRT nachkontrolliert und ggf. neu programmiert werden müssen. Dies ist im Ventilausweis, welchen die Patienten nach der Operation bekommen, in aller Regel vermerkt.

Dieses Dokument wurde zum persönlichen Gebrauch heruntergeladen. Vervielfältigung nur mit Zustimmung des Verlages.

▶ **Abb. 6** Verschiedene in Deutschland häufig implantierte Ventile: Medos Codman, Certas Plus, Sophysa, proGAV (von links).

Endoskopische Ventrikulozisternostomie

Findet sich ein InfinoH (s. o.), ist ein endoskopischer Eingriff sinnvoll und möglich. Dabei schiebt man das Endoskop über ein frontales parasagittales Bohrloch in den Seitenventrikel und weiter in den III. Ventrikel vor (▶ **Abb. 5**). Nach Identifizierung der Landmarken im III. Ventrikel perforiert man den Boden des III. Ventrikels vor den Corpora mamillaria und der Basilarisspitze und direkt hinter dem Clivus (▶ **Abb. 7**). Das kleine Loch wird z. B. mit einem Ballonkatheter vergrößert. Sobald man frei auf den präpontinen Basilarisabschnitt schauen kann, ist das Operationsziel erreicht. Die Operation dauert nur 15–30 Minuten und hat ihren Charme im Vermeiden eines Implantats. Auch kann eine Überdrainage nicht auftreten, da der natürliche Abfluss wiederhergestellt wird.

Ergebnisse der operativen NPH-Behandlung

Nach der Shuntanlage kommt es bei den meisten Patienten schon innerhalb weniger Tage zu einer deutlichen klinischen Verbesserung, durch Umprogrammieren des implantierten Ventils ist ein „Feintuning" möglich. Dabei bessert sich die Gangstörung am besten, gefolgt von der Inkontinenz. Die Demenz ist am schwersten prognostisch vorherzusagen, zeigt aber in vielen Fällen eine erstaunliche Besserung. Auch die Langzeitprognose ist in ¾ der Fälle sehr günstig [37]. Die NPH-Behandlung ist nicht nur für die Patienten und ihre Familien segensreich, sondern mindert durch die geringere bzw. aufgeschobene Pflegebedürftigkeit die Kosten des Gesundheitssystems [38].

Die Shuntoperation ist heute sicher, geht nur mit wenigen Komplikationen einher und wird auch von betagten Patienten gut vertragen. Die Komplikationsraten sind gerade im Vergleich zum klinischen Gewinn durch die Operation sehr akzeptabel: Die Überdrainagerate liegt bei 3–4 %, die Unterdrainage oder „Shunt-Non-Responder" kommen in ca. 10 % und Infektionen in ca. 3 % vor [39].

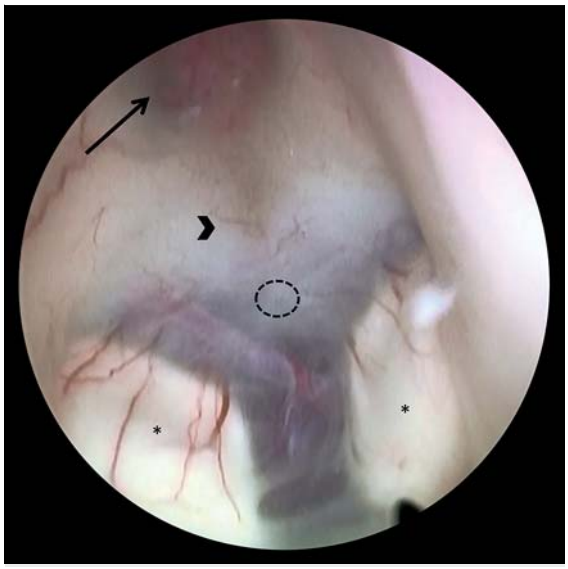

▶ **Abb. 7** Endoskopische Sicht auf den Boden des III. Ventrikels mit Recessus infundibularis (Pfeil), Clivus (Pfeilspitze) und Corpora mamillaria (*). Der zu perforierende Ort Richtung präpontiner Zisterne ist mit dem Kreis gekennzeichnet.

Trotz des guten anfänglichen Ansprechens auf die Behandlung kommt es im Verlauf von Jahren gehäuft zu neuerlicher Symptomatik. Hier ist zu unterscheiden, ob es sich um eine sich schleichend entwickelnde Insuffizienz des Shunts oder um die fortschreitende Erkrankung des NPH handelt, der ja mit dem Shunt nur symptomatisch, aber nicht kausal behandelt ist (s. Pathophysiologie). Oft kann bereits durch eine Umprogrammierung des Ventils Abhilfe geschaffen werden.

Die Ergebnisse der endoskopischen Ventrikulozisternostomie sind bei strenger Indikation (InfinoH) ähnlich gut. Wenn jedoch die erwartete klinische Besserung ausbleibt, muss man gerade bei dieser Subgruppe mit einem STT prüfen, ob eine weitere Verbesserung möglich und eine Shuntimplantation notwendig ist.

Dieses Dokument wurde zum persönlichen Gebrauch heruntergeladen. Vervielfältigung nur mit Zustimmung des Verlages.

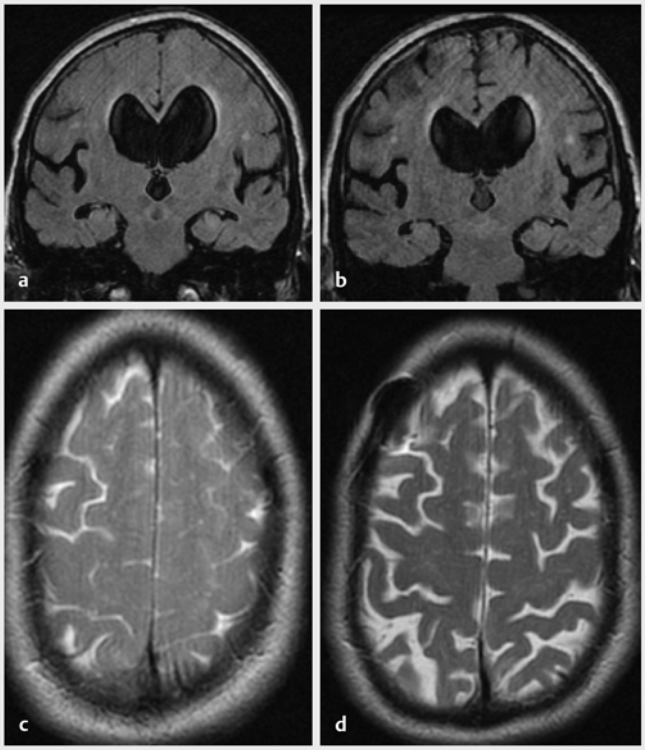

▶ **Abb. 8** DESH prä- (**a, c**) und postoperativ (**b,d**). MRT koronar und axial präoperativ und postoperativ mit Normalisierung der präoperativ engen hochkortikalen Subarachnoidalräume.

Postoperative Bildgebung

Eine postoperative Bildgebung ist in den Fällen eindeutiger Besserung nicht notwendig.

Merke

Jedes Hydrozephalusventil ist MRT-fähig (bis 3 Tesla), einige müssen aber nach der Untersuchung neu programmiert werden.

Wird eine postoperative Kontrolle durchgeführt, sieht man bei den mit einem Gravitationsventil geshunteten Patienten keine bzw. keine wesentliche Abnahme der Ventrikelweite – die engen hochkortikalen Subarachnoidalräume gehen aber wieder auf (▶ **Abb. 8**).

Bleibt der klinische Erfolg aber aus oder kommt es gar zu einer Verschlechterung, muss nach der Ursache gefahndet werden – bei dieser Abklärung spielt die Bildgebung die entscheidende Rolle, sollte aber in enger Absprache mit dem Operateur durchgeführt werden.

Bei einer postoperativen Verschlechterung müssen eine intrazerebrale oder intraventrikuläre Blutung, bei abdominellen Schmerzen und Entzündungszeichen eine Darmperforation und/oder eine Shuntinfektion mittels CT und/oder Sonografie ausgeschlossen werden. Komplikationen sind zwar sehr selten, aber gerade bei den immer älter werdenden Patienten mit oraler Antikoagulation, Thrombozytenaggregationshemmung und abdominellen Voroperationen muss auch an diese Möglichkeiten gedacht werden.

Auch bei fehlender klinischer Besserung oder sekundärer Verschlechterung muss nach Ursachen gesucht werden, das Vorgehen unterscheidet sich je nach angewandtem Verfahren (Shunt oder endoskopische Ventrikulozisternostomie).

Postoperative Bildgebung nach Shuntanlage

Häufigste Ursachen des ausbleibenden Therapieerfolgs nach Shuntoperation sind Über- oder Unterdrainagen. Klinisch ist es nicht immer einfach, sie zu unterscheiden, jedoch sprechen orthostatische Kopfschmerzen und Hörminderung eher für eine Überdrainage, eine langsame Zunahme der Gangstörung und Inkontinenz für eine Unterdrainage (= nicht ausreichende Drainage). Damit ist die erste Frage an die postoperative Bildgebung die nach einer Über- oder Unterdrainage. Sie lässt sich am einfachsten mit einer CCT klären:

- Eine Überdrainage zeigt sich in der Regel an einer mehr oder weniger deutlichen Größenreduktion des Ventrikelsystems mit erweiterten Subarachnoidalräumen und Hygromen oder sogar Subduralhämatomen (▶ **Abb. 9**).
- Bei einer Unterdrainage sieht man ein unverändert großes Ventrikelsystem.

Merke

Eine CCT ist einer MRT-Untersuchung vorzuziehen, da sich der Katheter in der CCT sehr gut abgrenzt, in der MRT aber kaum zu erkennen ist.

Merke

Die Ventrikelweite ändert sich bei einem gut funktionierenden Hydrozephalusshunt mit einem hydrostatischen/ gravitationsgesteuerten Ventil (und nach ETV) nicht oder nur marginal. Eine unveränderte Ventrikelweite lässt keinen Rückschluss auf eine Shuntfehlfunktion zu.

Ist geklärt, ob es sich um einer Über- oder Unterdrainage handelt, geht es in der weiteren Bildgebung um die Ursachenklärung:

- Häufigste Ursachen einer Überdrainage sind ein fehlendes hydrostatisches Ventilsystem, eine zu niedrige Ventileinstellung oder eine Fehlpositionierung eines Gravitationsventils. Letzteres muss beim stehenden Patienten genau vertikal ausgerichtet sein, um seine Wirkung entfalten zu können. Um dies in der Bildgebung zu klären, genügt eine seitliche Röntgenaufnahme. Auf ihr können sowohl die Position der Schwerkrafteinheit (▶ **Abb. 9**,

Dieses Dokument wurde zum persönlichen Gebrauch heruntergeladen. Vervielfältigung nur mit Zustimmung des Verlages.

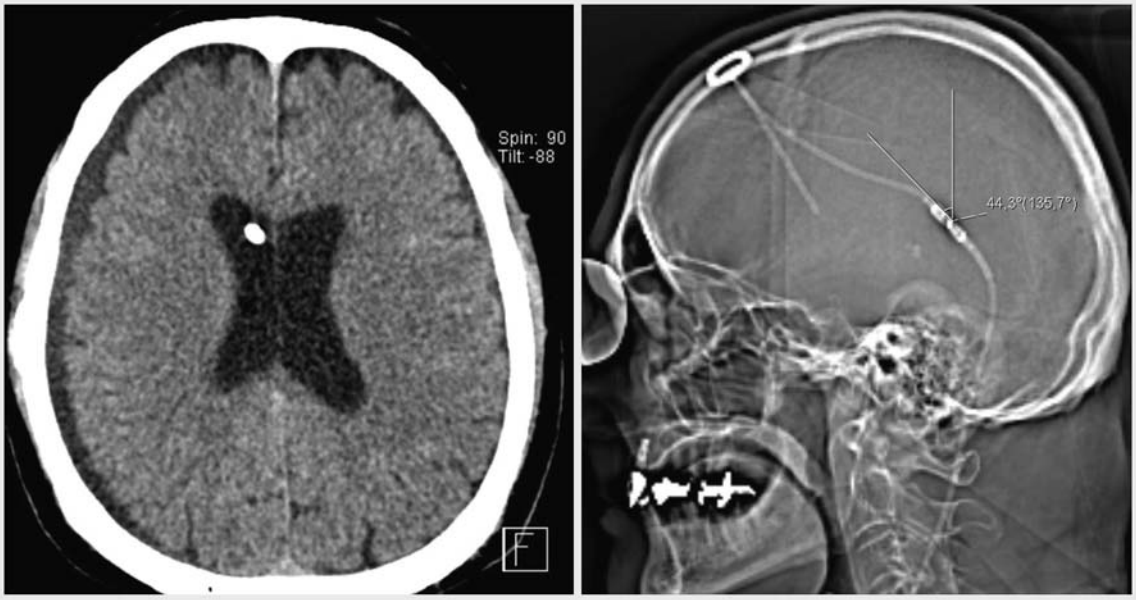

▶ **Abb. 9** CCT: Überdrainage bei shuntversorgtem Hydrozephalus (linkes Bild). Die Ursache ist auf dem ScoutView (rechtes Bild) zu erkennen: Das Gravitationsventil ist nicht korrekt vertikal ausgerichtet, wodurch es seine Wirkung nicht entfalten kann. Der Ventilöffnungsdruck ist daher im Liegen zu hoch und im Stehen zu niedrig – Folge ist die Überdrainage.

▶ **Abb. 10**) als auch die Ventileinstellung (durch Vergleich der Vorgaben im Ventilpass oder auf der entsprechenden Internetseite) eingesehen werden (▶ **Abb. 14**). Gelegentlich werden Ventile auch thorakal eingesetzt, sodass die Bildgebung entsprechend erweitert werden muss.

- Alle potenziellen Ursachen der Unterdrainage bis auf die Frage nach einem durch Blut- oder Fibrinkoagel okkludierten Shunt können mit Nativaufnahmen (CCT, konventionelle Röntgenaufnahmen vom Schädel seitlich, HWS seitlich, Thorax a.-p. und vom Abdomen in 2 Ebenen geklärt werden (▶ **Tab. 4**). Alternativ zur Röntgenaufnahme des Abdomens zur Klärung der intraperitonealen Lage des Peritonealkatheters ist auch eine abdominelle Sonografie möglich (▶ **Abb. 12**). Die häufigsten Fragen an die Bildgebung bei Unterdrainage sind:
  - Liegt der Ventrikelkatheter im Ventrikelsystem (Fehlpositionierung)?
  - Liegt der Peritonealkatheter intraperitoneal?
  - Bestehen Hinweise auf nicht ausreichende intraperitoneale Resorption (z. B. Zystenbildung)?
  - Besteht eine Diskonnektion oder Abknickung im Shuntverlauf?
  - Besteht ein zu hoher Öffnungsdruck (falsche Ventileinstellung)?
  - Besteht eine nicht vertikale Lage des Gravitationsventils?
  - Ist der Shunt okkludiert?

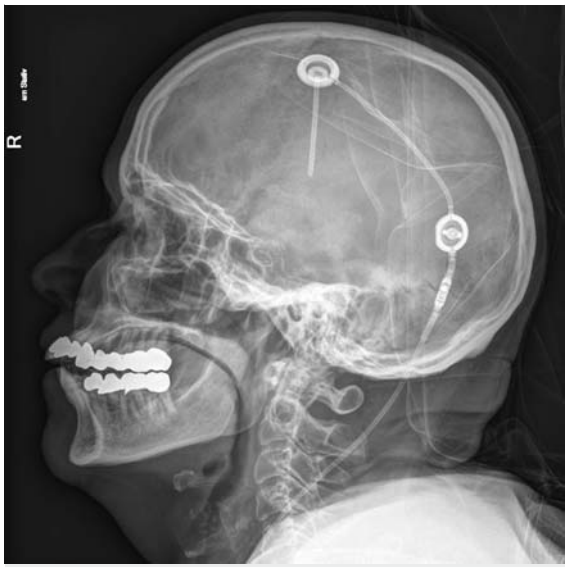

▶ **Abb. 10** Hydrozephalusventil mit frontalem Bohrlochreservoir, programmierbarem Differenzdruckventil (rund) und Gravitationseinheit (Röhrchen).

Beispiele der Katheter- und Ventilfehllagen sowie Diskonnektionen sind auf ▶ **Abb. 9**, ▶ **Abb. 11**, ▶ **Abb. 12** und ▶ **Abb. 13** zu sehen.

Dieses Dokument wurde zum persönlichen Gebrauch heruntergeladen. Vervielfältigung nur mit Zustimmung des Verlages.

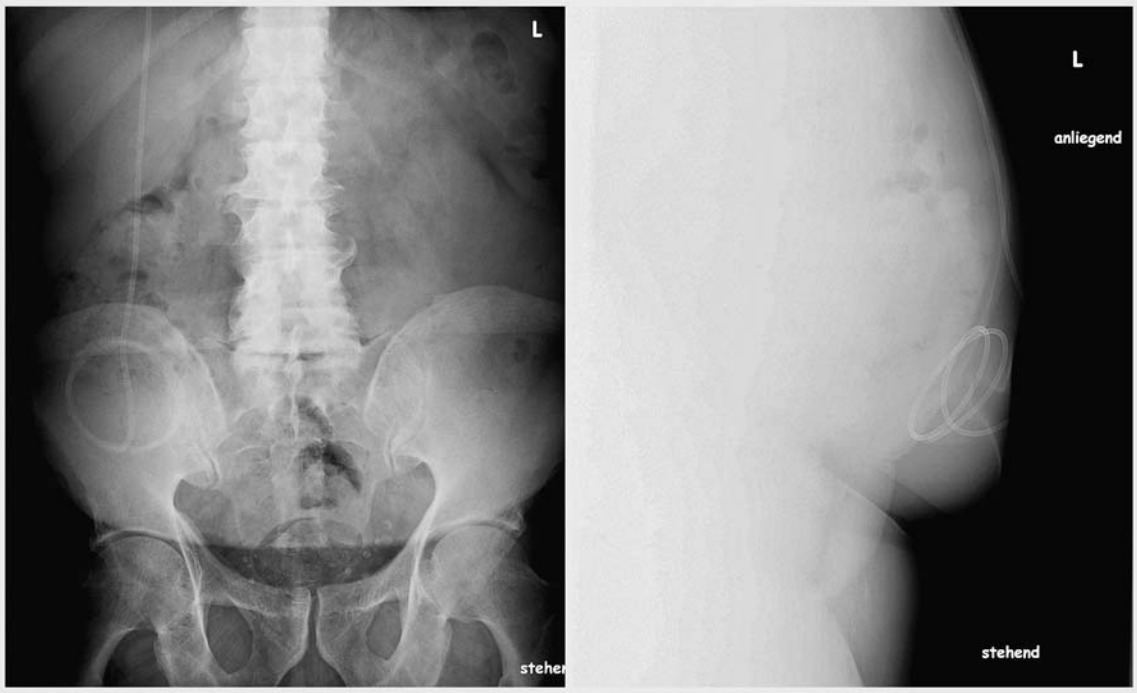

▶ **Abb. 11** Abdomen in 2 Ebenen. Subkutan und nicht intraperitoneal liegender Katheter [6].

▶ **Tab. 4** Ursachen der Fehlfunktion eines Hydrozephalusshunts und notwendige radiologische Abklärung.

Shuntfehlfunktion	radiologische Abklärung
Überdrainage	
Ventileinstellung zu niedrig	Röntgen des Ventils und Ablesen der Druckstufe
Lage des Gravitationsventils nicht vertikal (Überdrainage im Stehen)	seitliches Röntgen des Schädels, bei thorakal gelegenem Ventil Röntgenthorax in 2 Ebenen
Unterdrainage	
fehlliegender Ventrikelkatheter	CCT (in der MRT ist der Katheter häufig schlecht sichtbar)
Diskonnektion oder Abknickung	Röntgen des Shuntverlaufs
Ventileinstellung zu hoch	Röntgen des Ventils und Ablesen der Druckstufe
Lage des Gravitationsventils nicht vertikal (Unterdrainage im Liegen)	seitliches Röntgen des Schädels, bei thorakal gelegenem Ventil Röntgenthorax in 2 Ebenen
intraperitoneale Katheterfehllage	Röntgen Abdomen in 2 Ebenen, Sonografie, CT
Shuntobstruktion	evtl. „Shuntogramm“

Postoperative Bildgebung nach endoskopischer Ventrikulozisternostomie

Eine **Überdrainage** ist nach einer Ventrikulozisternostomie nicht zu erwarten, weil der Liquor wieder normal resorbiert wird und nicht – wie beim Shunt – zu schnell in ein anderes Kompartiment (z. B. Abdomen) ablaufen kann.

Bei einer akuten postoperativen Verschlechterung muss selbstverständlich eine intrazerebrale und intraventrikuläre **Blutung** am einfachsten mit einer CCT ausgeschlossen werden.

Nach einer erfolgreichen ETV (und auch nach einem Shunt mit einem hydrostatischen Ventil) verringert sich die Weite der Ventrikel in der Regel nicht oder nur wenig.

Dieses Dokument wurde zum persönlichen Gebrauch heruntergeladen. Vervielfältigung nur mit Zustimmung des Verlages.

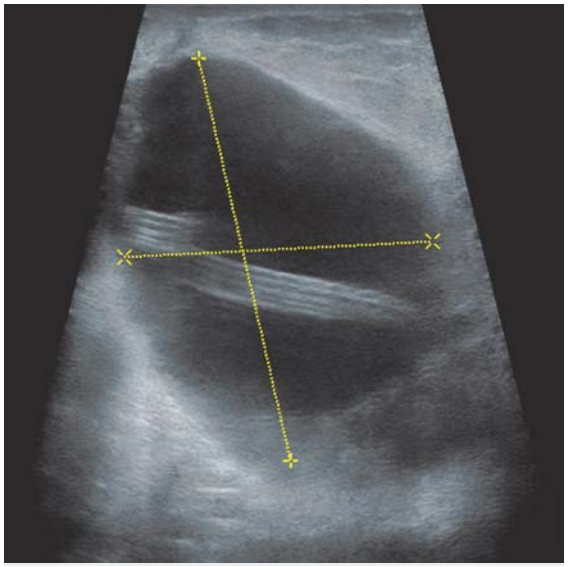

▶ **Abb. 12** Peritonealkatheter in subkutaner Tasche mit Zystenbildung [6].

Ursachen eines ausbleibenden Therapieerfolgs können eine nicht erreichte bzw. nicht ausreichende Kommunikation zwischen Ventrikelsystem und präpontiner Zisterne oder eine Reokklusion des Stomas im Boden des III. Ventrikels sein. Fragen an die Bildgebung sind also:

- Ist das erschaffene Loch im Boden des Ventrikels offen?
- Sind die Zeichen der Druckdifferenz zwischen III. Ventrikel und dem Subarachnoidalraum rückläufig?

Zur Klärung ist eine MRT mit hochauflösenden T2-Dünnschichten der Mittellinie bzw. Ciss-Sequenzen wünschenswert. Die Eröffnung des Bodens des III. Ventrikels ist in der Regel direkt zu erkennen (▶ **Abb. 15**).

Merke

Ein Flow Void vom Ventrikelsystem zur präpontinen Zisterne bestätigt zusätzlich die Durchgängigkeit der Ventrikulozisternostomie.

Durch die Kommunikation zwischen dem Ventrikelsystem und Subarachnoidalraum ist ein Druckausgleich zu erwarten. Entsprechend sollten sich die vorgewölbten Membranen (der Boden des III. Ventrikels und die Lamina terminalis) in ihre Normalposition zurückbegeben. Dies ist in der MRT sehr gut nachweisbar (▶ **Abb. 15**). Fehlen die morphologischen Zeichen einer funktionierenden Ventrikulozisternostomie und/oder bleibt der klinische Erfolg aus, muss eine Shuntanlage erwogen werden.

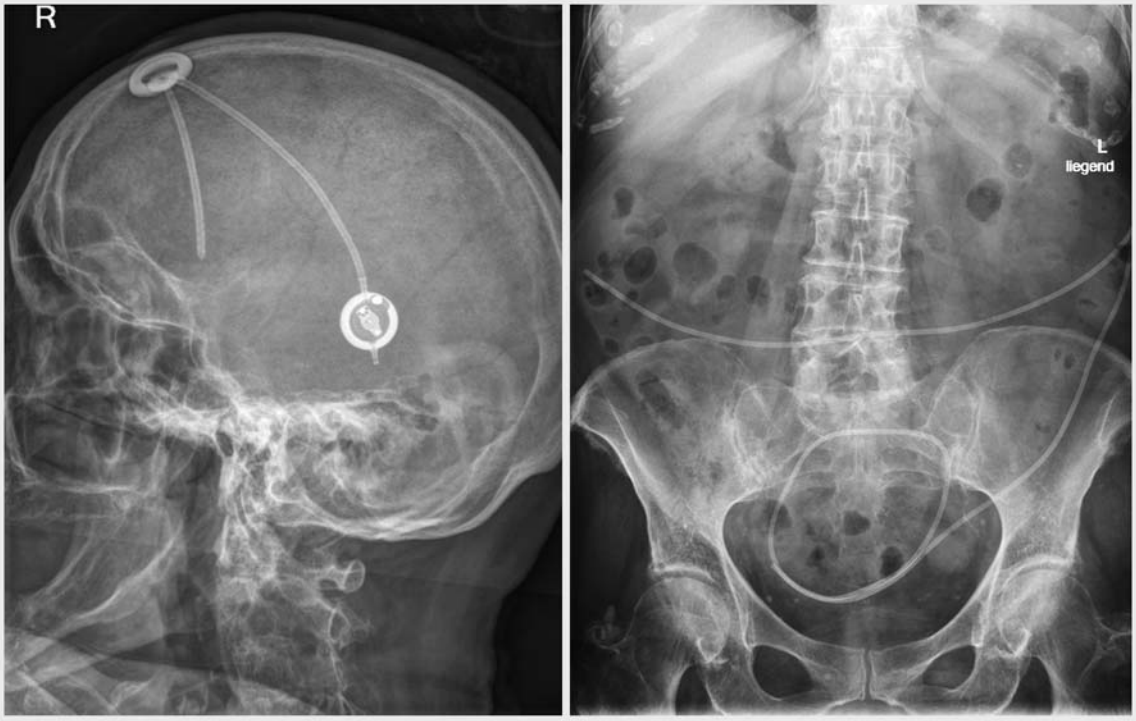

▶ **Abb. 13** Am Ventil abgerissener Katheter (linkes Bild) mit Luxation nach intraperitoneal (rechtes Bild).

Dieses Dokument wurde zum persönlichen Gebrauch heruntergeladen. Vervielfältigung nur mit Zustimmung des Verlages.

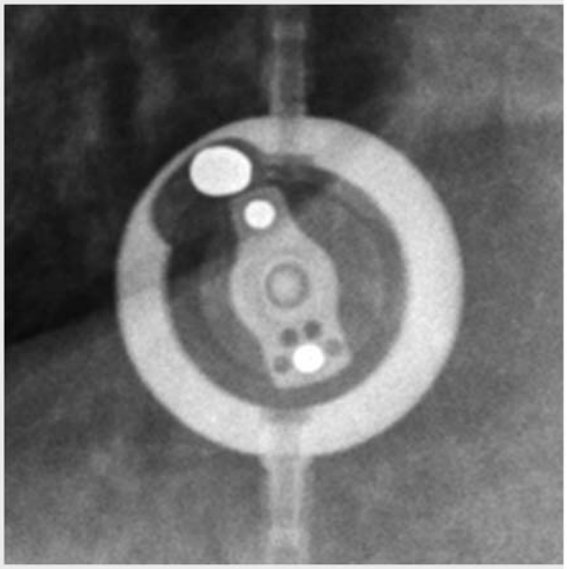

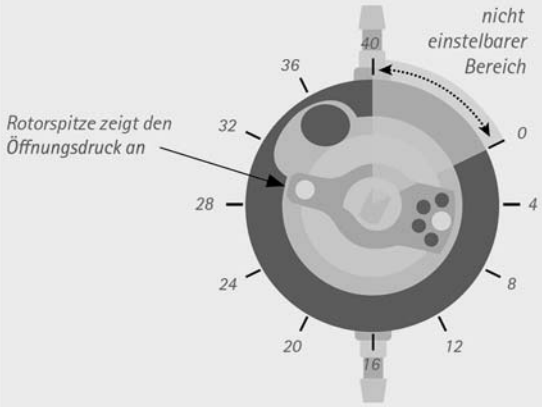

▶ **Abb. 14** Anhand der Röntgenaufnahmen und des vom Hersteller erhältlichen Schemas (rechtes Bild) kann man die eingestellte Druckstufe bestimmen bzw. die von außen abgelesene Druckstufe überprüfen – hier am Beispiel eines programmierbaren Shuntassistenten (proSA) (Bildfreigabe: Christoph Miethke GmbH und Co. KG, www.miethke.com).

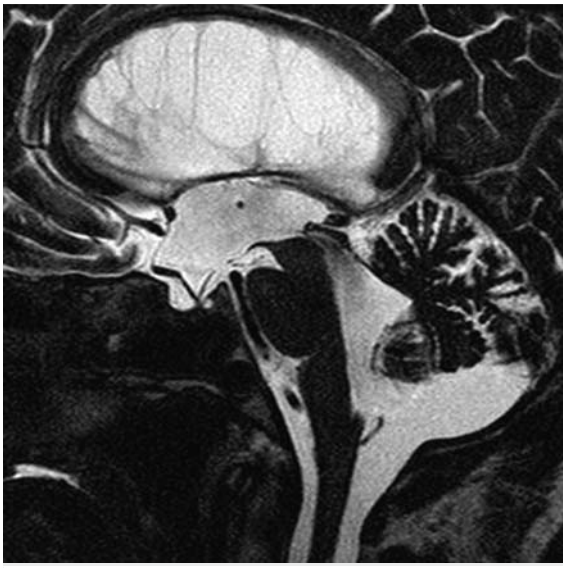

▶ **Abb. 15** T2-Mittelinien-Dünnschichtung. Man erkennt direkt den Defekt im Boden des III. Ventrikels sowie den „gehobenen" Boden des III. Ventrikels und die Normalisierung der Lamina terminalis im Vergleich zur präoperativen Aufnahme (s. ▶ **Abb. 4**, InfinoH) [6].

Die Ergebnisse der postoperativen Bildgebung (z. B. Katheter-/Ventilfehllage, Diskonnektion) sind vom Kliniker durch einen Revisionseingriff zu beheben. Bei diagnostisch verbleibenden Unklarheiten wird die NPH-Diagnostik erneut durch einen Tap-Test oder eine Druckmessung ergänzt. Je nach Ventilart sind ein „unblutiger" Tap-Test durch Pumpen des Ventilsystems oder eine Wiederholung des Spinal-Tap-Tests möglich. Kommt es wie bei der primären NPH-Diagnostik postpunktionell zu einer temporären klinischen Verbesserung und ist keine Malposition oder Diskonnektion im Röntgenbild zu erkennen, ist von einer (partiellen) Katheter-/Ventilokklusion bzw. von einem zu hohen Ventilöffnungsdruck auszugehen. Die Okklusion des Shunts kann durch eine evtl. Kontrastmittelapplikation in die Pumpkammer-/Ventilkammer dargestellt werden („Shuntogramm"), wobei dies nur in enger Absprache mit dem Neurochirurgen und unter Einhaltung strengster steriler Kautelen (Shuntinfektion!) stattfinden sollte. Alternativ ist eine Revisionsoperation mit intraoperativer Überprüfung der einzelnen Shuntkomponenten und ggf. auch ein Austausch in Erwägung zu ziehen.

Dieses Dokument wurde zum persönlichen Gebrauch heruntergeladen. Vervielfältigung nur mit Zustimmung des Verlages.

KERNAUSSAGEN

- Der Normaldruckhydrozephalus ist eine häufige Erkrankung des älteren Menschen, die ohne Behandlung in der Pflegebedürftigkeit endet.
- Die Diagnostik des NPH stützt sich auf 3 Hauptsäulen: Klinik, Bildgebung und liquordynamische Untersuchung.
- Die Bildgebung ist darüber hinaus entscheidend in der Therapiewahl: Shunt oder endoskopische Ventrikulozisternostomie.
- Die Behandlung ist für die Patienten und ihre Angehörige segensreich.
- Bei ausbleibendem Behandlungserfolg oder später erneut auftretender NPH-Symptomatik ist die Bildgebung von entscheidender Bedeutung in der Ursachenabklärung.

Interessenkonflikt

Erklärung zu finanziellen Interessen

Forschungsförderung erhalten: nein; Honorar/geldwerten Vorteil für Referententätigkeit erhalten: ja, von einer anderen Institution; Bezahlter Berater/interner Schulungsreferent/Gehaltsempfänger: ja, von einer anderen Institution; Patent/Geschäftsanteile/Aktien (Autor/Partner, Ehepartner, Kinder) an Firma (Nicht-Sponsor der Veranstaltung): nein; Patent/Geschäftsanteile/Aktien (Autor/Partner, Ehepartner, Kinder) an Firma (Sponsor der Veranstaltung): nein.

Erklärung zu nichtfinanziellen Interessen

Die Autorinnen/Autoren geben an, dass kein Interessenkonflikt besteht.

Autorinnen/Autoren

Uwe Kehler

Prof. Dr. med. 1978-1986 Medizinstudium in Cluj-Napoca, Rumänien, und Hamburg. 1988 Promotion. 1992 Anerkennung als Arzt für Neurochirurgie. 1996 Europäisches Examen für Neurochirurgie. 2000 Habilitation. Seit 2005 Chefarzt der Neurochirurgischen Abteilung/Asklepios Klinik Altona. Seit 2013 Board Director der International Hydrocephalus Society ISHCSF.

Elke Hattingen

Prof. Dr. med. 1985-1991 Medizinstudium in Freiburg. 1994 Promotion. 1992-2002 Assistenzärztin (Neurologie, Neurochirurgie und Radiologie). 2002 Fachärztin für Diagnostische Radiologie. 2006 Schwerpunktbezeichnung Neuroradiologie. 2007-2014 Oberärztin im Institut für Neuroradiologie der Goethe-Universität Frankfurt. 2009 Habilitation. Seit 2014 Univ.-Professorin für Neuroradiologie, Leitende Oberärztin der Funktionseinheit Neuroradiologie, Radiologische Klinik des Universitätsklinikums Bonn.

Korrespondenzadresse

Prof. Dr. med. Uwe Kehler
Chefarzt der Neurochirurgie
Kopf- und Neurozentrum, Wirbelsäulenzentrum
Asklepios Klinikum Altona
Paul-Ehrlich-Str. 1
22763 Hamburg
u.kehler@asklepios.com

Wissenschaftlich verantwortlich gemäß Zertifizierungsbestimmungen

Wissenschaftlich verantwortlich gemäß Zertifizierungsbestimmungen für diesen Beitrag ist Prof. Elke Hattingen, Bonn.

Literatur

[1] Hakim S, Adams RD. The special clinical problem of symptomatic hydrocephalus with normal cerebrospinal fluid pressure. Observations on cerebrospinal fluid hydrodynamics. J Neurol Sci 1965; 2: 307–327

[2] Dauch WA, Zimmermann R. Normal pressure hydrocephalus. An evaluation 25 years following the initial description. Fortschr Neurol Psychiatr 1990; 58: 178–190

[3] Andrén K, Wikkelsø C, Tisell M et al. Natural course of idiopathic normal pressure hydrocephalus. J Neurol Neurosurg Psychiatry 2014; 85: 806–810

[4] Hiraoka K, Meguro K, Mori E. Prevalence of idiopathic normalpressure hydrocephalus in the elderly population of a Japanese rural community. Neurol Med Chir (Tokyo) 2008; 48: 197–199

[5] Jaraj D, Rabiei K, Marlow T et al. Prevalence of idiopathic normal-pressure hydrocephalus (the prevalence of probable iNPH was 0,2% in those aged 70-79 years [n = 2] and 5,9% [n = 24] in those aged 80 years). Neurology 2014; 82: 1449–1454

[6] Fritsch M, Kehler U, Meier U, eds. Normal Pressure Hydrocephalus. Pathophysiology, Diagnosis, Treatment. Stuttgart: Thieme; 2014

[7] Greitz D. Paradigmshift in hydrocephalus research in legacy of Dandy's pioneering work: rationale for third ventriculostomy in communicating hydrocephalus. Childs Nerv Syst 2007; 23: 1229–1231

[8] Silverberg GD, Mayo M, Saul T et al. Alzheimer's disease, normal-pressure hydrocephalus, and senescent changes in CSF circulatory physiology: a hypothesis. Lancet Neurol 2003; 2: 506–511

[9] Holodny AI, Waxman R, George AE et al. MR differential diagnosis of normal-pressure hydrocephalus and Alzheimer disease: significance of perihippocampal fissures. Am J Neuroradiol 1998; 19: 813–819

[10] Wikkelsö C, Andersson H, Blomstrand C et al. Computed tomography of the brain in the diagnosis of and prognosis in normal pressure hydrocephalus. Neuroradiology 1989; 31: 160–165

[11] Evans WA. An encephalographic ratio for estimating ventricular enlargement and cerebral atrophy. Arch Neurol Psychiat 1942; 47: 931–937

Dieses Dokument wurde zum persönlichen Gebrauch heruntergeladen. Vervielfältigung nur mit Zustimmung des Verlages.

[12] Missori P, Rughetti A, Peschillo S et al. In normal aging ventricular system never attains pathological values of Evans' index. Oncotarget 2016; 7: 11860–11863

[13] Toma AK, Holl E, Kitchen ND et al. Evans' index revisited: the need for an alternative in normal pressure hydrocephalus. Neurosurgery 2011; 68: 939–944

[14] Kitagaki H, Mori E, Ishii K et al. CSF spaces in idiopathic normal pressure hydrocephalus: morphology and volumetry. Am J Neuroradiol 1998; 19: 1277–1284

[15] Craven CL, Toma AK, Mostafa T et al. The predictive value of DESH for shunt responsiveness in idiopathic normal pressure hydrocephalus. J Clin Neurosci 2016; 34: 294–298

[16] Sjaastad O, Nordvik A. The corpus callosal angle in the diagnosis of cerebral ventricular enlargement. Acta Neurol Scand 1973; 49: 396–406

[17] Ishii K, Kanda T, Harada A et al. Clinical impact of the callosal angle in the diagnosis of idiopathic normal pressure hydrocephalus. Eur Radiol 2008; 18: 2678–2683

[18] Virhammar J, Laurell K, Cesarini KG et al. The callosal angle measured on MRI as a predictor of outcome in idiopathic normal-pressure hydrocephalus. J Neurosurg 2014; 120: 178–184

[19] Bradley WGJr, Whittemore AR, Watanabe AS et al. Association of deep white matter infarction with chronic communicating hydrocephalus: implications regarding the possible origin of normal-pressure hydrocephalus. Am J Neuroradiol 1991; 12: 31–39

[20] Krauss JK, Regel JP, Vach W et al. White matter lesions in patients with idiopathic normal pressure hydrocephalus and in an age-matched control group: a comparative study. Neurosurgery 1997; 40: 491–495

[21] Inatomi Y, Yonehara T, Hashimoto Y et al. Correlation between ventricular enlargement and white matter changes. J Neurol Sci 2008; 269: 12–17

[22] Tullberg M, Jensen C, Ekholm S et al. Normal pressure hydrocephalus: vascular white matter changes on MR images must not exclude patients from shunt surgery. Am J Neuroradiol 2001; 22: 1665–1673

[23] Krauss JK, Droste DW, Vach W et al. Cerebrospinal fluid shunting in idiopathic normal-pressure hydrocephalus of the elderly: effect of periventricular and deep white matter lesions. Neurosurgery 1996; 39: 292–299

[24] Kehler U, Gliemroth J. Extraventricular intracisternal obstructive hydrocephalus – A hypothesis to explain successful 3rd ventriculostomy in communicating hydrocephalus. Pediatric Neurosurg 2003; 38: 98–101

[25] Meese W, Kluge W, Grumme T et al. CT evaluation of the cerebrospinal fluid spaces of healthy persons. Neuroradiology 1980; 19: 131–136

[26] Jack CRJr, Mokri B, Laws ERJr et al. MR findings in normal-pressure hydrocephalus: significance and comparison with other forms of dementia. J Comput Assist Tomogr 1987; 11: 923–931

[27] Sherman JL, Citrin CM. Magnetic resonance demonstration of normal CSF flow. Am J Neuroradiol 1986; 7: 3–6

[28] Krauss JK, Regel JP, Vach W et al. Flow void of cerebrospinal fluid in idiopathic normal pressure hydrocephalus of the elderly: can it predict outcome after shunting? Neurosurgery 1997; 40: 67–73

[29] Bateman GA, Levi CR, Schofield P et al. The pathophysiology of the aqueduct stroke volume in normal pressure hydrocephalus: can co-morbidity with other forms of dementia be excluded? Neuroradiology 2005; 47: 741–748

[30] Kahlon B, Annertz M, Stahlberg F et al. Is aqueductal stroke volume, measured with cine phase-contrast magnetic resonance imaging scans useful in predicting outcome of shunt surgery in suspected normal pressure hydrocephalus? Neurosurgery 2007; 60: 124–129

[31] Dixon GR, Friedman JA, Luetmer PH et al. Use of cerebrospinal fluid flow rates measured by phase-contrast MR to predict outcome of ventriculoperitoneal shunting for idiopathic normal-pressure hydrocephalus. Mayo Clin Proc 2002; 77: 509–514

[32] Kiefer M, Unterberg A. The differential diagnosis and treatment of normal-pressure hydrocephalus. Dtsch Arztebl Int 2012; 109: 15–26

[33] Pomeraniec IJ, Bond AE, Lopes MB et al. Concurrent Alzheimer's pathology in patients with clinical normal pressure hydrocephalus: correlation of high-volume lumbar puncture results, cortical brain biopsies, and outcomes. J Neurosurg 2016; 124: 382–388

[34] Bech-Azeddine R, Hogh P, Juhler M et al. Idiopathic normal-pressure hydrocephalus: clinical comorbidity correlated with cerebral biopsy findings and outcome of cerebrospinal fluid shunting. J Neurol Neurosurg Psychiatry 2007; 78: 157–161

[35] Silverberg GD, Mayo M, Saul T et al. Continuous CSF drainage in AD – Results of a double-blind, randomized, placebo-controlled study. Neurology 2008; 71: 202–209

[36] Lemcke J, Meier U, Müller C et al. Safety and efficacy of gravitational shunt valves in patients with idiopathic normal pressure hydrocephalus: a pragmatic, randomised, open label, multicentre trial (SVASONA). J Neurol Neurosurg Psychiatry 2013; 84: 850–857

[37] Gölz L, Ruppert FH, Meier U et al. Outcome of modern shunt therapy in patients with idiopathic normal pressure hydrocephalus 6 years postoperatively (74% Besserung). J Neurosurg 2014; 121: 771–775

[38] Williams MA, Sharkey P, van Doren D et al. Influence of shunt surgery on healthcare expenditures of elderly fee-for-service Medicare beneficiaries with hydrocephalus. J Neurosurg 2007; 107: 21–28

[39] Kehler U, Langer N, Gliemroth J et al. Reduction of shunt obstructions by using a peel-away sheath technique? A multicenter prospective randomized trial Clin Neurol Neurosurg 2012; 114: 381–384

Bibliografie

DOI https://doi.org/10.1055/a-1080-3719
Neurologie up2date 2020; 3: 135–152
© Georg Thieme Verlag KG Stuttgart · New York
ISSN 2511-3453

Dieses Dokument wurde zum persönlichen Gebrauch heruntergeladen. Vervielfältigung nur mit Zustimmung des Verlages.

Punkte sammeln auf CME.thieme.de

Diese Fortbildungseinheit ist in der Regel 12 Monate online für die Teilnahme verfügbar. Den genauen Einsendeschluss finden Sie unter **https://cme.thieme.de.** Sollten Sie Fragen zur Online-Teilnahme haben, finden Sie unter **https://cme.thieme.de/hilfe** eine ausführliche Anleitung. Wir wünschen viel Erfolg beim Beantworten der Fragen!

Unter **https://eref.thieme.de/CXECWTJ** oder über den QR-Code kommen Sie direkt zur Startseite des Wissenstests.

VNR 2760512020158724597

Thieme CME · Fortbildungspunkte 3

Frage 1

Welche der folgenden Aussagen ist richtig?

A Der Normaldruckhydrozephalus ist eine typische Erkrankung des Kindesalters.
B Der Normaldruckhydrozephalus tritt frühestens ab dem 85. Lebensjahr auf.
C Der Normaldruckhydrozephalus ist schlecht behandelbar.
D Der Normaldruckhydrozephalus geht typischerweise mit einem Verschluss des Foramen Monro einher.
E Der Normaldruckhydrozephalus ist im Alter häufig.

Frage 2

Welche der folgenden Aussagen ist richtig?

A A) Eine alleinige Gangstörung schließt einen Normaldruckhydrozephalus aus.
B Typische Symptome des Normaldruckhydrozephalus sind Kopfschmerzen und Bewusstseinstrübung
C Der Normaldruckhydrozephalus entsteht durch eine Liquorüberproduktion.
D Typische Symptome des Normaldruckhydrozephalus sind Gangstörung, Inkontinenz und Demenz.
E Typische Symptome des Normaldruckhydrozephalus sind Rigor und Tremor.

Frage 3

Welche der folgenden Aussagen ist richtig?

A Der Normaldruckhydrozephalus kann sehr gut medikamentös behandelt werden.
B Durch Physiotherapie kann die Liquorzirkulation wiederhergestellt werden.
C Der Normaldruckhydrozephalus ist selbstlimitierend und braucht nicht behandelt zu werden.
D Die Symptome des Normaldruckhydrozephalus schreiten unbehandelt i. d. R. fort.
E Ein Hydrozephalus soll erst operiert werden, wenn die Demenz fortgeschritten ist.

Frage 4

Welche der folgenden Aussagen ist richtig?

A Eine Diskrepanz zwischen weitem IV. Ventrikel und engem III. Ventrikel spricht für einen Normaldruckhydrozephalus.
B Zeichen einer zerebralen Mikroangiopathie schließen einen Normaldruckhydrozephalus aus.
C Nur maximal weite Ventrikel lassen die Diagnose eines Normaldruckhydrozephalus zu.
D Ein Normaldruckhydrozephalus kann bei erweitertem Ventrikelsystem radiologisch auch bei Zeichen einer Hirnatrophie nicht sicher ausgeschlossen werden.
E Die CCT ist für die Diagnose eines Normaldruckhydrozephalus besser geeignet als eine MRT.

Frage 5

Welche der folgenden Aussagen ist richtig?

A Eine Diskrepanz zwischen den weiten basalen und engen hochkortikalen Liquorräumen ist für den Normaldruckhydrozephalus nicht typisch.
B Eine Diskrepanz zwischen den weiten basalen und engen hochkortikalen Liquorräumen ist typisch für den Normaldruckhydrozephalus.
C Die Diagnose Normaldruckhydrozephalus kann nur mit einer Liquorflussmessung gestellt werden.
D Ein normaler Liquorfluss im Aquädukt schließt einen Normaldruckhydrozephalus aus.
E Ein Normaldruckhydrozephalus ist durch eine Arnold-Chiari-Malformation verursacht.

Dieses Dokument wurde zum persönlichen Gebrauch heruntergeladen. Vervielfältigung nur mit Zustimmung des Verlages.

Punkte sammeln auf CME.thieme.de

Fortsetzung ...

Frage 6

Welche der folgenden Aussagen ist richtig?

A Der Normaldruckhydrozephalus kann nur bei jungen Patienten erfolgreich behandelt werden.
B Ein Parkinson wird typischerweise auch mit einem Hydrozephalusshunt behandelt.
C Die Behandlung des Normaldruckhydrozephalus wird mit Diuretika durchgeführt.
D Die Behandlung des Normaldruckhydrozephalus zeigt eine auch über Jahre hinweg gute klinische Besserung.
E Die Behandlung des Normaldruckhydrozephalus ist auch durch eine Tiefenhirnstimulation möglich.

Frage 7

Welche der folgenden Aussagen ist richtig?

A Die Hydrozephalusventile sind MRT-fähig (bis 3 Tesla), einige Ventile müssen aber nach der MRT neu programmiert werden.
B Alle Hydrozephalusventile müssen nach der MRT neu eingestellt werden.
C Eine MRT darf bei liegendem Hydrozephalus nur bei Lebensgefahr durchgeführt werden.
D Die Hydrozephalusventileinstellung kann nicht auf Röntgennativaufnahmen abgelesen werden.
E Wenn keine Fehllage des Shunts und keine Diskonnektion vorliegt, ist eine Shuntfehlfunktion ausgeschlossen.

Frage 8

Welche der folgenden Aussagen ist richtig?

A Bei der Überdrainage des Hydrozephalus-Shunts ist eine Bildgebung *nicht* hilfreich.
B Die orthograde/vertikale Ausrichtung der Gravitationsventile ist unwichtig.
C Die Einstellung der Hydrozephalusventile kann durch Röntgenaufnahmen nicht überprüft werden.
D Die Folgen der Überdrainage (Hygrome/Subduralhämatome) sind in der CCT gut zu erkennen.
E Schlitzventrikel sind nach einem Hydrozephalus-Shunt erwünscht.

Frage 9

Welche der folgenden Aussagen ist richtig?

A Eine Shuntdiskonnektion kann im Röntgenbild nicht erkannt werden.
B Ein Hydrozephalusventil kann sich durch ein Röntgenbild verstellen.
C Ein unverändert großes Ventrikelsystem nach einem Hydrozephalus-Shunt schließt eine ausreichende Shuntfunktion aus.
D Für die Klärung einer Unterfunktion eines Hydrozephalus-Shunts ist das Röntgen des Shuntverlaufs *nicht* hilfreich.
E Die Größe des Ventrikelsystems verändert sich bei erfolgreicher Shuntversorgung mit einem Gravitationsventil oder einer endoskopischen Ventrikulozisternostomie kaum.

Frage 10

Welche der folgenden Aussagen ist richtig?

A Ein nicht verkleinertes Ventrikelsystem ist gleichbedeutend mit einer Shuntinsuffizienz/Unterdrainage.
B Kommt es nach einem Hydrozephalus-Shunt zu keiner klinischen Verbesserung, kann man nichts mehr machen.
C Ein Hydrozephalus-Shunt funktioniert maximal 1 Jahr und muss dann gewechselt werden.
D Ein Hydrozephalus-Shunt kann nicht geröntgt werden.
E Bei fehlender Besserung nach Shuntimplantation oder bei sekundärer klinischer Verschlechterung muss eine Shuntfehlfunktion abgeklärt werden.

Dieses Dokument wurde zum persönlichen Gebrauch heruntergeladen. Vervielfältigung nur mit Zustimmung des Verlages.