

S2K-Leitlinie zur Diagnostik der idiopathischen Lungenfibrose

German Guideline for Idiopathic Pulmonary Fibrosis

Autoren

J. Behr¹, A. Günther², F. Bonella³, J. Dinkel⁴, L. Fink⁵, T. Geiser⁶, K. Geißler⁷, S. Gläser⁸, S. Handzhiev⁹, D. Jonigk¹⁰, D. Koschel¹¹, M. Kreuter¹², G. Leuschner¹, P. Markart¹³, A. Prasse¹⁴, N. Schönfeld¹⁵, J. C. Schupp¹⁶, H. Sitter¹⁷, J. Müller-Quernheim¹⁸, U. Costabel³

Institute

- 1 Medizinische Klinik und Poliklinik V, Klinikum der Universität München und Asklepios Fachkliniken München-Gauting, Comprehensive Pneumology Center, Mitglied des Deutschen Zentrums für Lungenforschung, München
- 2 Schwerpunkt Fibrosierende Lungenerkrankungen, Universitätsklinikum Gießen – Marburg, Standort Gießen, Justus-Liebig-Universität Gießen, sowie Agaplesion Pneumologische Klinik Waldhof-Elgershausen, Greifenstein, University of Giessen Marburg Lung Center, Mitglied des Deutschen Zentrums für Lungenforschung
- 3 Zentrum für interstitielle und seltene Lungenerkrankungen, Klinik für Pneumologie, Ruhrlandklinik, Universitätsmedizin Essen, Essen
- 4 Klinik für Radiologie, Klinikum der Universität München, LMU, und Asklepios Fachkliniken München Gauting, Mitglied des Deutschen Zentrums für Lungenforschung (DZL)
- 5 Institut für Pathologie und Zytologie, ÜGP Wetzlar, Mitglied des Deutschen Zentrums für Lungenforschung, Wetzlar
- 6 Universitätsklinik für Pneumologie, Universitätsspital, Universität Bern, Bern
- 7 Patientenvertretung Lungenfibrose e. V., Essen
- 8 Vivantes Klinikum Neukölln und Spandau Berlin, Klinik für Innere Medizin – Pneumologie und Infektiologie sowie und Universitätsmedizin Greifswald, Greifswald
- 9 Klinische Abteilung für Pneumologie, Universitätsklinikum Krems, Krems an der Donau, Österreich
- 10 Institut für Pathologie, Medizinische Hochschule Hannover, Mitglied des Deutschen Zentrums für Lungenforschung, Hannover
- 11 Abteilung Innere Medizin/Pneumologie, Fachkrankenhaus Coswig, Zentrum für Pneumologie, Allergologie, Beatmungsmedizin, Thoraxchirurgie und Medizinische Klinik 1, Bereich Pneumologie, Universitätsklinikum Carl Gustav Carus, Dresden
- 12 Zentrum für interstitielle und seltene Lungenerkrankungen, Pneumologie und Beatmungsmedizin, Thoraxklinik, Universitätsklinikum Heidelberg, Mitglied des Deutschen Zentrums für Lungenforschung, Heidelberg
- 13 Schwerpunkt Fibrosierende Lungenerkrankungen, Universitätsklinikum Gießen – Marburg, Standort Gießen, Justus-Liebig-Universität Gießen, University of Giessen Marburg Lung Center, sowie Campus Fulda Universitätsmedizin Marburg, Med. Klinik V; Mitglied des Deutschen Zentrums für Lungenforschung, Fulda
- 14 Klinik für Pneumologie, Medizinische Hochschule Hannover und Clinical Research Center Fraunhofer Institut ITEM, Mitglied des Deutschen Zentrums für Lungenforschung, Hannover
- 15 Klinik für Pneumologie, Lungenklinik Heckeshorn, Helios Klinikum Emil von Behring, Berlin
- 16 Pulmonary, Critical Care and Sleep Medicine, Yale School of Medicine, Yale University, New Haven, Connecticut, United States
- 17 Arbeitsgemeinschaft der Wissenschaftlichen Medizinischen Fachgesellschaften (AWMF), Berlin
- 18 Klinik für Pneumologie, Department Innere Medizin, Medizinische Fakultät, Albert Ludwigs Universität, Freiburg

Bibliografie

DOI <https://doi.org/10.1055/a-1120-3531> |
 Online-Publikation: 30.3.2020 |
 Pneumologie 2020; 74: 263–293
 © Georg Thieme Verlag KG Stuttgart · New York
 ISSN 0934-8387

Korrespondenzadresse

Univ.-Prof. Dr. med. Jürgen Behr, Medizinische Klinik und Poliklinik V und Asklepios Fachkliniken Gauting, Comprehensive Pneumology Center, Klinikum der Universität München, Marchioninstr. 15, 81377 München
juergen.behr@med.uni-muenchen.de
j.behr@asklepios.com

ZUSAMMENFASSUNG

Die idiopathische Lungenfibrose (IPF) ist eine schwerwiegende, chronische Lungenerkrankung, deren Diagnosestellung eine profunde fachliche Expertise verlangt. Seit Veröffentlichung der internationalen IPF-Leitlinie im Jahr 2011 mit Update 2018 haben zahlreiche Studien und technische Fortschritte eine Neubewertung des diagnostischen Vorgehens notwendig gemacht. Angesichts der Indikation, symp-

tomatischen Patienten eine antifibrotische Therapie sofort nach Diagnosestellung zu empfehlen, hat die aktuelle IPF-Diagnostik-Leitlinie zum Ziel, die Diagnose der IPF möglichst ohne Verzögerung, wenig invasiv und zuverlässig zu ermöglichen. Sie beschreibt den typischen klinischen Kontext der IPF sowie die Untersuchungen, die zum Ausschluss bekannter Ursachen einer Lungenfibrose erforderlich sind, einschließlich standardisierter Anamneseerhebung, serologischer Testungen und zellulärer Analyse der bronchoalveolären Lavage. Zentrale Bedeutung kommt dem hochauflösenden Computertomogramm in Dünnschichttechnik zu. Sofern eine Histologie zur Diagnoseeingrenzung erforderlich ist, soll diese in erster Linie mittels der transbronchialen Lungen-Kryobiopsie gewonnen werden. Die chirurgische Lungenbiopsie soll Patienten vorbehalten bleiben, die in ausreichender Verfassung für diesen Eingriff sind und bei denen die endoskopische Diagnostik keine Klärung der Diagnose ergab. Goldstandard ist auch weiterhin die interdisziplinäre Diskussion der erhobenen Befunde, um nach Ausschluss anderer Formen chronisch progredienter Lungenfibrosen die Diagnose der IPF zu stellen.

ABSTRACT

Idiopathic pulmonary fibrosis (IPF) is a severe and often fatal disease. Diagnosis of IPF requires considerable expertise and experience. Since publication of the international IPF guideline in the year 2011 and Update 2018 several studies and technical advances occurred, which made a new assessment of the diagnostic process mandatory. In view of the antifibrotic drugs which have been approved for the treatment of IPF patients, the goal of this guideline is to foster early, confident and effective diagnosis of IPF. The guideline focusses on the typical clinical setting of an IPF patient and provides tools to exclude known causes of interstitial lung disease including standardised questionnaires, serologic testing and cellular analysis of bronchoalveolar lavage. High resolution computed tomography remains crucial in the diagnostic work-up. If it is necessary to obtain specimen for histology transbronchial lung cryobiopsy is the primary approach, while surgical lung biopsy is reserved for patients who are fit for it and in whom bronchoscopic diagnosis did not provide the information needed. Despite considerable progress, IPF remains a diagnosis of exclusion and multidisciplinary discussion remains the golden standard of diagnosis.

► Inhaltsverzeichnis

1	Informationen zu dieser Leitlinie	265
1.1	Federführende Fachgesellschaft	265
1.2	Besonderer Hinweis	265
2	Geltungsbereich und Zweck der Leitlinie	265
2.1	Begründung für die Auswahl des Leitlinienthemas	265
2.2	Zielorientierung der Leitlinie	265
2.3	Patientenzielgruppe	265
2.4	Versorgungsbereich	265
2.5	Anwenderzielgruppen/Adressaten	265
3	Zusammensetzung der Leitliniengruppe	266
3.1	Koordination und Redaktion	266
3.2	Beteiligte Fachgesellschaften und Organisationen	266
3.3	Methodische Begleitung	266
4	Methodische Exaktheit	266
4.1	Abfassen der Leitlinie/Konsentierung	266
4.2	Statements	266
4.3	Expertenkonsens (EK)	267
4.4	Externe Begutachtung und Verabschiedung	267
5	Redaktionelle Unabhängigkeit	267
6	Vorbereitung und Implementierung	267
7	Gültigkeitsdauer und Aktualisierungsverfahren	268
8	Klinische Präsentation	268

9	Bildgebende Diagnostik	269
10	Histopathologische Aspekte	273
11	Klinisch relevante Fragen	276
	Frage 1: Soll bei Patienten mit neu entdeckterILD unbekannter Ursache und dem klinischen Verdacht auf eine IPF eine detaillierte Anamnese der (Vor-)Medikation sowie der inhalativen Expositionen im individuellen häuslichen und beruflichen Umfeld erhoben werden, um mögliche Ursachen derILD auszuschließen?	276
	Frage 2: Sollen bei Patienten mit neu entdeckterILD unbekannter Ursache und dem klinischen Verdacht auf eine IPF serologische Tests zum Ausschluss bzw. zur Diagnose einer zugrunde liegenden Autoimmunerkrankung erfolgen?	278
	Frage 3: Soll bei Patienten mit neu entdeckterILD unbekannter Genese mit dem klinischen Verdacht auf eine IPF eine zelluläre BAL-Analyse durchgeführt werden?	278
	Frage 4: Sollen Patienten mit neu entdeckterILD unbekannter Ursache und klinischem Verdacht auf eine IPF eine chirurgische Lungenbiopsie erhalten, um den histopathologischen Befund eines UIP-Musters zu sichern?	280
	Frage 5: Soll bei Verdacht auf IPF eine transbronchiale Lungenbiopsie (Zange) durchgeführt werden, um ein histologisches UIP-Muster zu identifizieren?	281

	Frage 6: Ist für Patienten mit einer neu entdeckten ILD unklarer Ursache, bei denen der klinische Verdacht auf eine IPF besteht, die transbronchiale Lungen-Kryo-Biopsie (TBLC) eine gute Alternative zur chirurgischen Lungenbiopsie (SLB), um eine histopathologische Diagnose eines UIP-Musters ausreichend sichern zu können?	281
	Frage 7: Sollten Patienten mit neu entdeckter ILD unbekannter Genese mit dem klinischen Verdacht auf eine IPF in einer multidisziplinären Konferenz ihre Diagnose erhalten?	283
	Frage 8: Sollen bei Patienten mit neu entdeckter ILD unbekannter Ursache und klinischem Verdacht auf eine IPF Biomarker im Serum gemessen werden, um die Diagnose einer IPF zu erhärten?	284
12	Diagnosekriterien	285
13	Wissenschaftliche Fragen und Ausblick	285
14	Zusammenfassung der Empfehlungen	287
15	Glossar	289
16	Literatur	290

1 Informationen zu dieser Leitlinie

1.1 Federführende Fachgesellschaft

Deutsche Gesellschaft für Pneumologie und Beatmungsmedizin e. V.
Robert-Koch-Platz 9.
10115 Berlin

1.2 Besonderer Hinweis

Die Medizin unterliegt einem fortwährenden Entwicklungsprozess, sodass alle Angaben, insbesondere zu diagnostischen und therapeutischen Verfahren, immer nur dem Wissensstand zur Zeit der Drucklegung der Leitlinie entsprechen können. Der Benutzer selbst bleibt verantwortlich für jede diagnostische und therapeutische Applikation, Medikation und Dosierung.

Das Werk ist in allen seinen Teilen urheberrechtlich geschützt. Jede Verwertung außerhalb der Bestimmung des Urhebergesetzes ist ohne schriftliche Zustimmung der OL-Redaktion unzulässig und strafbar. Kein Teil des Werkes darf in irgendeiner Form ohne schriftliche Genehmigung der Autoren reproduziert werden. Dies gilt insbesondere für Vervielfältigungen, Übersetzungen, Mikroverfilmungen und die Einspeicherung, Nutzung und Verwertung in elektronischen Systemen, Intranets und dem Internet.

Aus Gründen der besseren Lesbarkeit wird auf die gleichzeitige Verwendung männlicher und weiblicher Sprachformen verzichtet. Sämtliche Personenbezeichnungen gelten gleichermaßen für beiderlei Geschlecht.

2 Geltungsbereich und Zweck der Leitlinie

2.1 Begründung für die Auswahl des Leitlinienthemas

Bei der vorliegenden Leitlinie Diagnostik der idiopathischen Lungenfibrose (idiopathische pulmonale Fibrose, IPF) handelt es sich um eine Aktualisierung der 2013 in der Zeitschrift PNEUMOLOGIE publizierten S2k-Leitlinie zur Diagnostik und Therapie der idiopathischen Lungenfibrose [1].

Seit der letzten Veröffentlichung der Leitlinie im Jahr 2013 erfolgte eine Aktualisierung bez. der Therapie, die 2017 publiziert wurde [2]. Zwischenzeitlich ist speziell bez. der Diagnostik der IPF eine relevante Anzahl an Studien hinzugekommen, die es zu berücksichtigen gilt. Der Umfang der wissenschaftlichen Erkenntnisse hat in einem deutlichen Ausmaß zugenommen, sodass diese Aktualisierung nur den Bereich der Diagnostik betrifft und als Ergänzung der ursprünglichen Leitlinie veröffentlicht wird.

2.2 Zielorientierung der Leitlinie

Das Hauptziel dieser Leitlinie ist die Verbesserung und Vereinheitlichung der Diagnostik der idiopathischen Lungenfibrose. Dabei soll eine möglichst hohe diagnostische Sicherheit erreicht werden bei gleichzeitig möglichst geringer Invasivität der eingesetzten diagnostischen Methoden. Zielsetzung ist außerdem eine frühzeitige Diagnosestellung. Die Verbesserung der Versorgungsqualität soll dadurch erreicht werden, dass:

- die betroffenen Patienten frühzeitig erkannt werden,
- die Durchführung der diagnostischen Verfahren standardisiert wird,
- die Interpretation der Befunde verbessert wird,
- und die Diagnosestrategie zielgerichtet durchgeführt wird und vorrangig nicht invasive Untersuchungsmethoden eingesetzt werden.

2.3 Patientenzielgruppe

Die Leitlinie befasst sich im Wesentlichen mit der Gruppe der Patienten mit idiopathischer Lungenfibrose, hat aber auch für alle Patienten mit interstitiellen Lungenerkrankungen Bedeutung, da sie für die diagnostische Abgrenzung der verschiedenen interstitiellen Lungenerkrankungen Anwendung findet.

2.4 Versorgungsbereich

Der Versorgungsbereich der Leitlinie umfasst sowohl die ambulanten als auch die stationären Strukturen, welche für die Diagnostik der Patienten zuständig sind. Die Leitlinie ist sowohl für Allgemein- als auch für Fachärzte relevant.

2.5 Anwenderzielgruppen/Adressaten

Diese Leitlinie richtet sich an ärztliche und nicht ärztliche Berufsgruppen, die im weitesten Sinne in die Behandlung von Patienten mit idiopathischer Lungenfibrose miteinbezogen sein können. Hierzu zählen: Pneumologen, Internisten, Kardiologen, Radiologen, Pathologen, Thoraxchirurgen, Naturwissenschaftler, Pflegepersonal, Patienten, Selbsthilfegruppen und interessierte Laien. Sie dient zur Information für medizinische Assistenzberufe.

3 Zusammensetzung der Leitliniengruppe

Die Leitlinie wurde von Pneumologen, Internisten, Radiologen und Pathologen sowie einem Patientenvertreter erstellt.

3.1 Koordination und Redaktion

Prof. Dr. med. Jürgen Behr
Klinikum der Universität München und Asklepios Fachkliniken München-Gauting

3.2 Beteiligte Fachgesellschaften und Organisationen

Deutsche Gesellschaft für Pneumologie und Beatmungsmedizin e. V.

Robert-Koch-Platz 9
10115 Berlin

Mandatierte Vertreter: J. Behr, A. Günther, F. Bonella, D. Koschel, M. Kreuter, G. Leuschner, P. Markart, S. Gläser, A. Prasse, N. Schönfeld, J. Schupp, J. Müller-Quernheim, U. Costabel

Deutsche Röntgengesellschaft e. V.

Ernst-Reuter-Platz 10
10587 Berlin

Mandatiertes Vertreter: J. Dinkel

Deutsche Gesellschaft für Pathologie

Robert-Koch-Platz 9
10115 Berlin

Mandatierte Vertreter: D. Jonigk, L. Fink

Bundesverband Deutscher Pathologen e. V.

Berlin, www.pathologie.de

Mandatierte Vertreter: D. Jonigk, L. Fink

Österreichische Gesellschaft für Pneumologie

c/o Mondial Congress & Events

Operngasse 20B
1040 Wien

Mandatiertes Vertreter: S. Handzhev

Schweizerische Gesellschaft für Pneumologie

Sekretariat

Reinacherstrasse 131
CH-4053 Basel

Mandatiertes Vertreter: T. Geiser

Lungenfibrose e. V.

Kupferdreher Str. 114
45257 Essen

Mandatiertes Vertreter: K. Geißler

Arbeitsgemeinschaft der Wissenschaftlichen Medizinischen Fachgesellschaften e. V.

Birkenstr. 67
10559 Berlin

Methodischer Koordinator: H. Sitter

3.3 Methodische Begleitung

Die methodische Begleitung erfolgte durch Herrn PD Dr. H. Sitter.

4 Methodische Exaktheit

Die methodische Vorgehensweise bei der Erstellung der Leitlinie ist im Leitlinienreport dargelegt. Die Leitliniengruppe hat sich zu einer Adaptation der ATS-ERS-JRS-ALAT Leitlinie 2018 entschlossen, die der GRADE Methodik folgt und folgende methodische Merkmale aufweist a) systematische Recherche mit Ein- und Ausschlusskriterien b) kritische Bewertung der Literatur nach GRADE c) Angabe von Empfehlungsgraden und Evidenzstärke d) Erkennbare Verknüpfung der Empfehlungen mit der zugehörigen Literatur e) Erstellen von Evidenztabelle für relevante Studien [3].

Die Leitlinie und das zugehörige Dokument mit den Recherchen und Evidenztabelle sind auf der AWMF-Seite <https://www.awmf.org/leitlinien/detail/ll/020-016.html> als PDF hinterlegt. Ergänzend zur internationalen Leitlinie wurden Publikationen berücksichtigt, die nach September 2017 veröffentlicht wurden und die in der internationalen Leitlinie daher unberücksichtigt blieben.

Die Leitlinie wurde während der gesamten Entwicklung von der AWMF (Arbeitsgemeinschaft der Wissenschaftlichen Medizinischen Fachgesellschaften e. V.) begleitet (H.M.). Die Abstimmungen erfolgten in einer strukturierten Konsensuskonferenz nach dem nominalen Gruppenprozess und wurden durch Herrn PD. Dr. Helmut Sitter moderiert. Da es sich um eine S2K-Leitlinie handelt, enthielt der Konsensusprozess die folgenden Elemente: Logische Analyse (klinischer Algorithmus), formale Konsensfindung, Evidenzbasierung, Entscheidungsanalyse. Für eine S2K-Leitlinie gilt, dass anhand einer klar definierten Fragestellung eine Lösung mit konditionaler Logik (Wenn-Dann-Logik) in mehreren Schritten herbeigeführt wird. Für die Evidenzbasierung werden klinische Studien und Metaanalysen miteinbezogen. Anhand der grafischen Algorithmen soll das Vorgehen einfach, klar und übersichtlich dargestellt werden.

4.1 Abfassen der Leitlinie/Konsentierung

Die erste Version der Leitlinie wurde unter Leitung des Leitlinienverantwortlichen Jürgen Behr und den Autoren der einzelnen Kapitel verfasst. Diese Version wurde per E-Mail mehrfach unter allen Mitgliedern der Leitliniengruppe zirkuliert und modifiziert und diente schließlich als Grundlage des Konsenstreffens am 9.8.2019 in München.

4.2 Statements

Als Statements werden Darlegungen oder Erläuterungen von spezifischen Sachverhalten oder Fragestellungen ohne unmittelbare Handlungsaufforderung bezeichnet. Sie werden entsprechend der Vorgehensweise bei den Empfehlungen im Rahmen eines formalen Konsensusverfahrens verabschiedet und können entweder auf Studienergebnissen oder auf Expertenmeinungen beruhen.

4.3 Expertenkonsens (EK)

Im Rahmen der S2K-Leitlinie basieren die Empfehlungen auf Expertenkonsens, eine umfassende und systematische Aufarbeitung der gesamten Literatur erfolgte nicht. Für die Graduierung des Expertenkonsenses wurden keine Symbole bzw. Buchstaben verwendet, die Stärke des Konsenspunktes ergibt sich aus der verwendeten Formulierung (soll/sollte/kann) entsprechend der Abstufung in ► **Tab. 1**.

► Tab. 1 Schema der Empfehlungsgraduierung.

Beschreibung	Ausdrucksweise
Starke Empfehlung	soll
Empfehlung	sollte
Empfehlung offen	kann

Die Konsensstärke wurde, wie folgt, graduiert: >75% Zustimmung = Konsens; >95% Zustimmung = starker Konsens.

4.4 Externe Begutachtung und Verabschiedung

Im Rahmen des Verabschiedungsprozesses wird die Leitlinie von allen beteiligten Fachgesellschaften begutachtet und konsentiert. Die Leitlinie wurde von den Vorständen der beteiligten Fachgesellschaften verabschiedet.

5 Redaktionelle Unabhängigkeit

Die Deutsche Gesellschaft für Pneumologie e. V. und die mitbeteiligten Fachgesellschaften stellten die finanziellen Mittel für die Erstellung der vorliegenden Leitlinie zur Verfügung. Die Leitlinienerstellung erfolgte in redaktioneller Unabhängigkeit

von den finanzierenden Trägern, zusätzliche Sponsoren gab es nicht.

Die finanziellen Mittel wurden ausschließlich für Personalkosten, Büromaterial, Literaturbeschaffung sowie für die AG-Meetings und Konsenskonferenzen (Miete, Technik, Verpflegung, Moderatorenhonorare, Reise- und Hotelkosten) eingesetzt.

Eine standardisierte Erklärung (AWMF-Formblatt, Stand 23.5.2018) über Interessenkonflikte wurde von allen Mitgliedern der Leitliniengruppe eingeholt, welche durch die Koordinatoren (HS und JB) gesichtet und bewertet wurden. Die darin offengelegten Beziehungen und Sachverhalte sind im Leitlinienreport dargestellt, die Interessenkonflikterklärungen der Mandatsträger sind in dortiger ► **Tab. 2** abgebildet. In einzelnen Fällen wurde mit den betroffenen Mandatsträgern Rücksprache gehalten, wenn sich die Frage nach einem relevanten Interessenkonflikt stellte – ein Ausschluss wegen Befangenheit musste jedoch in keinem Fall vorgenommen werden.

Das Thema Interessenkonflikte wurde zu Beginn der Konsensuskonferenz vom Koordinator (HS) in der Leitliniengruppe diskutiert. Es wurden keine thematisch relevanten Interessenkonflikte festgestellt. Durch die strukturierte Konsensbildung sowie die interdisziplinäre und multiprofessionelle Erstellung und die Möglichkeit der öffentlichen Begutachtung wurden weitere potenzielle Risiken zur Verzerrung reduziert.

Den Mandatsträgern und Experten ist für ihre ausschließlich ehrenamtliche Arbeit ausdrücklich zu danken.

6 Vorbereitung und Implementierung

Die Leitlinie wird auf Website der AWMF sowie der Deutschen Gesellschaft für Pneumologie und Beatmungsmedizin e. V. und in der Fachzeitschrift „Pneumologie“ publiziert. Sie wird darüber hinaus auf den Fachkongressen der beteiligten Fachgesellschaften vorgestellt und somit den an der Versorgung der Pa-

► Tab. 2 HRCT Muster.

	UIP-Muster	Wahrscheinliches UIP-Muster	Unbestimmt für UIP-Muster	Alternatives Muster(unvereinbar mit UIP)
Verteilung	Subpleurale und basale Prädominanz. Die Verteilung ist oft heterogen und asymmetrisch.	Subpleurale und basale Prädominanz. Die Verteilung ist oft heterogen und asymmetrisch.	Subpleurale Prädominanz	Peribronchiovaskuläre oder perilymphatische Verteilung, Ober- oder Mittelfelddominanz
Merkmale	Honigwablen mit oder ohne peripheren Traktionsbronchiektasen oder -bronchiolektasen	Retikuläre Zeichnungsvermehrung mit peripheren Traktionsbronchiektasen oder -bronchiolektasen	Feine retikuläre Zeichnungsvermehrung mit oder ohne milchglasartiger Verdichtung. Verteilung der Fibrose- oder CT-Merkmale nicht eindeutig mit einer Ätiologie vereinbar	CT-Merkmale, die auf eine andere Diagnose hinweisen: <ul style="list-style-type: none"> ▪ Zystische Lungenerkrankung ▪ Ausgeprägtes Mosaikmuster ▪ Prädominante Milchglastrübung ▪ Mikronoduläre Zeichnungsvermehrung ▪ Rundherde ▪ Konsolidierung Weitere Merkmale: <ul style="list-style-type: none"> ▪ Pleurale Plaques ▪ Dilatierter distaler Ösophagus (CTD) ▪ Erosion der distalen Klavikula (RA) ▪ Deutlich vergrößerte Lymphknoten ▪ Pleuraerguss

tienten beteiligten sowie interessierten Personen zur Kenntnis gebracht.

7 Gültigkeitsdauer und Aktualisierungsverfahren

Die S2K-Leitlinie ist bis zur nächsten Aktualisierung gültig. Die nächste Aktualisierung ist nach 5 Jahren geplant (16.12.2024). Bei dringendem Änderungsbedarf kann eine neue Version früher erstellt werden. Kommentare und Hinweise für den Aktualisierungsprozess sind ausdrücklich erwünscht und können an das Leitliniensekretariat adressiert werden:

Univ.-Prof. Dr. med. Jürgen Behr (Projektleitung)
Medizinische Klinik und Poliklinik V
Comprehensive Pneumology Center
Ludwig-Maximilians-Universität München
Marchioninstr. 15
81377 München
juergen.behr@med.uni-muenchen.de

8 Klinische Präsentation

Die idiopathische Lungenfibrose (IPF) ist eine chronische, progrediente und nicht reversible interstitielle Lungenerkrankung (interstitial lung disease, ILD) [4, 5].

Durch intensive Forschung konnten in den letzten Jahren zahlreiche Erkenntnisse über die verantwortlichen pathophysiologischen Prozesse gewonnen werden. Hierzu zählen u. a. fehlerhafte Reparaturmechanismen bei Dysfunktion der Epithelzellen, Aktivierung von Fibroblasten, oxidativer Stress, vasculäres Remodeling, genetische Veränderungen und Alterungsprozesse (Senescence). Die exakte Pathogenese ist weiterhin nicht restlos geklärt [6].

Epidemiologie

Die epidemiologischen Daten sind aufgrund der unterschiedlichen statistischen Erhebungen und Definitionen der Krankheit inhomogen. Die angegebenen Inzidenzraten in Europa und Nordamerika liegen zwischen 2,8 und 19 Fälle pro 100 000 Einwohner pro Jahr [7]. Die IPF ist die häufigste Erkrankung aus der Gruppe der idiopathischen interstitiellen Pneumonien, dennoch entspricht die Prävalenz von 8,2 Fällen per 100 000 Einwohner einer seltenen Krankheit (Orphan Disease) [8]. Die Prävalenz nimmt mit steigendem Alter zu [7]. Eine familiäre Häufung der IPF wurde in bis 11% der Krankheitsfälle beobachtet [9, 10].

Die Auswertungen von großen randomisierten Studien [11–13] sowie nationalen und internationalen Patientenregistern [9, 14–18] zeigen, dass die Erkrankung üblicherweise erst ab der 6. Lebensdekade auftritt, mit einem Altersgipfel zwischen dem 60. und 70. Lebensjahr. Männer sind häufiger betroffen als Frauen und die Mehrzahl der Patienten weist eine positive zurückliegende Raucheranamnese auf. Diese klinische Konstellation sollte den Verdacht auf eine IPF erwecken und in der Differenzialdiagnose als wichtiges Element für das weitere diagnostische Vorgehen berücksichtigt werden.

Ein früheres Krankheitsauftreten ist bei den familiären Formen der IPF möglich und mehrfach beschrieben [17, 19]. Dennoch sollte man bei jüngeren Alter der betroffenen Patienten immer auch an die Möglichkeit einer pulmonalen Manifestation einer Autoimmunerkrankung denken [20].

Erscheinungsbild

Die häufigsten Symptome sind Atemnot (bis 85% der Fälle) zunächst bei Belastung, später auch in Ruhe, Husten (bis 75%), Müdigkeit und Appetitlosigkeit [9, 14, 17, 21]. Die Beschwerden beginnen üblicherweise schleichend und nehmen mit der Zeit zu. In Ausnahmefällen kann sich die IPF mit einer akuten Exazerbation, d. h. mit einer akuten Verschlechterung der Dyspnoe über wenige Wochen erstmanifestieren.

Die klinische Untersuchung ergibt Sklerophonie (synonym: Knisterrasseln) – ein typisches auskultatorisches Phänomen, das in 80–95% der Patienten beobachtet werden kann [9, 14, 17]. Das Vorhandensein von Uhrglasnägel ist in 20–30% der Patienten zu finden [9, 14, 17].

Die Lungenfunktionsparameter Forcierte Vitalkapazität (FVC) und Totale Lungkapazität (TLC), sowie die Diffusionskapazität (TLCO) können zum Zeitpunkt der Diagnosestellung im Referenzbereich liegen oder sind bereits reduziert und nehmen im Krankheitsverlauf typischerweise weiter ab [9, 11, 13–16].

Risikofaktoren

Tabakrauch stellt unumstritten ein erhöhtes Risiko für IPF dar. 60–70% der betroffenen Patienten weisen eine positive Raucheranamnese auf [9, 12, 14, 15, 22]. Die IPF manifestiert sich üblicherweise geraume Zeit nach dem Ende des aktiven Zigarettenkonsums; nach Daten des deutschen INSIGHT IPF Registers liegen im Durchschnitt 21 Jahre zwischen Rauchstopp und Manifestation der IPF [14]. Zum Zeitpunkt der Diagnosestellung sind nur 1–6,8% der Patienten noch aktive Raucher [9–11, 14–16].

Umwelteinflüsse, wie z. B. Exposition gegenüber Asbest, Metall- und Holzstäuben, Chemikalien oder Kontakt mit Allergenen, die üblicherweise bei einer exogen allergischen Alveolitis gefunden werden, konnten in bis zu 38% der IPF-Patienten eruiert werden, ohne dass ein eindeutiger Kausalzusammenhang hergestellt werden konnte [9, 14].

Genetische Polymorphismen im Mucin 5B Gen (MUC5B) Promotor, z. B. Variante rs35705950 oder Mutationen in den Telomerase kodierenden Genen z. B. TERT oder TERC, die eine Telomerverkürzung verursachen oder in den Surfactant Proteinen (SFTP) werden mit der Entstehung der IPF in Zusammenhang gebracht [23]. Genetische Testungen finden zurzeit allerdings keine routinemäßige Anwendung.

Komorbiditäten

Komorbiditäten sind bei Patienten mit IPF im Allgemeinen häufiger als in der Normalbevölkerung zu finden und prognoserelevant [24, 25]. Relevante Komorbiditäten sind kardiovaskuläre und thrombembolische Erkrankungen, gastroösophagealer Reflux, Lungenkarzinom, Depression, Schlaf-bezogene Atmungsstörungen und Diabetes [9, 26, 27]. Die IPF kann in einem Drit-

tel der Fälle von einer COPD oder einem Lungenemphysem begleitet werden, da diese Erkrankungen als Folge des langjährigen Tabakrauchens auftreten [9, 26, 27].

Ein Bronchialkarzinom wird bei IPF-Patienten häufiger als in der Allgemeinbevölkerung diagnostiziert – bei 3 % der Patienten im ersten Jahr nach der Diagnosestellung einer IPF. Die kumulative Inzidenz erreicht 11 % in einem 4-jährigen bzw. 54 % in einem 10-jährigen Beobachtungszeitraum [27, 28]. Beide Erkrankungen weisen nicht nur Tabakrauch als gemeinsamen Risikofaktor, sondern auch ähnliche pathophysiologische Mechanismen auf, wie z. B. die Aktivierung des Epidermal Growth Factor (EGF) Tyrosinkinase-Rezeptors, zelluläre Alterungsprozesse und genetische Veränderungen [23]. Das Vorliegen einer IPF schränkt die diagnostischen und therapeutischen Möglichkeiten ein und verschlechtert die Prognose des Lungenkarzinoms, und umgekehrt. Dies gilt auch für frühe Stadien der malignen Erkrankung [23, 29].

Verlauf und Verlaufsbeobachtung

Der Verlauf der IPF ist heterogen. Eine langsame Krankheitsprogression über mehrere Jahre hinweg und Exazerbationen sind ebenso wie rasch progrediente Verläufe möglich [21].

Verlaufskontrollen werden üblicherweise in 3–4-monatlichen Abständen durchgeführt.

Wichtige Parameter für die Verlaufsbeurteilung sind die Lungenfunktion (FVC und TLC), die Blutgasanalyse in Ruhe und bei Belastung, die Diffusionskapazität (TLC_D), die Belastbarkeit (6-Minuten Gehstest), die Lebensqualität (u. a. SGRQ Fragebogen oder der K-BILD) und bildgebende Verfahren (HRCT).

Darüber hinaus finden kumulative Scores, wie z. B. der GAP Index und TORVAN, zur Einschätzung der Schwere und der damit verbundenen Prognose Anwendung [19].

Die forcierte Vitalkapazität reduziert sich ohne Behandlung um 200–280 ml in einem Jahr [22, 26]. Der Verlust ist nicht linear, d. h. der FVC-Abfall in der Vergangenheit ist für das FVC-Verhalten in der Zukunft nicht vorhersagend [16].

Die Betreuung von Patienten mit diesem hochkomplexen Krankheitsbild in spezialisierten IL-D-Zentren ermöglicht bei Erstdiagnose die Durchführung der aufwändigen Untersuchungen und die Diskussion der Fälle in institutionellen multidisziplinären IL-D-Boards. Auch im Follow-up ist eine periodische Vorstellung der Patienten zur Sicherstellung eines optimalen Therapieangebotes (z. B. Teilnahme an klinischen Studien) sinnvoll. In der Praxis vielfach geübt ist die abwechselnde Vorstellung beim niedergelassenen Pneumologen und im IL-D-Zentrum.

Prognose

IPF-Patienten sterben häufiger an den Folgen der zugrunde liegenden Lungenfibrose als an den Komorbiditäten. In großen Zulassungsstudien starben in den Placebogruppen in einem Jahr 5,7–8,3 % der Patienten, in den Verumgruppen mit einer antifibrotischen Behandlung hingegen nur 3,5–6,7 % der Patienten [11, 13].

Häufige stationäre Behandlungen verschlechtern die Krankheitsprognose. Die akute Exazerbation der IPF ist mit einer Krankenhausletalität von mehr als 50 % und einem mittleren Überleben von 3–4 Monaten verbunden [30, 31].

Diagnose

Die idiopathische Lungenfibrose ist immer noch eine Ausschlussdiagnose, die Abgrenzung gegenüber anderen chronisch progredienten Lungenfibrosen ist angesichts der unterschiedlichen Therapieansätze essenziell.

Die Diagnosefindung erfordert detaillierte Kenntnisse in der Differenzialdiagnose und ein strukturiertes Vorgehen, um bekannte Ursachen für den pathologischen Umbau des Lungenparenchyms zuverlässig ausschließen zu können [32]. Neben der IPF kommen u. a. Autoimmunerkrankungen mit Lungenbeteiligung, v. a. die mit einer rheumatoiden Arthritis oder einer anderen Kollagenose assoziierten IL-Ds, medikamentös bedingte Pneumopathien, Pneumokoniosen, die chronische exogen allergische Alveolitis, die chronische Sarkoidose und selten auch Infektionen (z. B. Tuberkulose) infrage.

Vom Beginn der Beschwerden bis zur exakten Diagnosestellung vergehen durchschnittlich 1,5 Jahre [13, 22].

9 Bildgebende Diagnostik

Die HRCT (High Resolution Computed Tomographie) spielt in der Diagnostik der IPF eine zentrale Rolle. Aufgrund der subtilen und komplexen Parenchymveränderungen ist das Röntgenbild des Thorax alleine nicht geeignet, um eine IL-D zu identifizieren und weiter zu charakterisieren.

Die optimale HRCT-Technik zur Beurteilung einer IL-D ist in den folgenden Punkten dargestellt:

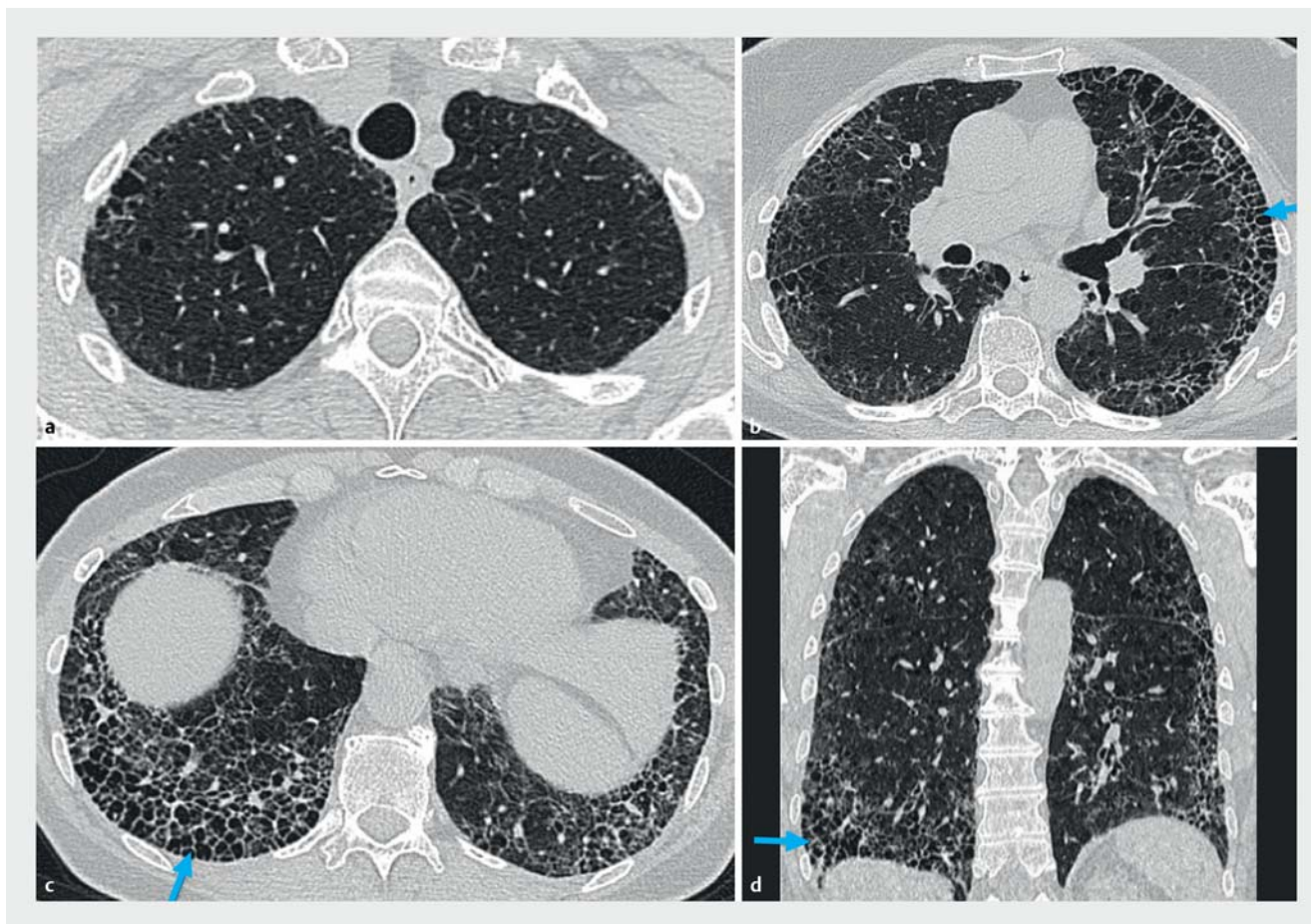
- HRCT-Technik:
 - Die Spirale, d. h. die volumetrische Akquisition mit kleinsten Kollimation, hat die sequenzielle CT-Akquisition im Wesentlichen ersetzt. Sie gewährleistet eine genaue dreidimensionale Analyse der Musterverteilung mithilfe von multiplanaren Reformationen und postprocessing Techniken wie exemplarisch die MIP (Maximumintensitätsprojektion) [33, 34]. Zudem eignet sich die volumetrische Akquisition besser für Verlaufskontrollen.
 - Die schnellste Rotationsgeschwindigkeit der Gantry und der schnellste Pitch (Verhältnis von Tisch-Vorschub zu einer 360° CT-Gantry-Rotation) sollten verwendet werden, um Atem- und Herzpulsationsartefakte zu reduzieren [35].
 - Die Arbeitsgemeinschaft Diagnostische Radiologie arbeits- und umweltbedingter Erkrankungen (AG DraUE) der DRG hat Protokollempfehlungen für die Durchführung von Low-Dose-Volumen-HRCT der Lungen gegeben, um eine Vereinheitlichung von CT-Untersuchungen bei Anwendung unterschiedlicher Scanner sicherzustellen [36].
- Anzahl der CT-Aufnahmen:
 - Die Erstakquisition wird bei tiefer Einatmung (volumetrische Akquisition) in Rückenlage erhalten.
 - Eine zweite Aufnahme sollte über den gesamten Thorax bei Ausatmung (sequenzielle CT-Akquisition) erfolgen, **wenn eine Erkrankung der kleinen Atemwege abgeklärt werden soll (z. B. Bronchiolitis, EAA)** [37].

- Eine optionale dritte Akquisition in Bauchlage (sequenzielle CT-Akquisition ggfs. nur im Unterfeld) kann aufgenommen werden, um positionsinduzierte Veränderungen des Lungenparenchyms (Hypostase) auszuschließen [38].
- Vor jeder Akquisition sind Atemanweisungen (besser durch die Stimme der MTA als automatisch generiert) erforderlich [39].
- CT-Untersuchung bei akuter respiratorischer Verschlechterung eines Patienten mit bekannter ILD.
 - Eine akute Lungenembolie sollte man prinzipiell bei einer akuten respiratorischen Verschlechterung ausschließen. Deshalb sollte eine CT-Angiografie des Thorax bei entsprechender Klinik entweder alleine oder zusätzlich zu einem HRCT-Protokoll ohne Kontrastmittel durchgeführt werden.
 - Für diese Fragestellung werden die Patienten nur in Rückenlage untersucht.
 - Eine akute Exazerbation der IPF sollte ausgeschlossen werden.

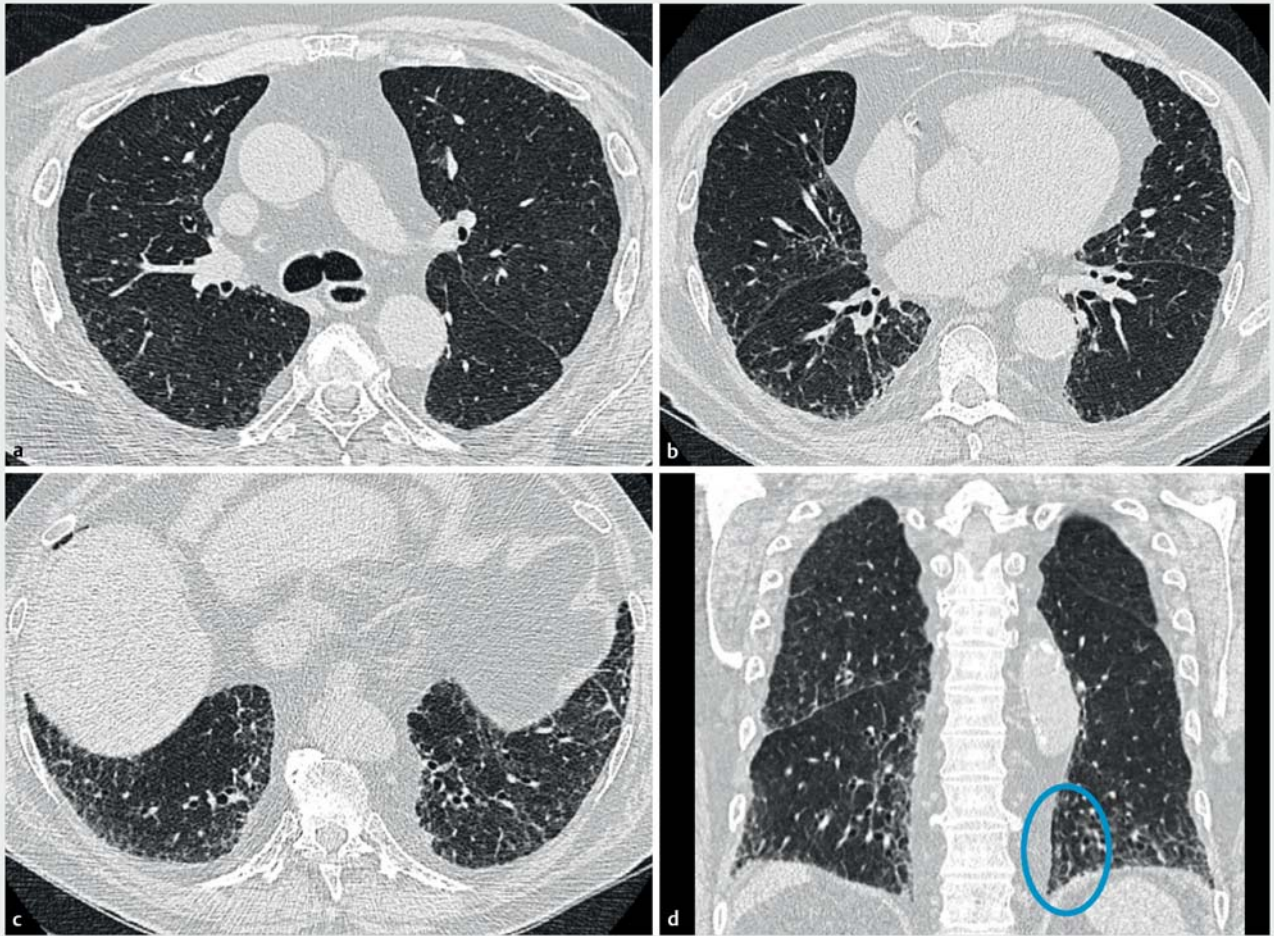
UIP-Muster in der HRCT

In der HRCT ist die UIP durch Honigwabenmuster, Traktionsbronchiektasien bzw. Traktionsbronchiolektasien, feine retikuläre Verdichtungen oft im Verbund mit milchglasartige Verdichtungen des Lungenparenchyms charakterisiert [40, 41].

- Honigwabenmuster: gebündelte zystische Lufträume typischerweise mit gleichem Durchmesser (3–10 mm, aber gelegentlich größer). In der Regel liegen sie subpleural und weisen deutlich gezeichnete Wände auf. Es wird normalerweise von einem retikulären Muster begleitet, das Traktionsbronchiektasien und -bronchiolektasien enthält. Das Honigwabenmuster präsentiert sich häufig als mehrere Schichten subpleuraler Zysten übereinander, kann aber auch als einzelne Schicht vorliegen. In diesen Fällen kann die Unterscheidung zwischen Waben- und Paraseptalemphysem oder Traktionsbronchiolektase schwierig sein. Die Interobserver-Übereinstimmung für die Erkennung von Honigwabenmuster ist mäßig gut, wobei die Unstimmigkeit meistens auf eine andere ähnliche subpleurale Pathologie zurückzuführen ist, (z. B. Traktionsbronchiolektase, paraseptales Emphysem und subpleurale Zysten) [42, 43].



► **Abb. 1 a–d** UIP-Muster in der HRCT: Axiale (a–c) und koronare (d) CT-Rekonstruktionen eines Patienten mit UIP-Muster. Subpleurale retikuläre Zeichnungsvermehrung mit Traktionsbronchiektasien und Honigwabenmuster (Pfeile) und mit einem deutlichen kraniokaudalen Gradienten in der koronaren Rekonstruktion (d) [rerif].



► **Abb. 2 a – d** Wahrscheinliches UIP-Muster in der HRCT: (a – d) Die CT-Bilder zeigen basal dominante, subpleurale retikuläre Zeichnungsvermehrung mit peripherer Traktionsbronchiektasen (Kreis in b), aber keine Wabenbildung [rerif].

- Traktionsbronchiektasen und -bronchiolektasen: irreguläre Erweiterung des Lumens von Bronchien bzw. Bronchiolen. Sie sind in der Regel peripher/subpleural in der UIP, häufig zusammen mit Wabenzysten, und lassen sich am besten als periphere Traktionsbronchiolektase darstellen. Die Traktionsbronchiektasen gelten als sicheres Zeichen einer Lungenfibrose [44, 45]. Sie können ausgeprägte Atemwegsverformung zeigen, im Sinne von varikösen Bronchiektasen.
- Milchglastrübungen: sind häufig bei der UIP, meist aber weniger ausgedehnt als die retikulären Zeichnungen. Eine Milchglastrübung ist eine Dichteanhebung des Lungenparenchyms geringer Dichte, wobei Gefäße- und Bronchialwände innerhalb der Verdichtung identifizierbar sind. Es ist wichtig, eine „reine“ Milchglastrübung gegenüber einer mit feinen retikulären Verdichtungen überlagerten Milchglastrübung zu unterscheiden [46]. Eine „reine“ Milchglastrübung ist KEIN typisches Merkmal der UIP, und ihr Vorhandensein bei einem Patienten mit IPF deutet auf eine akute Exazerbation [47, 48]. Im Gegensatz dazu stellt eine mit feinem Retikulärmuster überlagerte Milchglastrübung eine Fibrose dar und kann bei Patienten mit IPF beobachtet werden. Die Kombination mit Traktionsbronchiektasen/-bronchiolektasen

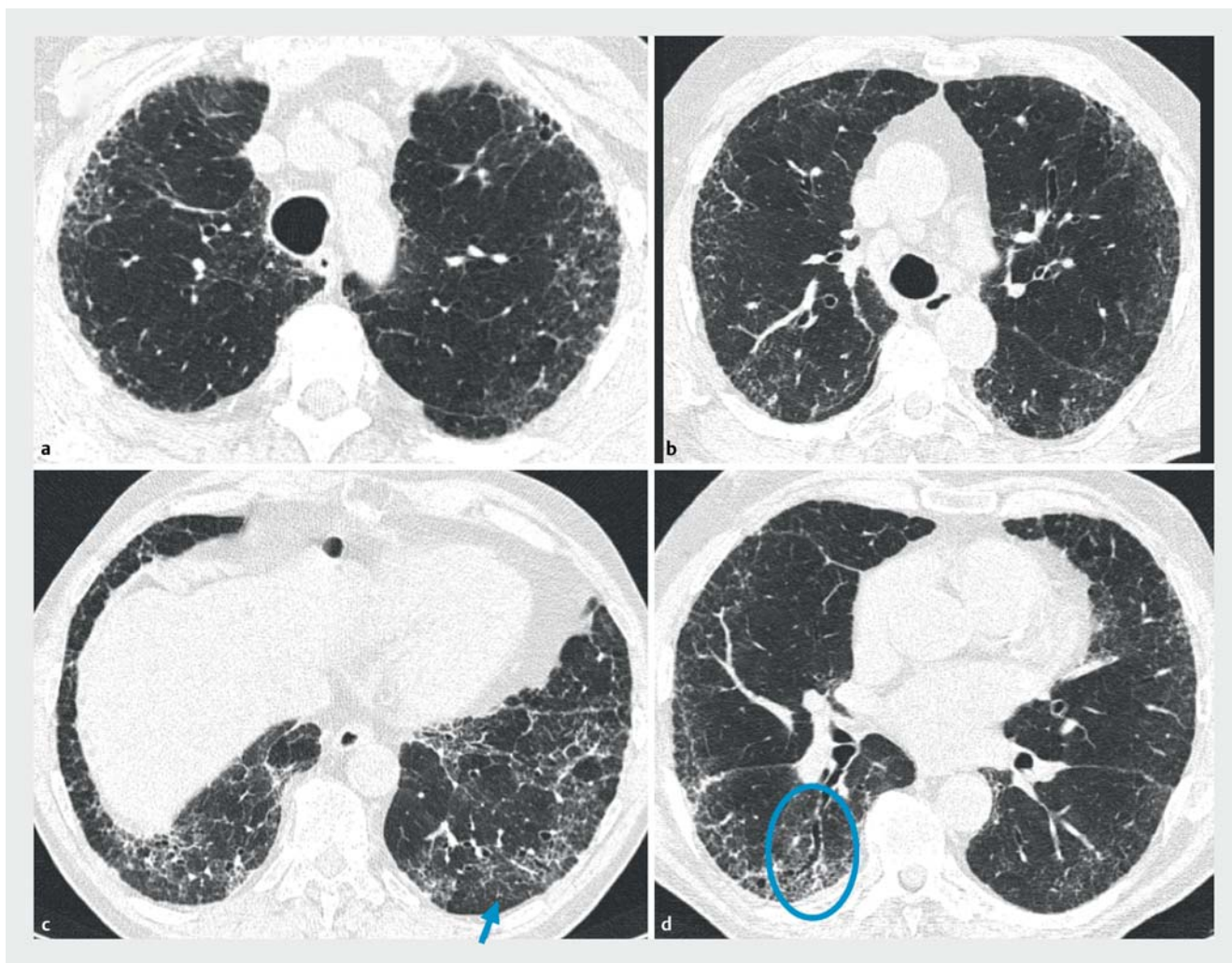
hilft zwischen diesen beiden Mustern zu unterscheiden [42].

HRCT-Muster

Wir empfehlen die Verwendung von 4 Diagnosekategorien, wie beschrieben in der Publikation der Fleischner Gesellschaft. Diese Kategorien umfassen ein „UIP-Muster“, ein „wahrscheinliches UIP-Muster“, ein „unbestimmt für UIP-Muster“ und ein „alternatives Muster“ (► **Abb. 1 – 4**) [32].

UIP-Muster

Das charakteristische radiologische Muster für eine IPF ist das UIP-Muster. Honigwaben sind ein entscheidendes Merkmal des UIP-Musters und müssen vorhanden sein, damit ein UIP-Muster eindeutig im HRCT festgestellt werden kann. Es kann mit oder ohne periphere Traktionsbronchiektasen/-bronchiolektasen auftreten. Die typische Verteilung der UIP ist charakteristischerweise basal und subpleural, obwohl eine Oberlappenbeteiligung häufig ist. In einigen Fällen kann die kraniokaudale Verteilung der UIP relativ homogen sein [49]. Asymmetrische Lungenbeteiligungen können in bis zu 25% der Fälle auftreten [50]. In verschiedenen Studien wurde dokumentiert, dass der



► **Abb. 3 a – d** Unbestimmt für UIP-Muster: (a – d) Die CT-Aufnahmen zeigen eine retikuläre Zeichnungsvermehrung mit Traktionsbronchiektasien (Kreis), ohne Wabenbildung. Es gibt keinen erkennbaren kraniokaudalen Gradient. Die Ergebnisse sind aufgrund der Mosaikdichte und der subpleuralen Aussparung im Recessus (Pfeil) nicht typisch für ein UIP-Muster [rerif].

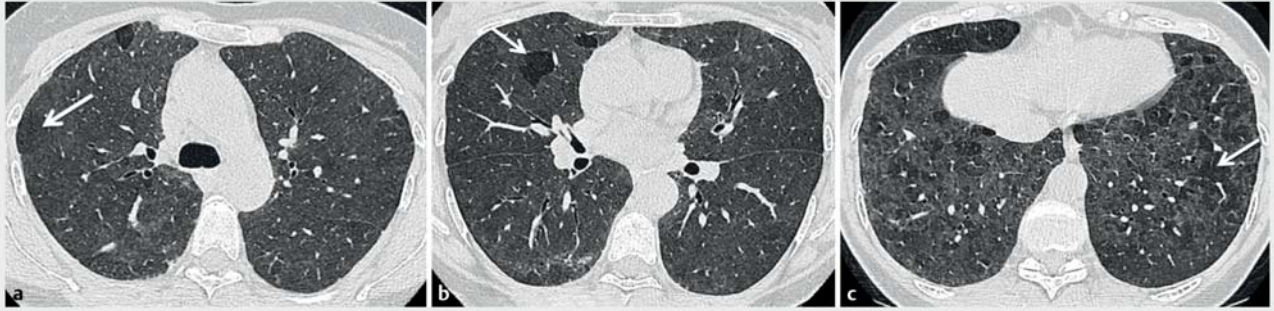
positiv prädiktive Wert eines UIP-Musters im HRCT bei 90–100 % liegt. Ein UIP-Muster in der HRCT kann deshalb mit höchster Treffsicherheit ein UIP-Muster in der chirurgischen Lungenbiopsie vorhersagen [51, 52]. Andere Studien haben gezeigt, dass eine Minderheit (ca. 30%) der Patienten mit histopathologisch gesichertem UIP-Muster jedoch nicht die HRCT-Kriterien für ein UIP-Muster erfüllten [53].

Eine leichte Vergrößerung der mediastinalen Lymphknoten kann vorkommen [54]. Eine Milchglastrübung kann vorliegen, meist aber weniger ausgedehnt als die retikulären Zeichnungen. Sie wird in der Regel von einer feinen Retikulation überlagert. In seltenen Fällen können kleine ossifizierte Rundherde in Bereichen der Fibrose vorhanden sein, die bei Patienten mit UIP im Vergleich zu anderen fibrotischen Lungenerkrankungen häufiger auftreten (29%) [55, 56]. Patienten mit UIP-Muster können zusätzlich radiologisch das Muster der pleuroparenchymalen Fibroelastose an den Lungenspitzen aufweisen [57]. Es gibt jedoch keine klare Grenze der Anteile jedes Musters und diese Fälle sollten als UIP/IPF betrachtet werden.

IPF-Patienten können sich mit einer akuten Exazerbation erstmalig vorstellen, was die CT-Diagnose erschwert. Eine Kombination mit Emphysem ist möglich im Rahmen einer CPFE (combined pulmonary fibrosis and emphysema-kombinierte pulmonale Fibrose mit Emphysem) [58].

Wahrscheinliches UIP-Muster

In der früheren S2k-Leitlinie wurde das HRCT-Muster, bestehend aus subpleuralen, basal-betonte retikulären Veränderungen ohne Honigwaben, der HRCT-Diagnosekategorie „mögliche UIP“ zugeordnet. Mehrere Studien haben seitdem berichtet, dass Patienten mit einem „möglichen UIP-Muster“ in der HRCT gemäß den S2k-Richtlinien trotz der fehlenden radiologischen Honigwaben mit hoher Wahrscheinlichkeit eine histopathologische UIP aufweisen [59]. Daher sollten subpleurale, basal-betonte retikuläre Veränderungen mit peripherer Traktionsbronchiektase oder -bronchiolektase als „wahrscheinliche UIP“ betrachtet werden. Wie bei einem UIP-Muster kann eine Milch-



► **Abb. 4 a – c** Alternatives Muster: Die CT-Aufnahmen zeigen diffuse, milchglasartige Trübungen. Vereinzelt sekundäre Lobuli zeigen eine verminderte (Mosaik-)Dichte (Pfeile). Das Muster ist mit einer exogen allergischen Alveolitis (EAA) gut vereinbar [rerif].

glastrübung bei einer wahrscheinlichen UIP vorhanden sein, sie ist jedoch kein dominantes Merkmal [60].

Unbestimmt für UIP-Muster

Ein atypisches HRCT-Muster bei histopathologisch gesichertem UIP-Muster findet sich in ca. 30% der Fälle [61]. Daher sollte die Kategorie „unbestimmt für UIP-Muster“ zugewiesen werden, wenn die HRCT-Merkmale einer Lungenfibrose aufweist, aber nicht die UIP- oder wahrscheinlichen UIP-Kriterien erfüllt und eine alternative Diagnose nicht ausdrücklich vorgeschlagen werden kann. Diese Kategorie umfasst auch eine Untergruppe von Patienten mit sehr begrenzter subpleuraler Milchglastrübung oder Retikulation ohne offensichtliche CT-Zeichen einer Fibrose, für die der Verdacht besteht, dass eine frühe UIP oder wahrscheinliche UIP vorliegt. In solchen Fällen sollte mit CT-Bildern in Bauchlage bestätigt werden, dass die subpleuralen Trübungen keine Hypostase/positionsinduzierte atelektatische Veränderungen des Lungenparenchyms darstellen.

Alternatives Muster

In einigen Fällen besteht zwar der klinische Verdacht auf eine IPF, aber das HRCT-Muster spricht für eine alternative Diagnose. Beispiele hierfür sind die Oberlappen-betonte peribronchiale Fibrose mit starker mosaikartiger Dichte des Lungenparenchyms, die auf eine EAA hindeutet; eine perihiläre fibrotische Retraktion bei Sarkoidose oder eine ausgedehnte Milchglastrübung mit subpleuraler Aussparung im Sinne eines radiologischen Musters einer nicht spezifischen interstitiellen Pneumonie (NSIP).

Manchmal können die HRCT-Zeichen mit einer UIP, einer wahrscheinlichen UIP oder einem unbestimmten Muster für UIP vereinbar sein; aber Nebenbefunde deuten auf eine alternative Diagnose hin. In solchen Situationen sollte eine alternative Diagnose zur IPF überdacht werden.

CT-Befunde bei akuter Exazerbation

Patienten mit einer akuten IPF-Exazerbation haben bilaterale milchglasartige Verdichtungen des Lungenparenchyms mit oder ohne Konsolidierung auf dem Boden einer Lungenfibrose. Auch bei fehlender früherer HRCT-Untersuchung deuten bilaterale milchglasartige Verdichtungen und/oder Konsolidierung

mit einem zusätzlichen UIP-Muster stark auf eine akute Exazerbation hin und können zur Bestätigung einer zugrunde liegenden IPF-Diagnose im entsprechenden klinischen Kontext verwendet werden.

EMPFEHLUNGEN ZUR BILDGEBENDEN DIAGNOSTIK (STARKER KONSENS):

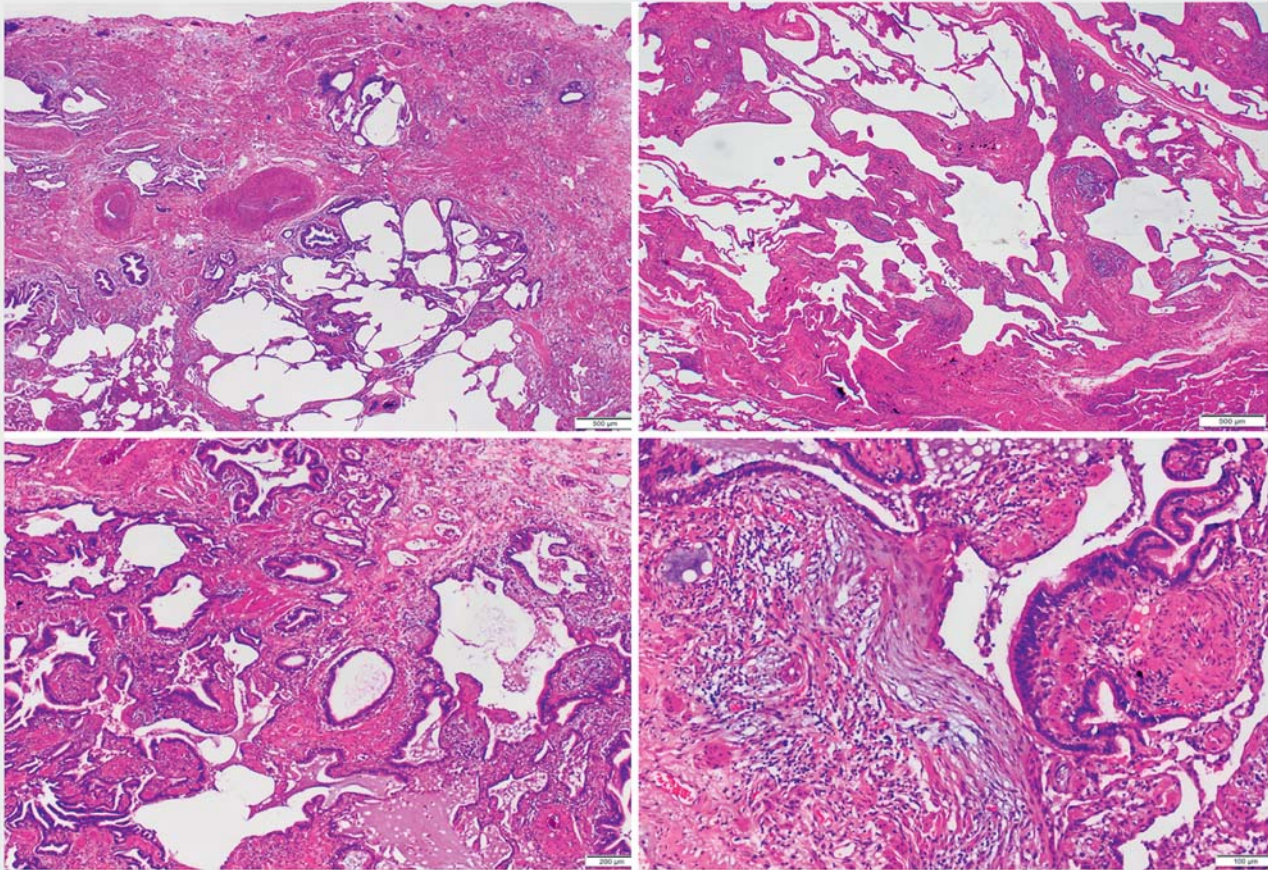
Bei allen Patienten mit Verdacht auf IPF soll ein volumetrisches CT in High-Resolution-Technik ohne Röntgenkontrastmittel in Inspiration und Rückenlage durchgeführt werden. Eine zusätzliche Akquisition sequenzieller HRCT-Schichten in Expiration **sollte erfolgen, wenn eine Erkrankung der kleinen Atemwege abgeklärt werden soll (z. B. Bronchiolitis, EAA)**. Eine Akquisition in Bauchlage kann ergänzend durchgeführt werden. Ein bestehendes CT, das den o.g. Qualitätskriterien nicht entspricht, soll nicht zur Diagnosefindung verwendet werden.

Wir empfehlen die Verwendung von 4 HRCT-Diagnosekategorien, wie beschrieben in der Publikation der Fleischner Gesellschaft [32]. Diese Kategorien umfassen ein „UIP-Muster“, ein „wahrscheinliches UIP-Muster“, ein „unbestimmt für UIP-Muster“ und ein „alternatives Muster“.

Bei der radiologischen Befundung soll eine adäquate Beschreibung Teil des Befundberichtes sein und die Diagnosekriterien und Klassifikation der Leitlinie sollen angewendet werden.

10 Histopathologische Aspekte

Bei den (fibrosierenden) interstitiellen Lungenerkrankungen steht eine Vielzahl von Noxen bzw. Auslösern und pathologischen Stimuli einer nur begrenzten Zahl von morphologischen Schädigungsmustern gegenüber, welche dazu jeweils signifikante Überlappungen aufweisen. Daher ist eine korrekte (diagnostische) Einordnung nur auf Basis einer synoptischen Betrachtung der klinischen, radiologischen und (histo)pathologischen Befunde möglich [62, 63].



► **Abb. 5** UIP – Histologische Muster und Merkmale [rerif]. Charakteristische histopathologische Aspekte des UIP-Musters. **a** Prominente heterogene Fibrose mit flächenhafter Einbeziehung der viszeralen Pleura und kräftigen Zügen glatter Muskulatur (sog. myogene Metaplasie). **b** Übergang zwischen umgebautem und (noch nicht) fibrotisch verändertem Lungenparenchym mit zarten Alveolarsepten. **c** Schwergradig architekturgestörtes Lungenparenchym mit ausgedehnter Typ II-Pneumozyten-Hyperplasie und Sekretretention. **d** Subepitheliale umschriebene Akkumulate von Myofibroblasten, sog. fibroblastärer Fokus, angrenzend an entzündlich durchsetztes Stroma.

Der dominierende histologische Aspekt der UIP ist ein fleckförmiges Nebeneinander von interstitieller Fibrose mit weitgehender Aufhebung der originären Lungenarchitektur und nicht oder nur gering umgebauten Parenchymarealen. Wie bei den meisten fibrosierenden interstitiellen Lungenerkrankungen sind diese Veränderungen am einfachsten in niedriger Vergrößerung zu erkennen (► **Abb. 5**). Der Parenchymbau beginnt in subpleuralen und basalen Lungenabschnitten, sodass insbesondere in frühen Stadien das pleuranaher Lungenparenchym bei der UIP am häufigsten betroffen ist. Beim Fortschreiten der von interstitiellen Myofibroblasten getragenen Umbauprozesse werden auch zentrolobuläre Abschnitte zunehmend erfasst. Neben der zeitlich und räumlich heterogenen Verteilung von fibrosiertem und nicht fibrosiertem Lungenparenchym und der pleuralen/subpleuralen sowie auch paraseptalen Akzentuierung der Fibrose finden sich in den soliden Narbenarealen eine zunehmende Anzahl honigwabenartiger Zysten mit metaplastischer Epithelauskleidung (auch als „microscopic honeycombing“ bezeichnet), Sekretakkumulation und Entzündungsinfiltration. Hinzu treten in der Mehrzahl der Fälle eine prominente Typ II-Pneumozyten-Hyperplasie und eine ausgeprägte, sog.

myogene Metaplasie, mit kräftigen Zügen glatter Muskulatur im (alveolären) Interstitium, Zeichen der Sekretretention und eine meist geringgradig chronische, teilweise auch floride Entzündung. Fettgewebismetaplasien oder heterogene Ossifikationen können ebenfalls auftreten. Zudem finden sich v. a. im Randbereich der Fibrosierungen eine wechselnde Anzahl umschriebener Myofibroblastenproliferate mit kubischer Epithelüberkleidung, die sog. fibroblastären Foci, typisch für eine voll entwickelte UIP [63, 64]. Der Nachweis fibroblastärer Foci ist jedoch keinesfalls spezifisch für eine UIP.

KOMMENTAR

Einschränkend ist festzustellen, dass aktuell keine allgemeingültige Definition des Fibroblastenfokus existiert und sich artverwandte Läsionen in einer Vielzahl fibrosierender Lungenerkrankungen finden.

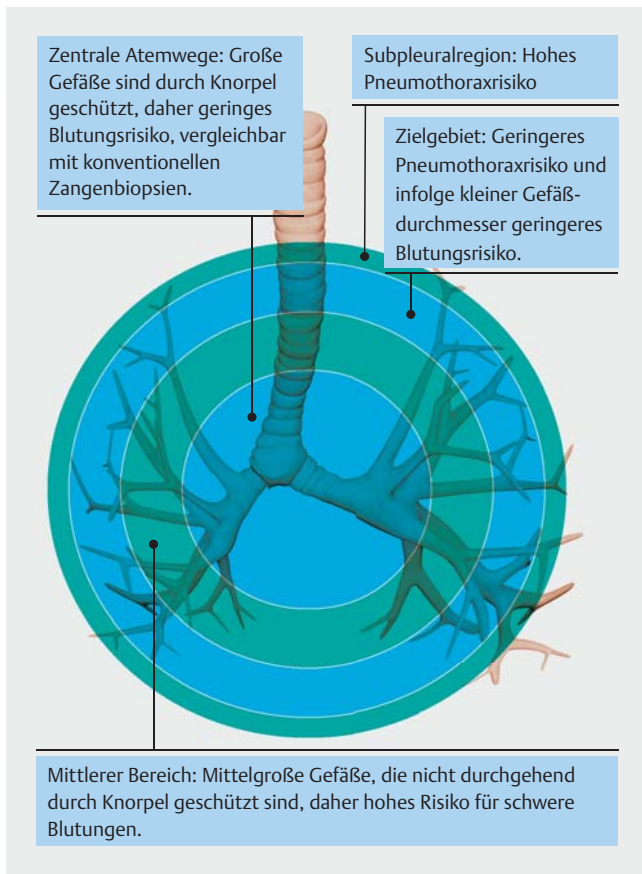
► **Tab. 3** Histologische Muster und Merkmale.

UIP	Wahrscheinliche UIP	Unbestimmt für eine UIP	Alternatives Muster
<ul style="list-style-type: none"> ▪ Dichte Fibrose mit Architekturstörung (destruktive Vernarbung und/oder Ausbildung einer Wabenlunge) ▪ Vorwiegend subpleurale und/oder paraseptale Verteilung der Fibrose ▪ Fleckförmige Fibrosierung des Lungenparenchyms ▪ Nachweis fibroblastärer Foci ▪ Kein Anhalt für eine anderweitige Diagnose 	<ul style="list-style-type: none"> ▪ Einige histologische Merkmale der Spalte 1 sind nachweisbar, jedoch in Ausmaßen, welche eine definitive Diagnose einer UIP/IPF nicht erlauben <p>und</p> <ul style="list-style-type: none"> ▪ Kein Anhalt für eine anderweitige Diagnose <p>oder</p> <ul style="list-style-type: none"> ▪ Ausschließlich das Bild einer Wabenlunge 	<ul style="list-style-type: none"> ▪ Fibrose mit oder ohne Architekturstörungen, mit Merkmalen, welche entweder ein anderes Muster als eine UIP wahrscheinlich erscheinen lassen <p>oder</p> <ul style="list-style-type: none"> ▪ Veränderungen, welche eine UIP aufgrund einer anderweitigen Ursache wahrscheinlich erscheinen lassen¹ ▪ Einige histologische Merkmale der Spalte 1 sind nachweisbar, jedoch einschließlich weiterer Merkmale, welche auf eine alternative Diagnose hinweisen² 	<ul style="list-style-type: none"> ▪ Histologische Muster, die in allen Biopsien auf eine andere Form einer IIP hinweisen (z. B. Abwesenheit fibroblastärer Foci oder spärliche Fibrose) ▪ Histologische Befunde, die auf eine andere Erkrankung hinweisen (z. B. exogen-allergische Alveolitis, Langerhans-Zell-Histiozytose, Sarkoidose, LAM)

Abkürzungen: IIP = idiopathische interstitielle Pneumonie; IPF = idiopathische pulmonale Fibrose; LAM = Lymphangioleiomyomatose; UIP = gewöhnliche interstitielle Pneumonie.

¹ Granulome, hyaline Membranen (anders als bei einer akuten Exazerbation einer IPF, welche bei manchen Patienten nachweisbar sind), prominente atemwegzentrierte Veränderungen, Areale mit prominenten interstitieller Entzündungen ohne fibrotische Veränderungen, deutliche chronische fibrosierende Pleuritis, organisierende Pneumonie. Diese Veränderungen sind für das ungeübte Auge teils schwierig erkennbar und müssen oftmals gezielt gesucht werden.

² Veränderungen, welche die Möglichkeit einer alternativen Diagnose wahrscheinlich erscheinen lassen, beinhalten entzündliche Infiltrate abseits von Honigwabenstrukturen, prominente lymphatische Hyperplasie einschließlich Ausbildung sekundärer Keimzentren sowie eine deutliche bronchiolozentrische Verteilung, welche mit einer ausgedehnten peribronchiolären Metaplasie einhergehen kann.



► **Abb. 6** Sicherheitsaspekte der transbronchialen Lungen-Kryobiopsie [143] [rerif].

Eine interstitielle Entzündung kann bei einer UIP in einem breiten Spektrum von diskreter bis prominenter Ausprägung vorliegen. In Abwesenheit einer floriden (granulozytären) Entzündungskomponente sowie bei Nachweis lymphofollikulärer Aggregate bei einer ansonsten typischen UIP sollte die pulmonale Beteiligung einer primär extrapulmonalen Erkrankung, insbesondere aus dem rheumatischen Formenkreis, erwogen bzw. diskutiert werden.

Analog zu den ATS/ERS-Kriterien ist von pathologischer Seite eine Eingliederung der darstellbaren histopathologischen Veränderungen nach den Abstufungen „UIP“, „wahrscheinliche UIP“, „unbestimmt für eine UIP“ oder „alternatives Muster“ vorzunehmen (siehe ► **Tab. 3**) [5]. Die Einstufung erfolgt hierbei anhand festgelegter Positiv- und/oder Negativkriterien. Die im vorliegenden Dokument präsentierten diagnostischen Gruppen für eine IPF wurden gegenüber dem vorherigen ATS/ERS-Statement [62] und der darauf basierenden S2K-Leitlinie [1] nochmals modifiziert, bzw. aktualisiert. Angesichts der hochrangigen Evidenz für die Spezifität der HRCT in der Erkennung des Musters einer UIP ist die Lungenbiopsie bei Vorliegen eines UIP-Musters im HRCT weiterhin nicht obligat. Unter bestimmten klinischen Voraussetzungen reicht somit das Vorliegen eines UIP-Musters in der HRCT für die Diagnose der IPF aus (► **Abb. 7**, ► **Abb. 8**).

Bei der Beurteilung von Gewebeproben sollte vor einer abschließenden Interpretation der morphologisch fassbaren Veränderungen im histopathologischen Befund stets einer stringenten Auflistung der darstellbaren Komponenten des Parenchymbaus und einer systematischen Deskription der vom Umbau betroffenen Kompartimente Platz eingeräumt werden (z. B. betroffene Lungengeschosse, Bronchien/Bronchiolen, Al-

Verdacht auf IPF		Histopathologie			
		UIP	wahrscheinlich UIP	unbestimmtes Muster	alternative Diagnose
HRCT Muster	UIP	IPF	IPF	IPF	keine IPF
	wahrscheinlich UIP	IPF	IPF	IPF (wahrscheinlich)* / keine IPF	keine IPF
	unbestimmtes Muster	IPF	IPF (wahrscheinlich)* / keine IPF	unklassifizierbare ILD**	keine IPF
	alternative Diagnose	IPF (wahrscheinlich)* / keine IPF	keine IPF	keine IPF	keine IPF

* Die Diagnose einer IPF ist wahrscheinlich, wenn nach Ausschluss alternativer Ursachen eines der folgenden Merkmale zutrifft:

- Mäßig bis starke Traktionsbronchiektasien und Bronchioloktasen (definiert als milde Traktionsbronchiektasien in vier oder mehr Lungenlappen einschließlich Lingula oder mäßig bis starke Traktionsbronchiektasien in zwei oder mehr Lappen) bei einem Mann über 50 Jahre oder bei einer Frau über 60 Jahre
- Extensive (>30%) Retikulationen im HRCT und Alter >70 Jahre
- Erhöhte neutrophile Granulozyten und/oder Abwesenheit von Lymphozyten in der bronchoalveolären Lavage

– Multidisziplinäre Falldiskussion einigt sich auf die sichere Diagnose einer IPF

** Unbestimmtes Muster

– Ohne aussagekräftige Biopsie ist eine IPF unwahrscheinlich
– Mit aussagekräftiger Biopsie kann eine Re-Klassifikation zu einer spezifischeren Diagnose durch die multidisziplinäre Falldiskussion und/oder zusätzlicher Konsultation erfolgen

► **Abb. 7** Kombination aus HRCT und Histopathologie in der Diagnostik der IPF [rerif].

veolarraum, Interstitium, arterieller und venöser Gefäßschkel etc.), um Intensität und Räumlichkeit der Umbauprozesse zu dokumentieren. Dies ermöglicht eine bessere Vergleichbarkeit der Befunde eines Patienten im zeitlichen Verlauf oder ggf. notwendige Neuklassifizierungen an anderen Standorten, auch nach der Papierform. Zu berücksichtigen sind hierbei auch charakteristische Erfassungsschwierigkeiten einzelner Entnahmeformen, z. B. grundsätzliche Unmöglichkeit der Adressierung einer pleuralen Beteiligung des fibrotischen Umbaus bei transbronchialen Biopsien, welche naturgemäß die viszerale Pleura/das pleuranahe Lungenparenchym nicht erfassen.

Erfolgt die histomorphologische Beurteilung unabhängig von Bildgebung und klinischen Informationen (z. B. Exposition des Patienten gegenüber exogenen Noxen, Medikamenteninduktion, Vorliegen einer Kollagenose, einer exogen-allergische Alveolitis oder Pneumokoniosen), d. h. sollten diese zum Diagnosezeitpunkt nicht verfügbar sein, ist eine abschließende Einordnung nur unter Würdigung aller Befunde in einer interdisziplinären Fallkonferenz von in der ILD-Diagnostik erfahrenen Klinikern, Radiologen und Pathologen anzustreben (Algorithmus in ► **Abb. 8**).

EMPFEHLUNG ZUR HISTOPATHOLOGIE (STARKER KONSENS):

Bei der histologischen Befundung soll eine adäquate Deskription Teil des Befundberichtes sein und die Diagnosekriterien und Klassifikation der Leitlinie sollen angewendet werden.

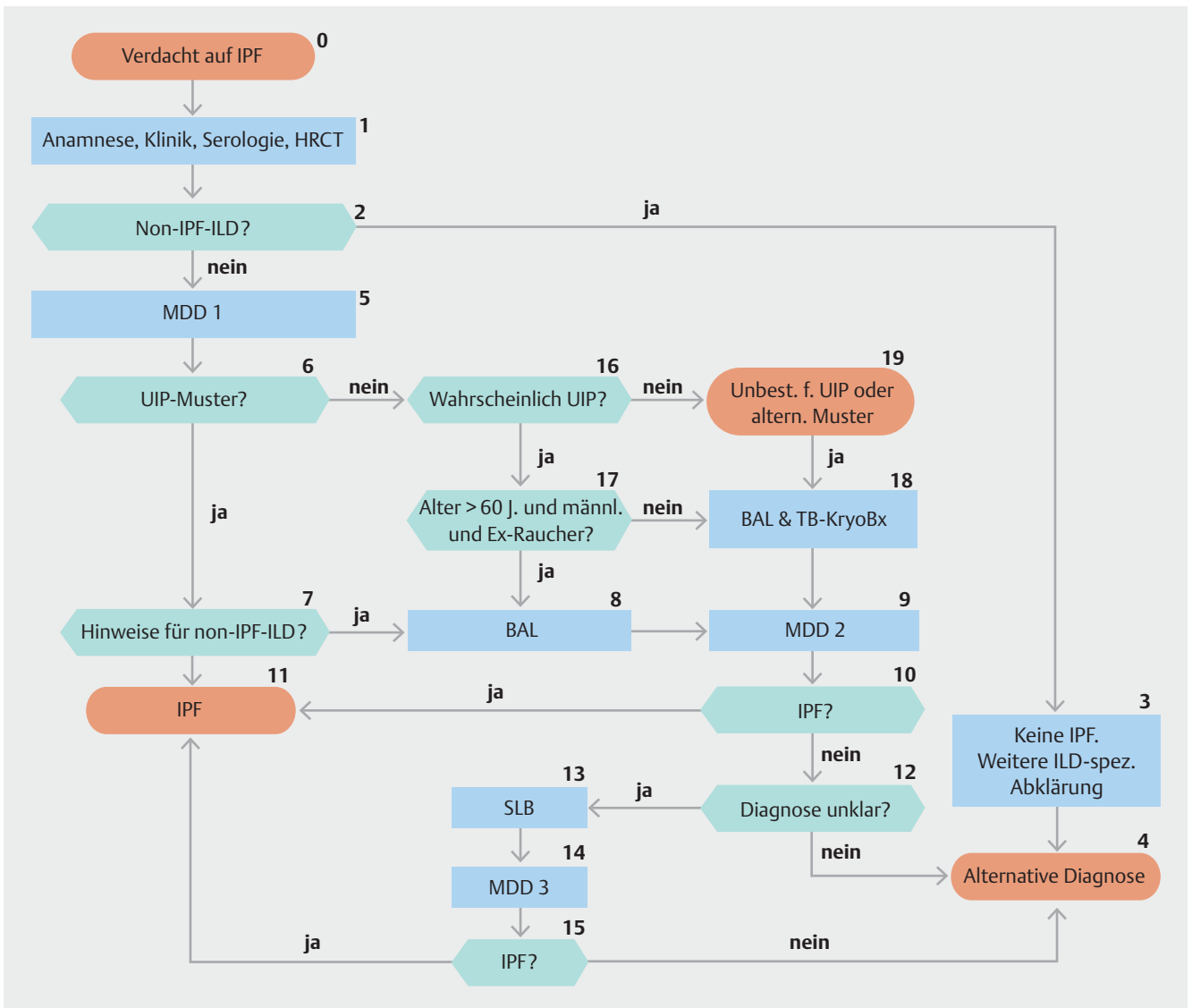
Diagnostisches Vorgehen

Die folgenden Fragen beziehen sich explizit auf Patienten mit der Verdachtsdiagnose einer IPF. Typischerweise umfasst das meist männliche Personen mit symptomatischer oder asymptomatischer beidseitiger ILD in der Bildgebung, Sklerophonie in der Auskultation sowie einem Alter >60 Jahre. Die Fragen sollen aber auch bei jüngeren Patienten Anwendung finden (40–60 Lebensjahre), insbesondere bei Hinweisen auf eine familiäre Risikokonstellation für eine IPF, da diese Patienten mit vergleichbaren Symptomen und klinischen Aspekten vorstellig werden können. Die folgenden Empfehlungen beziehen sich auf Patienten mit morphologischen Veränderungen im Sinn einer interstitiellen Lungenerkrankung im HRCT.

11 Klinisch relevante Fragen

Frage 1: Soll bei Patienten mit neu entdeckter ILD unbekannter Ursache und dem klinischen Verdacht auf eine IPF eine detaillierte Anamnese der (Vor-)Medikation sowie der inhalativen Expositionen im individuellen häuslichen und beruflichen Umfeld erhoben werden, um mögliche Ursachen der ILD auszuschließen?

Eine detaillierte und vollständige Erfassung der (Vor-)Medikation sowie der individuellen inhalativen Exposition im persönlichen Umfeld ist die unabdingbare Grundlage, um mögliche Auslöser einer ILD zu identifizieren bzw. auszuschließen (z. B. exogen allergische Alveolitis, Pneumokoniosen, Medikamententoxizität). Eine retrospektive Studie mit 1084 Patienten mit neu diagnostizierter ILD unbekannter Ursache zeigt, dass bei 47% der Patienten nach eingehender Prüfung eine EAA diag-



► **Abb. 8** Algorithmus zum ILD Diagnoseprozess [rerif].

*Box 13: Oder TBLC falls noch nicht erfolgt und nicht kontraindiziert: Eine chirurgische Lungenbiopsie muss individuell von der klinischen Situation des Patienten abhängig gemacht werden und ist nicht indiziert bei Patienten mit hohem Risiko für intra-, peri- oder postoperative Komplikationen (z. B. schwere Hypoxaemie in Ruhe und/oder schwere pulmonale Hypertonie mit einer Diffusionskapazität von <40% Hämoglobin korrigiert; [151].
UIP: usual interstitial pneumonia

nostiziert werden konnte. Diese Daten zeigen die Bedeutung einer genauen Erfassung möglicher inhalativer Auslöser [65]. Die Leitliniengruppe ist sich einig, dass die Identifikation und Beseitigung potenziell verursachender Umweltfaktoren positive Auswirkungen auf den Erkrankungsverlauf haben kann. Fragebögen können in der klinischen Praxis hilfreich sein, um Expositionen zu Hause, am Arbeitsplatz und an häufig besuchten Orten standardisiert zu erfassen [65,67]. Die Leitliniengruppe empfiehlt für den deutschen Sprachraum den kürzlich publizierten Fragebogen von Kreuter et al. [68].

Beispiele für relevante Expositionen sind: Schimmel, Vögel inkl. Daunefedern, andere Tiere, Metallstäube (z. B. Messing, Blei, Stahl), Holz- oder Pflanzenstaub (z. B. Kiefer), Steinpolieren und -schneiden, Medikamente, Zigarettenrauchen, aktuel-

ler oder bis vor kurzem ausgeübter Beruf (z. B. Friseur, Zahn-techniker) sowie Hobbys [69–75]. Serologische Suchtests (spezifische Antikörper) können helfen, ein potenzielles auslösendes Agens für eine EAA zu identifizieren, das nicht durch die klinische Anamnese vermutet wurde. Serum-Antikörper-Tests sind jedoch nicht standardisiert und die Spezifität und Sensitivität bez. der Diagnose einer EAA ist unbekannt. Der Nachweis einer Sensibilisierung in vitro allein legt nicht das Vorliegen einer Erkrankung nahe. Umgekehrt schließt ein negativer Antikörpertest eine EAA nicht aus. Der Vollbeweis eines kausalen Zusammenhangs zwischen einer interstitiellen Lungenerkrankung und einer stattgehabten Exposition ist in vielen Fällen unmöglich.

EMPFEHLUNG ZUR EXPOSITIONSANAMNESE (STARKER KONSENS):

Für Patienten mit neu entdeckterILD noch unklarer Ursache, die klinisch die Kriterien einer IPF-Verdachtsdiagnose erfüllen, soll eine detaillierte und vollständige Anamnese sowohl des Medikamentengebrauchs sowie der inhalativen Umgebungsexposition in standardisierter Form erfolgen, um mögliche Ursachen derILD auszuschließen.

Frage 2: Sollen bei Patienten mit neu entdeckterILD unbekannter Ursache und dem klinischen Verdacht auf eine IPF serologische Tests zum Ausschluss bzw. zur Diagnose einer zugrunde liegenden Autoimmunerkrankung erfolgen?

Zur Rolle des serologischen Screenings bei Patienten mit Verdachtsdiagnose einer IPF liegen keine zuverlässigen Daten vor. Die Diagnose IPF setzt jedoch den Ausschluss anderer Ursachen einerILD voraus. Connective tissue disease assoziierteILDs (CTD-ILDs, bzw. Kollagenose-assoziierteILDs), welche mit einem UIP-Muster einhergehen können, stellen eine Differenzialdiagnose dar. Es gibt Verläufe einer Kollagenose, bei denen dieILD, also die Lungenbeteiligung, das erste, dominante und/oder einzige Merkmal ist. Eine bereits etablierte Beschreibung für Patienten mit klinischen, serologischen und morphologischen Verdachtsmomenten einer Autoimmunerkrankung ist durch die Definition einer Interstitial Pneumonia with Autoimmune Features (IPAF) vorgeschlagen worden und befindet sich momentan in der wissenschaftlichen und klinischen Evaluation [76]. Es wird daher empfohlen, serologische Screenings bei allen Patienten mit neu identifizierterILD durchzuführen, auch wenn keine anderen Zeichen und Symptome einer Kollagenose vorliegen. Das serologische Screening sollte die Bestimmung von CRP, Blutsenkungsgeschwindigkeit, antinukleäre Antikörper (Titer sowie Interpretation des Fluoreszenzmusters, ENA), Rheumafaktor, Myositis-Panel, zyklisches citrulliniertes Peptid Antikörper und Anti-Neutrophilen cytoplasmatische Antikörper (ANCA) enthalten [77]. Weitere detaillierte serologische Tests werden von Fall zu Fall durchgeführt (siehe ► Tab. 4):

Zusätzlich soll bei Verdacht auf eine Kollagenose und bei IPF-untypischen Patienten (weiblich, <60 Lebensjahre) eine rheumatologische Vorstellung zur Durchführung etwaiger weiterer diagnostischer Verfahren (z.B. Kapillarmikroskopie) erfolgen. Eine generelle Empfehlung zur rheumatologischen Vorstellung aller Patienten mit Verdacht auf eine IPF ohne serologische Hinweise auf eine Systemkrankheit wird durch das Leitlinien-Panel jedoch nicht ausgesprochen.

In analoger Weise können spezifische IgG-Antikörper (Präzipitine) gegen Antigene bestimmt werden, die als häufige Auslöser einer exogen-allergischen Alveolitis bekannt sind; allerdings ist deren Wertigkeit nicht eindeutig abzuschätzen.

► Tab. 4 Weiterführende serologische Tests.

Verdachtsdiagnose	Serologische Tests
Myositis	Muskelenzyme (Kreatinin-Phosphokinase, Myoglobin und Aldolase), Myositis-spezifische Autoantikörper: Antisynthetase-Antikörper (Jo-1 und andere), Anti-MDA5, Anti-Mi-2, Anti-NXP2, Anti-TIF1-γ, Anti-SRP, anti-HMGCR, Anti-SAE. Myositis-assoziierte Autoantikörper: Anti-PM/Sc175, Anti-PM/Sc100, Anti-Ku, Anti-U1RNP.
Systemische Sklerose	Anti-Sc1-70/Topoisomerase-1, Anti-Zentromer, Anti-RNA-Polymerase III, Anti-U1RNP, Anti-Th/To, Anti-PMSc1, U3 RNP (Fibrillarin) und Anti-Ku
Sjögren-Syndrom	anti-SSA/Ro und anti-SSB/La
Vaskulitis	Anti-Neutrophile cytoplasmatische Antikörper (ANCA)

Empfohlene, weiterführende serologische Tests bei klinischem Verdacht/ positivem ANA-Suchtest. HMGCR: 3-Hydroxy-3-methylglutaryl-CoA-Reduktase, MDA5: Melanom-Differenzierungsantigen 5, NXP2: Kernmatrix-Protein 2, PM/Sc175: Polymyositis/ Scleroderma 75, PM/Sc100: Polymyositis/ Scleroderma 100, RNP: Ribonucleoprotein, SRP: Signalerkennungspartikel, TIF1-γ: transcriptional intermediary factor 1 gamma.

EMPFEHLUNG ZUR SEROLOGISCHEN TESTUNG (STARKER KONSENS):

Für Patienten mit neu entdeckterILD noch unbekannter Ursache, bei denen ein klinischer Verdacht auf eine IPF besteht, sollen regelhaft serologische Tests durchgeführt werden, um eine Kollagenose als mögliche Ursache derILD zu identifizieren.

Frage 3: Soll bei Patienten mit neu entdeckterILD unbekannter Genese mit dem klinischen Verdacht auf eine IPF eine zelluläre BAL-Analyse durchgeführt werden?

In der internationalen Leitlinie wurde eine systematische Literatursuche durchgeführt, die 2492 Literaturstellen ergab. Es konnten aber keine Studien identifiziert werden die 1) „clinical outcomes“ zwischen Patienten mit und ohne zelluläre BAL-Analyse verglichen oder 2) die Testcharakteristika der zellulären BAL-Analyse zur Unterscheidung der IPF von anderenILDs berichteten. Daher wurden Arbeiten extrahiert, welche die Verteilung der BAL-Zellen bei verschiedenenILDs verglichen und 8 von 14 zur Analyse ausgewählt [78–85].

KOMMENTAR

Die Einschränkung der internationalen Leitlinie liegt darin, dass nur Arbeiten seit 2010 berücksichtigt wurden. Viele ältere BAL-Arbeiten, welche bereits die Differenzialzytologie der wichtigsten Lungenkrankheiten verglichen, wurden daher in der internationalen Leitlinie nicht berücksichtigt.

In den berücksichtigten Studien wurden in der BAL die Prozentsätze der Neutrophilen [78–83,85], der Alveolarmakrophagen [78–82,85], der Lymphozyten [78–85] und der Eosinophilen [78,80–83,85] sowie der CD4-/CD8-Quotient [78,80,82,83] bestimmt. Verglichen wurden die Daten von IPF mit anderen IL-Diagnosen wie exogen allergische Alveolitis (EAA) [78,79,83], Sarkoidose [78,82,83], idiopathische NSIP [78,80,83,85], kryptogen organisierender Pneumonie (COP) [78–80,83], eosinophile Pneumonie [78], RB-ILD [79] sowie LIP [79]. In den meisten Arbeiten wurden die Zellverteilungen als Mittelwerte dargestellt, in einigen als Median. In der Analyse wurde die mittlere Differenz (MD) der Mittelwerte zwischen IPF und anderen Krankheitsgruppen verglichen, sodass die Arbeiten, welche den Median angaben, nicht mehr berücksichtigt wurden.

Neutrophilenanteil

Bei Gesunden $\leq 3\%$. Bei IPF variierte der Mittelwert von 5,9–22,1%. Dies war höher als bei EAA (mittlere Differenz (MD)+4,84% (95% KI, +1,70 bis +7,98%), zellulärer NSIP (MD+3,40%, 95% KI, +0,33 bis +6,47%), eosinophiler Pneumonie (MD+16,8%; 95% KI, +1,96 bis +31,62%). RB-ILD (MD+11,8%; 95% KI, +9,04 bis +14,56%) und LIP (MD+7,40%; 95% KI, +3,3 bis +11,5%). Kein Unterschied fand sich im Vergleich zu fibrotischer NSIP, COP oder Sarkoidose.

Eosinophilenanteil

Bei Gesunden $\leq 1\%$. Bei IPF variierte der Mittelwert von 2,39–7,5%. Dies war niedriger als bei Patienten mit eosinophiler Pneumonie (MD–48,94%; 95% KI, –62,58 bis –35,30%). Kein Unterschied fand sich zu Patienten mit NSIP, EAA, COP, Sarkoidose, RB-ILD oder LIP.

Lymphozytenanteil

Bei Gesunden 10 bis 15%. Bei IPF fanden sich Mittelwerte von 7,2–26,7%. Dies war niedriger als bei Patienten mit NSIP (MD–26,0%; 95% KI, –33,62 bis 18,38%), Sarkoidose (MD–14,87%; 95% KI, –25,09 bis –4,65%), COP (MD–31,43%; 95% KI, –38,78 bis –24,08%) und LIP (MD–43,20; 95% KI, –48,83 bis –37,7%). Der Lymphozytenprozentsatz war bei IPF höher als bei Patienten mit RB-ILD (MD+3,03%; 95% KI, +1,04 bis +5,56%). Kein Unterschied fand sich im Vergleich zu Patienten mit EAA oder eosinophiler Pneumonie.

KOMMENTAR

Erstaunlicherweise fand sich kein Unterschied zur EAA, dies lag an der Auswahl der Arbeiten und daran, dass ältere Arbeiten vor 2010 in der Literatursuche ausgeschlossen wurden. Bei EAA wurden in der internationalen Leitlinie nur 2 Arbeiten berücksichtigt: eine Arbeit von Schildge et al [79], die bei EAA 51,4% Lymphozyten fand, bei IPF nur 9,1% sowie eine Arbeit von Lee et al [78] mit sehr kleiner Fallzahl, in welcher bei EAA (n=9) der Lymphozytenanteil nur 19,9% betrug und bei „UIP“ (n=15) auffallend hoch war mit 21,2%. In einer nicht berücksichtigten Arbeit von Schildge et al aus 2007 wurden große Zahlen von Patienten mit Sarkoidose, IPF, COP, CTD-ILD, RB-ILD und EAA verglichen. Hier fand sich bei EAA ein Mittelwert von 54,5% Lymphozyten verglichen mit IPF von nur 10,2% [86].

CD4-/CD8-Quotient

Bei Gesunden 0,9–2,5. Bei IPF fanden sich Mittelwerte von 1,4–7,2. Dies war niedriger als bei Patienten mit Sarkoidose (MD–5,49; 95% KI, –8,45 bis –2,53) und höher als bei Patienten mit NSIP (MD+0,9; 95% KI, +0,43 bis +1,47). Keine Unterschiede fanden sich im Vergleich zu EAA, COP, eosinophiler Pneumonie, RB-ILD oder LIP.

Evidenzbeurteilung

Die Leitliniengruppe hatte eine sehr geringe Konfidenz in die geschätzten Unterschiede in der BAL-Zellverteilung zwischen IPF und anderen ILDs. Dies ergab sich aus der kleinen Studienzahl, den kleinen Fallzahlen und der großen Variabilität der Verteilung in den verschiedenen Studien. Zusätzlich bestand das Risiko eines Selektionsfehlers bei fehlender konsekutiver Patientenrekrutierung sowie eines Detektionsfehlers angesichts unterschiedlicher Labormethoden und unterschiedlicher bronchoskopischer Techniken. Die statistisch signifikanten Unterschiede waren gering und wurden als klinisch nicht bedeutsam angesehen.

Positive Konsequenzen

Die zelluläre BAL-Analyse kann in der Differenzierung zwischen IPF und einigen anderen ILDs hilfreich sein, v. a. bei eosinophiler Pneumonie und Sarkoidose.

Negative Konsequenzen

Obwohl in keiner der Studien Komplikationen der BAL beschrieben wurden, ist die Bronchoskopie eine invasive Methode, welche Zeit beansprucht, einige potenzielle Komplikationen aufweist und für einige Patienten unangenehm ist.

Schlussfolgerung

Trotz der sehr geringen Konfidenz in die geschätzten Effekte ist die Leitliniengruppe der Ansicht, dass bei Patienten, die kein UIP-Muster aufweisen, die positiven gegenüber den negativen Konsequenzen einer zellulären BAL-Analyse überwiegen. Die BAL ist insbesondere dann angemessen, wenn die radiologische

Differenzialdiagnose eosinophile Pneumonie, Sarkoidose, EAA oder Infektion einschließt. Bei Vorliegen eines UIP-Musters kann eine BAL diagnostisch relevante Zusatzinformationen liefern, wenn konkrete Hinweise für eine alternative Genese der Erkrankung vorliegen.

EMPFEHLUNGEN ZUR BAL (STARKER KONSENS):

Bei allen Patienten mit neu entdeckterILD unklarer Ursache und dem klinischen Verdacht auf eine IPF soll eine BAL durchgeführt werden, wenn das HRCT kein eindeutiges UIP-Muster zeigt.

Bei Vorliegen eines UIP-Musters im HRCT kann eine BAL durchgeführt werden, wenn konkrete Hinweise für eine alternative Genese der Erkrankung vorliegen.

Frage 4: Sollen Patienten mit neu entdeckterILD unbekannter Ursache und klinischem Verdacht auf eine IPF eine chirurgische Lungenbiopsie erhalten, um den histopathologischen Befund eines UIP-Musters zu sichern?

Es liegen 26 Studien [87–112] von Patienten mit unklarerILD vor, die die diagnostische Genauigkeit einer chirurgischen Lungenbiopsie untersuchten und bei denen ein multidisziplinäresILD-Board als Goldstandard genommen wurde. Dabei gelang es durch eine chirurgische Lungenbiopsie immer eine adäquate Gewebeprobe zu entnehmen (11 Studien, 918 von 918, 100%; 95% KI, 99–100%), auch wenn dies im klinischen Alltag nicht immer so erscheint. Eine spezifische Diagnosestellung ist auf Basis einer chirurgischen Lungenbiopsie meistens möglich (26 Studien; bei 2338 von 2651 Patienten, 88,2%; 95% KI, 86,9–89,4%) und nur selten bleibt dieILD weiter nicht klassifizierbar (26 Studien; 313 von 2651 Patienten, 11,8%; 95% KI, 10,6–13,1%). Betrachtet man die letztendliche Diagnose der Patienten, so werden ungefähr ein Drittel als IPF klassifiziert (24 Studien; 752 von 2,360 Patienten, 31,9%; 95% KI, 30,0–33,8%). Andere, teils gut behandelbare Diagnosen sind Infektionen, Sarkoidose, EAA, eosinophile Pneumonie, LAM, COP oder pulmonale Vaskulitis.

Die Gesamtmortalität der elektiven chirurgischen Lungenbiopsie ist niedrig (23 Studien; 79 von 2268 Patienten, 3,5%; 95% KI, 2,8–4,3%), die eigentliche operationsbedingte Mortalität noch geringer (6 Studien; 7 von 410 Patienten, 1,7%; 95% KI, 0,8–3,5%). Eine gute Patientenselektion und entsprechende Erfahrungen der chirurgischen Zentren führen zu teils deutlichen Unterschieden in der berichteten Mortalität. So führt eine erhöhte jährliche Anzahl von chirurgischen Lungenbiopsien in einem Zentrum zu einer Abnahme der 30-Tagesmortalität (OR 0,84 95% KI, 0,73–0,97, $p=0,02$), insbesondere bei nicht elektiven Eingriffen (OR 0,84 95% KI, 0,69–1,02, $p=0,08$) und eher nicht bei elektiven Eingriffen [(OR 0,94 95% KI, 0,74–1,18, $p=0,57$)] [113].

WEITERE KOMPLIKATIONEN UND NEBENWIRKUNGEN EINER CHIRURGISCHEN LUNGENBIOPSIE KÖNNEN SEIN:

- Exazerbationen (15 Studien; 6,1%; 95% KI, 5,1–7,3%),
- Blutungen (7 Studien; 0,8%; 95% KI, 0,4–1,7%),
- Schwere Blutungen (4 Studien; 0,2%; 95% KI, 0,04–1,2%),
- Prolongierte Luftfistel (13 Studien; 5,9%; 95% KI, 4,8–7,2%),
- Atemwegsinfektion (9 Studien; 6,5%; 95% KI, 4,6–9,0%),
- Neuropathische Schmerzen (1 Studie; 4,5%; 95% KI, 1,6–12,5%),
- Wundheilungsstörung (4 Studien; 3,3%; 95% KI, 2,0–5,4%).

Zusammenfassung der Evidenz

Man kann davon ausgehen, dass die 1-Jahres-Mortalität der IPF durch die antifibrotische Therapie von 8% auf 5,5% gesenkt wird und die Wahrscheinlichkeit einer Verlangsamung der Krankheitsprogression von 60 auf 68% steigt. Das würde bedeuten, dass bei 1000 chirurgischen Lungenbiopsien, bei den 1000 adäquate Gewebeproben gewonnen werden, 882 spezifische Diagnose gestellt werden können und davon 319 Patienten eine IPF haben werden. Unter der Annahme, dass alle davon eine Therapie erhalten, würde sich die 1-Jahres-Mortalität der 1000 Patienten von 26 auf 18 Patienten reduzieren und die Krankheitsprogression würde sich bei 217, anstatt bei 192 verlangsamen. Zusätzlich würde sich bei vielen Patienten eine andere, behandelbareILD feststellen lassen. Zu berücksichtigen wäre allerdings, dass 17 Patienten durch den operativen Eingriff versterben würden, 61 Patienten eine Exazerbation und 65 eine respiratorische Infektion erleiden würden.

Die höhere Treffergenauigkeit und Sensitivität der chirurgischen Lungenbiopsie muss unter Berücksichtigung der höheren Mortalität im Vergleich zur bronchoskopischen Kryobiopsie in Abhängigkeit von der Erfahrung des Untersuchers und der Häufigkeit des Eingriffs in einer Klinik bewertet werden, falls es notwendig erscheint, den histopathologischen Befund eines UIP-Musters bei Patienten mit Verdacht auf eine IPF zu sichern. Neben den Kriterien der allgemeinen Operabilität sollen beiILD-Patienten folgende Kontraindikationen gegen eine chirurgische Lungenbiopsie berücksichtigt werden:

KONTRAINDIKATIONEN FÜR EINE CHIRURGISCHE LUNGENBIOPSIE:

- Ruhehypoxämie $SpO_2 < 90\%$ unter Raumluft
- $TLCO < 40\%$ des Sollwertes
- Schwere Restriktion mit einer totalen Lungenkapazität $< 50\%$ des Sollwertes
- Pulmonale Hypertonie mit einem echokardiografisch geschätzten systolischen rechtsventrikulären Druck > 40 mmHg

Frage 5: Soll bei Verdacht auf IPF eine transbronchiale Lungenbiopsie (Zange) durchgeführt werden, um ein histologisches UIP-Muster zu identifizieren?

In der internationalen Leitlinie wurde eine systematische Literatursuche durchgeführt, die 945 Literaturstellen über die diagnostische Anwendung der konventionellen transbronchialen Biopsie (TBB) bei Patienten mit ILD ergab. Es konnten aber keine Studien identifiziert werden, welche den klinischen Outcome zwischen Patienten mit und ohne TBB verglichen.

Deswegen wurden Studien berücksichtigt, bei denen die diagnostische Trefferquote der TBB auf der Grundlage von MDD-basierten Entscheidungen ermittelt wurde. In dieser Hinsicht wurden 7 Studien ausgewählt, welche Patienten mit ILDs unbekannter Ursache, auch solche mit UIP-Muster im HRCT, einschlossen [111, 114–119].

Die Analyse zeigte, dass die gewonnenen Proben in mehr als 3 Viertel der Fälle qualitativ ausreichend waren (78%). In diesen qualitativ ausreichenden Proben konnte in knapp der Hälfte (43%) eine spezifische Diagnose gestellt werden, während 57% als unklassifizierbar beurteilt wurden. Analysierte man alle gewonnenen Proben, ohne Berücksichtigung der Qualität, konnte eine spezifische Diagnose nur in etwa einem Drittel der Fälle (36%) erreicht werden. Dieser Wert (36%) entspricht der diagnostischen Trefferquote.

Eine erhebliche Einschränkung dieser Studien liegt darin, dass keine Stratifizierung der Patienten nach HRCT-Muster durchgeführt wurde.

Als Komplikation wurden Pneumothorax (1 Studie, 5 von 49, 10,2%; 95% KI, 4,4–21,8%) und prolongierte Fistelung (1 Studie, 1 von 49, 2,0%; 95% KI, 0,0–6,1%) beobachtet. Prozeduren-bezogene Todesfälle wurden in dieser einen Studie nicht berichtet.

KOMMENTAR

Aus einer Studie mit nur 49 Patienten können keine Aussagen zu Komplikationsraten abgeleitet werden. Aus älteren Studien geht eine 30-Tage-Mortalität von 0,2% und eine Komplikationsrate von 12,8% hervor [120].

Zusammenfassende Beurteilung der Evidenz

Durch die Anwendung der TBB bei im Vordergrund stehender Verdachtsdiagnose einer IPF bleibt die ILD bei etwa 64% der Patienten unklassifizierbar. In 36% der Fälle kann eine spezifische Diagnose erreicht und somit eine chirurgische Biopsie vermieden werden.

Positive Konsequenz: Vermeidung einer chirurgischen Biopsie in 36%

Negative Konsequenz: Hoher Anteil ohne Diagnose (64%)

EMPFEHLUNG ZUR TRANSBRONCHIALEN ZANGENBIOPSIE (STARKER KONSENS):

Eine transbronchiale Zangenbiopsie soll in der Diagnostik der IPF bei Patienten mit sicherem UIP-Muster im HRCT nicht durchgeführt werden.

Für Patienten mit anderen HRCT-Mustern wird keine Empfehlung ausgesprochen.

Wertung

Die Evidenz über die diagnostische Präzision der TBB bei Patienten mit Verdacht auf IPF ist sehr gering. Das Expertenpanel war sich einig, von einer TBB bei Patienten mit sicherem UIP-Muster im HRCT abzuraten. Dies wurde begründet mit der niedrigen Wahrscheinlichkeit, eine alternative Ursache beim sicheren UIP-Muster zu finden.

Frage 6: Ist für Patienten mit einer neu entdeckter ILD unklarer Ursache, bei denen der klinische V.a. eine IPF besteht, die transbronchiale Lungen-Kryobiopsie (Transbronchial Lung Cryo Biopsy, TBLC) eine gute Alternative zur chirurgischen Lungenbiopsie (SLB), um eine histopathologische Diagnose eines UIP-Musters ausreichend sichern zu können?

In der internationalen Leitlinie wurde eine systematische Literatursuche durchgeführt, bei der keine randomisiert kontrollierte vergleichende Studie zwischen TBLC und chirurgischer Lungenbiopsie bez. klinischer Endpunkte identifiziert werden konnte. Daher wurden Studien selektiert, die die diagnostische Ausbeute analysierten. In die Auswertung gingen 13 von 25 Studien ein [109, 110, 116, 118, 119, 121–130], die Patienten mit ILD unklarer Genese einschlossen, aber solche mit einem UIP-Muster im HRCT nicht ausnahmen.

Die Auswertung der Evidenz durch die internationale Leitlinie ergab, dass in der Mehrzahl der Fälle mit der Kryobiopsie eine adäquate Biopsie gewonnen werden konnte (10 Studien; 720 von 749: 96%; 95% KI, 94–97%). Bei Gewinnung adäquater Materials konnte eine spezifische Diagnose in mehr als 4/5 der Fälle gestellt werden (13 Studien; 692 von 833: 83%; 95% KI, 80–85%); die übrigen Fälle wurden als unklassifizierbar gewertet. Der diagnostische Gewinn wurde mit 80% kalkuliert (692 von 862 in 13 Studien; 95% KI, 77–83%). Die in zeitlichem Zusammenhang mit der TBLC assoziierte Gesamt mortalität betrug 2,7% (7 Studien; 15 von 597, 95% KI, 1,7–4,3%); einige Todesfälle wurden allerdings in Zusammenhang mit der Grunderkrankung gesehen. Die Prozedur-assoziierte Mortalität wurde mit 0,2% errechnet (3 Studien; 1 von 427, 95% KI, 0,04–1,3%). Weitere Komplikationen umfassten akute Exazerbationen (3 Studien; 1 von 82, 1,2%; 95% KI, 0,2–6,6%), Blutungen (6 Studien; 28 von 541, 5,2%; 95% KI, 3,6–7,4%) inkl. schwerer Blutungen (8 Studien; 5 von 674, 0,7%; 95% KI, 0,3–1,7%), länger anhaltende Fistelungen (2 Studien; 47 von 352, 13,4%; 95% KI, 10,2–17,3%), und respiratorische Infekte (3 Studien; 3 von 409, 0,7%; 95% KI, 0,2–2,1%).

Die internationale Leitlinie wertete diese Daten wie folgt: auf 1000 durchgeführte transbronchiale Kryobiopsien kommen 950 adäquate Biopsate und es können 790 Diagnosen gestellt werden (und somit ggf. auch chirurgische Lungenbiopsien vermieden werden). 210 Patienten werden demnach trotz TBLC nicht diagnostiziert bleiben, von denen die Mehrzahl dann chirurgisch biopsiert würde. 2 Patienten würden als Folge der TBLC versterben und 12 eine akute Exazerbation erleiden.

Zusammenfassend errechnet die internationale Leitlinie, dass mittels TBLC in 96% (95% CI, 94–97%) der Patienten adäquates Material gewonnen wird und eine chirurgische Lungenbiopsie in 80% (95% KI, 77–83%) vermieden wird. Im Vergleich mit der chirurgischen Lungenbiopsie wird die Rate Prozedur assoziierter pulmonaler Infekte bei der TBLC als geringer eingestuft und ein Trend zu einer geringeren Mortalität errechnet. Demgegenüber wird bei ca. 20% der Patienten (95% KI, 17–23%) trotz Biopsie keine Diagnose gestellt. Im Vergleich zur chirurgischen Lungenbiopsie wird eine höhere Rate an Blutungen oder persistierender Fistelungen festgestellt.

Für die Erstellung der D-A-CH Leitlinie wurde eine ergänzende Literatursuche zur TBLC für Publikationen nach dem Analysezeitpunkt der internationalen Leitlinie durchgeführt und die Resultate auf ergänzende Aussagen analysiert.

Es wurden seit Datenbankschluss der internationalen Leitlinie 5 prospektive und 8 retrospektive Studien identifiziert.

Eine prospektive Studie untersuchte dabei die Blutungskomplikationen im Vergleich zwischen konventioneller Zangen- und Kryo-TBB und zeigte, dass die Rate klinisch relevanter Blutungsereignisse nach Kryobiopsie häufiger ist (16,2% vs. 4,2%, $p < 0,05$), während letale Blutungen allerdings nicht auftraten [131]. Sicherheitsaspekten widmete sich u. a. auch die Studie von Hagmeyer, die ein optional konsekutives Vorgehen einer chirurgischen Lungenbiopsie nach TBLC analysierte [132]. Nach einer initial hohen Morbiditäts- und Mortalitätsrate wurde die Prozedur angepasst und nun deutlich niedrigere Komplikationsraten gefunden.

2 prospektive Studien analysierten die Übereinstimmung mittels TBLC und SLB gewonnener Proben; in beiden Studien folgte die SLB unmittelbar einer TBLC in der gleichen Sitzung. Die Studie von Romagnoli fand bei $n = 21$ eingeschlossenen Patienten in 2 Zentren eine Übereinstimmung der histopathologischen Resultate mit einem: $\kappa = 0,22$ (95% KI, 0,01–0,44) und schlussfolgerte, dass wenn eine SLB nach TBLC nicht stattgefunden hätte, in 51% der Fälle eine andere Diagnose und demzufolge Therapie erfolgt wäre [133]. Die multizentrische Studie von Troy et al. zeigte hingegen bei $n = 65$ Patienten eine histopathologische Übereinstimmung zwischen TBLC und SLB von 70,8%, $\kappa = 0,70$ (95% KI, 0,55–0,86).

KOMMENTAR

Bei kritischer Bewertung der Studien ist die geringe Fallzahl der Romagnoli Studie eine wesentliche Limitation, die leicht zur Überbewertung der Daten verleiten kann. Bei Gewinnung adäquater Proben trug die TBLC auch in dieser Studie gleich häufig zur abschließenden MDD Diagnose bei wie die SLB. Die Studie von Troy et al. [134] an 65 Patienten zeigt, in Kenntnis der generell niedrigen kappa-Werte, mit einem kappa von 0,7 eine gute Übereinstimmung zwischen TBLC und SLB.

Eine große monozentrische Kohorte von 699 Patienten ergab zudem, dass mindestens 2 Biopsien aus verschiedenen Lokalisationen entnommen werden sollten [135]. Die Größe der Biopsien kann dabei sehr unterschiedlich sein, gemäß einer retrospektiven Analyse liegt diese zwischen 1,5 und 136,7 mm², im Mittel bei 64,2 mm², während der Durchmesser zwischen 6–31 mm, im Mittel bei 8,7 mm liegen kann [129]. Eine Review kommt unter Betrachtung der bis zur Publikation vorliegenden Daten zur Empfehlung, dass der Durchmesser der Kryobiopsie mindestens 5 mm betragen soll, um eine gute histologische Analyse zu erlauben [136]. Ein erheblicher Vorteil der Kryobiopsie gegenüber der TBB ist aus Sicht des analysierenden Pathologen die weitgehende Abwesenheit von Quetschartefakten.

Eine Balloneinlage kann die Kontrolle schwerer, periprodeuraler Hämorrhagien verbessern; die Mortalitätsrate lag bei 0,4% [135]. Auch aus Deutschland liegen mittlerweile „real life“ Daten vor [137], die die international errechneten Daten bez. adäquaten Materials und finaler Diagnoseaussage bestätigen; zudem wurde berichtet, dass bei Patienten mit deutlich eingeschränkten Funktionswerten eine Kryobiopsie durchführbar war. Mittlerweile wurden auch Zahlen zur 30-Tagesmortalität in retrospektiven monozentrischen Analysen angegeben, die sich in den einzelnen Berichten unterscheiden: die Spannweite reicht von 0% [137, 138] über 1,4% (ambulant) bis 5,9% (stationär) [135, 139–141]. Bez. der Frage der mit einer TBLC assoziierten Kosten im Vergleich zur Zangen- und chirurgischen Biopsie fand ein systematisches Review eine diagnostische Aussagekraft von 84,4% vs. 64,3% vs. 91,1% und eine Kostenersparnis für die TBLC in Höhe von £210 je Patient im 1. und £647 in den Folgejahren [142].

EMPFEHLUNGEN ZUR TRANSBRONCHIALEN LUNGEN-KRYOBIOPSIE (STARKER KONSENS):

Zusammenfassend bewerteten die Mitglieder der D-A-CH Leitlinie im Unterschied zur internationalen Leitlinie die Kryobiopsie gegenüber der chirurgischen Biopsie aus folgenden Gründen als vorteilhaft:

- Die diagnostische Aussagekraft und die Nebenwirkungsraten werden im Vergleich zur chirurgischen Lungenbiopsie nicht als nachteilig gewertet.
- Der finanzielle Aufwand der TBLC wird im Vergleich zur chirurgischen Lungenbiopsie als geringer erachtet und es wird erwartet, dass weitaus weniger Patienten eine TBLC als einen chirurgischen Eingriff ablehnen.
- Es können Patienten mit einer deutlich fortgeschrittenen ILD mit der TBLC als mittels chirurgischer Lungenbiopsie biopsiert werden. Dies kann auch für Ältere und ggf. Patienten mit mehreren Begleiterkrankungen der Fall sein. Somit wird erwartet, dass durch die TBLC der Anteil unklassifizierbarer ILDs reduziert werden kann.

Die Leitliniengruppe empfiehlt jedoch, die u. a. Aspekte zur Technik und Sicherheit der Kryobiopsie unbedingt zu beachten [143]. Kritisch anzumerken ist, dass die Prozedur bisher nicht international standardisiert ist und bisher nur wenige, teils widersprüchliche Daten aus kontrollierten Studien zur TBLC im Vergleich zur chirurgischen Lungenbiopsie vorliegen. Weitere Forschung zu dem Thema wird angeregt.

Technik der transbronchialen Lungen-Kryobiopsie

Eine internationale Expertenkommission nimmt ausführlich Stellung zur Technik und zu Sicherheitsaspekten einer transbronchialen Lungen-Kryobiopsie (TBLC) [143], der sich die Leitliniengruppe mit geringen Modifikationen anschließt.

Folgende Sicherheitsaspekte und Kontraindikationen sind bei Durchführung einer TBLC zu berücksichtigen: (siehe auch

► Abb. 6):

- Wir empfehlen eine TBLC in Intubation in tiefer Anästhesie oder Vollnarkose durchzuführen. Diese sollte in einem auch mit Notfallequipment ausgestatteten Bronchoskopieraum oder OP-Raum durchgeführt werden.
- Wir empfehlen für das Atemwegsmanagement entweder einen Tubus, optimalerweise in Kombination mit einem Bronchusblocker/Fogarty Ballon zur (präventiven) Blutungskontrolle oder mit einer starren Technik. Hierbei kann ggf. auf eine Balloneinlage verzichtet werden.
- Wir empfehlen, mindestens 2 Biopsien aus mindestens 2 Segmenten 1 cm von der viszeralen Pleura entfernt zu entnehmen. Falls möglich, sollten hierbei mindestens 5 mm durchmessende Kryobiopsien gewonnen werden.
- Wir empfehlen, die Biopsien unter Durchleuchtung durchzuführen.
- Ort und Anzahl der Biopsien sollten prä-interventionell festgelegt werden und nicht in Arealen schwerer Fibrose erfolgen.

- Die Interventionen sollten nur in einem Zentrum, das in der Durchführung solcher Eingriffe und des Komplikationsmanagements sehr erfahren ist, durchgeführt werden.

FOLGENDE SICHERHEITASPEKTE BEI DER TBLC SIND RELEVANT:

- Die hauptsächlichlichen Risiken sind Pneumothorax und Blutung. In Einzelfällen wurden akute Exazerbationen und Todesfälle beschrieben.
- Kontraindikationen einer TBLC sind Blutungsdiathesen, fortgeführte Antikoagulantienbehandlung mit Thienopyridinen, andere neue Thrombozytenaggregationshemmer, Thrombozytopenie mit Thrombozytenzahlen $< 50 \times 10^9/L$.
- Eine wahrscheinliche (sPAP > 40 mmHg) oder nachgewiesene pulmonale Hypertonie (mPAP ≥ 25 mmHg im Rechtsherzkatheter), da die Blutungsbereitschaft hierbei erhöht erscheint.
- Je nach klinischem Bild FVC $< 50\%$ und/oder TLCO $< 30\%$ Soll.
- Relevante Komorbiditäten (z. B. manifeste Herzinsuffizienz, schweres Emphysem).

Frage 7: Sollen Patienten mit neu entdeckter ILD unbekannter Genese mit dem klinischen Verdacht auf eine IPF in einer multidisziplinären Konferenz ihre Diagnose erhalten?

Datenlage: Eine systematische Suche ergab 189 Literaturstellen, aber es konnten keine Studien identifiziert werden, die 1.) die klinischen Ergebnisse aus einer singular-disziplinären Diagnostik (SDD, entweder ein einzelner Diagnostiker oder mehrere aus einer Disziplin) mit der einer multidisziplinären Diagnostik (MDD) verglichen oder 2.) die Entscheidungskriterien der SDD berichteten und zur MDD in Bezug setzten. Daher wurden Vergleichsstudien analysiert und 5 von 17 zur Analyse ausgewählt [65, 144–147]. Zahlreiche Studien konnten nicht berücksichtigt werden, da sie lediglich interindividuelle Unterschiede und nicht SDD versus MDD verglichen. In den Jahren 2017 und 2018 sind keine neuen Arbeiten erschienen, die den oben genannten Kriterien gerecht würden und in der D-A-CH Version der Leitlinie berücksichtigt werden müssten.

Eine Studie rekrutierte Patienten mit einer SDD-Diagnose IPF [65] und 4 Studien rekrutierten Patienten mit einer SDD-Diagnose unterschiedlicher ILDs einschließlich der IPF [144–147]. Nach einer MDD wurde die Diagnose mit der einer SDD verglichen. In 3 Studien erfolgte die SDD durch einen Pneumologen [65, 144, 145], in einer durch einen Pneumologen oder Internisten [146] und in einer weiteren durch mehrere Pathologen [147]. In 3 Studien wurde die MDD-Diagnose durch einen Pneumologen, einen Radiologen und einen Pathologen [65, 144, 146], in einer durch einen Radiologen und einen Pathologen [65] und in einer weiteren durch einen Pneumologen und einen Pathologen [147] gestellt.

Entscheidungsgrundlagen. Bei 1000 diagnostischen Entscheidungen ist in 700 eine Übereinstimmung zwischen MDD und SDD zu erwarten. Akzeptiert man die MDD als Referenzstandard muss man davon ausgehen, dass die verbleibenden 300 Patienten potenziell inkorrekt oder verspätet therapiert oder unnötiger Diagnostik unterzogen werden.

Positive Konsequenzen: SDD ist der effizientere diagnostische Zugang im Vergleich mit dem erhöhten Aufwand der MDD.

Negative Konsequenzen: Akzeptiert man die MDD als Referenzstandard dann zeigt die SDD eine suboptimale Übereinstimmung von 70% (Spannweite: 47–87%).

Schlussfolgerung: Die Leitliniengruppe empfiehlt die MDD als zu bevorzugende diagnostische Vorgehensweise, da die Gefahr, dass bei der SDD bis zu 30% der Patienten eine falsche oder verzögerte Therapie oder zusätzliche Diagnostik erhalten, als nicht akzeptabel erscheint. Die Gruppe ist der Meinung, dass der Wert der MDD beim HRCT-Muster der wahrscheinlichen UIP, der unbestimmtenILD und der alternativenILD sowie bei widersprüchlichen klinischen, radiologischen und/oder histologischen Befunden am größten ist. Es gab erhebliche Diskussionen, was eine MDD beinhalten sollte, und bis weitere Studien zur Optimierung abgeschlossen sind, empfiehlt die Leitliniengruppe, dass sie aus der Interaktion zwischen einem Pneumologen (und bei Bedarf einem Rheumatologen), einem Radiologen und einem Pathologen (sofern zytologische oder histologische Befunde vorliegen) besteht. Der Modus Operandi ist vom Kliniker festzulegen und kann eine Präsenzkonferenz, eine Telefonkonferenz oder ein schriftlicher oder elektronischer und kommentierter Dokumentenumlauf sein. Eine Präsenzkonferenz wird empfohlen, wenn diskrepante Befunde zu diskutieren sind.

Im Mittel lag die Übereinstimmung zwischen MDD und SDD bei 70% (47–87%), aber der Cohens-Kappa-Koeffizient lag nur bei moderaten 0,331 (95% KI: 0,269–0,392). Diese Schätzungen konnten die Leitliniengruppe nicht überzeugen. Hierzu trugen bei: das Risiko eines systematischen Rekrutierungsfehlers durch Auslassen von diagnostischen Problemfällen, einer non-konsekutiven Rekrutierung, die Inkonsistenz der Schätzwerte, die kleinen Fallzahlen und die mögliche Fallselektion.

EMPFEHLUNG ZUR MULTIDISZIPLINÄREN DISKUSSION (STARKER KONSENS):

Die MDD stellt aus Sicht der Leitliniengruppe den diagnostischen Goldstandard dar.

Eine erste MDD soll mit allen klinischen Informationen und mit HRCT zur Festlegung des weiteren Procederes stattfinden.

Nach Eingang der invasiven Diagnostik sollen die endgültige Diagnose und das weitere Procedere in einer zweiten MDD festgelegt werden.

Frage 8: Sollen bei Patienten mit neu entdeckterILD unbekannter Ursache und klinischem Verdacht auf eine IPF Biomarker im Serum gemessen werden, um die Diagnose einer IPF zu erhärten?

Die Literatursuche wurde aufgrund von Expertenwissen auf 4 Serumbiomarker eingeschränkt: MMP7, SP-D, CCL18 und KL-6. Eine systematische Literaturrecherche hat 429 publizierte Artikel ergeben, keine dieser Studien hat allerdings getestet, inwieweit die Messung von Serumbiomarkern sich auf den klinischen Verlauf bzw. das Überleben von Patienten mit IPF auswirkt.

MMP7: Es fanden sich mehrere Studien, die die diagnostische Wertigkeit von MMP7 Serumkonzentrationen in Bezug auf die Diskriminierung von IPF gegenüber anderenILDs getestet haben. 2 wurden berücksichtigt [148, 149]. In einer Studie wurde die Unterscheidung von IPF versus einer heterogenen Vergleichsgruppe, die diverse andereILDs beinhaltetete, getestet [148]. In einer weiteren wurden die MMP7-Serumwerte von IPF-Patienten im Vergleich zu jeweils einer Gruppe von NSIP-, EAA-, Sarkoidose-, Kollagenose- Patienten sowie Medikamenten induzierterILD verglichen [149]. MMP7-Serumwerte hatten eine mediane Sensitivität, Spezifität, Genauigkeit und diagnostische odds ratio von 71,7%, 64,4%, 68,4% und 4,7.

SP-D: Für SP-D Serumwerte wurden 16 Artikel zur diagnostischen Aussagekraft publiziert. Nur eine Studie wurde berücksichtigt, diese zeigte eine Sensitivität von 70,0% und Spezifität von 65,0%, eine Genauigkeit von 68,5% und eine diagnostische odds ratio von 3,1 [148].

CCL18 und KL-6: Es wurden keine validen Studien zur diagnostischen Aussagekraft von CCL18 und KL-6 Serumwerten gefunden. Serumwerte dieser Marker erlauben keine Diskriminierung zwischen IPF versus anderenILDs.

Schlussfolgerung

Die zu CCL18 und KL-6 publizierten Daten lassen nicht den Rückschluss zu, dass einer dieser Serumbiomarker eine diagnostische Wertigkeit in der Diskriminierung der IPF gegenüber anderenILD-Erkrankungen aufweist. Für MMP7 zeigen 2 Studien eine mediane Sensitivität, Spezifität, Genauigkeit und diagnostische odds ratio von 71,7%, 64,4%, 68,4%, und 4,7, während für SPD eine Studie eine Sensitivität, Spezifität, Genauigkeit und diagnostische odds ratio von 70,0%, 65,0%, 68,5%, und 3,1 aufwies. In die klinische Praxis übersetzt heißt dies, dass sowohl MMP7 als auch SPD Serumwerte in mehr als der Hälfte der Patienten eine korrekte Diagnose anzeigen, bei ca. einem Drittel der Patienten jedoch eine inkorrekte Einordnung suggerieren. Insgesamt wird auf Basis dieser Daten die diagnostische Wertigkeit der genannten Serum-Biomarker derzeit als unzureichend für den klinischen Einsatz eingestuft.

EMPFEHLUNG ZU BIOMARKERN ZUR DIAGNOSE EINER IPF (STARKER KONSENS):

Bei Patienten mit neu diagnostizierter ILD unbekannter Ursache und klinischem Verdacht auf eine IPF soll in der weiterführenden Abklärung zur Diagnosestellung einer IPF und Diskriminierung gegenüber anderen Erkrankungen keine Messung der Serumwerte von MMP7, SPD, CCL18 oder KL-6 erfolgen.

12 Diagnosekriterien

FÜR DIE DIAGNOSE EINER IPF WERDEN DIE KRITERIEN 1 UND 2 ODER 1 UND 3 VORAUSGESETZT:

1. Ausschluss einer ILD bekannter Ursache (z. B. durch Exposition gegenüber inhalativen Noxen, Kollagenosen und andere Systemerkrankungen, medikamenten-induzierte ILD, etc.) und entweder 2 oder 3:
2. Vorhandensein eines UIP-Musters im HRCT (s. ► **Abb. 1** und ► **Tab. 2**)
3. Spezifische Kombinationen von HRCT und Histologie (s. ► **Abb. 7**).

Bei Verdacht auf IPF werden alle Patienten hinsichtlich möglicher Ätiologien der ILD abgeklärt. Hierzu empfiehlt sich in deutschsprachigen Ländern die Zuhilfenahme eines standardisierten Fragebogens, den die klinische Sektion der DGP entwickelt hat [68]. Falls eine mögliche Ursache evaluiert werden kann, soll diese durch weitere Abklärung bestätigt oder verworfen werden. Bleibt die Ursache respektive die Diagnose trotz breiter Abklärung weiterhin unklar, werden die Befunde in der MDD besprochen und die Diagnose einer IPF gestellt, falls HRCT und Histologie für das Vorliegen eines UIP-Musters IPF sprechen (s. ► **Abb. 7**).

Bei Nachweis einer interstitiellen Lungenerkrankung (ILD) und Verdacht auf IPF (z. B. bilaterale pulmonale Infiltrate in Röntgen Thorax oder Computertomografie (CT), bilaterales basales Knisterrasseln, Alter ≥ 60 Jahre), unerklärte Belastungsdyspnoe und/oder Husten sollten zunächst andere Ursachen für eine ILD ausgeschlossen werden. Dies betrifft v. a. Patienten mittleren Alters (>40 Jahre und <60 Jahre) und Patienten mit einem Risiko für eine familiäre ILD. In solchen Fällen sollten andere Ursachen für eine ILD wie eine exogen-allergische Alveolitis, eine Kollagenose-assoziierte ILD, Pneumokoniosen oder Medikamente gründlich evaluiert werden. Dazu ist eine Vorstellung in einer ersten MDD erforderlich. Wird keine spezifische Diagnose gestellt, müssen die Klinik, der Befund der hochauflösenden Computertomografie (high-resolution CT; HRCT) und ggf. einer bronchoalveolären Lavage und/oder Kryobiopsie oder chirurgischen Lungenbiopsie in einer zweiten MDD evaluiert werden [150]. Die Diagnose der IPF erfordert eine spezifische Kombination aus HRCT und (falls vorhanden) Histologie (► **Abb. 7**: Kombination HRCT und Histopathologie).

EMPFEHLUNGEN ZUM DIAGNOSEPROZESS UND ZUR HISTOLOGIEGEWINNUNG (KONSENS):

1. Bei Patienten mit V. a. IPF und UIP HRCT Muster ohne klinische Hinweise auf eine andere ILD soll KEINE BAL und KEINE Biopsie durchgeführt werden.
2. Bei Patienten mit V. a. IPF und UIP HRCT Muster MIT klinischen Hinweisen auf eine andere ILD (z. B. CTD-assoziiert oder chronische EAA) soll eine BAL durchgeführt werden.
3. Bei Patienten mit V. a. IPF und wahrscheinlichem UIP HRCT Muster soll eine BAL aber keine Biopsie erfolgen, wenn folgenden Kriterien erfüllt sind: Alter >60 J., männlich, Ex-Raucher. Sind die Kriterien nicht erfüllt, sollte zusätzlich eine Kryobiopsie erfolgen.
4. Bei Patienten mit V. a. IPF und für UIP unbestimmtem oder alternativem HRCT Muster soll eine BAL und eine Kryobiopsie erfolgen.
5. Bei Patienten mit V. a. IPF und abgeschlossener endoskopischer Diagnostik und weiterhin unklarer Diagnose nach MDD soll eine SLB durchgeführt werden.

KOMMENTAR

Alle Empfehlungen betreffend Kryobiopsie und chirurgische Lungenbiopsie gelten nur unter Einhaltung der patientenbezogenen Sicherheitskriterien und wenn sowohl die technischen Voraussetzungen als auch die Erfahrung am durchführenden Zentrum gewährleistet sind.

13 Wissenschaftliche Fragen und Ausblick

Die Expertenkommission ist der Meinung, dass ein dringender Bedarf besteht, die diagnostischen Verfahren bei interstitiellen Lungenerkrankungen weiterzuentwickeln und zu validieren. Dies betrifft Studien zur Rolle klinische Parameter, des HRCT, der Bronchoskopie, der Histopathologie und von Biomarkern.

Klinische Parameter

Wie soll der beobachtete individuelle Krankheitsverlauf in den diagnostischen IPF Algorithmus integriert werden? Welche Rolle spielen in diesem Zusammenhang Patienten-zentrierte Messungen wie die Hand-Held Spirometrie, die Akzelerometrie oder die Sättigungsmessung? Wären solche Patienten-zentrierten Messungen, die grundsätzlich mit hoher Frequenz durchgeführt werden können, evtl. sogar sensitiver als periodische Messungen der Lungenfunktion und des Gasaustausches an den Zentren? Sollte zur Abschätzung der Prognose ein systematisches Screening bez. Komorbiditäten Teil der diagnostischen Evaluation sein? In welchem Ausmaß trägt bei Patienten mit vermuteter IPF und einem wahrscheinlichen UIP-Muster im HRCT der Nachweis einer Krankheitsprogression im Verlauf zur Validierung der Diagnose IPF bei und welchen Einfluss nimmt eine anti-fibrotische Therapie hierauf?

Das Abwarten des natürlichen Krankheitsverlaufs zur Diagnosesicherung einer IPF setzt voraus, dass die Mehrzahl der

IPF-Patienten in einer bestimmten Zeit progredient ist. Eine solche Strategie hat zwangsläufig zur Folge, dass den hierfür infrage kommenden Patienten eine antifibrotische Therapie während dieser „wait and watch“ Phase vorenthalten wird. Die sichere, intraindividuelle Identifizierung des „progredienten chronisch fibrosierenden“ Phänotyps anhand eines oder mehrerer, klinischer Parameter oder valider Biomarker hat daher für die IPF, aber auch über die IPF hinaus, grundsätzliche Bedeutung. Zur Beantwortung dieser Fragen werden weitere Studien durchgeführt werden müssen.

HRCT

Welche diagnostische Bedeutung haben Umfang und Verteilungsmuster der Traktionsbronchiektasen bei Patienten mit Verdacht auf IPF und fehlenden Honigwaben im HRCT? Dies umfasst auch die Frage nach dem relativen diagnostischen Stellenwert von zentralen Bronchiektasen und peripheren Bronchioloektasen. Kann der Nachweis eines Mosaikmusters, unterstützt durch ein evtl. obligat durchzuführendes Expirations-CT, Patienten mit einer chronischen exogen allergischen Alveolitis von IPF-Patienten unterscheiden? Wie kann ein Mosaikmuster quantifiziert werden und kann eine standardisierte Quantifizierung dazu beitragen das UIP-Muster einer IPF von dem UIP-artigen Muster einer chronischen exogen allergischen Alveolitis zu differenzieren? Können aus der Art und dem Ausmaß der Milchglasstrübung Untergruppen gebildet werden (durch subjektive Einschätzung oder automatisierte Methoden) zur Abschätzung der Wahrscheinlichkeit einer IPF? Nimmt die kraniokaudale Verteilung der fibrotischen Veränderungen Einfluss auf die Wahrscheinlichkeit einer IPF Diagnose? Wie wird die HRCT Interpretation beeinflusst durch die Qualität und Quantität der verfügbaren klinischen Information (Alter, Begleiterkrankungen, inhalative Noxen etc.)? Können mithilfe der künstlichen Intelligenz nicht nur die korrekte Diagnose, sondern auch ein „progredienter chronisch fibrosierender“ Phänotyp aus einem singulärem HRCT abgeleitet werden? Können die im Rahmen der Lungenkrebsfrüherkennung nicht selten zu beobachtenden „Interstitial Lung Abnormalities“ (ILA, interstitielle Lungenauffälligkeiten) auf der Basis radiologischer Kriterien weiter differenziert werden in solche, die eine Frühform einer IPF darstellen und somit einer weiteren Diagnostik und Therapie bedürfen und anderen, im weiteren Verlauf möglicherweise nicht progredienten und daher unbedeutenden Veränderungen?

BAL und transbronchiale Lungenbiopsie mittels Bronchoskopie

Eignen sich neuartige diagnostische Verfahren unter Ausnutzung künstlicher Intelligenz und molekularer Signaturen aus Bürstenabstrichen, Spülungen oder Zangenbiopsien oder chemischer Signaturen z.B. in der Ausatemluft (elektrische Nase) oder im exhalieren Atemkondensat zur sicheren differenzialdiagnostischen Abgrenzung der IPF zu anderen ILDs? Wie oft liefern das Zelldifferenzialbild der BAL, die Histopathologie aus transbronchialen Lungenbiopsien sowie mittels maschinellen Lernens generierte molekulare Profile aus transbronchialen Lungenbiopsien [121, 122] zusätzliche relevante Informationen

zur Diagnosestellung einer IPF? Gelingt eine international konsentrierte Definition des Fibroblastenfokus und auch des mikroskopischen honeycombings, gefolgt von der standardisierten Anwendung dieser Definition bei der histopathologischen Befundung?

Lungen-Kryobiopsie

Experten, die mit der Methodik vertraut sind, sollten – basierend auf den bereits publizierten Empfehlungen [143] – einen international akzeptierten Standard zur Durchführung der Lungen-Kryobiopsie weiterentwickeln, damit die Nutzen-Risiko-Abwägung zugunsten einer optimalen diagnostischen Ausbeute bei möglichst niedriger Komplikationsrate verbessern und die Grundlage für internationale Multicenterstudien schaffen. Hierfür werden möglicherweise noch weitere Vergleichsstudien und prospektive Registerstudien notwendig sein.

Histopathologie

Wie oft verändert das Ergebnis einer chirurgischen Lungenbiopsie oder einer Kryobiopsie die finale Diagnose in Abhängigkeit des zugrunde liegenden HRCT Musters? Gibt es diesbezüglich relevante Unterschiede zwischen der chirurgischen und der Kryobiopsie? Welchen Einfluss hat eine chirurgische Lungenbiopsie oder die Kryobiopsie auf lungenfunktionelle Parameter und klinische Endpunkte zu verschiedenen Zeitpunkten nach der Biopsie?

Genetische Marker und Beratung

Ist die IPF eine vererbte Erkrankung? Welche genetischen Marker liegen bei Patienten vor, bei denen die klinische Manifestation auf eine familiäre IPF oder eine familiäre interstitielle Pneumonie hindeutet, aber trotz molekulargenetischer Untersuchungen keine der bis dato identifizierten Marker oder Genmutationen gefunden wurden? In welcher Beziehung stehen Mutationen oder abnorme genetische Marker und intrinsische (z. B. Mikroaspiration, Lungenmikrobiom, abnormaler gastroösophagealer Reflux) oder extrinsische/Umwelt-bedingte Faktoren? Sollten alle IPF-Patienten genetisch beraten werden? Obwohl genetische Varianten einen Teil des Risikos der Entwicklung einer sporadischen IPF oder einer familiären Form einer interstitiellen Lungenerkrankung (d. h. einer familiären IPF oder einer familiären interstitiellen Pneumonie) ausmachen, sind der klinische Nutzen und die klinische Anwendbarkeit dieser Varianten unklar und müssen daher in zukünftigen Studien ermittelt werden.

Andere Biomarker

Welches ist das optimale Vorgehen zum Ausschluss einer interstitiellen Lungenerkrankung bei Bindegewebserkrankung und einer chronischen exogen allergischen Alveolitis? Welche Rolle kommt spezifischen Serumantikörpern zum Ausschluss bzw. Erhärtung des Verdachts auf eine chronische exogen allergische Alveolitis zu? Studien zu diagnostischen molekularen Biomarkern werden benötigt um a) die diagnostische Genauigkeit neuer potenzieller Biomarker zu beurteilen; b) maschinelles Lernen zur Diagnosestellung einer IPF zu nutzen; c) molekulare Marker in die gegenwärtige multidisziplinäre Modalität der Di-

agnosestellung einer IPF einzugliedern. Neue Biomarker zur Diagnosestellung einer IPF könnten exhalative Marker (z. B. elektrische Nase, exhalierter Atemkondensat), zirkulierende Marker (z. B. Serum/Plasmaproteine, zelluläre Marker, epigenetische Marker (miRNAs), mitochondriale DNA etc.) oder molekulare Signaturen aus Lungenproben (BAL, transbronchiale Biopsie, transbronchiale Lungen-Kryobiopsie, Lungenmikrobiom) umfassen, wobei möglichst wenig invasive Methoden zur Probengewinnung herangezogen werden sollen. Welchen zusätzlichen Nutzen hat eine routinemäßige Untersuchung auf Keimbahn-Mutationen bzw. Polymorphismen oder die routinemäßige Bestimmung der Telomerlänge bei vermuteter bzw. gesicherter IPF?

Weitere offene Punkte, die den Rahmen der vorliegenden Leitlinie sprengen, umfassen Fragen nach dem optimalen Vorgehen zur Prognoseabschätzung, nach der Identifizierung von Risikofaktoren für die Entwicklung einer IPF, nach der bestmöglichen Strategie zur Früherkennung einer IPF sowie nach dem Vorgehen zur Erfassung von Begleiterkrankungen und der Bestimmung ihres Einflusses auf den Krankheitsverlauf bei IPF-Patienten.

14 Zusammenfassung der Empfehlungen

Empfehlung zur Expositionsanamnese

Für Patienten mit neu diagnostizierter ILD noch unklarer Ursache, die klinisch die Kriterien einer IPF-Verdachtsdiagnose erfüllen, soll eine detaillierte und vollständige Anamnese sowohl des Medikamentengebrauchs sowie der inhalativen Umgebungsexposition in standardisierter Form erfolgen, um mögliche Ursachen der ILD auszuschließen.

Empfehlung zur serologischen Testung

Für Patienten mit neu entdeckter ILD noch unbekannter Ursache, bei denen ein klinischer Verdacht auf eine IPF besteht, sollen regelhaft serologische Tests durchgeführt werden, um Kollagenosen als mögliche Ursache der ILD zu identifizieren.

Empfehlungen zur bildgebenden Diagnostik

Bei allen Patienten mit Verdacht auf IPF soll ein volumetrisches CT in High-Resolution-Technik ohne Röntgenkontrastmittel in Inspiration und Rückenlage durchgeführt werden. Eine zusätzliche Akquisition sequenzieller HRCT-Schichten in Expiration sollte erfolgen, wenn eine Erkrankung der kleinen Atemwege abgeklärt werden soll (z. B. Bronchiolitis, EAA). Eine Akquisition in Bauchlage kann ergänzend durchgeführt werden. Ein bestehendes CT, das den o. g. Qualitätskriterien nicht entspricht, soll nicht zur Diagnosefindung verwendet werden.

Wir empfehlen die Verwendung von 4 HRCT-Diagnosekategorien, wie beschrieben in der Publikation der Fleischner Gesellschaft. Diese Kategorien umfassen ein „UIP-Muster“, ein „wahrscheinliches UIP-Muster“, ein „unbestimmt für UIP-Muster“ und ein „alternatives Muster“.

Bei der radiologischen Befundung soll eine adäquate Deskription Teil des Befundberichtes sein und die Diagnosekriterien und Klassifikation der Leitlinie sollen angewendet werden.

Empfehlung zur Histopathologie

Bei der histologischen Befundung soll eine adäquate Deskription Teil des Befundberichtes sein und die Diagnosekriterien und Klassifikation der Leitlinie sollen angewendet werden.

Empfehlungen zur BAL

Bei allen Patienten mit neu entdeckter ILD unklarer Ursache und dem klinischen Verdacht auf eine IPF soll eine BAL durchgeführt werden, wenn das HRCT kein eindeutiges UIP-Muster zeigt.

Bei Vorliegen eines UIP-Musters im HRCT kann eine BAL durchgeführt werden, wenn konkrete Hinweise für eine alternative Genese der Erkrankung vorliegen.

Empfehlung zur transbronchialen Zangenbiopsie

Eine transbronchiale Zangenbiopsie soll in der Diagnostik der IPF bei Patienten mit sicherem UIP-Muster im HRCT nicht durchgeführt werden.

Für Patienten mit anderen HRCT-Mustern wird keine Empfehlung ausgesprochen.

Empfehlungen zur transbronchialen Lungen-Kryobiopsie (TBLC)

Zusammenfassend werteten die Mitglieder der D-A-CH Leitlinie im Unterschied zur internationalen Leitlinie die Kryobiopsie gegenüber der chirurgischen Biopsie aus folgenden Gründen als vorteilhaft:

- Die diagnostische Aussagekraft und die Nebenwirkungsrate werden im Vergleich zur chirurgischen Lungenbiopsie nicht als nachteilig gewertet.
- Der finanzielle Aufwand der TBLC wird im Vergleich zur chirurgischen Lungenbiopsie als geringer erachtet und es wird erwartet, dass weitaus weniger Patienten eine TBLC als einen chirurgischen Eingriff ablehnen.
- Es können Patienten mit einer deutlich fortgeschrittenen ILD mit der TBLC als mittels chirurgischer Lungenbiopsie biopsiert werden. Dies kann auch für Ältere und ggf. Patienten mit mehreren Begleiterkrankungen der Fall sein. Somit wird erwartet, dass durch die TBLC der Anteil unklassifizierbarer ILDs reduziert werden kann.

Die Leitliniengruppe empfiehlt jedoch, die u. a. Aspekte der Kryobiopsie unbedingt zu beachten [141]. Kritisch anzumerken ist, dass die Prozedur bisher nicht international standardisiert ist und bisher nur wenige, teils widersprüchliche Daten aus kontrollierten Studien zur TBLC im Vergleich zur chirurgischen Lungenbiopsie vorliegen. Weitere Forschung zu dem Thema wird angeregt.

Empfehlungen zum Diagnoseprozess und zur Histologiegewinnung:

1. Bei Patienten mit V. a. IPF und UIP HRCT Muster ohne klinische Hinweise auf eine andere ILD soll KEINE BAL und KEINE Biopsie durchgeführt werden.
2. Bei Patienten mit V. a. IPF und UIP HRCT Muster MIT klinischen Hinweisen auf eine andere ILD (z. B. CTD-assoziiert oder chronische EAA) soll eine BAL durchgeführt werden.
3. Bei Patienten mit V. a. IPF und wahrscheinlichem UIP HRCT Muster soll eine BAL aber keine Biopsie erfolgen, wenn folgenden Kriterien erfüllt sind: Alter > 60 J., männlich, Ex-Raucher. Sind die Kriterien nicht erfüllt, sollte zusätzlich eine Kryobiopsie erfolgen.
4. Bei Patienten mit V. a. IPF und für UIP unbestimmtem oder alternativem HRCT Muster soll eine BAL und eine Kryobiopsie erfolgen.
5. Bei Patienten mit V. a. IPF und abgeschlossener endoskopischer Diagnostik und weiterhin unklarer Diagnose nach MDD soll eine SLB durchgeführt werden.

KOMMENTAR

Alle Empfehlungen betreffend Kryobiopsie und chirurgische Lungenbiopsie gelten nur unter Einhaltung der patientenbezogenen Sicherheitskriterien und wenn sowohl die technischen Voraussetzungen als auch die Erfahrung am durchführenden Zentrum gewährleistet sind.

Empfehlung zur Multidisziplinären Diskussion

Die MDD stellt aus Sicht der Leitliniengruppe den diagnostischen Goldstandard dar.

Eine erste MDD soll mit allen klinischen Informationen und mit HRCT zur Festlegung des weiteren Procederes stattfinden.

Nach Eingang der invasiven Diagnostik sollen die endgültige Diagnose und das weitere Procedere in einer zweiten MDD festgelegt werden.

Empfehlung zu Biomarkern zur Diagnose einer IPF

Bei Patienten mit neu diagnostizierter ILD unbekannter Ursache und klinischem Verdacht auf eine IPF soll in der weiterführenden Abklärung zur Diagnosestellung einer IPF und Diskriminierung gegenüber anderen Erkrankungen keine Messung der Serumwerte von MMP7, SPD, CCL18 oder KL-6 erfolgen.

Für alle Empfehlungen bestand starker Konsens (>95% Zustimmung).

15 Glossar

ABKÜRZUNGEN

AG DRauE	Arbeitsgemeinschaft Diagnostische Radiologie arbeits- und umweltbedingter Erkrankungen	KL-6	Krebs von den Lungen-6
ALAT	Asian Pacific Society of Respirology	LAM	Lymphangioleiomyomatose
ANCA	Anti-Neutrophilen cytoplasmatische Antikörper	LIP	lymphoide interstitielle Pneumonie; lymphoide interstitielle Pneumonie
ATS	American Thoracic Society	MD	mittlere Differenz
AWMF	Arbeitsgemeinschaft der Wissenschaftlichen Medizinischen Fachgesellschaften	MDA5	melanoma differentiation antigen 5; Melanom-Differenzierungsantigen 5
BAL	Bronchoalveoläre Lavage	MDD	einer multidisziplinären Diagnostik
CCL18	C-C Motif Chemokine Ligand 18	MIP	Maximumintensitätsprojektion
CD4	cluster of differentiation 4 (Marker für Helfer-Lymphozyten)	miRNA	microRNA, micro ribonucleic acid
CD8	cluster of differentiation 8 (Marker für Suppressor-Lymphozyten)	mmgHg	Millimeter-Quecksilbersäule
COP	cryptogenic organizing pneumonia; kryptogen organisierende Pneumonie	MMP7	Matrix Metalloproteinase 7
COPD	Chronic obstructive pulmonary disease	mPAP	mean pulmonary arterial pressure
CPFE	combined pulmonary fibrosis and emphysema	MTA	Medizinisch-technische/r Assistent/in
CRP	C-reaktives Protein	MUC5B	Mucin 5B, Oligomeric Mucus/Gel-Forming
CT	Computertomografie	NSIP	Nonspecific Interstitial Pneumonia; nicht spezifischen interstitiellen Pneumonie
CTD	connective tissue disease	NXP2	Nuclear Matrix Protein 2; Kernmatrix-Protein 2
D-A-CH	Deutschland – Österreich (Austria) – Schweiz	PM/Scl100	Polymyositis/ Scleroderma 100
DNA	Desoxyribonucleinsäure (acid)	PM/Scl75	Polymyositis/ Scleroderma 75
e. V.	eingetragener Verein	RA	Rheumatoide arthritis
EAA	Exogen allergische Alveolitis	RB-ILD	Respiratory bronchiolitis-associated interstitial lung disease
EK	Expertenkonsens	SAE	small ubiquitin-like modifier-1 activating enzyme
ENA	extrahierbare nukleäre Antigene	SDD	singulärdisziplinäre Diagnostik
ERS	European Respiratory Society	SFTP	Surfactant Protein
FVC	Forcierte Vitalkapazität	SGRQ	St. George's Respiratory Questionnaire
GAP	Gender, Age, and Physiology	SLB	surgical lung biopsy; chirurgischen Lungenbiopsie
GRADE	Grading of Recommendations Assessment, Development and Evaluation	SPD	Surfactant Protein D
HMGR	3-Hydroxy-3-methylglutaryl-CoA-Reduktase	SRP	signal recognition particle; Signalerkennungspartikel
HRCT	High-resolution computed tomography	SSA	Sjögren's-syndrome-related antigen A
IIP	Idiopathic interstitial pneumonia; Idiopathische interstitielle Pneumonie	SSB	Sjögren's-syndrome-related antigen B
ILA	Interstitial Lung Abnormalities	TBB	transbronchialen Biopsie (konventionell, Zange)
ILD	interstitial lung disease, Interstitielle Lungenerkrankung	TBLC	Transbronchiale Lungen-Kryobiopsie
INSIGHTS-IPF	Investigating Significant Health Trends in Idiopathic Pulmonary Fibrosis	TERC	Telomerase RNA Component
IPAF	Interstitial pneumonia with autoimmune features	TERT	Telomerase Reverse Transcriptase
IPF	idiopathische pulmonale Fibrose; idiopathischen Lungenfibrose	TIF1-γ	transcription intermediary factor 1-gamma
JRS	Japanese Respiratory Society	TLC	Totale Lungenkapazität
K-BILD	King's Brief Interstitial Lung Disease (Fragebogen)	TLCO	Transferfaktor der Lungen für Kohlenmonoxid, Diffusionskapazität
KI	Konfidenzintervall	TORVAN Index	Prädiktionsmodell für die Mortalität von IPF-Patienten
		U1RNP	U1 Ribonucleoprotein
		U3RNP	U3 Ribonucleoprotein
		UIP	Usual interstitial pneumonia
		V. a.	Verdacht auf

Interessenkonflikt

Eine Übersicht der Interessenkonflikte findet sich im Internet unter <http://awmf.org>; AWMF-Registriernummer 020-016.

16 Literatur

- [1] Behr J, Gunther A, Ammenwerth W et al. [German guideline for diagnosis and management of idiopathic pulmonary fibrosis]. *Pneumologie* 2013; 67: 81–111
- [2] Behr J, Gunther A, Bonella F et al. [German Guideline for Idiopathic Pulmonary Fibrosis – Update on Pharmacological Therapies 2017]. *Pneumologie* 2017; 71: 460–474
- [3] Schunemann HJ, Jaeschke R, Cook DJ et al. An official ATS statement: grading the quality of evidence and strength of recommendations in ATS guidelines and recommendations. *Am J Respir Crit Care Med* 2006; 174: 605–614
- [4] Travis WD, Costabel U, Hansell DM et al. An official American Thoracic Society/European Respiratory Society statement: Update of the international multidisciplinary classification of the idiopathic interstitial pneumonias. *Am J Respir Crit Care Med* 2013; 188: 733–748
- [5] Raghu G, Remy-Jardin M, Myers JL et al. Diagnosis of Idiopathic Pulmonary Fibrosis. An Official ATS/ERS/JRS/ALAT Clinical Practice Guideline. *Am J Respir Crit Care Med* 2018; 198: e44–e68
- [6] Wells AU, Brown KK, Flaherty KR. Group IPFCW. et al. What's in a name? That which we call IPF, by any other name would act the same *Eur Respir J* 2018; 51: 1800692. doi:10.1183/13993003.00692-2018
- [7] Olson AL, Gifford AH, Inase N et al. The epidemiology of idiopathic pulmonary fibrosis and interstitial lung diseases at risk of a progressive-fibrosing phenotype. *Eur Respir Rev* 2018; 27: 180077. doi:10.1183/16000617.0077-2018
- [8] Duchemann B, Annesi-Maesano I, Jacobe de Naurois C et al. Prevalence and incidence of interstitial lung diseases in a multi-ethnic county of Greater Paris. *Eur Respir J* 2017; 50: 1602419. doi:10.1183/13993003.02419-2016
- [9] Wuyts WA, Dahlqvist C, Slabbynck H et al. Baseline clinical characteristics, comorbidities and prescribed medication in a real-world population of patients with idiopathic pulmonary fibrosis: the PROOF registry. *BMJ Open Respir Res* 2018; 5: e000331
- [10] Collard HR, Tino G, Noble PW et al. Patient experiences with pulmonary fibrosis. *Respir Med* 2007; 101: 1350–1354
- [11] Richeldi L, du Bois RM, Raghu G et al. Efficacy and safety of nintedanib in idiopathic pulmonary fibrosis. *N Engl J Med* 2014; 370: 2071–2082
- [12] Noble PW, Albera C, Bradford WZ et al. Pirfenidone for idiopathic pulmonary fibrosis: analysis of pooled data from three multinational phase 3 trials. *Eur Respir J* 2016; 47: 243–253
- [13] King TE Jr, Bradford WZ, Castro-Bernardini S et al. A phase 3 trial of pirfenidone in patients with idiopathic pulmonary fibrosis. *N Engl J Med* 2014; 370: 2083–2092
- [14] Behr J, Kreuter M, Hoepfer MM et al. Management of patients with idiopathic pulmonary fibrosis in clinical practice: the INSIGHTS-IPF registry. *Eur Respir J* 2015; 46: 186–196
- [15] Ferrara G, Carlson L, Palm A et al. Idiopathic pulmonary fibrosis in Sweden: report from the first year of activity of the Swedish IPF-Registry. *Eur Clin Respir J* 2016; 3: 31090. doi:10.3402/ecrj.v3.31090
- [16] Jo HE, Glaspole I, Grainge C et al. Baseline characteristics of idiopathic pulmonary fibrosis: analysis from the Australian Idiopathic Pulmonary Fibrosis Registry. *Eur Respir J* 2017; 49: 1601592. doi:10.1183/13993003.01592-2016
- [17] Guenther A, Krauss E, Tello S et al. The European IPF registry (eurIP-Freg): baseline characteristics and survival of patients with idiopathic pulmonary fibrosis. *Respir Res* 2018; 19: 141
- [18] Doubkova M, Svancara J, Svoboda M et al. EMPIRE Registry, Czech Part: Impact of demographics, pulmonary function and HRCT on survival and clinical course in idiopathic pulmonary fibrosis. *Clin Respir J* 2018; 12: 1526–1535
- [19] Torrisi SE, Ley B, Kreuter M et al. The added value of comorbidities in predicting survival in idiopathic pulmonary fibrosis: a multicentre observational study. *Eur Respir J* 2019; 53: 1801587. doi:10.1183/13993003.01587-2018
- [20] Nadrous HF, Myers JL, Decker PA et al. Idiopathic pulmonary fibrosis in patients younger than 50 years. *Mayo Clin Proc* 2005; 80: 37–40
- [21] Ley B, Collard HR, King TE Jr. Clinical course and prediction of survival in idiopathic pulmonary fibrosis. *Am J Respir Crit Care Med* 2011; 183: 431–40
- [22] Kolb M, Richeldi L, Behr J et al. Nintedanib in patients with idiopathic pulmonary fibrosis and preserved lung volume. *Thorax* 2017; 72: 340–346
- [23] Costabel U, Crestani B, Wells A. Idiopathic Pulmonary Fibrosis. *ERS Monograph* 2016: 71
- [24] Kreuter M, Ehlers-Tenenbaum S, Palmowski K et al. Impact of Comorbidities on Mortality in Patients with Idiopathic Pulmonary Fibrosis. *PLoS One* 2016; 11: e0151425
- [25] Raghu G, Amatto VC, Behr J et al. Comorbidities in idiopathic pulmonary fibrosis patients: a systematic literature review. *Eur Respir J* 2015; 46: 1113–1130
- [26] Costabel U, Behr J, Crestani B et al. Anti-acid therapy in idiopathic pulmonary fibrosis: insights from the INPULSIS(R) trials. *Respir Res* 2018; 19: 167
- [27] Kato E, Takayanagi N, Takaku Y et al. Incidence and predictive factors of lung cancer in patients with idiopathic pulmonary fibrosis. *ERJ Open Res* 2018; 4: 00111-2016. doi:10.1183/23120541.00111-2016
- [28] Ozawa Y, Suda T, Naito T et al. Cumulative incidence of and predictive factors for lung cancer in IPF. *Respirology* 2009; 14: 723–728
- [29] Tomassetti S, Gurioli C, Ryu JH et al. The impact of lung cancer on survival of idiopathic pulmonary fibrosis. *Chest* 2015; 147: 157–164
- [30] Song JW, Hong SB, Lim CM et al. Acute exacerbation of idiopathic pulmonary fibrosis: incidence, risk factors and outcome. *Eur Respir J* 2011; 37: 356–363
- [31] Collard HR, Ryerson CJ, Corte TJ et al. Acute Exacerbation of Idiopathic Pulmonary Fibrosis. An International Working Group Report. *Am J Respir Crit Care Med* 2016; 194: 265–275
- [32] Lynch DA, Sverzellati N, Travis WD et al. Diagnostic criteria for idiopathic pulmonary fibrosis: a Fleischner Society White Paper. *Lancet Respir Med* 2018; 6: 138–153
- [33] Kubo T, Lin PJ, Stiller W et al. Radiation dose reduction in chest CT: a review. *AJR Am J Roentgenol* 2008; 190: 335–343
- [34] Remy-Jardin M, Campistron P, Amara A et al. Usefulness of coronal reformations in the diagnostic evaluation of infiltrative lung disease. *J Comput Assist Tomogr* 2003; 27: 266–273
- [35] Mayo JR. CT evaluation of diffuse infiltrative lung disease: dose considerations and optimal technique. *J Thorac Imaging* 2009; 24: 252–259
- [36] Nagel H, Hering K, Hieckel H et al. Protokollempfehlungen der AG DRauE zur Durchführung von Low-Dose-Volumen-HRCT-Untersuchungen der Lunge. *Fortschr Röntgenstr* 2017; 189: 553–567
- [37] Miller WT Jr, Chatzkel J, Hewitt MG. Expiratory air trapping on thoracic computed tomography. A diagnostic subclassification. *Ann Am Thorac Soc* 2014; 11: 874–881

- [38] Kim M, Lee SM, Song JW et al. Added value of prone CT in the assessment of honeycombing and classification of usual interstitial pneumonia pattern. *Eur J Radiol* 2017; 91: 66–70
- [39] Bankier AA, O'Donnell CR, Boiselle PM. Quality initiatives. Respiratory instructions for CT examinations of the lungs: a hands-on guide. *Radiographics* 2008; 28: 919–931
- [40] Hansell DM, Bankier AA, MacMahon H et al. Fleischner Society: glossary of terms for thoracic imaging. *Radiology* 2008; 246: 697–722
- [41] Wormanns D, Hamer O. Glossar thoraxradiologischer Begriffe entsprechend der Terminologie der Fleischner Society. *Fortschr Röntgenstr* 2015; 187: 638–661
- [42] Watadani T, Sakai F, Johkoh T et al. Interobserver variability in the CT assessment of honeycombing in the lungs. *Radiology* 2013; 266: 936–944
- [43] Lynch DA, Godwin JD, Safrin S et al. High-resolution computed tomography in idiopathic pulmonary fibrosis: diagnosis and prognosis. *Am J Respir Crit Care Med* 2005; 172: 488–493
- [44] Walsh SL, Sverzellati N, Devaraj A et al. Chronic hypersensitivity pneumonitis: high resolution computed tomography patterns and pulmonary function indices as prognostic determinants. *Eur Radiol* 2012; 22: 1672–1679
- [45] Edey AJ, Devaraj AA, Barker RP et al. Fibrotic idiopathic interstitial pneumonias: HRCT findings that predict mortality. *Eur Radiol* 2011; 21: 1586–1593
- [46] Remy-Jardin M, Giraud F, Remy J et al. Importance of ground-glass attenuation in chronic diffuse infiltrative lung disease: pathologic-CT correlation. *Radiology* 1993; 189: 693–698
- [47] Akira M, Kozuka T, Yamamoto S et al. Computed tomography findings in acute exacerbation of idiopathic pulmonary fibrosis. *Am J Respir Crit Care Med* 2008; 178: 372–378
- [48] Collard HR, Moore BB, Flaherty KR et al. Acute exacerbations of idiopathic pulmonary fibrosis. *Am J Respir Crit Care Med* 2007; 176: 636–643
- [49] Gruden JF, Panse PM, Leslie KO et al. UIP diagnosed at surgical lung biopsy, 2000–2009: HRCT patterns and proposed classification system. *AJR Am J Roentgenol* 2013; 200: W458–467
- [50] Tcherakian C, Cottin V, Brillet PY et al. Progression of idiopathic pulmonary fibrosis: lessons from asymmetrical disease. *Thorax* 2011; 66: 226–231
- [51] Hunninghake GW, Zimmerman MB, Schwartz DA et al. Utility of a lung biopsy for the diagnosis of idiopathic pulmonary fibrosis. *Am J Respir Crit Care Med* 2001; 164: 193–196
- [52] Swensen SJ, Aughenbaugh GL, Myers JL. Diffuse lung disease: diagnostic accuracy of CT in patients undergoing surgical biopsy of the lung. *Radiology* 1997; 205: 229–234
- [53] Raghu G, Mageto YN, Lockhart D et al. The accuracy of the clinical diagnosis of new-onset idiopathic pulmonary fibrosis and other interstitial lung disease: A prospective study. *Chest* 1999; 116: 1168–1174
- [54] Souza CA, Muller NL, Lee KS et al. Idiopathic interstitial pneumonias: prevalence of mediastinal lymph node enlargement in 206 patients. *AJR Am J Roentgenol* 2006; 186: 995–999
- [55] Egashira R, Jacob J, Kokosi MA et al. Diffuse Pulmonary Ossification in Fibrosing Interstitial Lung Diseases: Prevalence and Associations. *Radiology* 2017; 284: 255–263
- [56] Reddy TL, von der Thusen J, Walsh SL. Idiopathic dendriform pulmonary ossification. *J Thorac Imaging* 2012; 27: W108–110
- [57] Reddy TL, Tominaga M, Hansell DM et al. Pleuroparenchymal fibroelastosis: a spectrum of histopathological and imaging phenotypes. *Eur Respir J* 2012; 40: 377–385
- [58] Inomata M, Ikushima S, Awano N et al. An autopsy study of combined pulmonary fibrosis and emphysema: correlations among clinical, radiological, and pathological features. *BMC Pulm Med* 2014; 14: 104
- [59] Chung JH, Chawla A, Peljto AL et al. CT scan findings of probable usual interstitial pneumonitis have a high predictive value for histologic usual interstitial pneumonitis. *Chest* 2015; 147: 450–459
- [60] Salisbury ML, Xia M, Murray S et al. Predictors of idiopathic pulmonary fibrosis in absence of radiologic honeycombing: A cross sectional analysis in ILD patients undergoing lung tissue sampling. *Respir Med* 2016; 118: 88–95
- [61] Yagihashi K, Huckleberry J, Colby TV et al. Radiologic-pathologic discordance in biopsy-proven usual interstitial pneumonia. *Eur Respir J* 2016; 47: 1189–1197
- [62] Raghu G, Collard HR, Egan JJ et al. An official ATS/ERS/JRS/ALAT statement: idiopathic pulmonary fibrosis: evidence-based guidelines for diagnosis and management. *Am J Respir Crit Care Med* 2011; 183: 788–824
- [63] Langer F, Stark H, Braubach P et al. [Injury patterns in interstitial lung diseases]. *Pathologe* 2018; 39 (Suppl. 02): 262–271
- [64] Fink L. [Interstitial lung diseases. The pattern is important]. *Pathologe* 2014; 35: 597–605
- [65] Singh S, Collins BF, Sharma BB et al. Interstitial Lung Disease in India. Results of a Prospective Registry. *Am J Respir Crit Care Med* 2017; 195: 801–813
- [66] Salisbury ML, Myers JL, Belloli EA et al. Diagnosis and Treatment of Fibrotic Hypersensitivity Pneumonia. Where We Stand and Where We Need to Go. *Am J Respir Crit Care Med* 2017; 196: 690–699
- [67] Vasakova M, Morell F, Walsh S et al. Hypersensitivity Pneumonitis: Perspectives in Diagnosis and Management. *Am J Respir Crit Care Med* 2017; 196: 680–689
- [68] Kreuter M, Ochmann U, Koschel D et al. [DGP Interstitial Lung Disease Patient Questionnaire]. *Pneumologie* 2018; 72: 446–457
- [69] Miyake Y, Sasaki S, Yokoyama T et al. Occupational and environmental factors and idiopathic pulmonary fibrosis in Japan. *Ann Occup Hyg* 2005; 49: 259–265
- [70] Iwai K, Mori T, Yamada N et al. Idiopathic pulmonary fibrosis. Epidemiologic approaches to occupational exposure. *Am J Respir Crit Care Med* 1994; 150: 670–675
- [71] Hubbard R, Cooper M, Antoniak M et al. Risk of cryptogenic fibrosing alveolitis in metal workers. *Lancet* 2000; 355: 466–467
- [72] Baumgartner KB, Samet JM, Stidley CA et al. Cigarette smoking: a risk factor for idiopathic pulmonary fibrosis. *Am J Respir Crit Care Med* 1997; 155: 242–248
- [73] Johnston ID, Prescott R, Chalmers JC et al. British Thoracic Society study of cryptogenic fibrosing alveolitis: current presentation and initial management. Fibrosing Alveolitis Subcommittee of the Research Committee of the British Thoracic Society. *Thorax* 1997; 52: 38–44
- [74] Hubbard R, Lewis S, Richards K et al. Occupational exposure to metal or wood dust and aetiology of cryptogenic fibrosing alveolitis. *Lancet* 1996; 347: 284–289
- [75] Gustafson T, Dahlman-Hoglund A, Nilsson K et al. Occupational exposure and severe pulmonary fibrosis. *Respir Med* 2007; 101: 2207–2212
- [76] Fischer A, Antoniou KM, Brown KK et al. An official European Respiratory Society/American Thoracic Society research statement: interstitial pneumonia with autoimmune features. *Eur Respir J* 2015; 46: 976–987
- [77] Lega JC, Reynaud Q, Belot A et al. Idiopathic inflammatory myopathies and the lung. *Eur Respir Rev* 2015; 24: 216–238
- [78] Lee W, Chung WS, Hong KS et al. Clinical usefulness of bronchoalveolar lavage cellular analysis and lymphocyte subsets in diffuse interstitial lung diseases. *Ann Lab Med* 2015; 35: 220–225
- [79] Schildge J, Frank J, Klar B. [The Role of Bronchoalveolar Lavage in the Diagnosis of Idiopathic Pulmonary Fibrosis: An Investigation of the Relevance of the Protein Content]. *Pneumologie* 2016; 70: 435–441

- [80] Nagai S, Kitaichi M, Itoh H et al. Idiopathic nonspecific interstitial pneumonia/fibrosis: comparison with idiopathic pulmonary fibrosis and BOOP. *Eur Respir J* 1998; 12: 1010–1019
- [81] Ohshimo S, Bonella F, Cui A et al. Significance of bronchoalveolar lavage for the diagnosis of idiopathic pulmonary fibrosis. *Am J Respir Crit Care Med* 2009; 179: 1043–1047
- [82] Efared B, Ebang-Atsame G, Rabiou S et al. The diagnostic value of the bronchoalveolar lavage in interstitial lung diseases. *J Negat Results Biomed* 2017; 16: 4
- [83] Welker L, Jorres RA, Costabel U et al. Predictive value of BAL cell differentials in the diagnosis of interstitial lung diseases. *Eur Respir J* 2004; 24: 1000–1006
- [84] Ryu YJ, Chung MP, Han J et al. Bronchoalveolar lavage in fibrotic idiopathic interstitial pneumonias. *Respir Med* 2007; 101: 655–660
- [85] Veeraraghavan S, Latsi PI, Wells AU et al. BAL findings in idiopathic nonspecific interstitial pneumonia and usual interstitial pneumonia. *Eur Respir J* 2003; 22: 239–244
- [86] Schildge J, Nagel C, Grun C. Bronchoalveolar lavage in interstitial lung diseases: does the recovery rate affect the results? *Respiration* 2007; 74: 553–557
- [87] Ayed AK. Video-assisted thoracoscopic lung biopsy in the diagnosis of diffuse interstitial lung disease. A prospective study. *J Cardiovasc Surg (Torino)* 2003; 44: 115–118
- [88] Morris D, Zamvar V. The efficacy of video-assisted thoracoscopic surgery lung biopsies in patients with Interstitial Lung Disease: a retrospective study of 66 patients. *J Cardiothorac Surg* 2014; 9: 45
- [89] Bagheri R, Haghi SZ, Attaran D et al. Efficacy of minimally invasive surgery in diagnosis of interstitial lung disease. *Asian Cardiovasc Thorac Ann* 2015; 23: 851–854
- [90] Bando M, Ohno S, Hosono T et al. Risk of Acute Exacerbation After Video-assisted Thoracoscopic Lung Biopsy for Interstitial Lung Disease. *J Bronchology Interv Pulmonol* 2009; 16: 229–235
- [91] Blackhall V, Asif M, Renieri A et al. The role of surgical lung biopsy in the management of interstitial lung disease: experience from a single institution in the UK. *Interact Cardiovasc Thorac Surg* 2013; 17: 253–257
- [92] Blanco M, Obeso GA, Duran JC et al. Surgical lung biopsy for diffuse lung disease. Our experience in the last 15 years. *Rev Port Pneumol* 2013; 19: 59–64
- [93] Blewett CJ, Bennett WF, Miller JD et al. Open lung biopsy as an outpatient procedure. *Ann Thorac Surg* 2001; 71: 1113–1115
- [94] Fibla JJ, Brunelli A, Allen MS et al. Do the number and volume of surgical lung biopsies influence the diagnostic yield in interstitial lung disease? A propensity score analysis. *Arch Bronconeumol* 2015; 51: 76–79
- [95] Guerra M, Miranda JA, Leal F et al. Interstitial lung disease: diagnostic accuracy and safety of surgical lung biopsy. *Rev Port Pneumol* 2009; 15: 433–442
- [96] Ishie RT, Cardoso JJ, Silveira R et al. Video-assisted thoracoscopy for the diagnosis of diffuse parenchymal lung disease. *J Bras Pneumol* 2009; 35: 234–241
- [97] Kayatta MO, Ahmed S, Hammel JA et al. Surgical biopsy of suspected interstitial lung disease is superior to radiographic diagnosis. *Ann Thorac Surg* 2013; 96: 399–401
- [98] Khalil M, Cowen M, Chaudhry M et al. Single versus multiple lung biopsies for suspected interstitial lung disease. *Asian Cardiovasc Thorac Ann* 2016; 24: 788–791
- [99] Kreider ME, Hansen-Flaschen J, Ahmad NN et al. Complications of video-assisted thoracoscopic lung biopsy in patients with interstitial lung disease. *Ann Thorac Surg* 2007; 83: 1140–1144
- [100] Luo Q, Han Q, Chen X et al. The diagnosis efficacy and safety of video-assisted thoracoscopy surgery (VATS) in undefined interstitial lung diseases: a retrospective study. *J Thorac Dis* 2013; 5: 283–288
- [101] Miller JD, Urschel JD, Cox G et al. A randomized, controlled trial comparing thoracoscopy and limited thoracotomy for lung biopsy in interstitial lung disease. *Ann Thorac Surg* 2000; 70: 1647–1650
- [102] Ooi A, Iyenger S, Ferguson J et al. VATS lung biopsy in suspected, diffuse interstitial lung disease provides diagnosis, and alters management strategies. *Heart Lung Circ* 2005; 14: 90–92
- [103] Pompeo E, Rogliani P, Cristino B et al. Awake thoracoscopic biopsy of interstitial lung disease. *Ann Thorac Surg* 2013; 95: 445–452
- [104] Qureshi RA, Ahmed TA, Grayson AD et al. Does lung biopsy help patients with interstitial lung disease? *Eur J Cardiothorac Surg* 2002; 21: 621–626; discussion 6
- [105] Rotolo N, Imperatori A, Dominioni L et al. Efficacy and safety of surgical lung biopsy for interstitial disease. Experience of 161 consecutive patients from a single institution in Italy. *Sarcoidosis Vasc Diffuse Lung Dis* 2015; 32: 251–258
- [106] Samejima J, Tajiri M, Ogura T et al. Thoracoscopic lung biopsy in 285 patients with diffuse pulmonary disease. *Asian Cardiovasc Thorac Ann* 2015; 23: 191–197
- [107] Sigurdsson MI, Isaksson HJ, Gudmundsson G et al. Diagnostic surgical lung biopsies for suspected interstitial lung diseases: a retrospective study. *Ann Thorac Surg* 2009; 88: 227–232
- [108] Sonobe M, Handa T, Tanizawa K et al. Videothoracoscopy-assisted surgical lung biopsy for interstitial lung diseases. *Gen Thorac Cardiovasc Surg* 2014; 62: 376–382
- [109] Tomassetti S, Wells AU, Costabel U et al. Bronchoscopic Lung Cryobiopsy Increases Diagnostic Confidence in the Multidisciplinary Diagnosis of Idiopathic Pulmonary Fibrosis. *Am J Respir Crit Care Med* 2016; 193: 745–752
- [110] Ravaglia C, Bonifazi M, Wells AU et al. Safety and Diagnostic Yield of Transbronchial Lung Cryobiopsy in Diffuse Parenchymal Lung Diseases: A Comparative Study versus Video-Assisted Thoracoscopic Lung Biopsy and a Systematic Review of the Literature. *Respiration* 2016; 91: 215–227
- [111] Morell F, Reyes L, Domenech G et al. [Diagnoses and diagnostic procedures in 500 consecutive patients with clinical suspicion of interstitial lung disease]. *Arch Bronconeumol* 2008; 44: 185–191
- [112] Findikcioglu A, Kilic D, Karadayi S et al. Is surgical biopsy necessary for diagnosis of interstitial lung disease: retrospective clinical study. *J Clin Anal Med* 2014; 5: 204–208
- [113] Fisher JH, Shapera S, To T et al. Procedure volume and mortality after surgical lung biopsy in interstitial lung disease. *Eur Respir J* 2019; 53: 1801164
- [114] Han Q, Luo Q, Chen X et al. The evaluation of clinical usefulness of transbronchoscopic lung biopsy in undefined interstitial lung diseases: a retrospective study. *Clin Respir J* 2017; 11: 168–175
- [115] Sindhvani G, Shirazi N, Sodhi R et al. Transbronchial lung biopsy in patients with diffuse parenchymal lung disease without 'idiopathic pulmonary fibrosis pattern' on HRCT scan – Experience from a tertiary care center of North India. *Lung India* 2015; 32: 453–456
- [116] Sheth JS, Belperio JA, Fishbein MC et al. Utility of Transbronchial vs Surgical Lung Biopsy in the Diagnosis of Suspected Fibrotic Interstitial Lung Disease. *Chest* 2017; 151: 389–399
- [117] Pajares V, Puzo C, Castillo D et al. Diagnostic yield of transbronchial cryobiopsy in interstitial lung disease: a randomized trial. *Respirology* 2014; 19: 900–906
- [118] Pourabdollah M, Shamaei M, Karimi S et al. Transbronchial lung biopsy: the pathologist's point of view. *Clin Respir J* 2016; 10: 211–216
- [119] Ramaswamy A, Homer R, Killam J et al. Comparison of Transbronchial and Cryobiopsies in Evaluation of Diffuse Parenchymal Lung Disease. *J Bronchology Interv Pulmonol* 2016; 23: 14–21

- [120] Wall CP, Gaensler EA, Carrington CB et al. Comparison of transbronchial and open biopsies in chronic infiltrative lung diseases. *Am Rev Respir Dis* 1981; 123: 280–285
- [121] Kim SY, Diggins J, Pankratz D et al. Classification of usual interstitial pneumonia in patients with interstitial lung disease: assessment of a machine learning approach using high-dimensional transcriptional data. *Lancet Respir Med* 2015; 3: 473–482
- [122] Pankratz DG, Choi Y, Imtiaz U et al. Usual Interstitial Pneumonia Can Be Detected in Transbronchial Biopsies Using Machine Learning. *Ann Am Thorac Soc* 2017; 14: 1646–1654
- [123] Cascante JA, Cebollero P, Herrero S et al. Transbronchial Cryobiopsy in Interstitial Lung Disease: Are We on the Right Path? *J Bronchology Interv Pulmonol* 2016; 23: 204–209
- [124] Fruchter O, Fridel L, El Raouf BA et al. Histological diagnosis of interstitial lung diseases by cryo-transbronchial biopsy. *Respirology* 2014; 19: 683–688
- [125] Griff S, Schonfeld N, Ammenwerth W et al. Diagnostic yield of transbronchial cryobiopsy in non-neoplastic lung disease: a retrospective case series. *BMC Pulm Med* 2014; 14: 171
- [126] Hagemeyer L, Theegarten D, Treml M et al. Validation of transbronchial cryobiopsy in interstitial lung disease – interim analysis of a prospective trial and critical review of the literature. *Sarcoidosis Vasc Diffuse Lung Dis* 2016; 33: 2–9
- [127] Hernandez-Gonzalez F, Lucena CM, Ramirez J et al. Cryobiopsy in the diagnosis of diffuse interstitial lung disease: yield and cost-effectiveness analysis. *Arch Bronconeumol* 2015; 51: 261–267
- [128] Kronborg-White S, Folkersen B, Rasmussen TR et al. Introduction of cryobiopsies in the diagnostics of interstitial lung diseases – experiences in a referral center. *Eur Clin Respir J* 2017; 4: 1274099
- [129] Kropski JA, Pritchett JM, Mason WR et al. Bronchoscopic cryobiopsy for the diagnosis of diffuse parenchymal lung disease. *PLoS One* 2013; 8: e78674
- [130] Ussavarungsri K, Kern RM, Roden AC et al. Transbronchial Cryobiopsy in Diffuse Parenchymal Lung Disease: Retrospective Analysis of 74 Cases. *Chest* 2017; 151: 400–408
- [131] Hetzel J, Eberhardt R, Petermann C et al. Bleeding risk of transbronchial cryobiopsy compared to transbronchial forceps biopsy in interstitial lung disease – a prospective, randomized, multicentre cross-over trial. *Respir Res* 2019; 20: 140
- [132] Hagemeyer L, Theegarten D, Wohlschlagel J et al. Transbronchial cryobiopsy in fibrosing interstitial lung disease: modifications of the procedure lead to risk reduction. *Thorax* 2019; 74: 711–714
- [133] Romagnoli M, Colby TV, Berthet JP et al. Poor Concordance between Sequential Transbronchial Lung Cryobiopsy and Surgical Lung Biopsy in the Diagnosis of Diffuse Interstitial Lung Diseases. *Am J Respir Crit Care Med* 2019; 199: 1249–1256
- [134] Troy LK, Grainge C, Corte TJ et al. Diagnostic accuracy of transbronchial lung cryobiopsy for interstitial lung disease diagnosis (COLDICE): a prospective, comparative study. *Lancet Respir Med* 2020; 8: 171–181
- [135] Ravaglia C, Wells AU, Tomassetti S et al. Diagnostic yield and risk/benefit analysis of trans-bronchial lung cryobiopsy in diffuse parenchymal lung diseases: a large cohort of 699 patients. *BMC Pulm Med* 2019; 19: 16
- [136] Lentz RJ, Argento AC, Colby TV et al. Transbronchial cryobiopsy for diffuse parenchymal lung disease: a state-of-the-art review of procedural techniques, current evidence, and future challenges. *J Thorac Dis* 2017; 9: 2186–2203
- [137] Walscher J, Gross B, Eberhardt R et al. Transbronchial Cryobiopsies for Diagnosing Interstitial Lung Disease: Real-Life Experience from a Tertiary Referral Center for Interstitial Lung Disease. *Respiration* 2019; 97: 348–354
- [138] Lentz RJ, Taylor TM, Kropski JA et al. Utility of Flexible Bronchoscopic Cryobiopsy for Diagnosis of Diffuse Parenchymal Lung Diseases. *J Bronchology Interv Pulmonol* 2018; 25: 88–96
- [139] Cooley J, Balestra R, Aragaki-Nakahodo AA et al. Safety of performing transbronchial lung cryobiopsy on hospitalized patients with interstitial lung disease. *Respir Med* 2018; 140: 71–76
- [140] Dhooria S, Mehta RM, Srinivasan A et al. The safety and efficacy of different methods for obtaining transbronchial lung cryobiopsy in diffuse lung diseases. *Clin Respir J* 2018; 12: 1711–1720
- [141] Bondue B, Pieters T, Alexander P et al. Role of Transbronchial Lung Cryobiopsies in Diffuse Parenchymal Lung Diseases: Interest of a Sequential Approach. *Pulm Med* 2017; 2017: 6794343
- [142] Sharp C, McCabe M, Adamali H et al. Use of transbronchial cryobiopsy in the diagnosis of interstitial lung disease—a systematic review and cost analysis. *QJM* 2017; 110: 207–214
- [143] Hetzel J, Maldonado F, Ravaglia C et al. Transbronchial Cryobiopsies for the Diagnosis of Diffuse Parenchymal Lung Diseases: Expert Statement from the Cryobiopsy Working Group on Safety and Utility and a Call for Standardization of the Procedure. *Respiration* 2018; 95: 188–200
- [144] Chaudhuri N, Spencer L, Greaves M et al. A Review of the Multidisciplinary Diagnosis of Interstitial Lung Diseases: A Retrospective Analysis in a Single UK Specialist Centre. *J Clin Med* 2016; 5: E66
- [145] Thomeer M, Demedts M, Behr J et al. Multidisciplinary interobserver agreement in the diagnosis of idiopathic pulmonary fibrosis. *Eur Respir J* 2008; 31: 585–591
- [146] Jo HE, Glaspole IN, Levin KC et al. Clinical impact of the interstitial lung disease multidisciplinary service. *Respirology* 2016; 21: 1438–1444
- [147] Theegarten D, Muller HM, Bonella F et al. Diagnostic approach to interstitial pneumonias in a single centre: report on 88 cases. *Diagn Pathol* 2012; 7: 160
- [148] White ES, Xia M, Murray S et al. Plasma Surfactant Protein-D, Matrix Metalloproteinase-7, and Osteopontin Index Distinguishes Idiopathic Pulmonary Fibrosis from Other Idiopathic Interstitial Pneumonias. *Am J Respir Crit Care Med* 2016; 194: 1242–1251
- [149] Morais A, Beltrao M, Sokhatska O et al. Serum metalloproteinases 1 and 7 in the diagnosis of idiopathic pulmonary fibrosis and other interstitial pneumonias. *Respir Med* 2015; 109: 1063–1068
- [150] Flaherty KR, King TE Jr, Raghu G et al. Idiopathic interstitial pneumonia: what is the effect of a multidisciplinary approach to diagnosis? *Am J Respir Crit Care Med* 2004; 170: 904–910
- [151] Hutchinson JP, Fogarty AW, McKeever TM et al. In-Hospital Mortality after Surgical Lung Biopsy for Interstitial Lung Disease in the United States. 2000 to 2011. *Am J Respir Crit Care Med* 2016; 193: 1161–1167

Hinweis: Dieser Beitrag wurde gemäß Errata vom 18.05.2020 und vom 3.7.2020 geändert.