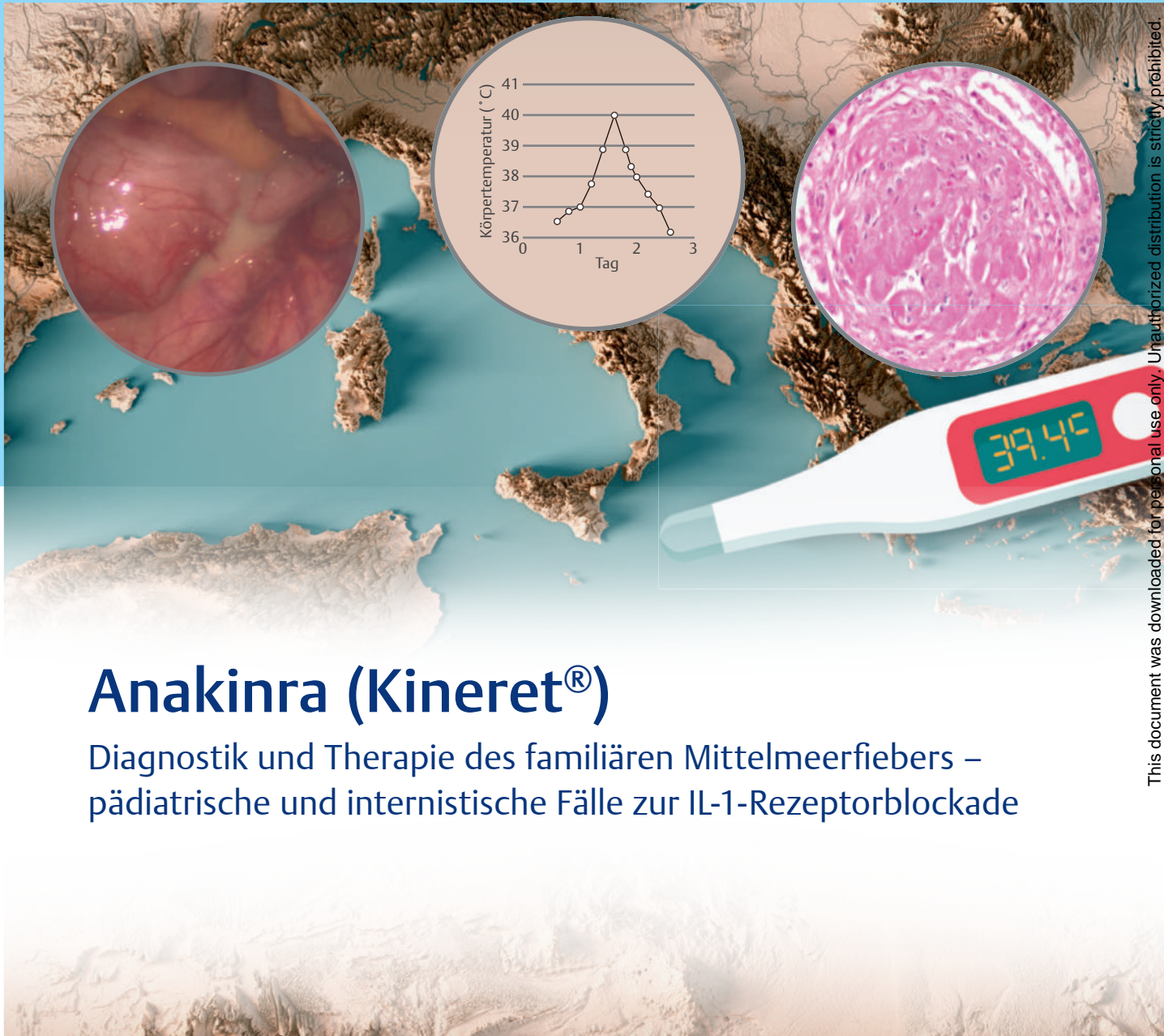

# CASE REPORT



## Anakinra (Kineret®)

Diagnostik und Therapie des familiären Mittelmeerfiebers –  
pädiatrische und internistische Fälle zur IL-1-Rezeptorblockade

### Case Report

Anakinra (Kineret®)  
April 2021  
ISSN 1611-7875

Dieser Case Report ist den Zeitschriften DMW, Aktuelle Rheumatologie und Pädiatrie up2date beigelegt. Diese Ausgabe des Case Report entstand mit freundlicher Unterstützung der Swedish Orphan Biovitrum GmbH, Martinsried.

**Diese Publikation erscheint außerhalb des Verantwortungsbereichs der Herausgeberschaft der Zeitschriften DMW, Aktuelle Rheumatologie und Pädiatrie up2date.**

### Herausgeber

Prof. Dr. med. Eugen Feist  
Helios Fachklinik Vogelsang-Gommern  
Ärztlicher Direktor, Chefarzt der Abteilung für Rheumatologie  
Sophie-von-Boetticher-Straße 1  
39245 Vogelsang-Gommern  
E-Mail: eugen.feist@helios-gesundheit.de

### Autoren

Prim. Univ.-Prof. Dr. med. Christian Huemer  
Landeskrankenhaus Bregenz  
Akademisches Lehrkrankenhaus der Universitäten Wien, Innsbruck  
Abteilung für Kinder- und Jugendheilkunde  
Carl-Pedenz-Straße 2, A-6900 Bregenz  
E-Mail: christian.huemer@lkhb.at

Dr. med. Martin Krusche  
Charité – Universitätsmedizin Berlin  
Medizinische Klinik mit Schwerpunkt Rheumatologie und Klinische Immunologie  
Campus Charité Mitte  
Charitéplatz 1, 10117 Berlin  
E-Mail: martin.krusche@charite.de

Prof. Dr. med. Norbert Blank  
Universitätsklinikum Heidelberg  
Medizinische Klinik V, Rheumatologie  
Im Neuenheimer Feld 410, 69120 Heidelberg  
E-Mail: norbert.blank@med.uni-heidelberg.de

### Für den Verlag

Joachim Ortleb, Maren Kraus, Stuttgart  
E-Mail: joachim.ortleb@thieme.de

### Redaktionelle Mitarbeit

Dr. Anne Benckendorff, Frankfurt

### Vertrieb

Malik Zighmi  
E-Mail: Malik.Zighmi@thieme.de

### Satz

Fotosatz Buck, Kumhausen  
E-Mail: mail@fotosatzbuck.de

**Cover image source** – the cover image was composed by Thieme using following images:  
Hintergrund: Mittelmeer © Frank Ramspott/ Getty Images/iStockphoto  
Fieberthermometer © bortonia/ Getty Images  
Kreis 1: Appendizitis © Dr. med. Martin Krusche, Berlin  
Kreis 2: Fieberkurve © Thieme  
Kreis 3: Amyloidose © Mit freundlichen Genehmigung des Dr. Senckenbergischen Instituts für Pathologie des Universitätsklinikum Frankfurt am Main

### Verlag

© 2021. Thieme. All rights reserved.  
Georg Thieme Verlag KG Stuttgart · New York  
Rüdigerstr. 14, 70469 Stuttgart  
Postfach 30 11 20, 70451 Stuttgart  
Tel. 07 11 / 89 31-0, Fax 07 11 / 89 31-2 98  
www.thieme.de

### Druck

Grafisches Centrum Cuno GmbH & Co. KG,  
Gewerbering West 27, 39240 Calbe (Saale)

### Manuskripte

Alle Manuskripte sind direkt an den Verlag zu senden. Grundsätzlich werden nur solche Manuskripte angenommen, die frei von Rechten Dritter sind. Für unaufgefordert eingesandte Manuskripte wird keine Haftung übernommen. Mit der Annahme des Manuskripts erwirbt der Verlag für die Dauer der gesetzlichen Schutzfrist (§ 64 UrHG) die ausschließliche Befugnis zur Wahrnehmung der Verwertungsrechte im Sinne der §§ 15 ff. des Urheberrechtsgesetzes, insbesondere auch das Recht der Übersetzung, der Vervielfältigung durch Fotokopie oder ähnliche Verfahren und der EDV-mäßigen Verwertung.

### Copyright

Der Report und alle in ihm enthaltenen einzelnen Beiträge und Abbildungen sind für die Dauer des Urheberrechts geschützt. Jede Verwertung außerhalb der Grenzen des Urheberrechtsgeset-

zes ist ohne Zustimmung des Verlags unzulässig und strafbar. Das gilt insbesondere für Vervielfältigungen, Übersetzungen, Mikroverfilmungen und Einspeicherung und Verarbeitung in elektronischen Systemen.

### Fotokopien

Fotokopien für den persönlichen und sonstigen Gebrauch dürfen nur von einzelnen Beiträgen oder Teilen davon als Einzelkopien hergestellt werden. Die Aufnahme des Reports in Lesezirkel ist nicht gestattet.

### Wichtiger Hinweis

Wie jede Wissenschaft ist die Medizin ständigen Entwicklungen unterworfen. Forschung und klinische Erfahrung erweitern unsere Erkenntnisse, insbesondere was Behandlung und medikamentöse Therapie anbelangt. Soweit in diesem Heft eine Dosierung oder eine Applikation erwähnt wird, darf der Leser zwar darauf vertrauen, dass Autoren, Herausgeber und Verlag große Sorgfalt darauf verwandt haben, dass diese Angabe dem Wissensstand bei Fertigstellung des Reports entspricht.

Für Angaben über Dosierungsanweisungen und Applikationsformen kann vom Verlag jedoch keine Gewähr übernommen werden. Jeder Benutzer ist angehalten, durch sorgfältige Prüfung der Beipackzettel der verwendeten Präparate und gegebenenfalls nach Konsultation eines Spezialisten festzustellen, ob die dort gegebene Empfehlung für Dosierungen oder die Beachtung von Kontraindikationen gegenüber der Angabe in diesem Report abweicht. Eine solche Prüfung ist besonders wichtig bei selten verwendeten Präparaten oder solchen, die neu auf den Markt gebracht wurden. Jede Dosierung oder Applikation erfolgt auf eigene Gefahr des Benutzers. Autoren und Verlag appellieren an jeden Benutzer, ihm etwa auffallende Ungenauigkeiten dem Verlag mitzuteilen.

### Gebrauchsnamen

Die Wiedergabe von Gebrauchsnamen, Handelsnamen, Warenbezeichnungen und dgl. in diesem Report berechtigt nicht zu der Annahme, dass solche Namen ohne Weiteres von jedermann benutzt werden dürfen; oft handelt es sich um gesetzlich geschützte eingetragene Warenzeichen, auch wenn sie nicht als solche gekennzeichnet sind.

# CASE REPORT

2	Impressum	6	<b>Fall 1</b>
3	Editorial	8	<b>Fall 2</b>
4	<b>Interleukin-1-Rezeptorblockade beim familiären Mittelmeerfieber</b>	10	<b>Fall 3</b>
		11	Literatur



Prof. Dr. med.  
Eugen Feist,  
Vogelsang-Gommern

## Familiäres Mittelmeerfieber – interdisziplinäre Herausforderungen in Diagnostik und Management

Sehr geehrte Kolleginnen und Kollegen,

der Rheumatologe wird oft gar nicht zu Unrecht als Facharzt für seltene Erkrankungen bezeichnet. Tatsächlich sind Kollegen anderer Fachrichtungen zumeist sehr froh, wenn sie „ihren“ Rheumatologen bei schwierigen Fällen in der Hinterhand haben. Dazu gehören ohne Frage auch Patienten mit sogenanntem „unklaren Fieber“, einer „unklaren Schmerzsymptomatik“ und „ungewöhnlichen Hauterscheinungen“. Bei autoinflammatorischen Erkrankungen wie dem familiären Mittelmeerfieber (FMF) treten diese Befunde regelmäßig sogar in Kombination auf.

Bei den in diesem Heft publizierten Fällen handelt es sich um – auch für Rheumatologen – spannende und informative Beschreibungen des FMF, das mit variablen Verläufen einhergehen kann. Der Kinder- und Erwachsenen-Rheumatologe ist dabei nicht selten der letzte Anlaufpunkt im interdisziplinären Management der Erkrankung.

Aktuell wird das Thema durch neue Therapiemöglichkeiten und sowohl kurzfristige als auch langfristige ambitionierte Therapieziele, wie die Vermeidung einer Amyloidose, hochinteressant [1, 2]. Dabei ist die Standardtherapie mit Colchicin bei bekannt niedriger Compliance wegen meist gastrointestinaler Nebenwirkungen nicht immer umsetzbar oder auch oft nicht wirksam genug [3]. Durch den Einsatz von IL-1-Antagonisten (IL: Interleukin) lässt sich in diesen Fällen über eine gezielte Hemmung der pathologischen Inflammation ein besserer Effekt auf das Entzündungsgeschehen und damit hoffentlich auch auf die Langzeitfolgen erreichen. Die IL-1-Rezeptorblockade hat sich bereits bei verschiedenen autoinflammatorischen Erkrankungen bewährt. Seit April 2020 ist Anakinra (Kineret®) auch beim FMF zugelassen.

Verschiedene Probleme und Fragestellungen bleiben jedoch bestehen, wie z. B. die optimale Behandlung von Kindern, der Umgang mit Spätfolgen oder die Abgrenzung zwischen FMF-Attacken und akuter Appendizitis. Diese wollen wir Ihnen anhand der hier präsentierten Fälle nahebringen und hoffen, Ihnen damit einen Mehrwert für Ihre Praxis bieten zu können.

# Interleukin-1-Rezeptorblockade beim familiären Mittelmeerfieber

Bei Unverträglichkeit oder unzureichender Krankheitskontrolle durch Colchicin

## ZUSAMMENFASSUNG:

19–42 % der Patienten mit familiärem Mittelmeerfieber (FMF) erreichen mit der Standardtherapie Colchicin keine ausreichende Krankheitskontrolle oder müssen die Therapie aufgrund von Neben-

wirkungen abbrechen [3]. Für sie steht mit dem Interleukin-1-Rezeptorblocker (IL: Interleukin) Anakinra seit April 2020 eine wirksame und gut verträgliche Therapiealternative zur Verfügung [4–7].

Das FMF ist eine seltene, genetisch bedingte autoinflammatorische Erkrankung, bei der die Krankheitschübe häufig bereits in der Kindheit einsetzen. Typisch sind rezidivierende Episoden mit hohem Fieber, akuten abdominellen und thorakalen Schmerzen, die durch eine Peritonitis oder Pleuritis hervorgerufen werden, und/oder Arthralgien, meist der großen Gelenke. Es können weiterhin u. a. erysipelartige Exantheme auftreten. Ohne bzw. bei unzureichender Behandlung können sich aufgrund der chronischen und/oder wiederkehrenden Entzündungsreaktionen langfristig schwerwiegende Komplikationen, insbesondere eine AA-Amyloidose mit nachfolgender Niereninsuffizienz, entwickeln [1]. Angesichts des vielfältigen Symptompektrums sind neben pädiatrischen und internistischen Rheumatologen auch Ärzte anderer Fachrichtungen, wie z. B. Hausärzte, Pädiater und Internisten, und insbesondere Gastroenterologen und Nephrologen sowie Dermatologen mit FMF konfrontiert.

Wie der Name schon sagt, sind v. a. Menschen mit Herkunft aus dem Mittelmeerraum und dem nahen Osten von FMF betroffen: Unter türkisch-stämmigen Kindern und Jugendlichen bis 16 Jahre in Deutschland wurde eine Prävalenz von knapp 0,1 % ermittelt; in der Allgemeinbevölkerung bis 16 Jahre beträgt sie dagegen nur ca. 0,005 %. Insgesamt ist hierzulande von rund 4000 FMF-Patienten auszugehen [8]. Experten vermuten eine hohe Dunkelziffer.

Ätiologisch ist FMF mit Gain-of-Function-Mutationen im MEFV-Gen assoziiert. Es kodiert für das Protein Pyrin, welches an der Kontrolle des Inflammasoms beteiligt ist. Eine Verstärkung der Pyrin-Funktion führt u. a. zu einer vermehrten Freisetzung des proinflammatorischen Zytokins IL-1 $\beta$  und in der Folge zu Fieber und Entzündung. Dabei liegt kein klassischer autosomal-rezessiver Erbgang vor, sondern es handelt sich um eine Gendosis-Wirkungsbeziehung [1, 8, 9].

Die Diagnose des FMF erfolgt klinisch z. B. auf Basis der Tel-Hashomer-Kriterien (► **Tab. 1 Fall 1**) [10]. In der genetischen Diagnostik lassen sich bei der Mehrheit der Patienten ein oder mehrere Mutationen im MEFV-Gen nachweisen. (s. auch <https://infevers.umai-montpellier.fr>) [8].

## IL-1-Rezeptorblockade bei FMF

Als Standardtherapie bei FMF ist die tägliche Gabe von Colchicin etabliert. Damit können bei der Mehrheit der Patienten die Attacken verhindert oder zumindest deutlich gelindert werden. Langfristiges Therapieziel ist die Vorbeugung von Spätkomplikationen, wie die Entwicklung einer Amyloidose [1]. Bei etwa 19–42 % der Fälle wird jedoch mit Colchicin keine adäquate Kontrolle der Erkrankung erreicht, weil die Patienten nicht oder nur partiell ansprechen oder die Therapie nicht vertragen wird [3]. In diesen Fällen sollte eine Therapieintensivierung in Form einer Behandlung mit einem IL-1-Antagonisten in Erwägung gezogen werden [1, 2]. Nach bereits bestehender Zulassung von Canakinumab hat nun seit April 2020 auch der rekombinant hergestellte, humane IL-1-Rezeptorantagonist Anakinra die Indikationserweiterung für das FMF erhalten, ggf. in Kombination mit Colchicin [11]. Anakinra ist bereits 2002 bei der rheumatoiden Arthritis und später auch bei verschiedenen periodischen Fiebersyndromen zugelassen worden, sodass Ärzte auf breite praktische Erfahrungen mit der Substanz zurückgreifen können.

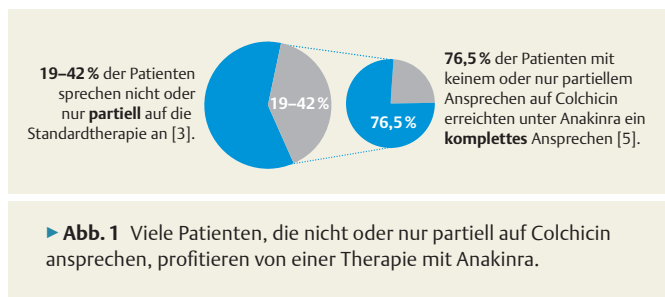
## Anakinra: Wirksamkeit und Sicherheitsprofil

In einer Metaanalyse von 27 Publikationen zur Wirksamkeit einer IL-1-Rezeptorblockade bei FMF führte Anakinra bei 76,5 % der Colchicin-resistenten Pa-

tienten zu einem vollständigen Therapieansprechen ohne eine einzige Attacke innerhalb des Beobachtungszeitraums (kumulativer Follow-up-Zeitraum: 885 Monate bei 64 Patienten) (► **Abb. 1**) [5]. In einer randomisierten, placebo-kontrollierten Zulassungsstudie mit 25 Colchicin-resistenten FMF-Patienten erreichten nach 4-monatiger Therapie 83 % der Patienten unter Anakinra ein modifiziertes FMF50-Ansprechen im Vergleich zu 31 % unter Placebo (definiert als mind. 50 %-ige Reduktion von mind. 3 der folgenden 4 Kriterien: Frequenz der FMF-Attacken, Frequenz der Gelenkattacken, Höhe der CRP- und SAA-Werte (CRP: C-reaktives Protein; SAA: Serum-Amyloid-A) bzw. deren Normalisierung, Lebensqualitäts-Score) (► **Tab. 1**) [4]. Dabei zeigten die mit Anakinra behandelten Patienten eine erheblich bessere Lebensqualität. Daten aus Deutschland bestätigen die gute Wirksamkeit von Anakinra bei erwachsenen FMF-Patienten mit und ohne Amyloidose [6]. Auch bei Kindern ist die Wirksamkeit belegt [7].

In der Zulassungsstudie traten unter Anakinra vergleichbare Nebenwirkungen auf wie unter Placebo (unerwünschte Ereignisse pro Patient unter Anakinra:  $2,03 \pm 1,75$ ; unter Placebo:  $3,34 \pm 2,5$ ;  $p = 0,22$ ). Zu den häufigsten unerwünschten Ereignissen gehörten gastrointestinale und muskuloskeletale Beschwerden sowie Kopfschmerzen und lokale Reaktionen an der Einstichstelle. Schwere unerwünschte Ereignisse wurden nicht beobachtet [4].

Anakinra 100 mg wird 1 × tgl. als Fertigspritze s. c. verabreicht [11]. Die empfohlene Dosis für Patienten mit einem Körpergewicht von 50 kg oder mehr beträgt



100 mg/Tag. Patienten mit einem Körpergewicht von unter 50 kg sollten eine gewichtsabhängige Dosis von 1–2 mg/kg/Tag erhalten. Bei Kindern und Jugendlichen bis 18 Jahre kann die Dosis bei unzureichendem Ansprechen auf bis zu 4 mg/kg/Tag erhöht werden (für Kinder unter 8 Monaten liegen keine Daten vor) [11].

#### Autorinnen/Autoren



**Prof. Dr. med. Eugen Feist**  
 Klinik für Rheumatologie, Helios Fachklinik  
 Vogelsang-Gommern,  
 Sophie-von-Boetticher-Straße 1,  
 39245 Vogelsang-Gommern,  
 E-Mail: eugen.feist@helios-gesundheit.de

► **Tab. 1** Reduktion der Attacken durch Anakinra bei Colchicin-resistenten Patienten im Vergleich zu Placebo [4].

	Anakinra (n = 12)	Placebo (n = 13)	p-Wert
Attacken/Monat (primärer Endpunkt)	1,7 ± 1,7	3,5 ± 1,9	0,037
Anzahl Patienten mit < 1 Attacke/Monat	6	0	0,005
Attacken/Monat per Lokalisation			
Abdomen	1 ± 1,2	1,4 ± 1,1	0,38
Brust	0,7 ± 0,8	1,6 ± 1,4	0,3
Gelenke	0,8 ± 1,6	2,1 ± 1,1	0,019
Haut	0	0,3 ± 0,6	–
Laborparameter (LOCF)			
CRP (mg/l)	3,9 ± 3,6	19,9 ± 18	0,069
SAA (mg/l)	11,1 ± 19,1	110,3 ± 131	0,069
Lebensqualität (10 cm VAS)	7,7 ± 2,3	4,2 ± 2,9	0,045

CRP: C-reaktives Protein; SAA: Serum Amyloid A; LOCF: Last Observation Carried Forward; VAS: Visuelle Analogskala



## Fall 1

### Türkischer Junge mit rezidivierenden Atemwegsinfekten und unklarer FMF-Genetik

#### ZUSAMMENFASSUNG

Wegen rezidivierender Fieberepisoden, z. T. begleitet von Atemwegssymptomatik und/oder Myalgien und Arthralgien, wird bei einem Jungen bereits im Kleinkindalter die Diagnose FMF gestellt.

Jedoch bringt die Standardbehandlung mit Colchicin keine klare Besserung. Seit Beginn der Anakinra-Therapie im Alter von 46 Monaten befindet er sich bis heute in klinischer Remission.

#### Anamnese und Diagnose

Im Alter von 16 Monaten wurde ein heute 13-jähriger Junge aus einer türkischen Familie vom Kinderarzt an unsere Klinik überwiesen. Aufgrund von Fieber, teilweise in Kombination mit Atemwegs- bzw. HNO-Symptomatik (Fieberkrämpfe, Otitis media, Pneumonie (► **Abb. 1**)) und vereinzelt muskuloskelettalen Symptomen musste er zuvor bereits mehrfach stationär aufgenommen werden. Die CRP-Werte und Leukozytenzahlen waren in diesen Phasen überwiegend deutlich erhöht.

Eine genetische Untersuchung bezüglich periodischer Fiebersyndrome ergab, dass der Patient ein heterozygoter Träger für 2 Mutationen auf dem MEFV-Gen (P283R, M694V) ist. Während die M694V Mutation als sicher pathogen eingestuft wird, wird die P283R Mutation als „uncertain significance“ eingestuft (► <https://infervers.umai-montpellier.fr>). Außerdem ist er homozygoter Träger einer Mutation auf

dem Mevolatkinase-Gen (MVK-Gen; V377I). Mutationen in diesem Gen sind mit dem Hyper-IgD-Syndrom (HIDS) assoziiert. Da das Serum-IgD und auch die Mevalonsäure-Ausscheidung unauffällig waren, konnte die Diagnose eines HIDS nicht bestätigt werden. Als sich im Alter von gut 3 Jahren erstmals Hinweise auf eine positive Genetik beider Eltern hinsichtlich FMF ergaben, konnte der Verdacht auf FMF mit der Erfüllung eines Haupt- und zweier Nebenkriterien nach Tel-Hasomer bestätigt werden (► **Tab. 1**).

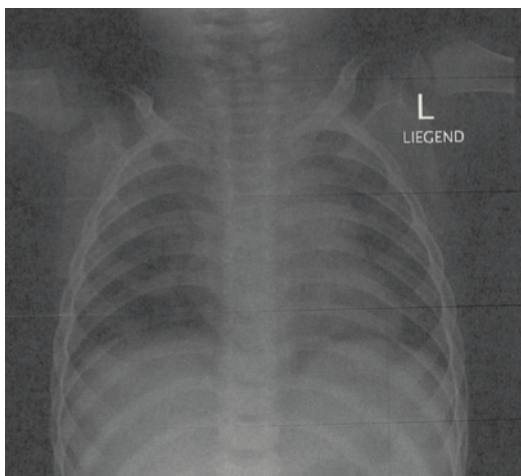
#### Therapie und Verlauf

Im Verlauf zeigte der Patient immer wieder Fieberschübe ohne Fokus und mit hoher Entzündungsaktivität. Bei einem erneuten hochfieberhaften Infekt ohne Fokus mit Arthralgien und Myalgien im Alter von 22 Monaten erfolgte als Therapie eine Steroidgabe für 48 Stunden im Schub (Prednison 100 mg Supp., alle 12 Stunden 1 mg/kg Körpergewicht). Nachdem der Patient darauf ein gutes Ansprechen mit sofortiger Entfieberung gezeigt hatte, wurden weitere Fieberschübe im folgenden Jahr ebenso therapiert.

Im Alter von knapp 3 Jahren wurde der Versuch einer Biologika-Therapie mit Etanercept (1 × 25 mg/Woche s. c.) wegen unzureichenden Ansprechens nach 3 Monaten beendet.

Mit Bestätigung der Diagnose FMF durch die Genetik der Eltern wurde im Weiteren eine Therapie mit Colchicin (1,5 mg/Tag p. o.) als Dauertherapie begonnen. Darauf zeigte der Patient lediglich eine partielle klinische Remission: So waren im folgenden Jahr noch 2 weitere Schübe zu verzeichnen, von denen einer mit Otitis media, Angina und unkompliziertem Fieberkrampf stationär behandelt wurde.

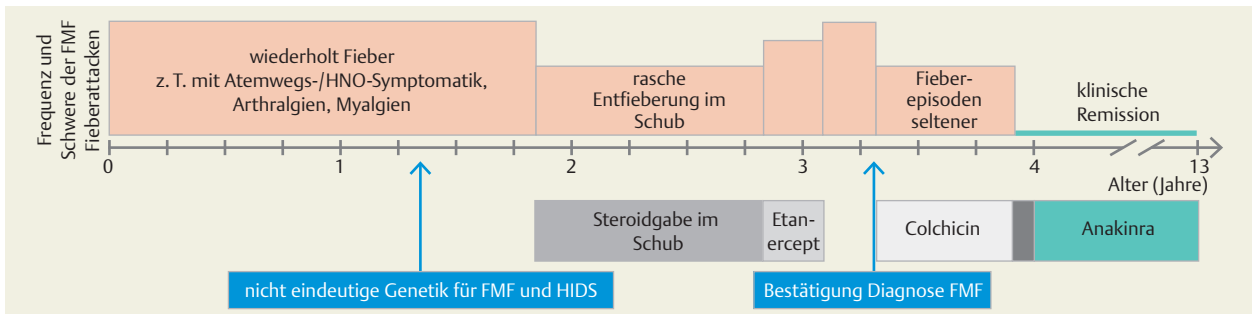
6 Monate später erfolgte eine Vorstellung bei einem Spezialisten für pädiatrische rheumatische Erkrankungen in Ankara, der die Diagnose FMF bestätigte. Im Ver-



► **Abb. 1** Differenzialdiagnose Pneumonie vs. Pleuritis beim FMF kann schwierig sein. Röntgenbild zeigt Lungenbefund mit deutlicher, beidseitiger Zeichnungsvermehrung.

► **Tab. 1** Prüfung der vereinfachten Tel-Hashomer-Kriterien bei diesem Patienten: Die Diagnose FMF wird gestellt, wenn 2 Hauptkriterien oder wenn 1 Hauptkriterium und 2 Nebenkriterien erfüllt sind [10].

Hauptkriterien	Nebenkriterien
<input checked="" type="checkbox"/> wiederkehrende Fieberepisoden mit Peritonitis, Synovitis oder Pleuritis	<input checked="" type="checkbox"/> wiederkehrende Fieberepisoden (in der Kindheit)
<input type="checkbox"/> Amyloidose vom SAA-Typ ohne andere Erkrankung	<input type="checkbox"/> erysipelähnliches Exanthem
<input type="checkbox"/> Ansprechen auf Colchicin	<input checked="" type="checkbox"/> FMF bei Verwandten 1. Grades



► **Abb. 2** Der heute 13-jährige Patient mit Colchicin-resistentem FMF befindet sich unter kontinuierlicher Therapie mit Anakinra seit mittlerweile 9 Jahren in klinischer Remission.

lauf waren die Fieberepisoden weniger geworden, jedoch intermittierend immer noch vorhanden und weiterhin mit hohem CRP vergesellschaftet. Nach erneuter Rücksprache mit dem türkischen Kollegen erfolgte im Alter von 46 Monaten ein Wechsel auf Anakinra 100 mg\* (1 × tgl. s. c.). Seitdem befindet sich der Patient bis heute in anhaltender klinischer Remission (► **Abb. 2**).

## Diskussion

Der Patient präsentierte sich zunächst mit Fieberschüben unklarer Ätiologie, wobei initial der Verdacht auf rezidivierende Atemwegserkrankungen bestand. Aufgrund des doch deutlichen Bildes von wiederholt vorwiegend Fieber mit Atemwegssymptomatik und vereinzelt muskuloskelettalen Symptomen erfolgte eine genetische Untersuchung bezüglich periodischer Fiebersyndrome (TNF-Rezeptor-assoziiertes periodisches Syndrom [TRAPS], Cryopyrin-assoziierte periodische Syndrome [CAPS], Hyperimmunoglobulin D Syndrom [HIDS]) mit deutlichen, aber nicht eindeutigen Hinweisen auf HIDS und FMF.

Es wurden zunächst Therapien mit Etanercept sowie Colchicin versucht, jedoch ohne klare Besserung. Aufgrund familienanamnestischer Hinweise auf FMF erfolgte dann eine Vorstellung zur ärztlichen Zweitmeinung in Ankara. Dort wurde eine IL-1-Blockade mit

Anakinra empfohlen. Der Junge war der 1. Patient unseres Zentrums, der im Jahr 2011 bereits eine Therapie mittels Anakinra erhielt.

## Tipps für die Praxis

Periodische Fiebersyndrome zu diagnostizieren, erfordert oftmals eine sehr breite Differenzialdiagnostik. Die Genetik kann in der Diagnosefindung helfen, jedoch nicht in jedem Fall die Diagnose definieren. Die Genetik muss deshalb immer in Zusammenschau mit der Familienanamnese und der Klinik gesehen werden.

### DIE SICHT DER ELTERN

„Seit Beginn der IL-1-Blockade endlich keine Krankheitsschübe mehr“.

### Autorinnen/Autoren



**Prim. Univ.-Prof. Dr. med. Christian Huemer**

Abteilung für Kinder- und Jugendheilkunde, Landeskrankenhaus Bregenz, Akademisches Lehrkrankenhaus der Universitäten Wien, Innsbruck, Carl-Pedenz-Straße 2, A-6900 Bregenz, E-Mail: christian.huemer@lkhb.at

\* Dosierung wird nicht in vollem Umfang von der Zulassung abgedeckt. Bitte entnehmen Sie die zugelassene Dosierung der aktuellen Kineret®-Fachinformation.

## Fall 2

### Ältere Patientin mit Polymyalgien und Proteinurie bei Spätdiagnose eines FMF

#### ZUSAMMENFASSUNG

Bei einer Patientin mit untypischer FMF-Symptomatik wurde die Diagnose erst im Alter von 66 Jahren gestellt, nachdem sie eine systemische AA-Amyloidose mit Proteinurie und Niereninsuffizienz

entwickelt hatte. Nach einem lediglich partiellen Ansprechen auf Colchicin erholte sich die Nierenfunktion unter zusätzlicher Therapie mit Anakinra und die Proteinurie ging zurück.

#### Anamnese und Diagnose

Die heute 73-jährige Patientin stammt aus einem Land mit hoher FMF-Prävalenz. Bei einer Schwester ist ein FMF bekannt. Die Eltern der Patientin und ihre eigenen Kinder sind gesund. Laut Aussage der Patientin erkrankte sie im Jahr 2006 an einer Pneumonie. Seit dieser Zeit sind erhöhte CRP-Werte bis zu 280 mg/l auffällig. Im Frühjahr 2013 wurde ein Dauerschmerz aufgrund von Myalgien in Zusammenhang mit erhöhten CRP-Werten als Polymyalgia rheumatica interpretiert und eine Glukokortikoid-Therapie begonnen. Zugleich wurden eine Proteinurie (2 g/Tag) und Beinödeme festgestellt. Als die Proteinurie 2 Monate später auf 9 g/Tag stieg, erfolgten eine Nierenbiopsie und die Diagnose einer AA-Amyloidose.

Im Herbst 2013 stellte sich die Patientin erstmals in unserem Amyloidosezentrum vor. Wir konnten die Amyloid-Typisierung als AA-Amyloidose bestätigen und als Nebenbefund eine monoklonale Gammopathie unklarer Signifikanz (MGUS, kappa Leichtkette) nachweisen. Die Patientin leidet an einer systemischen Amyloidose; eine AL-Amyloidose konnte ausgeschlossen werden. Mittels Gentest wurde ein FMF als Ursache für die Amyloidose diagnostiziert (heterozygote Mutationen M694 V und M680I). Außerdem konnte mit einem Polymorphismus im SAA1-Gen ein Amyloidose-prädisponierender Faktor (SAA1 alpha/alpha [SAA1.1+1.1]) nachgewiesen werden. Mit Blick auf die Tel-Hashomer-Kriterien (► **Tab. 1, Fall 1**) können 2 Hauptkriterien (Amyloidose vom SAA-Typ ohne andere Erkrankung; Ansprechen auf Colchicin) sowie ein Nebenkriterium (FMF bei Verwandten 1. Grades) als erfüllt angesehen werden.

Die Patientin zeigte als einziges typisches FMF-Symptom Myalgien. Weitere Symptome wie Fieberschübe,

Bauchschmerzen, Brustschmerzen, Arthralgien oder Hauterscheinungen zeigte sie nicht, bzw. Fieber und Brustschmerzen waren lediglich bei der Pneumonie im Jahr 2006 zu verzeichnen gewesen.

#### Therapie und Verlauf

Direkt nach der FMF-Diagnose im November 2013 wurde eine Therapie mit Colchicin (2 × tgl. 0,5 mg) begonnen. Die Patientin sprach darauf aber nur partiell an: Zwar sank der CRP-Wert in den folgenden 3 Monaten von zuvor 20 auf unter 5 mg/l, aber die Proteinurie stieg von 4,5 auf 7,8 g/Tag und der Kreatininwert von 1,7 auf 2,14 mg/dl weiter an. Deshalb erhielt sie ab Februar 2014 zusätzlich den IL-1-Rezeptorblocker Anakinra (1 × tgl. 100 mg s. c.). Darunter verblieb der CRP-Wert im Normbereich und der zuvor erhöhte SAA-Wert normalisierte sich; die Proteinurie ging deutlich zurück und die Nierenfunktion stabilisierte sich.

Bei einem Versuch der Dosisreduktion nach 3,5 Jahren stabilem Krankheitsverlauf (Gabe von Anakinra alle 2 Tage\*) stieg das Kreatinin an und die Proteinurie nahm massiv zu, sodass seitdem die Gabe gemäß Fachinformation wieder täglich erfolgt. Darunter erholte sich die Nierenfunktion erneut und auch die Proteinurie ging wieder zurück. Bei der letzten Kontrolle im Herbst 2020 lag der CRP-Wert bei 4,5 mg/l, der Kreatininwert bei 1,43 mg/dl und die Proteinurie betrug 0,64 g/Tag (► **Abb. 1**).

#### Diskussion

Die Patientin zeigt einen atypischen FMF-Verlauf. Erst nachdem sie eine systemische AA-Amyloidose entwickelt hatte, wurde im Alter von 66 Jahren im Rahmen der Suche nach der Ursache die Diagnose FMF ge-

\* Dosierung wird nicht in vollem Umfang von der Zulassung abgedeckt. Bitte entnehmen Sie die zugelassene Dosierung der aktuellen Kineret®-Fachinformation.



stellt (FMF Typ 2, Amyloidose ohne FMF-Schübe) [12]. Mit der Kenntnis dieser Diagnose stellt sich im Nachhinein die Frage, ob es sich bei der Pneumonie im Jahr 2006 nicht vielmehr um eine Pleuritis bei atypischem FMF-Verlauf gehandelt hat. Auch die mutmaßliche Polymyalgia rheumatica im Jahr 2013 muss im Rückblick kritisch hinterfragt werden.

Vermutlich sind bei der Patientin subklinische Entzündungsschübe über lange Zeit unbemerkt geblieben, sodass sich eine Amyloidose entwickeln konnte. Die bei ihr nachgewiesenen Varianten im MEFV-Gen sind mit einer hohen Penetranz und einem erhöhten Amyloidose-Risiko assoziiert. Zusätzlich weist sie mit dem SAA1.1 + 1.1 Polymorphismus einen weiteren Risikofaktor für Amyloidosen auf [13, 14].

Mit der Diagnose des FMF wurde eine Therapie mit Colchicin ( $2 \times 0,5$  mg/Tag) begonnen. Diese zeigte jedoch nur eine partielle Wirksamkeit; wegen der Niereninsuffizienz war eine Dosissteigerung nicht möglich. Unter der zusätzlichen Therapie mit Anakinra konnte eine vollständige Kontrolle der subklinischen CRP- und SAA-Werte erreicht werden. Die Nierenfunktion besserte sich und die Proteinurie ging zurück.

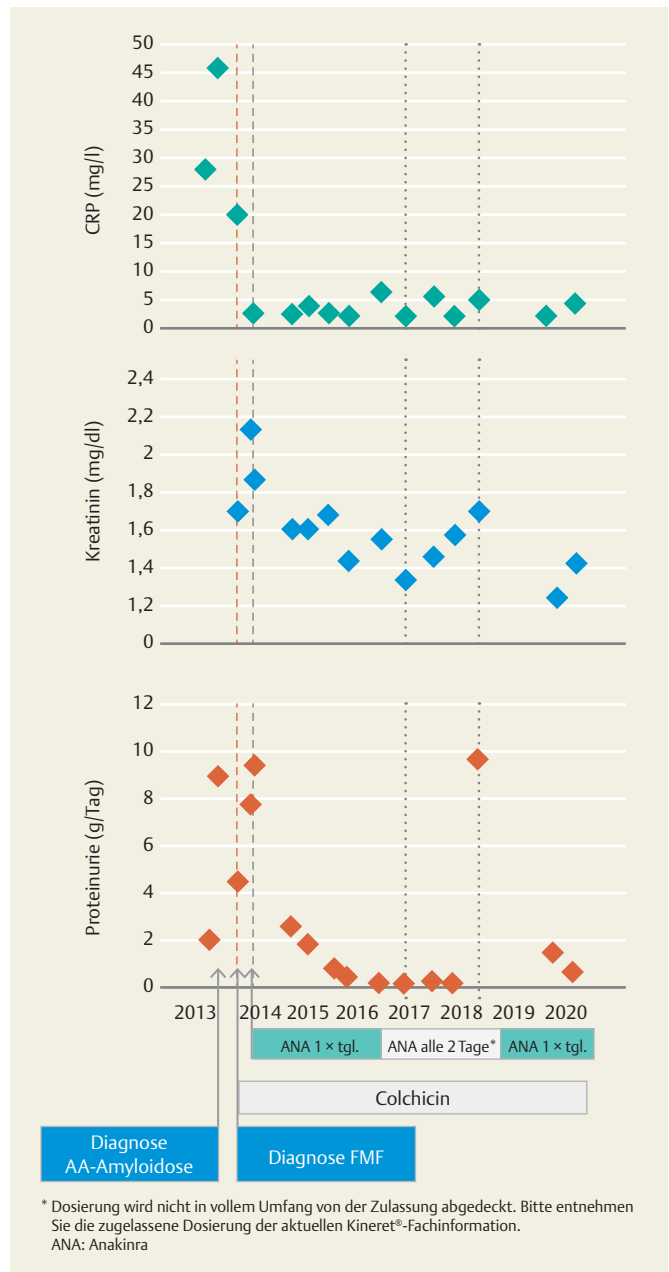
## Tipps für die Praxis

- Subklinisch erhöhte CRP Werte können zusammen mit anderen Faktoren zu einer Amyloidose führen.
- Risikopatienten sollten regelmäßig auf eine Proteinurie untersucht werden.
- Bei Nachweis einer Proteinurie sollte eine Nierenbiopsie durchgeführt werden.
- Bei Patienten mit Amyloidose und Herkunft aus Ländern mit einer hohen FMF-Prävalenz sollte ein MEFV-Genetest durchgeführt werden.
- Bei seltenen Erkrankungen ist eine Vorstellung in einem spezialisierten Zentrum sinnvoll.

## Autorinnen/Autoren



**Prof. Dr. med. Norbert Blank**  
 Medizinische Klinik V, Rheumatologie,  
 Universitätsklinikum Heidelberg,  
 Im Neuenheimer Feld 410,  
 69120 Heidelberg,  
 E-Mail: norbert.blank@med.uni-heidelberg.de



► **Abb. 1** Verlauf der Laborparameter bei einer Patientin mit Typ-2 FMF und AA-Amyloidose: Nach einem lediglich partiellen Ansprechen auf Colchicin ging unter zusätzlicher Behandlung mit Anakinra die Proteinurie zurück und die Nierenfunktion verbesserte sich.

## Fall 3

### Deutsch-türkische Studentin mit Zustand nach perforierter Appendizitis bei FMF

#### ZUSAMMENFASSUNG

Eine deutsch-türkische FMF-Patientin erlitt trotz Therapie mit Colchicin rezidivierende Schübe mit schwersten abdominellen Schmerzen. Dass sich hinter einem eine Appendizitis verbarg, wur-

de erst nach der Perforation des Blinddarms erkannt. Seit 6 Monaten ist die Patientin unter Anakinra attackenfrei.

#### Vorgeschichte

Eine heute 27-jährige deutsch-türkische Patientin leidet seit dem 2. Lebensjahr an rezidivierenden Fieberepisoden und Bauchschmerzen. Die Diagnose FMF wurde mittels Nachweis einer homozygoten M694-Mutation gesichert. Seit Beginn der 3. Lebensdekade leidet sie vermehrt an stärksten abdominellen Schmerzepisoden, nun ohne Fiebersymptomatik, die nicht auf Novalgin oder Paracetamol ansprechen. Im Schub sind die CRP- und SAA-Werte stark erhöht und es können zudem Arthralgien an Knie und Hüfte auftreten. Seit 2005 erfolgt eine Dauertherapie mit Colchicin, zunächst in einer Dosierung von 1 mg/Tag, seit 2015 von 2 mg/Tag p. o.

#### Appendizitis nicht erkannt

Auch während eines Auslandsaufenthalts im Jahr 2016 traten die Attacken auf, und die Patientin wurde wiederholt für 3 bis 5 Tage hospitalisiert, wobei sie auch Opiate gegen die Schmerzen erhielt. Als sie 2 Wochen nach einer vorangegangenen Attacke mit ähnlicher Symptomatik wieder in die Klinik eingeliefert wurde, wurde eine perforierte Appendizitis (► **Abb. 1**) nicht erkannt, und die Patientin mit einer 4-Quadranten-Peritonitis längere Zeit intensivpflichtig. Sie erholte sich nur langsam und hatte postoperativ zeitweise Probleme mit dem Absetzen der Opiate.

#### Einstellung auf Anakinra

Im Frühjahr 2020 erfolgte die Erstvorstellung an der Charité in Berlin. Anamnestisch sind für das Jahr 2019 insgesamt 4 (davon 2 sehr schwere) Schübe dokumentiert. Die Colchicin-Dosis wurde einen Monat nach der Erstvorstellung auf 3 mg/Tag p. o. erhöht, aber nach wenigen Wochen aufgrund von Durchfällen wieder auf 2 mg/Tag reduziert. Im Sommer 2020 hatte die Patientin eine erneute Attacke mit stärksten periumbilikalen Schmerzen über 3 Tage ohne Arthralgien oder

Fieber, aber mit stark erhöhtem CRP (220 mg/l) und SAA (1880 mg/l). Eine Schmerzlinderung konnte wiederum nur mit Opiaten erreicht werden.

Seitdem erhält die Patientin eine Dauertherapie mit Anakinra (100 mg/Tag s. c.) zusätzlich zu Colchicin (2 mg/Tag) und ist attackenfrei. Eine zwischenzeitliche Laborkontrolle ergab einen SAA-Wert knapp oberhalb des Normbereichs sowie einen CRP-Wert im Normbereich.

#### Diskussion

Das Kardinalsymptom Fieber fehlte bei dieser Patientin im Erwachsenenalter. Sie ist aktuell sehr verunsichert und stellt die FMF-Schübe als einzige Ursache für die abdominellen Schmerzattacken infrage. Aufgrund eines eventuellen Zusammenhangs der Attacken mit der Menstruation wurden Verwachsungen bzw. eine Endometriose bereits frauenärztlich abgeklärt. Die Patientin möchte nun auch andere mögliche Erkrankungen wie eine Sprue oder chronisch-entzündliche Darmerkrankung ausgeschlossen wissen. Die aktuell seit einem halben Jahr bestehende Attackenfreiheit seit Beginn der Therapie mit Anakinra weist aus unserer Sicht deutlich auf FMF als Ursache.

Aufgrund der starken Schmerzen während der Attacken, die auf Novalgin oder Paracetamol nicht ansprechen, erfolgte immer wieder eine Therapie mit Opiaten. Dies sollte nur unter größter Vorsicht geschehen, da das Risiko einer vorübergehenden Opiatabhängigkeit besteht, wie das Beispiel dieser FMF-Patientin zeigt. Umso wichtiger ist eine suffiziente Therapie zur Vermeidung der Attacken.

In dem beschriebenen Fall wurde eine akute Appendizitis nicht erkannt, weil sie irrtümlich für einen FMF-Schub gehalten wurde. Häufiger ist der umgekehrte Fall: Die Appendizitis ist eine klassische Fehldiagnose bei FMF-Schüben und kann zu wiederholten Hos-

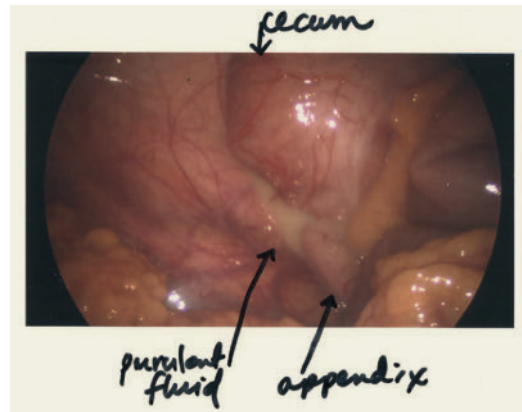
pitalisierungen mit unnötiger Diagnostik und Operationen führen. So zeigte eine israelische Untersuchung eine mit 40 % erheblich höhere Appendektomie bei FMF-Patienten als in der Allgemeinbevölkerung (12–25%). Dabei konnte bei den FMF-Patienten in 80 % keine Entzündung des Blinddarms nachgewiesen werden (Allgemeinbevölkerung: 20 %) [15]. In Deutschland betrug die Appendektomie bei FMF-Patienten in einer Erhebung 73 % im Vergleich zu 25 % in der Türkei [16]. In einer türkischen Untersuchung wurden Patienten mit negativer Appendektomie gezielt auf FMF untersucht – und bei knapp 8 % diese Diagnose gestellt [17].

## Tipps für die Praxis

- Die Unterscheidung zwischen akuter Appendizitis und FMF-Schub ist klinisch nicht einfach. Ein sich verändernder Schmerz in Richtung klassische Appendizitis-Zeichen während des Schubs, aber auch signifikant erhöhte Procalcitonin-Spiegel können hier unterstützen [18].
- Bei Patienten mit rezidivierenden abdominalen Beschwerden, Fieber und ggf. Z. n. Appendektomie sollte auch an FMF als Differenzialdiagnose gedacht werden.

## Literatur

- [1] Kallinich T et al. *Z Rheumatol* 2019; 78: 91–101
- [2] Ozen S et al. *Ann Rheum Dis* 2016; 75: 644–651
- [3] Corsia A et al. *Orphanet J Rare Dis.* 2017; 12: 54. doi:10.1186/s13023-017-0609-1
- [4] Ben-Zvi I et al. *Arthritis Rheumatol* 2017; 69: 854–862
- [5] van der Hilst JCH et al. *Biologics* 2016; 10: 75–80
- [6] Köhler BM et al. *Eur J Rheumatol* 2018; 5: 230–234
- [7] Sag E et al. *Rheumatology (Oxford)* 2020; 59: 3324–3329
- [8] Hitzegrad AL. *Familiäres-Mittelmeerfieber-Patienten mit heterozygotem Genotyp: Eine Patientengruppe mit einem milderem Verlaufsprofil [Dissertation].* Berlin, Deutschland: Charité – Universitätsmedizin Berlin; 2018. doi: 10.17169/refubium-692
- [9] Padeh S, Bilginer Y, Ozen S. *Familial Mediterranean Fever.* In: Hashkes P, Laxer R, Simon A, Hrsg. *Textbook of Autoinflammation.* Cham: Springer; 2019. doi:10.1007/978-3-319-98605-0\_16
- [10] Livneh A et al. *Arthritis Rheum* 1997; 40: 1879–1885
- [11] Fachinformation Kineret®; Stand: 04/2020
- [12] Tunca M et al. *Medicine (Baltimore)* 2005; 84: 1–11
- [13] Booth DR et al. *Amyloid* 1998; 5: 262–265
- [14] Blank N et al. *Amyloid* 2015; 22: 1–7
- [15] Lidar M et al. *Clin Exp Rheumatol* 2008; 26: 568–573
- [16] Giese A et al. *Schmerz* 2013; 27: 605–611
- [17] Kisacik B et al. *Mod Rheumatol* 2013; 23: 330–333
- [18] Kisacik B et al. *Clin Rheumatol* 2007; 26: 2059–2062



► **Abb. 1** Endoskopischer Befund einer perforierten Appendizitis mit eitriger freier Flüssigkeit im Bauchraum.

## Autorinnen/Autoren



**Dr. med. Martin Krusche**

Medizinische Klinik mit Schwerpunkt Rheumatologie und Klinische Immunologie, Charité – Universitätsmedizin Berlin, Charitéplatz 1, 10117 Berlin, E-Mail: martin.krusche@charite.de

