

16-jähriges Mädchen mit unklarem Autoinflammationsgeschehen

Autoinflammatorische Erkrankungen sind gekennzeichnet durch teils periodisch auftretende Fieberschübe, erhöhte Serumentzündungsparameter sowie diverse Organbeteiligungen. Es finden sich regelhaft keine Autoantikörper. Die Therapie kann mitunter langwierig sein, bis eine adäquate Medikation zur Remission führt.

Fallbericht

Anamnese

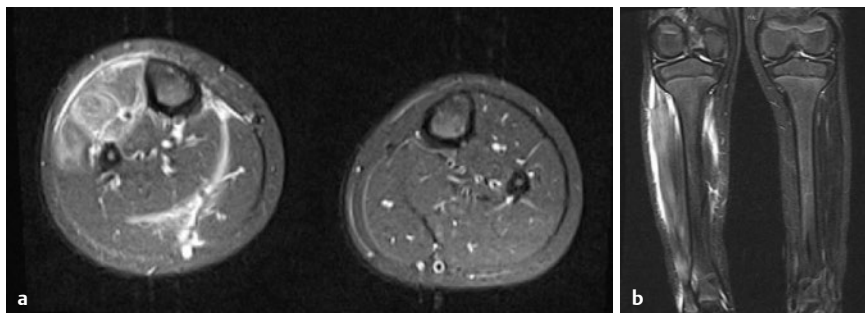
Wir berichten über ein nun 16 Jahre altes Mädchen, mitteleuropäischer Herkunft, welches im Alter von 5 Jahren erstmalig in der Universitätskinderklinik Erlangen vorgestellt wurde. Damals bestanden Schmerzen im Bereich des rechten Schienbeines mit lokaler Schwellung und Überwärmung. Parallel dazu trat eine Schwellung im Daumengrundgelenk rechts auf. Bis zu diesem Zeitpunkt entwickelte sich das Mädchen regelrecht. Relevante Vorerkrankungen oder eine Dauermedikation bestanden nicht.

Diagnostik

Laborchemisch konnten eine Leukozytose sowie ein erhöhtes CrP (52 mg/l, Norm < 5 mg/l) festgestellt werden. In den Blutkulturen konnte kulturell eine infektiologische Genese ausgeschlossen werden. Lediglich der ASL-Titer war mit 1960 IE/ml (Norm < 200 IE/ml) nach einer 4 Wochen vor Krankheitsbeginn durchgemachten Streptokokken-Infektion erhöht. Sonografisch stellte sich die rechtsseitige Unterschenkelmuskulatur echoreich dar, das Subkutangewebe war diffus geschwollen. Im MRT des Unterschenkels (► **Abb. 1**) konnte eine Signalsteigerung des Musculus tibialis anterior, des M. extensor hallucis longus und des M. extensor digitorum longus sowie in den kaudalen Abschnitten der Musculi peronei longus und brevis rechts gesehen werden.

Verlauf

Unter einer initial intravenösen und im Verlauf oralen Glukokortikoidtherapie kam es zu einer kontinuierlichen Beschwerdelinderung bei der Patientin. Nach Absetzen der Steroidtherapie kam es zu einem zügigen Relaps mit Muskelschmerzen, Fatigue-Symptomatik und leicht erhöhten Temperaturen. Bei einer ambulanten Vorstellung zeigten sich dann erstmalig dermatolo-



► **Abb. 1** Unterschenkel-MRT beidseits nativ und mit KM, 2009. In der T2-TIRM-Sequenz Signalsteigerung in der Tibialis-anterior-Loge unter Beteiligung des Musculus tibialis anterior, des Musculus extensor digitorum longus, geringgradig auch in den kaudalen Anteilen des Musculus peroneus brevis und longus. Die genannten Muskelgruppen nehmen flau Kontrastmittel auf. In der T2-TIRM-Sequenz Flüssigkeitsansammlung entlang der anterioren Faszie der Tibialis-anterior-Loge sowie entlang der Fascia cruris lamina profunda. Quelle: Pädiatrische Radiologie, Universität Erlangen.

gische Veränderungen mit Rötung und schmerzhafter Induration im Unterschenkelbereich. Es erfolgte daraufhin eine Biopsie eines vaskulitisch veränderten Hautareals (netzförmig, rötlich-livides Exanthem sowie vereinzelt Papeln) durch einen niedergelassenen Hautarzt. Es wurde eine granulozytenreiche Vaskulitis kleiner bis mittelgroßer Gefäße beschrieben.

Aufgrund einer zwischenzeitlich aufgetretenen Polyarthritits erfolgte dann eine erneute Aufnahme in die Universitätskinderklinik Erlangen. Erneut wurde eine Methylprednisolonstoßtherapie mit anschließend oraler Reduktionstherapie begonnen. Zusätzlich wurde eine Therapie mit Methotrexat eingeleitet. Neben einer klinischen und sonografisch nachweisbaren Polyarthritits (p. m. Kniegelenke und kleine Fingergelenke) bestand ebenso eine zuvor nicht diagnostizierte milde Hepatomegalie (3 cm unter dem Rippenbogen) und zervikale Lymphadenopathie.

Nach Abklingen der Steroidwirkung kam es zum Wiederauftreten derselben klinischen Symptomatik, welche eine erneute Glukokortikoidtherapie notwendig machte. Methotrexat wurde fortgesetzt, zusätzlich wurde Colchicin hinzugenommen (1 mg/kg tgl.).

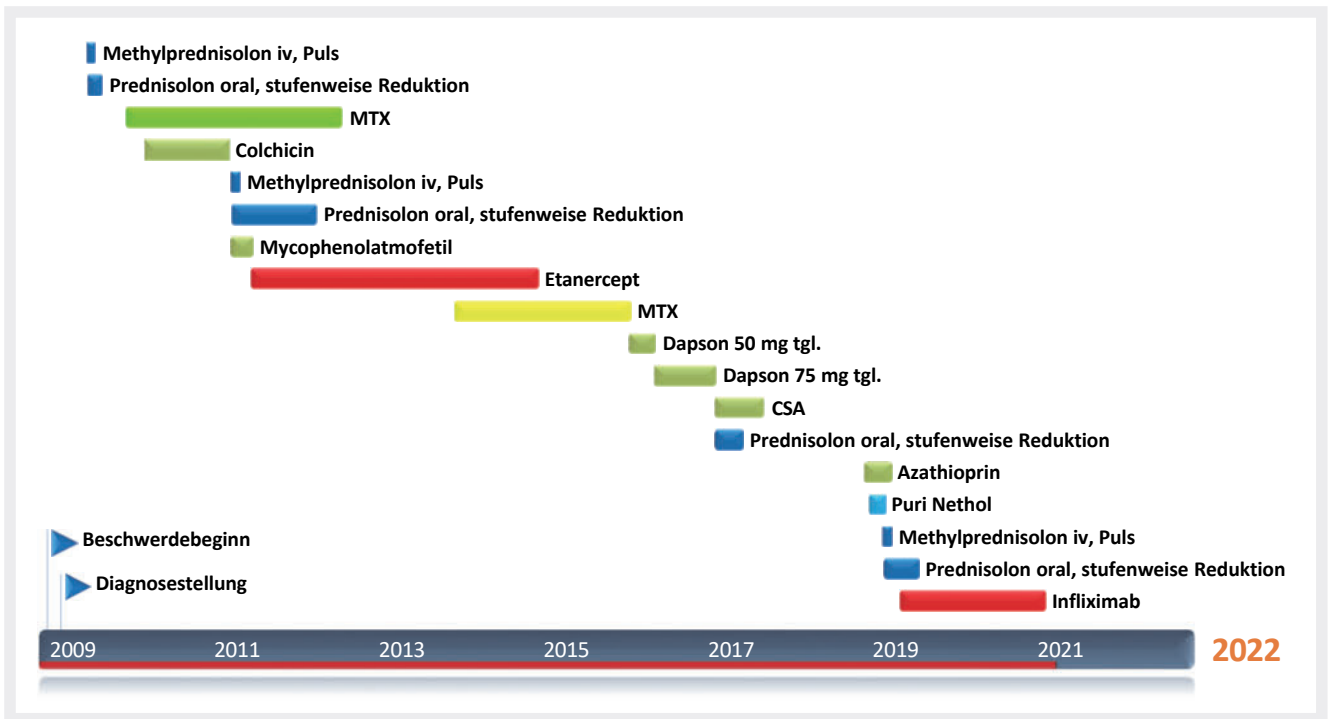
Aufgrund der Persistenz der klinischen Symptomatik mit einer mittlerweile im Vordergrund stehenden Polyarthritits der großen und kleinen Gelenke erfolgte 06/2010

eine stationäre Vorstellung im Deutschen Zentrum für Kinder- und Jugendrheumatologie, Garmisch-Partenkirchen. Ein erneutes umfangreiches diagnostisches Work-Up inklusive einer KMP erbrachte keine wegweisenden neuen/pathologischen Befunde. Die Therapie mit Colchicin wurde intensiviert (2 mg/kg tgl.).

Bei weiterbestehender Gelenksymptomatik sowie zunehmenden dermatologischen Veränderungen wurde 05/2011 eine Therapie mit Etanercept bei zusätzlicher Gabe von Methotrexat begonnen. Colchicin wurde beendet. Unter diesem therapeutischen Vorgehen kam es zu einem vollständigen Rückgang der arthritischen Beschwerden sowie zu einer Normalisierung der humoralen Entzündungsparameter. Auffallend war allerdings eine weiterhin bestehende diskrete Hautsymptomatik.

Es zeigte sich allerdings ein allmählicher Wirkverlust der Therapiekombination Methotrexat/Etanercept. Zusätzlich änderte sich das klinische Bild im weiteren Verlauf der Jahre: Im Vordergrund standen die klinischen Zeichen einer ausgeprägten kutanen Vaskulitis mit deutlich erhöhten humoralen Entzündungsparametern. Eine arthritische Symptomatik war nicht mehr vorhanden. Zusätzlich wurde ein Fatigue-Syndrom beobachtet. Eine zusätzliche innere Organbeteiligung trat zu keinem Zeitpunkt auf.

Je nach Entzündungsaktivität beobachteten wir eine Leukozytose mit meist unauf-



▶ **Abb. 2** Synopsis der Therapie.

fälliger Differenzierung. Laborchemisch waren Serumamyloid A (Werte zwischen 60 bis > 120 mg/l [Grenzwert < 42 mg/l]) und CrP (undulierend, intermittierend negativ, max. bis 141 mg/l [Grenzwert < 5 mg/l]), S100A8/A9 (meist um 0,1 ng/ml [pathologisch > 2 ng/ml]) und S100A12 (undulierend zwischen 50–150 ng/ml [kein hausinterner Grenzwert]) jeweils mäßig aber konstant erhöht. Entsprechend war auch die BSG phasenweise unter 10 mm/h, aber wiederholt auch bis zu 80 mm/h n. W. Initial konnte kein positiver ANA-Titer festgestellt werden. ENA-Subklassenprofil, p-/c-ANCA, ds-DNA-AK als auch die Komplementdiagnostik sowie die Rheumafaktoren waren jeweils negativ. Eine Analyse der Interferon-Signatur (Frau Prof. Dr. Lee-Kirsch, Universitätsklinik Dresden) ergab keinen Hinweis für das Vorliegen einer Interferonopathie. Auch eine molekulargenetische Analyse im Jahre 2017/18 auf die im Folgenden genannten Fiebersyndrome ergab keinen auffälligen Befund: FMF, TRAPS, CAPS, MVK, DADA2.

In 06/2016 erfolgte eine 2. Hautbiopsie in der Universitäts-Hautklinik Erlangen, welche diskret entzündliche Veränderungen im Sinne einer spärlichen lymphozytären, kutan-vaskulären Reaktion zeigte.

Aufgrund der weiterhin bestehenden dermatologischen Veränderungen wurde dann 10/2018 eine erneute, diesmal tiefe Hautbiopsie an einer klinisch hochfloriden Hautstelle veranlasst. Die histopathologische Beurteilung durch Frau Dr. Konstanze Holl-Ulrich (Hamburg) und Herrn Luis Requena (Madrid) beschrieb Zeichen einer floriden Vaskulitis mit einer im Vordergrund stehenden venösen Gefäßbeteiligung. Eine Pannikulitis oder eine Panarteriitis nodosa konnte nicht beobachtet werden. Auch ein Morbus Behçet konnte ausgeschlossen werden.

Es wurden insgesamt neben intermittierenden hochdosierten Steroidgaben, Etanercept (2,5 Jahre), Methotrexat (kumulativ > 2 Jahre) und Colchicin (parallel u. a. zu Methotrexat und NSAR, Dosis initial 1 mg/d im Alter von 5 Jahren, Steigerung auf 2 mg/d über weitere 8 Monate) diverse weitere Therapieversuche durchgeführt: Zum Einsatz kamen dabei Mycophenolat-Mofetil (4 Monate; NW: Übelkeit und Magen-Darm-Probleme), Dapson (3 Monate; persistierende Symptomatik mit Arthritiden und vaskulitischen Hautveränderungen), Ciclosporin A (7 Monate), Azathioprin (3 Monate; NW: Blutbildveränderungen) und alleinige Low-Dose-Steroidgabe, aller-

dings ohne dauerhafte Befundverbesserung (▶ **Abb. 2**).

Im Juni 2019 begannen wir dann nach Aufklärung mit den Eltern und Einverständnis durch die Krankenkasse eine Off-Label-Therapie mit Infliximab (Remicade®). Initial verabreichten wir eine Dosis von ca. 6 mg/kg KG als Infusion im 4-wöchigen Abstand mit initial einmaliger Aufsättigung nach 2 Wochen. Nach 3 Monaten konnten klinisch wie laborchemisch keine wegweisenden Veränderungen diagnostiziert werden, sodass sukzessive eine Dosissteigerung auf aktuell 11 mg/kg KG vollzogen wurde. Hierunter kam es neben einer bis dato dauerhaften Normalisierung des Serumamyloid A auch zum Sistieren der vaskulitischen Hautveränderungen.

Phasenweise vorhandene Arthralgien wurden in den letzten Monaten ebenso nicht mehr beobachtet und die Mens (zwischenzeitlich nicht aufgetreten) trat nun wieder in einem regelmäßigen Rhythmus auf. Lediglich konnte laborchemisch ein niedrigtitriger Anti-Drug-Antikörper von Infliximab als auch ein neu aufgetretener Doppelstrang-AK sowie seit mehreren Monaten ein positiver ANA-Titer (1:3200) gemessen werden. Diese Antikörper führten bis aktu-

ell zu keinerlei Problemen. Weder konnten ein Wirkverlust noch eine Lupus-like-Symptomatik diagnostiziert werden.

Genetik

Parallel mit dem Einsetzen einer klinischen wie auch laborchemischen Remission unter hochdosierter Infliximab-Therapie erreichte uns aus der nochmals durchgeführten molekulargenetischen Analyse ein pathologischer Befund. Untersucht wurde das vom externen Labor angebotene Fiebersyndrom-Panel auf derzeit weitere bekannte Gene periodischer Fiebersyndrome bzw. Autoinflammationssyndrome. Diese wurde mit Roche/NimbleGen-Technologie angereichert und anschließend auf einem Illumina-System sequenziert (NGS). Die analysierten Gene waren: ELANE, IL1RN, IL36RN, LPIN2, MVK, NLRP12, NLRP3, NOD2, PLCG2, PSMB8, PSTPIP1, TNFRSF1A. Es konnte eine heterozygote Variante (c.2798 und 158 C > T) im Intron 8 des NOD2-Gen detektiert werden.

Diskussion

Bei dem hier präsentierten Fallbericht handelt es sich eine autoinflammatorische Erkrankung. Intermittierende Prednisolonstoßtherapien haben jeweils nur zu einer kurzzeitigen klinischen wie auch laborchemischen Verbesserung geführt. Außer der oben angegebenen Therapie mit Infliximab kam es unter den zuvor verordneten Medikationen zu keiner suffizienten und langanhaltenden Remission. Mit der aktuellen Infliximab-Dosis von 11 mg/kg KG als intravenöse Darreichungsform alle 4 Wochen liegen wir deutlich über dem üblichen therapeutischen Bereich von ca. 5–6 mg/kg KG. Die induzierte Antikörperbildung auf das Medikament und die Entwicklung von Doppelstrang-Antikörpern sehen wir hierbei als kritisch an. Als zusätzliche Therapieoption zu Infliximab wird deshalb aktuell eine Komedikation mit Mycophenolat-Mofetil durchgeführt. Bei möglichem langfristigem Wirkverlust von Infliximab

wird als medikamentöse Alternative ggf. der Einsatz eines JAK-Hemmers (z. B. Baricitinib) erwogen.

Eine Therapie mit einer IL-1-Blockade haben wir zum damaligen Zeitpunkt nicht als primäre Therapiealternative in Betracht gezogen, da bei Therapieumstellung vielmehr die permanente Arthritis und Vaskulitis der Haut als eine phasenweise systemische Inflammation im Vordergrund standen.

Differenzialdiagnostisch wurde das Vorliegen einer Panarteriitis nodosa in Betracht gezogen, insbesondere vor dem Hintergrund der vaskulitischen Hautveränderungen, obwohl histologisch keine wegweisende nekrotisierende Veränderung aufgezeigt werden konnte. Zur weiteren Klärung wären zusätzliche Schnittbildgebungen, vorzugsweise eine konventionelle Angiografie oder eine MR-Angiografie, hilfreiche Untersuchungen. Diese lehnte die Eltern ab.

Insgesamt stellt sich auch die Frage, ob es einen möglichen ätiologischen Zusammenhang zwischen der beschriebenen heterozygoten Variante (c.2798 und 158 C > T) im Intron 8 des NOD2-Gen und der klinischen Symptomatik bei der Patientin gibt.

Sowohl in der Infevers-Datenbank als auch der Clinvar-Datenbank bzw. laut Informationen der hiesigen Humangenetik wird die nachgewiesene heterozygote Mutation nur als Variante unklarer Signifikanz gewertet. Ein sicher pathogen auslösender Einfluss konnte bisher nicht nachgewiesen werden, auch weil diese genetische Variante mit einer Allelfrequenz von bis zu 9,1% (genome aggregation database) in der gesunden Normalbevölkerung auftritt. Ob es sich bei dem hier vorgestellten Fall also um eine sichere Kausalität handelt, kann aktuell nicht abschließend geklärt werden. Eine Whole-Exome-Analyse wäre zum Abschluss weiterer genomischer Varianten mit einem ggf. kostimulatorischen Effekt

im weiteren diagnostischen Prozedere zu überlegen. Eine humangenetische Analyse der nicht konsanguinen Eltern wurde bis dato nicht durchgeführt. Somit ist eine Aussage über das Bestehen einer Neumutation aktuell nicht möglich.

Interessenkonflikt

T. Krickau erhielt Referentenhonorare der Firmen Novartis Pharma GmbH und Kyowa Kirin.

Einhaltung ethischer Richtlinien

Die Autoren bestätigen, dass eine schriftliche Einwilligung der Eltern der Patientin zur Publikation dieses Fallberichts vorliegt.

Autoren

Tobias Krickau¹, Gert Reutter-Simon²

¹ Universitätsklinikum Erlangen
Kinder- und Jugendklinik,
Abt. Kinderreumatologie

² Kinderärzte am Südpunkt, Nürnberg

Korrespondenzadresse

Dr. med. Tobias Krickau
Universitätsklinikum Erlangen,
Kinder- und Jugendklinik
Abt. Kinderreumatologie
Loschgestr. 15, 91054 Erlangen
Deutschland
Tobias.krickau@uk-erlangen.de

Bibliografie

arthritis + rheuma 2021; 41: 214–216
DOI 10.1055/a-1484-9616
ISSN 0176-5167
© 2021. Thieme. All rights reserved.
Georg Thieme Verlag KG, Rüdigerstraße 14,
70469 Stuttgart, Germany