

HLA-B27 assoziierte anteriore Uveitis: Herausforderung für eine interdisziplinäre Zusammenarbeit

Anterior Uveitis Associated with HLA-B27: A Challenge for Interdisciplinary Collaboration

Autoren

Dominika Pohlmann¹ , Judith Rademacher², Uwe Pleyer³

Institute

- 1 Universitäts-Augenklinik, Charité – Universitätsmedizin Berlin, corporate member of Freie Universität Berlin, Humboldt-Universität zu Berlin, and Berlin Institute of Health, Department of Ophthalmology, Berlin, Germany
- 2 Universitäts-Augenklinik, Charité – Universitätsmedizin Berlin, corporate member of Freie Universität Berlin, Humboldt-Universität zu Berlin, and Berlin Institute of Health, Division of Gastroenterology, Infectious Diseases and Rheumatology, Berlin, Germany
- 3 Berlin Institute of Health at Charité – Universitätsmedizin Berlin, Berlin, Germany

Schlüsselwörter

Akute Uveitis anterior, HLA-B27, Spondyloarthritis

Key words

acute anterior uveitis, HLA-B27, spondyloarthritis

Bibliografie

Akt Rheumatol 2021; 46: 524–531

DOI 10.1055/a-1662-4086

ISSN 0341-051X

© 2021. Thieme. All rights reserved.

Georg Thieme Verlag KG, Rüdigerstraße 14,
70469 Stuttgart, Germany

Korrespondenzadresse

Dr. Dominika Pohlmann

Augenklinik

Charité Universitätsmedizin Berlin

Augustenburger Platz 1

13353 Berlin

Deutschland

Tel.: +49/30/450 554 202, Fax: +49/30/450 554 222

dominika.pohlmann@charite.de

ZUSAMMENFASSUNG

Die akute anteriore Uveitis (AAU) ist die häufigste Form intraokularer Entzündungen, die v. a. Personen im erwerbsfähigen Alter betrifft und mit erheblichen sozioökonomischen Auswirkungen verbunden ist. Etwa die Hälfte der AAU-Patienten sind HLA-B27 positiv und teilen ein hohes Risiko zu HLA-B27-assoziierten Erkrankungen, insbesondere zur Spondyloarthritis (SpA). Sowohl die SpA als auch die AAU sind komplexe entzündliche Erkrankungen, deren genaue Pathogenese unbekannt ist. Da bei bis zu 40 % der AAU-Patienten eine nicht diagnostizierte SpA vorliegt, bietet die AAU die Möglichkeit einer frühzeitigen Erkennung der zugrundeliegenden rheumatologischen Erkrankung. Die klinische Präsentation der AAU bei SpA weist eine Reihe typischer Augenbefunde auf, die diagnostisch wegweisend sind und auf eine systemische Grunderkrankung hindeuten können. Daher ist eine abgestimmte Überweisungsstrategie zur zügigen Diagnostik und Behandlung notwendig. Dieser Beitrag fokussiert daher auf die interdisziplinäre Zusammenarbeit und bietet gleichzeitig Hinweise für die differentialdiagnostische Abklärung.

ABSTRACT

Acute anterior uveitis (AAU) is the most common form of intraocular inflammation. It mainly affects people of working age and is associated with a significant socioeconomic impact. About half of AAU patients are HLA-B27-positive and share a high risk of HLA-B27-associated diseases, especially spondyloarthritis (SpA). Both SpA and AAU are complex inflammatory diseases whose exact pathogenesis is unknown. Since up to 40 % of AAU patients have undiagnosed SpA, AAU offers the possibility to detect the underlying rheumatological disease at an early point in time. The clinical presentation of AAU associated with SpA shows several typical eye findings that are diagnostically important and can guide the interdisciplinary cooperation. Therefore, a coordinated referral strategy is necessary for rapid diagnosis and treatment. This article aims to draw attention to this interdisciplinary cooperation and to provide information for differential diagnostic investigation.

Einleitung

Die Spondyloarthritis (SpA) sind eine heterogene Gruppe von chronisch-entzündlichen Erkrankungen, welche durch eine ähnliche Pathogenese, genetischen Hintergrund und klinische Manifestationen gekennzeichnet sind. Folgende Erkrankungen gehören zu den Spondyloarthritis: die axiale Spondyloarthritis (axSpA) mit der Frühform einer nicht-röntgenologischen axSpA und der röntgenologischen axSpA, bei der bereits eine definitive Sakroiliitis im konventionellen Röntgen des Beckens vorliegt, die periphere SpA, die reaktive Arthritis (nach einer Infektion), die Psoriasisarthritis (PsA) und die enteropathische Arthritis bei chronisch-entzündlichen Darmerkrankungen (CED). Die häufigste extraartikuläre Manifestation der SpA ist die akute anteriore Uveitis (AAU). Sie ist die häufigste intraokulare Entzündung und betrifft den vorderen Teil der Uvea, die Iris und den Ziliarkörper. Ätiologisch kann die anteriore Uveitis (AU) in eine infektiöse und nicht-infektiöse Form eingeteilt werden. Die nicht-infektiöse AU ist stark mit dem Human-Leukozyten-Antigen (HLA)-B27 assoziiert. HLA-B27 ist wiederum stark mit der Gruppe der SpA assoziiert und besitzt eine prognostische Bedeutung für das Vorhandensein einer SpA. Daher ist die Unterscheidung in HLA-B27-positive und negative Patienten in der Rheumatologie, sowie in der Ophthalmologie ein wichtiges Kriterium bei der Differentialdiagnose (► **Tab. 1**).

Epidemiologie

Die Uveitis betrifft überwiegend Menschen im erwerbsfähigen Alter zwischen 20 und 50 Jahren. Ihre Folgen sind eine häufige Ursache für schwere Sehbehinderung und die Blindheit in der westlichen Welt, die schätzungsweise 3 bis 15 % aller Fälle ausmachen [1]. Die jährliche Inzidenz der Uveitis beträgt 17 bis 52 pro 100 000 Einwohnern mit einer Prävalenz von 38 bis 370 pro 100 000 Einwohnern [2]. Dabei ist die AU mit 90 % die häufigste Form der intraokularen Entzündung [3, 4]. Die Prävalenz der AAU bei SpA variiert zwischen 21 und 33 % [5–7]. Interessanterweise steigt die Prävalenz der Uveitis mit der Krankheitsdauer. Während nur 12 % der SpA-Patienten eine Uveitis Manifestation innerhalb der ersten 5 Jahre entwickelten, stieg dieser Anteil auf 43 % bei Patienten mit einer langjährigen Erkrankung über 30 Jahre [7].

Pathogenese

Die genaue Pathogenese der AAU ist auch heute nicht gänzlich verstanden. Ein Zusammenspiel aus genetischer Prädisposition und verschiedenen äußeren Einflüssen scheint jedoch zur Entstehung beizutragen, hier könnte auch das Mikrobiom eine Rolle spielen [8]. Auch wenn verschiedene Gene mit der AAU in Verbindung stehen, so hat der HLA-B27 Genotyp die stärkste Assoziation zur Erkrankung. Etwa 50 % aller Patienten mit AAU und bis zu 90 % der axSpA Patienten sind HLA-B27 positiv [9].

Es existieren 3 Theorien, wie die HLA-B27 Positivität zur Erkrankung beiträgt: [9]

- die arthritogene Peptid-Hypothese, nach der HLA-B27 ein noch unbekanntes Antigen den zytotoxischen T-Zellen präsentiert und dies über eine Ähnlichkeit mit körpereigenen Antigenen zu einer Immunreaktion führt;

- die Theorie eines so genannten „Misfolding“, nach der es über eine Fehlfaltung des HLA-B27 zu einer „unfolded protein response“ und somit über das Endoplasmatische Retikulum zu einer Ausschüttung proinflammatorischer Zytokine kommt;
- die Hypothese, dass eine Bildung von Homodimeren oder auch freie schwere Ketten des HLA-B27 zu einer Aktivierung des angeborenen Immunsystems führen und autoinflammatorische Mechanismen aktivieren.

Neben dem HLA-B27-Antigen scheinen auch weitere genetische Assoziationen mit der AAU vorzuliegen. Dies betrifft die Endoplasmatische Retikulum Aminopeptidase-1 (ERAP-1) und den Interleukin23-Rezeptor (IL23R), die auch mit der axSpA assoziiert sind. Weitere Gene sind IL-10 und IL-18R1, welche ebenfalls bei CED gehäuft auftreten [3].

Klinik

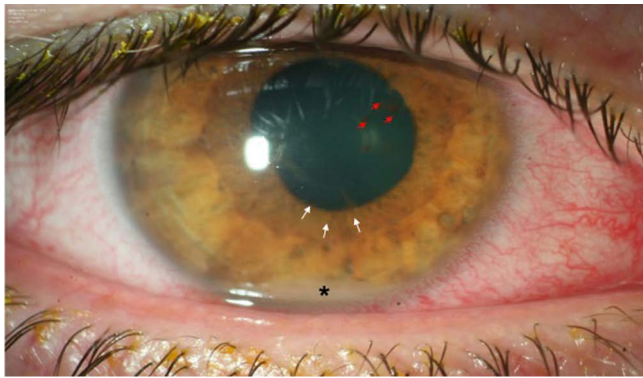
Die erste Episode einer AAU tritt typischerweise im Alter zwischen 30 und 40 Jahren auf. Männer sind 1,5 bis 2,5-mal häufiger betroffen als Frauen. Oft berichten die Patienten über ein prodromal auftretendes, unspezifisches „Organgefühl“ einige Stunden bis zu einem Tag vor dem Entzündungsschub. Photophobie und plötzlich einsetzender, einseitiger Augenschmerz folgen dann als häufigste Beschwerden. Beide Symptome werden durch eine Ziliarkörperbeteiligung und die Entzündung des vorderen Augensegmentes verursacht. Weiterhin klagen die Patienten über Augenrötung und verschwommenes Sehen, sowie eine leichte bis schwere Einschränkung des Sehvermögens. Experimentelle Untersuchungen konnten diese Phänomene nachvollziehen [10, 11].

Klinisch zeigt sich eine konjunktivale und ziliare Injektion, die zu der makroskopisch sichtbaren Augenrötung des betroffenen Auges führt. Oftmals ist eine verkleinerte Pupille als entzündungsbedingte Miosis erkennbar. Bei schweren Entzündungsverläufen können sekundäre Synechien (Verklebungen der Iris mit der Linse) entstehen (► **Abb. 1, 2**). Die Spaltlampenmikroskopie ist zur weiteren Beurteilung und Quantifizierung der intraokularen Entzündung unverzichtbar. Die Standardisierte Uveitis Nomenklatur (SUN) ermöglicht es, den Schweregrad der Entzündung anhand von Zellen und Proteinen in der Vorderkammer zu quantifizieren [12]. Über eine erhöhte Durchlässigkeit der Blut-Kammerwasser-Schranke kommt es zu einer Leukozyten-Sedimentation in der Vorderkammer, dem sogenannten Hypopyon. Neben den pathognomonisch feinen Hornhautendothelpräzipitaten ist ein weiterer häufiger Befund die Fibrinexsudation. Typischerweise ist der Augeninnendruck am betroffenen Auge bei der HLA-B27 positiven AAU erniedrigt. Dies kann differenzialdiagnostisch hilfreich sein, um diese von der oft hypertonen virus-assoziierten AU zu unterscheiden. Es wird angenommen, dass die intraokulare Freisetzung von Prostaglandinen und/oder die Entzündung des Ziliarkörpers für den erniedrigten Augeninnendruck verantwortlich sind. Im Verlauf kann es aber zu einem Sekundärglaukom kommen als Folge der posterioren Synechien, sowie Verklebungen der Iris im Kammerwinkel. Weitere schwerwiegende Augenkomplikationen mit massiver Sehbeeinträchtigung sind eine sekundäre Katarakt, ein zystoides Makulaödem, eine Bandkeratopathie und Hypotonie.

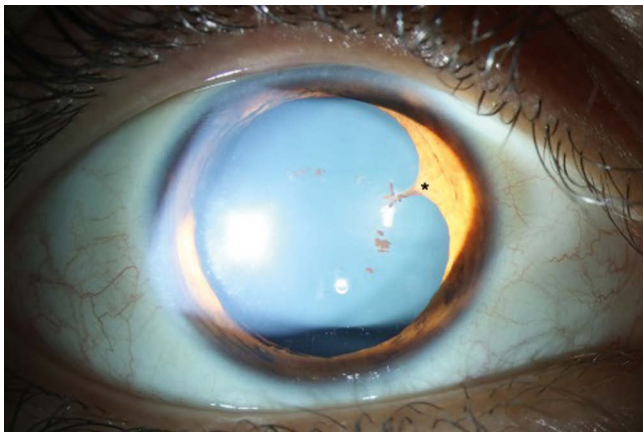
► Tab. 1 Differenzialdiagnosen einer akuten anterioren Uveitis.

Differenzialdiagnose	Klinische Präsentation	Weitere diagnostische Hinweise und Maßnahmen
AU mit SpA assoziiert	<ul style="list-style-type: none"> einseitig - abwechselnd („Flip-Flop“) nicht-granulomatöse Entzündung (Fibrin!) oft Synechie der Iris mit der Linse Symptome der SpA: entzündliche Rückenschmerzen 	<ul style="list-style-type: none"> HLA-B27 Entzündungsparameter Rheumatologische Beurteilung Röntgen/MRT der Sakroiliakal-Gelenke
AU im Zusammenhang mit reaktiver Arthritis	<ul style="list-style-type: none"> AAU bei 60% der reaktiven Arthritis-Patienten oft schwere AAU/CAU Anzeichen/Symptome einer Urethritis 	<ul style="list-style-type: none"> HLA-B27 Entzündungsparameter Gram-negative Bakterien (Chlamydien, Shigellen) Konsiliarische Vorstellung in der Rheumatologie/ Urologie
AU mit Psoriasis (-arthritis) assoziiert	<ul style="list-style-type: none"> AAU bei ca. 7–20% der Psoriasis Patienten oft erst im späten Psoriasisverlauf oft bilateral (simultan), chronisch und schwer Häufiger auch posteriore Beteiligung (40%) 	<ul style="list-style-type: none"> HLA-B27 V.a. mit Arthritis Konsiliarische Vorstellung in der Dermatologie
Sarkoidose	<ul style="list-style-type: none"> AAU/CAU oft gleichzeitig bilateral granulomatöse Endothelpräzipitate Irisgranulome („Koepe Knötchen“) selten Irisatrophie häufig: Panuveitis (Fundusuntersuchung!) Symptome/Zeichen einer allgemeinen Erkrankung (Haut, Lunge, Leber) 	<ul style="list-style-type: none"> Histologische Sicherung (bronchoalveoläre Lavage) Thorax-Röntgen/CT Labortest: IL-2R, ACE; Calcium, Phosphat, Lysozym im Serum; Konsiliarische Vorstellung in der Pulmologie
Vogt-Koyanagi-Harada-Krankheit (VKH-Krankheit)	<ul style="list-style-type: none"> AAU/CAU oft gleichzeitig bilateral granulomatöse Endothelbeschläge hauptsächlich: Panuveitis (Fundusuntersuchung!) Papillitis: „Sunset glow fundus“ Symptome/Zeichen einer allgemeinen Erkrankung: Meningismus (Fieber, Kopfschmerzen, Rücken- und Nackensteifigkeit) Tinnitus Haut: Alopezie, Poliosis, Vitiligo 	<ul style="list-style-type: none"> Assoziation mit HLA-DR4/DRB1 *04 Pleozytose im Liquor Konsiliarische Vorstellung in der Dermatologie, Inneren, Neurologie
TINU-Syndrom	<ul style="list-style-type: none"> Vermutlich unterdiagnostiziert AAU/CAU oft bilateral nicht-granulomatöse Entzündung Symptome/Anzeichen einer allgemeinen Erkrankung: Nephritis, Proteinurie, Fieber 	<ul style="list-style-type: none"> Labortest: Proteinurie, (alpha1/β2-Mikroglobulin im Urin) Konsiliarische Vorstellung in der Nephrologie (ggf. Nierenbiopsie)
Syphilis	<ul style="list-style-type: none"> „Großer Imitator“! Uni/bilaterale AAU-Panuveitis Symptome/Zeichen: Primärstadium: harter Schanker (Ulcus durum); Sekundärstadium: generalisierte Lymphknotenadenopathie, Fieber, Abgeschlagenheit, Kopf- und Gliederschmerzen, polymorphe Exantheme, Kondylome; Tertiärstadium: Gummen; Quartärstadium/Neurosyphilis: ZNS-Befall, Augenbeteiligung, Meningitis 	<ul style="list-style-type: none"> Labortest: TPHA, TPPA, FTA-ABS, VDRL, HIV-Test Lumbalpunktion Konsiliarische Vorstellung in der Dermatologie, Inneren Medizin, Neurologie
Borreliose	<ul style="list-style-type: none"> Uni/bilaterale AAU-Panuveitis; (wahrscheinlich über diagnostiziert) Geschichte: Insekten-/Zeckenstich Symptome/Zeichen einer allgemeinen Erkrankung: Erythema migrans; ZNS-Beteiligung 	<ul style="list-style-type: none"> Labortest: ELISA, Immunoblot für IgG und IgM Konsiliarische Vorstellung in der Dermatologie, Inneren Medizin, Neurologie
Tuberkulose	<ul style="list-style-type: none"> AAU/CAU hauptsächlich bilateral granulomatöse Endothelpräzipitate, oft Irisgranulome häufig: Panuveitis, Choroiditis (Fundusuntersuchung!) Geschichte – Exposition? Immundefizienz? 	<ul style="list-style-type: none"> Labor: Quantiferon-Test, HIV CT Thorax Konsiliarische Vorstellung in der Pulmologie
AAU Herpes-Virus assoziiert	<ul style="list-style-type: none"> Hauptsächlich einseitig (nicht-alterierend) nicht-/granulomatöse Entzündung erhöhter intraokularer Druck Nicht-/granulomatöse Endothelpräzipitate Irisatrophie! VZV: segmentale, vesikuläre Dermatitis 	<ul style="list-style-type: none"> PCR, lokale Antikörperbildung für CMV, HSV, VZV im Kammerwasser

AAU = Akute anteriore Uveitis; ACE = Angioconverting Enzym; CAU = chronische anteriore Uveitis; CMV = Cytomegalovirus; CT = Computertomografie; ELISA = enzyme-linked immunosorbent assay; HIV = Human-Immundefizienzvirus; HSV = Herpes simplex Virus; MRT = Magnetresonanztomografie; PCR = Polymerase-Kettenreaktion; SpA = Spondyloarthritis; TINU = tubulo-interstitielle Nephritis mit Uveitis; Treponema pallidum-Antikörper-Absorptionstest (FTA-ABS); TPHA = Treponema-Pallidum-Hämagglutinations-Assay; TPPA = Treponema-Pallidum-Partikel-Agglutination; VDRL = Venereal Disease research Laboratory; VZV = Varicella-Zoster-Virus; ZNS = Zentralnervensystem;



► **Abb. 1** Vorderaugenabschnittsfoto. Injektion der Bindehaut, feine Endothelpräzipitate (weiße Pfeile), Hypopyon (Sternchen), dezente posteriore Synechie von 7 bis 9 Uhr, Pigmentabklatsch auf der Linsenvorderfläche (rote Pfeile). Quelle: Charité Universitätsmedizin Berlin, Augenheilkunde am Campus Virchow Klinikum.



► **Abb. 2** Vorderaugenabschnittsfoto. Posteriore Synechie bei 2 Uhr. Quelle: Charité Universitätsmedizin Berlin, Augenheilkunde am Campus Virchow Klinikum.

Eine simultane Entzündung beider Augen ist eine Ausnahme, jedoch können Rezidive wechselseitig in beiden Augen auftreten als so genanntes Flip-Flop-Phänomen. In einer Längsschnittstudie konnten im Median drei Entzündungsepisoden (1–26 Rezidive) bei HLA-B27 positiven Patienten in einem Zeitraum von 14 Monaten beobachtet werden [13]. Eine andere Studie zeigte, dass die Häufigkeit der Rezidive im Durchschnitt $1,1 \pm 0,8$ pro Jahr innerhalb der ersten 5 Jahre nach der ersten Episode und nach 5 Jahren $0,8 \pm 0,6$ pro Jahr betrug [14]. Rezidive bei HLA-B27 positiven Patienten mit systemischer Erkrankung treten sogar häufiger auf [14].

Diagnostik

Die Leitlinie der Deutschen Ophthalmologischen Gesellschaft (DOG) und des Berufsverbandes der Augenärzte Deutschlands e.V. (BVA) dient einer zielgerichteten Abklärung [15]. Neben der makroskopischen Beurteilung der Augen ermöglicht die Spaltlampenuntersuchung die anatomische Eingrenzung der Entzündung, sowie die Graduierung der Entzündungsintensität [16]. Entzündungszellen und die Proteinausfällung (Tyndall-Phänomen) in der Vorderkammer kön-

nen direkt visualisiert werden. Aktuell erfolgt die Auszählung subjektiv durch den Untersucher nach der SUN-Klassifikation. Zur Graduierung des Tyndalls steht die nicht invasive Laser-Flare-Photometrie als ein objektives Verfahren zur Bestimmung des Proteingehaltes in der Vorderkammer zur Verfügung. Damit kann die Schädigung der Blut-Kammerwasser-Schranke quantifiziert werden. Aktuell wird untersucht, ob sich die Zellzahl in der Vorderkammer mit der Optischen Kohärenz Tomografie (OCT) objektiv bestimmen lässt. Insbesondere lässt sich mit der OCT-Untersuchung auch ein Makulaödem gut detektieren [17]. Die Beurteilung des Ödems, sowie anderer bildgebender Biomarker kann zudem helfen, die visuelle Prognose einzuschätzen.

Anhand der Klassifikationskriterien der AU konnte erfolgreich ein maschinelles Lernen mit multinomialer logistischer Regression für die Spondyloarthritis/HLA27-assoziierte AAU eingesetzt werden [18]. Es wurden Fälle von AU in einer Datenbank gesammelt und unter Verwendung von festgelegten Kriterien die Diagnose in einem Trainings- und einem Validierungssatz festgelegt. Das Ziel war anhand sparsamer Kriterien die Diagnose exakt zu bestimmen und so eine Fehlklassifikation zu verhindern [18]. Die Gesamtgenauigkeit für die AU betrug 97,5% im Trainingssatz (95% Konfidenzintervall [KI] 96,3, 98,4) und 96,7% im Validierungssatz (95% KI 92,4, 98,6) und wies eine sehr geringe Fehlklassifikation auf, so dass es ein Einsatz in der klinischen und transnationalen Forschung denkbar scheint [18].

Interdisziplinäre Diagnostik

Aufgrund der komplexen Pathogenese und des breiten Spektrums an Komorbiditäten ist eine enge interdisziplinäre Zusammenarbeit bei der Betreuung von Patienten mit AU essenziell. Die Uveitis ist oftmals der erste Grund zur Konsultation eines Facharztes und Patienten sollten daher auf etwaig bestehende Grunderkrankungen abgeklärt werden [19]. Ein effektives Screening von Patienten mit AAU durch den Ophthalmologen kann so dazu beitragen, frühzeitig eine zugrundeliegende systemische Erkrankung wie die SpA zu erkennen. Auch heute noch beträgt die Verzögerung zwischen Symptombeginn und Diagnose bei der SpA 5 bis 10 Jahre und hat sich den letzten Jahren kaum verändert [20, 21]. Eine korrekte und frühzeitige Diagnose ermöglicht den Patienten eine zeitige Behandlung und damit verbundene bessere Prognose.

Das Dublin Uveitis Evaluation Tool (DUET) wurde zum Screening von AAU Patienten entwickelt, um die Patienten zu identifizieren, die eine erhöhte Wahrscheinlichkeit einer SpA haben und rheumatologisch abgeklärt werden sollten [20]. Nach dem strukturierten DUET Algorithmus sollten alle AAU Patienten zur weiterführenden rheumatologischen Abklärung überwiesen werden, wenn sie entweder Rückenschmerzen haben, welche vor dem 45. Lebensjahr begonnen und mindestens 3 Monate andauern oder Arthralgien, welche bereits ärztlich vorgestellt worden, und zusätzlich entweder eine HLA-B27-Positivität oder eine Psoriasis besteht. Der DUET-Algorithmus erreichte eine Sensitivität von 96% und eine Spezifität von 97% [20]. Nach dem DUET sollen alle AAU Patienten zur weiterführenden rheumatologischen Abklärung überwiesen werden, wenn sie entweder chronische Rückenschmerzen haben, welche vor dem 45. Lebensjahr begonnen und mindestens 3 Monate andauern. Das gleiche gilt bei bereits bekannten oder aber bereits aufgrund von Arth-

ralgien und Patienten, die beim Arzt waren und entweder HLA-B27 positiv sind oder von einer Psoriasis betroffen sind. In der untersuchten Kohorte hatten 42 % der AAU-Patienten eine noch nicht diagnostizierte SpA [22]. Auch die spanische SENTINEL Studie fand eine hohe Prävalenz von 50 % einer axSpA und 17,5 % einer peripheren SpA in AAU-Patienten, die entweder eine rekurrende Uveitis oder aber eine HLA-B27-Positivität aufwiesen [23].

Die Früherkennungsstrategie der Assessment of SpondyloArthritis international Society (ASAS) empfiehlt die Überweisung von Patienten mit chronischen Rückenschmerzen (> 3 Monate Dauer) und Beginn vor dem 45. Lebensjahr zur weiteren Abklärung zum Rheumatologen, wenn mindestens eine weitere der folgenden sogenannten SpA-typischen Manifestationen vorliegen: [24]

- entzündlicher Rückenschmerz;
- HLA-B27-Positivität;
- Sakroiliitis in der Bildgebung, falls vorhanden (Röntgen- oder MRT);
- periphere Manifestationen: Arthritis, Enthesitis oder Daktylitis;
- extraartikuläre Manifestationen (Psoriasis, chronisch-entzündliche Darmerkrankung, Uveitis);
- positive Familienanamnese für Spondyloarthritis;
- Gutes Ansprechen auf nicht-steroidale Antirheumatika (NSAR);
- Erhöhter Entzündungsparameter (CRP oder BSG) [24]

Umgekehrt ist auch die gemeinsame interdisziplinäre Betreuung von SpA-Patienten mit ophthalmologischen Manifestationen wichtig. Neben der Abklärung bei Augenproblemen hinsichtlich einer als extramuskuloskeletale Manifestation vorliegenden AAU sollte auch die Therapie im interdisziplinären Austausch diskutiert werden, da nicht alle für die SpA zugelassenen Therapie auch für die AAU effektiv sind.

Komplikationen und Prognose

Die AU hat im Allgemeinen eine gute funktionelle Prognose. Allerdings steigt bei HLA-B27-positiven AAU-Patienten mit zunehmenden Rezidiven der Uveitis das Risiko für sekundäre Komplikationen. So konnte in einer retrospektiven Fallstudie gezeigt werden, dass Patienten mit HLA-B27-positiver AAU mit oder ohne systemische Erkrankungen eine größere Anzahl von Komplikationen im Vergleich zu Patienten mit HLA-B27-negativer idiopathischer AU aufwiesen [25]. Periokuläre und systemische Kortikosteroide, sowie Immunsuppressiva waren bei HLA-B27-positiven Patienten weitaus häufiger erforderlich als bei HLA-B27-negativen Patienten (60 vs. 11 %, 53 vs. 7 % und 18 vs. 1 %) [25]. Eine der häufigsten Komplikationen bei Patienten mit HLA-B27-positiver AAU ist das zystoide Makulaödem, das mit einer Prävalenz zwischen 4 und 30 % (14 % nach 10 Jahren) auftritt. Weitere visus-relevante Komplikationen sind die Bildung einer Katarakt bei 2–30 % (14 % nach 10 Jahren) und ein Sekundärglaukom bei 5–11 % der Betroffenen [26].

Therapie

Die Behandlung von Patienten mit HLA-B27-positiver AAU mit oder ohne systemische Beteiligung erfordert eine interdisziplinäre Zu-

sammenarbeit zwischen Ophthalmologen und Rheumatologen, bzw. gegebenenfalls auch Gastroenterologen bei CED oder Dermatologen bei PsA.

Die Behandlungsempfehlungen zur SpA, Uveitis und weiterer Komorbiditäten gehen aus der 2019 aktualisierten Version der S3 Leitlinie hervor und richten sich nach internationalen Therapieleitlinien der SpA und der PsA [27–30].

Topische Therapie

Die ophthalmologische Therapie der AAU besteht in erster Linie aus hochfrequent applizierten Prednisolon oder Dexamethason Augentropfen. Initial werden sie stündlich bis zwei-stündlich angewendet und anschließend befundabhängig schrittweise über 8–10 Wochen reduziert. Um Synechien zu vermeiden und Schmerzen zu lindern (die durch die Ziliarkörperbeteiligung bedingt sind) werden zusätzlich topische Zykloplegika/Mydriatika verabreicht. Unter dieser Therapie können die akuten Schübe meist gut beherrscht werden. Allerdings können bei bis zu 30 % der Patienten („steroid responder“) topische Kortikosteroide innerhalb weniger Tage zu einem erhöhten Augeninnendruck führen, der entsprechendes Monitoring und ggf. drucksenkende Medikamente erfordert. Als weitere unerwünschte Wirkung kann im längeren Verlauf eine Steroidkatarakt mit typischer subkapsulärer Trübung auftreten. Bei schwerem Verlauf und insbesondere bei zystoidem Makulaödem werden auch systemische Kortikosteroide eingesetzt. Bei therapierefraktärem Makulaödem können auch peribulbäre Kortikosteroid-Injektionen oder intravitreale Steroidinserts appliziert werden. Hierbei handelt es sich um Wirkstoffträger, die in den Glaskörper injiziert werden und über einen Zeitraum von 6–36 Monaten kontrolliert Dexamethason oder Fluocinolonacetat freisetzen. Aufgrund der bereits genannten unerwünschten Nebenwirkungen ist die Indikation v. a. bei jungen, phaken Patienten sehr kritisch zu stellen. Eine langfristige systemische Gabe von Kortikosteroiden wird aufgrund der bekannten unerwünschten Wirkungen nicht empfohlen.

csDMARD

Bei häufigen Rezidiven (mindestens 3-mal jährlich) und damit drohender Visusminderung ist die Gabe einer immunsupprimierenden steroidsparenden Therapie indiziert. Der zweite Schritt der Therapieeskulation ist somit die Behandlung mit konventionellen synthetischen Disease-modifying anti-rheumatic drug (csDMARDs) wie Sulfasalazin und Methotrexat (MTX). Allerdings haben csDMARDs keine Wirkung auf eine axiale Manifestation einer SpA, sodass bei AAU-Patienten mit axSpA und unzureichender Kontrolle der Krankheitsaktivität der muskuloskeletalen Manifestationen durch NSAR direkt ein Biologikum gegeben werden sollte [31, 32]. Eine Studie zeigte eine Überlegenheit von MTX gegenüber Sulfasalazin bei der AAU hinsichtlich Rezidivrate, Visusverlauf und Komplikationsrate [33]. In anderen Studien konnte auch Sulfasalazin als „First-Line“ Therapie die Rezidivrate der HLA-B27-assoziierten AAU reduzieren [34, 35]. MTX zeigte neben einer Reduktion der Rezidivrate der AAU [33, 36] auch eine Wirksamkeit auf das zystoide Makulaödem [33]. Wird das Behandlungsziel mit dem ersten csDMARD nicht erreicht, können weitere csDMARD in Betracht gezogen werden. Beim Vergleich der Wirkstoffe Azathioprin (AZA), Cyclosporin A (CSA) und Mycophenolat mofetil (MMF) bezüglich des steroidsparenden Effekts stellten sich MMF und MTX als überlegen

[37]. Hier müssen unerwünschte Wirkungen der Medikamente berücksichtigt werden.

bDMARD

Aktuell sind zwei Klassen biologischer DMARDs (bDMARDs) für die Therapie der axSpA verfügbar: Tumor-Nekrose-Faktor-Inhibitoren (TNF-Blocker) und Interleukin-17-Inhibitoren. Eine aktuelle Metaanalyse betrachtete den Effekt von den verschiedenen bDMARDs in axSpA Patienten auf die Inzidenz einer AU [38]. Insgesamt wurden 33 RCTs mit insgesamt 2101 Patienten unter Behandlung mit monoklonalen TNF-Inhibitoren, 699 Patienten unter Etanercept, 1.744 Patienten unter IL-17 Inhibitoren und 2497 Patienten unter Placebo eingeschlossen. Die Therapie mit monoklonalen TNF-Inhibitoren war mit einer niedrigeren Inzidenz einer Uveitis assoziiert verglichen mit Placebo und IL-17-Inhibitoren [38].

Die GRAPPA Leitlinien (Group for Research and Assessment of Psoriasis and Psoriatic Arthritis) von 2015 empfehlen bei einer Uveitis als Komorbidität einer Psoriasisarthritis eine Therapie mit zunächst topischen oder systemischem Cortison, alternativ Adalimumab oder Infliximab, wobei eine Aktualisierung der Leitlinien in diesem Jahr erwartet wird [39].

TNF-Inhibitoren

Mit Adalimumab, Certolizumab Pegol, Etanercept, Golimumab und Infliximab stehen aktuell fünf verschiedene TNF-Blocker zur Verfügung. Diese konnten in verschiedenen Studien eine gute Wirksamkeit sowohl hinsichtlich der Therapie eines akuten Schubes der AAU als auch hinsichtlich einer Reduktion der Rezidivrate der AAU zeigen [38]. Während für alle vier monoklonalen TNF Inhibitoren die Effektivität auch in der Therapie der AAU gezeigt werden konnte, scheint das Fusionsprotein Etanercept weniger effektiv für die Behandlung der ophthalmologischen Manifestation zu sein und sogar Uveitisschübe auslösen oder zur Erstmanifestation einer AAU in Patienten mit SpA führen zu können [40, 41]. Daher wird die Verwendung von Etanercept in Patienten mit AAU derzeit nicht empfohlen.

Eine Behandlung mit Adalimumab konnte in einer multinationalen, nicht kontrollierten prospektiven Studie die Häufigkeit der Uveitisschübe bei 1250 axSpA Patienten um 51 % reduzieren [42]. Auch Golimumab reduzierte die Anzahl der AAU Episoden in den 93 axSpA Patienten der GO-EASY Studie von 11 auf 2,2 Schüben pro 100 Patientenjahren [43]. Ebenso waren Infliximab als einziger auch intravenös verfügbarer TNF-Inhibitor sowie Certolizumab Pegol als Fragment eines monoklonalen Antikörpers effektiv in der Reduktion von Uveitisschüben [44]. Certolizumab konnte bei 89 Patienten mit aktiver axSpA der C-VIEW Studie die Uveitis Rezidive um 82 % senken [45].

Allerdings sind die TNF- α -Inhibitoren zur Behandlung einer AU nicht zugelassen – Adalimumab ist lediglich für die intermediäre, posteriore sowie die Panuveitis im Label [46]. Daher muss die Verschreibung der TNF- α -Inhibitoren bei den AAU Patienten bei systemischer Beteiligung durch den Rheumatologen oder aber als Off-Label-Use erfolgen.

Auch wenn TNF-Inhibitoren die Behandlung von mehreren Autoimmunerkrankungen inklusive der nicht-infektiösen Uveitis revolutionierte, gibt es bis zu 30 % „Non-responder“ und es kann über die Zeit zu einem sekundären Therapieversagen durch die Bildung von Anti-Drug-Antibodies (ADA) kommen [47]. So zeigte eine spa-

nische Beobachtungsstudie bei 32 % der Uveitis Patienten behandelt mit Adalimumab eine erhöhte Konzentration von ADA verbunden mit einem schlechteren Uveitis-Outcome [48]. Interessanterweise war die Immunogenität häufiger bei Uveitis Patienten mit einer assoziierten systemischen Erkrankung und wurde nicht durch die Kombination von anderen Immunsuppressiva beeinflusst [48].

IL-17-Inhibitoren

Für die Behandlung einer AAU assoziierten axSpA stehen neben TNF-Inhibitoren aktuell mit Ixekizumab und Secukinumab zwei IL-17A-Inhibitoren zur Verfügung. Die intravenöse Verabreichung von Secukinumab konnte in einer Open-Label Studie in 13 von 16 Patienten mit Uveitis die okuläre Entzündung reduzieren [49], wohingegen die – für die axSpA zugelassene – subkutane Applikation in drei RCTs den primären Endpunkt verfehlte [50]. Eine weitere Studie zeigte eine Überlegenheit der intravenösen versus subkutanen Verabreichung des Secukinumabs, was die Vermutung nahe legt, dass effektive Wirkspiegel v. a. durch intravenöse Gabe erreicht werden können [51]. Eine gepoolte Analyse der Phase 3 MEASURE Studien mit Secukinumab in insgesamt 794 axSpA Patienten zeigte eine Expositions-adjustierte Inzidenzrate einer Uveitis von 1,4/100 Patientenjahren, welche nicht höher ist als bei Patienten unter TNF Inhibitoren [51].

JAK-Inhibitoren

Neben den Biologika ist seit diesem Jahr mit Upadacitinib der erste JAK-Inhibitor für die Behandlung der axSpA zugelassen. Ob JAK-Inhibitoren einen Stellenwert in der Behandlung der AU haben, bleibt zunächst abzuwarten. Studien zeigten aber, dass Tofacitinib, ein Anti-JAK1-JAK3-Wirkstoff, refraktäre Augenentzündungen und Maku-
kulaödeme kontrollieren konnte [52–54].

Schlussfolgerung

Die AAU und die SpA sind häufig miteinander assoziiert auftretende entzündliche Erkrankungen, deren Früherkennung, Diagnose und Therapie daher die interdisziplinäre Zusammenarbeit zwischen Patienten, Rheumatologen und Ophthalmologen erfordert. Hierbei können Befunde am Auge bei einer AAU auf eine zugrundeliegende SpA hindeuten und sollten dazu dienen, diese Patienten frühzeitig zu identifizieren und weiter abzuklären, um eine effektive Therapie zu ermöglichen.

Interessenkonflikt

Die Autorinnen/Autoren geben an, dass kein Interessenkonflikt besteht.

Literatur

- [1] Nussenblatt RB. The natural history of uveitis. *Int Ophthalmol* 1990; 14: 303–308
- [2] Kopplin LJ, Mount G, Suhler EB. Review for Disease of the Year: Epidemiology of HLA-B27 Associated Ocular Disorders. *Ocul Immunol Inflamm* 2016; 24: 470–475

- [3] Barisani-Asenbauer T, Maca SM, Mejdoubi L et al. Uveitis – eine seltene Krankheit, die häufig mit systemischen Krankheiten und Infektionen in Verbindung gebracht wird – eine systematische Überprüfung von 2619 Patienten. *Orphanet J Rare Dis* 2012; 29: 57
- [4] Reeves SW, Sloan FA, Lee PP et al. Uveitis in the elderly: epidemiological data from the National Long-term Care Survey Medicare Cohort. *Ophthalmology* 2006; 113: 307.e1
- [5] de Winter JJ, van Mens LJ, van der Heijde D et al. Prävalenz von peripheren und extraartikulären Erkrankungen bei ankylosierender Spondylitis versus nichtradiografischer axialer Spondylarthritis: eine Metaanalyse. *Arthritis Res Ther* 2016; 18: 196
- [6] Stolwijk C, van Tubergen A, Castillo-Ortiz JD et al. Prevalence of extra-articular manifestations in patients with ankylosing spondylitis: a systematic review and meta-analysis. *Ann Rheum Dis* 2015; 74: 65–73
- [7] Zeboulon N, Dougados M, Gossec L. Prevalence and characteristics of uveitis in the spondyloarthropathies: a systematic literature review. *Ann Rheum Dis* 2008; 67: 955–959
- [8] Nakamura YK, Janowitz C, Metea C et al. Kurzkettige Fettsäuren mildern immunvermittelte Uveitis teilweise durch Veränderung der Migration von Lymphozyten aus dem Darm. *Sci Rep* 2017; 7: 11745
- [9] Wakefield D, Yates W, Amjadi S et al. HLA-B27 Anterior Uveitis: Immunologie und Immunpathologie. *Ocul Immunol Inflamm* 2016; 24: 450–459
- [10] Baatz H, Pleyer U, Thiel HJ et al. In vivo study of leukocyte-endothelium interaction in endotoxin-induced uveitis. *Invest Ophthalmol Vis Sci* 1995; 36: 1960–1967
- [11] Thureau SR, Mempel TR, Flügel A et al. The fate of autoreactive, GFP + T cells in rat models of uveitis analyzed by intravital fluorescence microscopy and FACS. *Int Immunol* 2004; 16: 1573–82.
- [12] Jabs DA, Nussenblatt RB, Rosenbaum JT. Standardization of Uveitis Nomenclature (SUN) Working Group. Standardization of uveitis nomenclature for reporting clinical data. Results of the First International Workshop. *Am J Ophthalmol* 2005; 140: 509–516
- [13] Tay-Kearney ML, Schwam BL, Lowder C et al. Klinische Merkmale und damit verbundene systemische Erkrankungen der HLA-B27-Uveitis. *Am J Ophthalmol*. 1996; 121: 47–56
- [14] Monnet D, Breban M, Hudry C et al. Ophthalmologische Befunde und Häufigkeit der extraokularen Manifestationen bei Patienten mit HLA-B27 Uveitis: eine Studie mit 175 Fällen. *Augenheilkunde* 2004; 111: 802–809
- [15] Deutsche Ophthalmologische Gesellschaft (DOG), Berufsverband der Augenärzte Deutschlands e.V. (BVA). Leitlinie 14a. Uveitis anterior. Im Internet: <https://www.dog.org/wp-content/uploads/2009/09/LL-Uveitis-anterior-2011-08-03-Endversion.pdf>
- [16] Pleyer U, Pohlmann D, Rademacher J. Anteriore Uveitis: Klinik, diagnostisches Vorgehen und Behandlungsoptionen [Anterior Uveitis: Clinic, Diagnostic Procedure and Treatment Options]. *Klin Monbl Augenheilkd* 2020; 237: 1005–1019. German
- [17] Wintergerst MWM, Liu X, Terheyden JH et al. Structural Endpoints and Outcome Measures in Uveitis. *Ophthalmologica* 2021; doi:10.1159/000517521
- [18] Standardization of Uveitis Nomenclature (SUN) Working Group Jabs DA, Acharya NR, Chee SP et al. Classification criteria for spondyloarthritis/HLA-B27-associated anterior uveitis. *Am J Ophthalmol* 2021; S0002-9394: 00174–00174
- [19] Gémez-García I, Ladehesa-Pineda ML, Puche-Larrubia M et al. Uveitis als erstes Symptom bei Spondylarthritis und seine Assoziation mit der Entwicklung der Krankheit. Ergebnisse aus der REGISPONSER-Registrierung. *Gelenkknorpelwirbelsäule* 2021; 88: 105136
- [20] Rademacher J, Haibel H, Lüders S et al. SAT0346 Early recognition of axial spondyloarthritis in patients with acute anterior uveitis: comparison of two referral strategies. *Annals of the Rheumatic Diseases* 2019; 78: 1252–1254
- [21] Redeker I, Callhoff J, Hoffmann F et al. Determinants of diagnostic delay in axial spondyloarthritis: an analysis based on linked claims and patient-reported survey data. *Rheumatology (Oxford)* 2019; 58: 1634–1638
- [22] Haroon M, O'Rourke M, Ramasamy P et al. Ein neuartiger evidenzbasierter Nachweis von nicht diagnostizierter Spondylarthritis bei Patienten mit akuter vorderer Uveitis: das DUET (Dublin Uveitis Evaluation Tool). *Annals der rheumatischen Erkrankungen* 2015; 74: 1990–1995
- [23] Juanola X, Loza Santamaria E, Cordero-Coma M et al. Beschreibung und Prävalenz von Spondylarthritis bei Patienten mit anteriorer Uveitis: Das SENTINEL Interdisziplinäre Kooperationsprojekt. *Augenheilkunde* 2016; 123: 1632–1636
- [24] Power WJ, Rodriguez A, Pedroza-Seres M et al. Outcomes in anterior uveitis associated with the HLA-B27 haplotype. *Ophthalmology* 1998; 105: 1646–1651
- [25] Poddubnyy D, van Tubergen A, Landewé R et al. Assessment of SpondyloArthritis international Society (ASAS). Development of an ASAS-endorsed recommendation for the early referral of patients with a suspicion of axial spondyloarthritis. *Ann Rheum Dis* 2015; 74: 1483–1487
- [26] Braakenburg AM, de Valk HW, de Boer J et al. Human leukocyte antigen-B27-associated uveitis: long-term follow-up and gender differences. *Am J Ophthalmol* 2008; 145: 472–479
- [27] Kiltz U, Braun JDGRh et al. Langfassung zur S3-Leitlinie Axiale Spondylarthritis inklusive Morbus Bechterew und Frühformen, Update 2019. *Z Rheumatol* 78: 3–64
- [28] Ward MM, Deodhar A, Gensler LS et al. 2019 Update of the American College of Rheumatology/Spondylitis Association of America/ Spondylarthritis Research and Treatment Network Recommendations for the Treatment of Ankylosing Spondylitis and Nonradiographic Axial Spondylarthritis. *Arthritis Rheumatol* 2019; 71: 1599–1613
- [29] van der Heijde D, Ramiro S, Landewé R et al. 2016 update of the ASAS-EULAR management recommendations for axial spondyloarthritis. *Ann Rheum Dis* 2017; 76: 978–991
- [30] Coates LC, Kavanaugh A, Mease PJ et al. Group for Research and Assessment of Psoriasis and Psoriatic Arthritis 2015 Treatment Recommendations for Psoriatic Arthritis. *Arthritis Rheumatol* 2016; 68: 1060–1071
- [31] Braun J, Zochling J, Baraliakos X et al. Efficacy of sulfasalazine in patients with inflammatory back pain due to undifferentiated spondyloarthritis and early ankylosing spondylitis: a multicentre randomised controlled trial. *Ann Rheum Dis* 2006; 65: 1147–53.
- [32] Haibel H, Brandt HC, Song IH et al. No efficacy of subcutaneous methotrexate in active ankylosing spondylitis: a 16-week open-label trial. *Ann Rheum Dis* 2007; 66: 419–421
- [33] Zu Hoerste MM, Walscheid K, Tappeiner C et al. Die Wirkung von Methotrexat und Sulfasalazin auf dem Verlauf der HLA-B27-positiven vorderen Uveitis: Ergebnisse einer retrospektiven Kohortenstudie. *Graefes Arch Clin Exp Ophthalmol* 2018; 256: 1985–1992
- [34] Munoz-Fernandez S, Garcia-Aparicio AM, Hidalgo MV et al. Methotrexat: eine Option zur Verhinderung des Wiederauftretens einer akuten vorderen Uveitis. *Auge* 2009; 23: 1130–1133
- [35] Benitez-Del-Castillo JM, Garcia-Sanchez J, Iradier T et al. Sulfasalazine in the prevention of anterior uveitis associated with ankylosing spondylitis. *Eye (Lond)* 2000; 14: 340–343
- [36] Bouzid N, Jamilloux Y, Chapurlat R et al. Impact of systemic treatments on the course of HLA-B27-associated uveitis: A retrospective study of 101 patients. *PLoS One* 2020; 15: e0230560
- [37] Knickelbein JE, Kim M, Argon E et al. Comparative efficacy of steroid-sparing therapies for non-infectious uveitis. *Expert Rev Ophthalmol* 2017; 12: 313–319

- [38] Roche D, Badard M, Boyer L et al. Incidence of anterior uveitis in patients with axial spondyloarthritis treated with anti-TNF or anti-IL17A: a systematic review, a pairwise and network meta-analysis of randomized controlled trials. *Arthritis Res Ther* 2021; 23: 192. Published 2021 Jul 16. doi:10.1186/s13075-021-02549-0
- [39] Coates LC, Kavanaugh A, Mease PJ et al. Group for Research and Assessment of Psoriasis and Psoriatic Arthritis 2015 Treatment Recommendations for Psoriatic Arthritis. *Arthritis Rheumatol* 2016; 68: 1060–1071
- [40] Lie E, Lindström U, Zverkova-Sandström T et al. Tumour necrosis factor inhibitor treatment and occurrence of anterior uveitis in ankylosing spondylitis: results from the Swedish biologics register. *Ann Rheum Dis* 2017; 76: 1515–1521
- [41] Lim LL, Fraunfelder FW, Rosenbaum JT. Do tumor necrosis factor inhibitors cause uveitis? A registry-based study. *Arthritis Rheum* 2007; 56: 3248–3252
- [42] Rudwaleit M, Claudepierre P, Wordsworth P et al. Effectiveness, safety, and predictors of good clinical response in 1250 patients treated with adalimumab for active ankylosing spondylitis. *J Rheumatol* 2009; 36: 801–808
- [43] van Bentum RE, Heslinga SC, Nurmohamed MT et al. Reduced Occurrence Rate of Acute Anterior Uveitis in Ankylosing Spondylitis Treated with Golumumab - The GO-EASY Study. *J Rheumatol* 2019; 46: 153–159
- [44] Braun J, Baraliakos X, Listing J et al. Decreased incidence of anterior uveitis in patients with ankylosing spondylitis treated with the anti-tumor necrosis factor agents infliximab and etanercept. *Arthritis Rheum* 2005; 52: 2447–2451
- [45] van der Horst-Bruinsma IE, van Bentum RE, Verbraak FD et al. Reduktion der vorderen Uveitis-Flares bei Patienten mit axialer Spondyloarthritis bei der Behandlung mit Certolizumab-Pegol: die letzten 2-Jahres-Ergebnisse der multizentrischen Phase IV C-VIEW-Studie. *Therapeutische Fortschritte bei Muskel-Skelett-Erkrankungen* 2021; 13: 1759720x211003803
- [46] Jaffe GJ, Dick AD, Brézín AP et al. Adalimumab in Patients with Active Noninfectious Uveitis. *N Engl J Med* 2016; 375: 932–43.
- [47] Bendtzen K. Immunogenicity of Anti-TNF- α Biotherapies: I. Individualized Medicine Based on Immunopharmacological Evidence. *Front Immunol* 2015; 6: 152
- [48] Cordero-Coma M, Calleja-Antolín S, Garzo-García I et al. Adalimumab for Treatment of Noninfectious Uveitis: Immunogenicity and Clinical Relevance of Measuring Serum Drug Levels and Antidrug Antibodies. *Ophthalmology* 2016; 123: 2618–2625
- [49] Dick AD, Tugal-Tutkun I, Foster S et al. Secukinumab bei der Behandlung von nicht-infektiöser Uveitis: Ergebnisse von drei randomisierten, kontrollierten klinischen Studien. *Ophthalmology* 2013; 120: 777–787
- [50] Letko E, Yeh S, Foster CS et al. Wirksamkeit und Sicherheit von intravenösen Secukinumab bei nicht-infektiöser Uveitis erfordert Steroid-sparing immunsuppressive Therapie. *Ophthalmology* 2015; 122: 939–948
- [51] Deodhar AA, Miceli-Richard C, Baraliakos X et al. Inzidenz von Uveitis bei Secukinumab-behandelten Patienten mit ankylosierender Spondylitis: Pooled Data Analysis From Three Phase 3 Studies. *ACR Open Rheumatol* 2020; 2: 294–299
- [52] Pleyer U, Algharably EA, Feist E et al. Small molecules as therapy for uveitis: a selected perspective of new and developing agents. *Expert Opin Pharmacother* 2017; 18: 1311–1323
- [53] Miserocchi E, Giuffrè C, Cornalba M et al. JAK inhibitors in refractory juvenile idiopathic arthritis-associated uveitis. *Clin Rheumatol* 2020; 39: 847–851
- [54] Paley MA, Karacal H, Rao PK et al. Tofacitinib for refractory uveitis and scleritis. *Am J Ophthalmol Case Rep* 2018; 13: 53–55